

Aspects morphologiques et régulation de l'odontogenèse

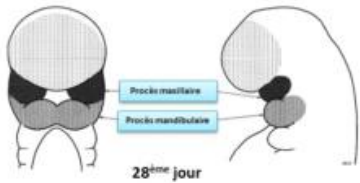
I) Mise en place de l'épithélium odontogène

Aparté d'intro : Outre les pathologies infectieuses, carieuses et parodontales il existe des **anomalies** de :

- nombre
- forme
- structure
- position

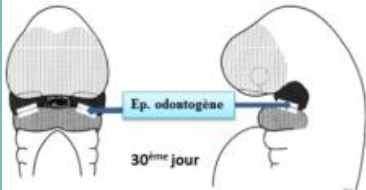
✓ **Dialogue épithélium/mésenchyme** → genèse de l'organe dentaire

Mouvement **antéro-postérieur** → plicatures → **arcs pharyngés**.

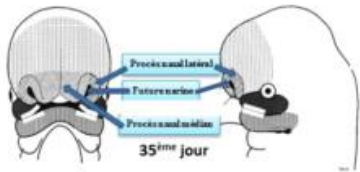


J28 : 1. **Proliférations** des masses cellulaires latérales du 1^{er} arc dans la zone distale (antérieure)

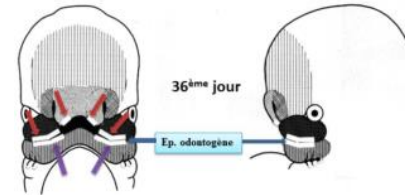
2. **Dédoublement**
→ **Processus maxillaires et mandibulaire**.



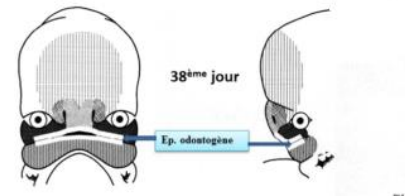
J30 : Sur parties mandibulaire (md) sup & maxillaire (mx) inf → Epithélium **odontogène** (≠ oral).★



J35 : Bourgeons (bg) céphalique antérieur devient **bg nasal**.



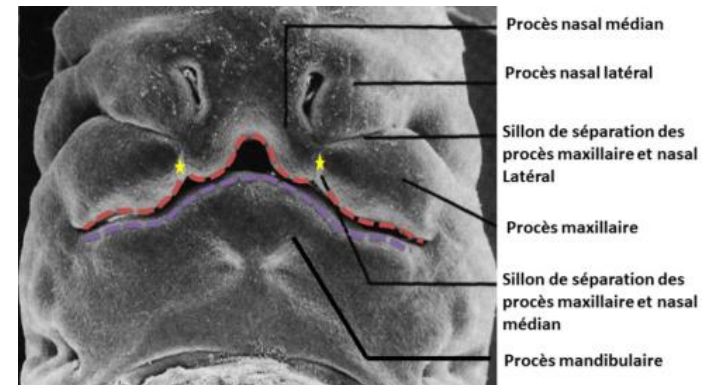
J36 : Sur **Bg nasal inférieur** → 2 épithélia **odontogènes**.



J38 : Formation d'un épithélium **odontogène continu** par fusion des épithélia :★

- **4 maxillaires** : 2 du maxillaire + 2 du bg nasal★
- **2 mandibulaires**.★

➤ Si Pb de fusion **process mx & nasal** → Les **fentes palatines**, les **fentes labiales (bec de lièvre)** & les **agénésies dentaires**



II) Evolution de l'épithélium odontogène

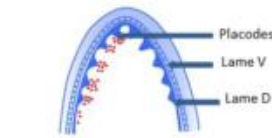- L'épithélium odontogène donne :
 - **lame vestibulaire** → vestibule
 - **lame dentaire** (lames I^{aire} et II^{aire}).

En **coupe horizontale** : c'est une **lame continue** en forme de **fer à cheval** au sein de la **cavité orale**. Il préfigure la future arcade dentaire.

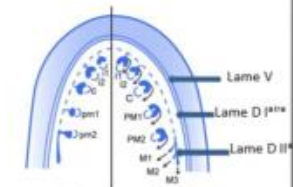
En **coupe frontale** : l'épithélium odontogène est un **épaississement de l'épithélium oral**, il s'enfonce dans l'ectomésenchyme sous-jacent. Son **dédoubllement** donne deux lames continues : **lame vestibulaire** et **lame dentaire**.

- ✓ **Lame vestibulaire** → S'apoptose pour donner le **vestibule buccal** (espace entre la joue et l'arcade dentaire).★★★★
- ✓ **Lame dentaire** → Donne les futures **arcades dentaires maxillaire** et **mandibulaire**.★★★★ Elle se régionalise puis se segmente pour donner les placodes dentaires à l'origine des germes dentaires ★ → dents temporaires (déciduales ou lactéales)

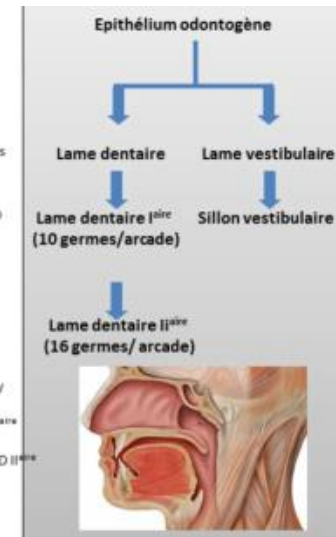
Il y a **10 placodes par arcade** qui apparaissent comme des petits renflements appendus à la lame dentaire par un **cordón épithélial** appelé **lame dentaire I^{aire}** et qui donneront les **10 dents temporaires**.★★★★ A partir de la **lame dentaire I^{aire}** se développe la **lame dentaire II^{aire}** qui donnera **16 dents définitives** par arcade.★★★★



Formation de Placodes

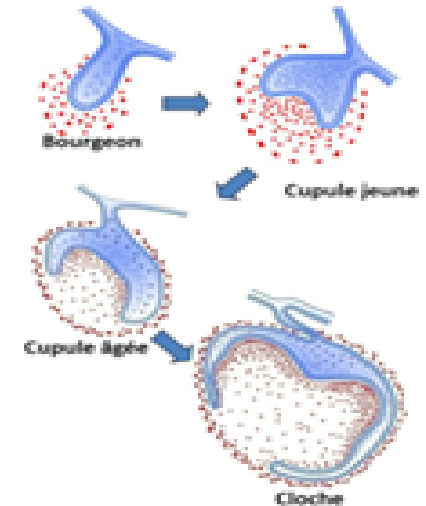


Mise en place de la lame secondaire

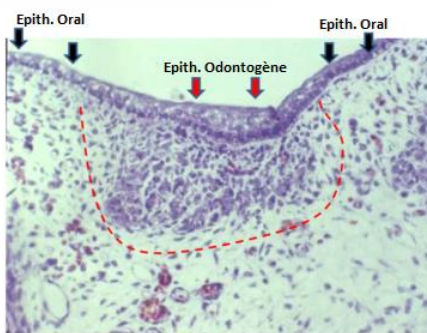


Chaque placode évoluera de façon **identique** jusqu'au stade de **cloche** en subissant différentes transformations morphologiques décrites sous **3 stades** :

- **Bourgeon**
- **Cupule** :
 - jeune
 - âgée
- **Cloche**. ★



Point histo : L'épithélium odontogène est **continu et arciforme**. Il se distingue par l'augmentation de strates cellulaires, due au **changement d'orientation du fuseau mitotique** (plaque équatoriale parallèle à la MB = enfoncement) et apparaît donc comme un **épaississement** de l'épithélium oral (qui n'a lui que 2 ou 3 strates). Il existe face à l'épithélium odontogène une **densification cellulaire** au niveau du tissu ecto-mésenchymateux, due non pas à une prolifération cellulaire mais à une migration des CCNs (cellules de la crête neurale) et à une diminution de la synthèse matricielle.



Pour le III) J'ai fait des schémas pour vous aider à visualiser les différents stades, ils sont tout à la fin !

III) Stades d'évolution des placodes

Bourgeon

Partie épithéliale : cylindre qui s'enfonce dans l'ecto-mésenchyme. ★★

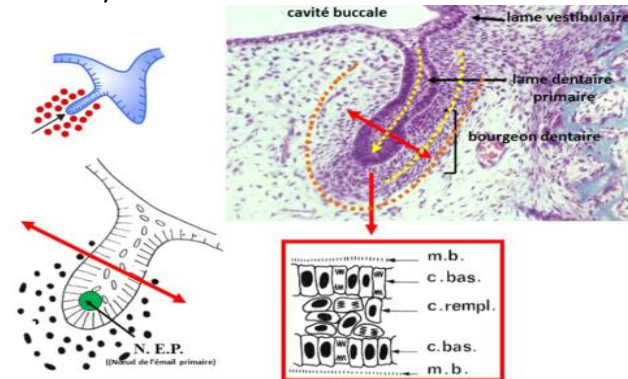
De l'extérieur vers l'intérieur :

- **membrane basale**
- **cellules basales**
- **cellules de remplissage.**

A la fin du stade apparaît dans la partie **apicale** de ce cylindre épithélial le **NEP** ★★★ (nœud de l'émail primaire) constitué d'un petit nombre de cellules ne présentant **aucune différence morphologique** ★ mais il exprime des **molécules de signalisation et des facteurs de transcription** qui ne sont pas exprimés par les autres cellules épithéliales.

Partie ecto-mésenchymateuse : les cellules ecto-mésenchymateuses sont en **périphérie** des cellules épithéliales. On note une **faible MEC** (matrice extracellulaire) et une **forte densité cellulaire** ectomésenchymateuse.

Partie périphérique : elle ne se distingue pas vraiment de la partie ecto-mésenchymateuse.



Cupule jeune

Partie épithéliale : elle prend le nom **d'organe de l'émail**.★★★

Elle est constituée de différentes strates cellulaires. De l'extérieur vers l'intérieur :

- **strate cellulaire externe** : **1 seule couche** qui tapisse la partie épithéliale de la cupule vers l'extérieur et est appelée **épithélium dentaire externe (EDE)**

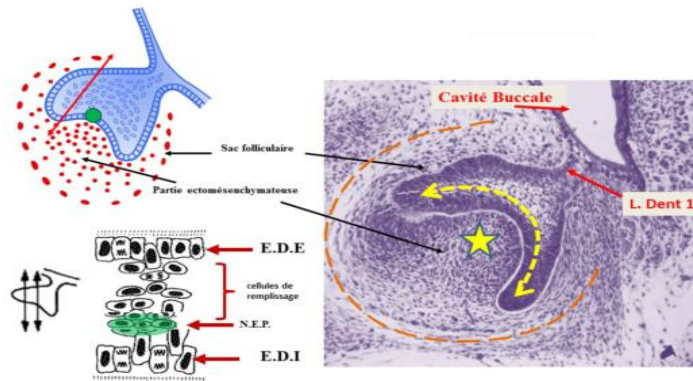
- **cellules de remplissage**

- **strate cellulaire interne** : **1 seule couche** ★ qui tapisse la partie épithéliale de la cupule sur sa surface interne et est appelée **épithélium dentaire interne (EDI)**.

L'EDE et l'EDI sont séparés des cellules ecto-mésenchymateuses par une membrane basale (MB). **Le NEP est toujours présent ++**

Partie ecto-mésenchymateuse : Au sein de la densité cellulaire regardant l'EDI, il y a apparition d'une **vascularisation sans organisation** particulière.

Partie périphérique du mésenchyme : apparition du **sac folliculaire (SF)**. Il commence à s'individualiser sous formes de **strates cellulaires** relativement **inorganisées**.



Cupule âgée

Partie épithéliale : **disparition du nœud de l'émail primaire (NEP)**.

Les **cellules de remplissage** subissent une modification morphologique. Ces cellules expriment des **glycosaminoglycanes fortement hydrophiles** provoquant une entrée hydrique et la dissociation des cellules qui vont prendre une forme **étoilée** unies simplement par des **desmosomes**. Ces cellules prennent le nom de **réticulum étoilé (RE)**.

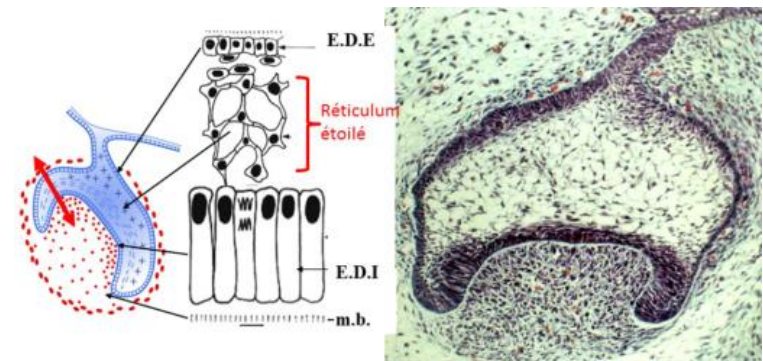
Les cellules de l'EDI s'allongent.

De l'extérieur vers l'intérieur :

- **EDE**
- **RE**
- **EDI**

Partie ecto-mésenchymateuse : elle prend le nom de **papille ecto-mésenchymateuse** ★. La **vascularisation** est **beaucoup plus organisée** et il y a un **début d'innervation**.

Partie périphérique : le SF s'organise en **strates cellulaires**.



Cloche +++

Partie épithéliale : Une nouvelle couche cellulaire, le **stratum intermedium (SI)**, s'intercale entre le RE et l'EDI. ★

Des nœuds d'émail secondaire (**NES**) apparaissent dans les zones des futures cuspides.

Les cellules de l'EDI dans la zone centrale **s'allongent** encore plus pour donner les **futurs améloblastes**. ★★★★★

L'EDE et l'EDI en périphérie de la cloche **se juxtaposent** pour donner la **gaine de Hertwig** ★★★★★ qui va s'enfoncer dans l'ectomésenchyme et sera à l'origine de la **formation des racines**.

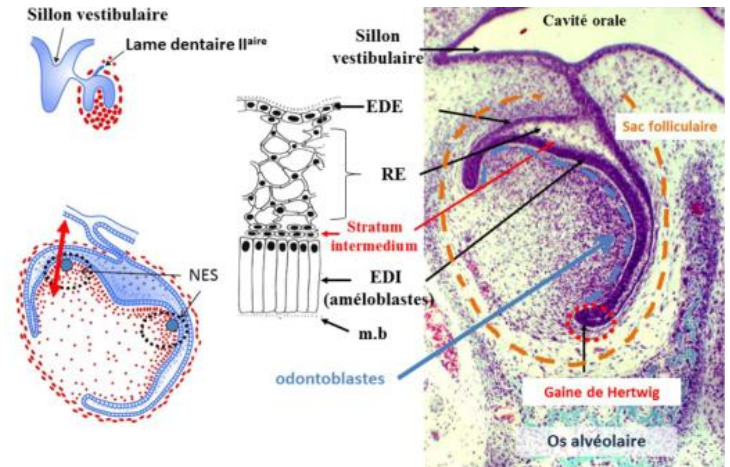
Partie ecto-mésenchymateuse : une **innervation** se développe et un véritable **axe vasculaire** se forme. ★★

A la **périphérie**, les cellules **ecto-mésenchymateuse** (en face de l'EDI séparées de ce dernier par une **membrane basale**) se différencient en **odontoblastes** à l'origine de la **dentine**.

La **gouttière osseuse** qui contenait les germes va se cloisonner et devenir une **crypte osseuse**, chaque germe sera **individualisé** par rapport au germe adjacent.

La **morphologie** dentaire se met en place.

Partie périphérique : le **sac folliculaire** est à l'origine du **ligament dento-alvéolaire** ★ (= **ligament parodontal** = **desmodonte** = **espace pluripotentiel volumétrique desmodontal (EPVD)**).



Il se forme au stade de cloche la **lame dentaire secondaire** responsable des dents **permanentes**.

Il se forme **1 LD II^{aire}** par **LD I^{aire}** pour chacun des germes temporaires **sauf pour la M₂ tempo qui donnera 4 lames dentaires :**

I_{centrale} tempo → I_{centrale} perm

I_{latérale} tempo → I_{latérale} perm

C tempo → C perm

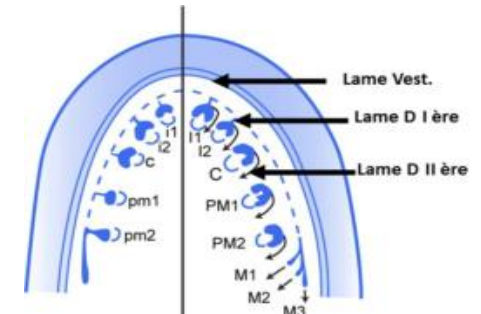
M₁ tempo → PM₁ perm

M₂ tempo → PM₂ perm

M₁ perm

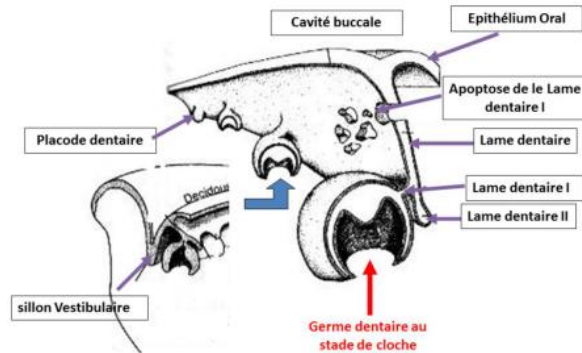
M₂ perm

M₃ perm



Il se forme **16 LD II^{aire}** par **arcade dentaire**.

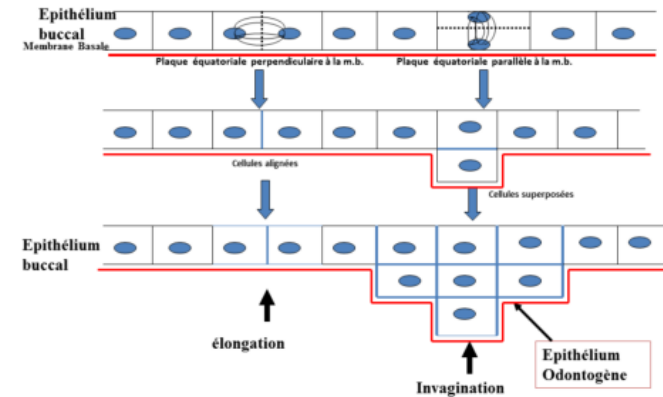
On note l'**apoptose de la LD I^{aire}** ★ et donc il n'y aura plus de liaison entre la cavité orale et le germe dentaire temporaire en formation.



A partir de la, et jusqu'à la fin du poly, la prof l'a supprimé de son diapo... Je vous déconseille de le bosser pour le moment mais je vous le laisse au cas ou (et parce que je me suis tapé toute la remise en page)

Epithélium buccal : la plaque équatoriale est **perpendiculaire** à MB (membrane basale) → **élongation**.

Epithélium odontogène : la plaque équatoriale est **parallèle** à la MB → **invagination**.



Au niveau de l'ecto-mésenchyme il n'y a **pas de différence** dans le **nombre** et la **répartition des cellules en division**.

Cette **densité cellulaire** est localement en rapport avec 2 phénomènes :

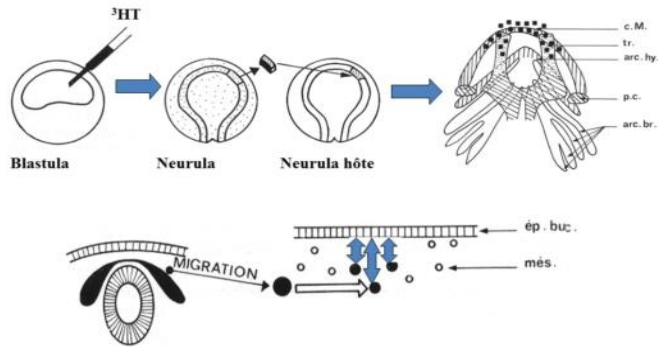
- **migration cellulaire** (CCNs)
- **diminution locale de la synthèse matricielle** (les CCNs la synthétisent peu).

La **formation des germes dentaires** est précédée de la **migration des CCNs**.

Expérience de **CHIBBON 1967** :

- injection de **thymidine tritiée** au stade blastula.
- prélèvements de cellules de la **plaque** ou **tube neurale** au stade neurula
- transfert à une **neurula hôte** non marquée.
- présence de **cellules marquées** au niveau des **bourgeons maxillaire** et **mandibulaire**.

→ Conclusion : les CCNs migrent.

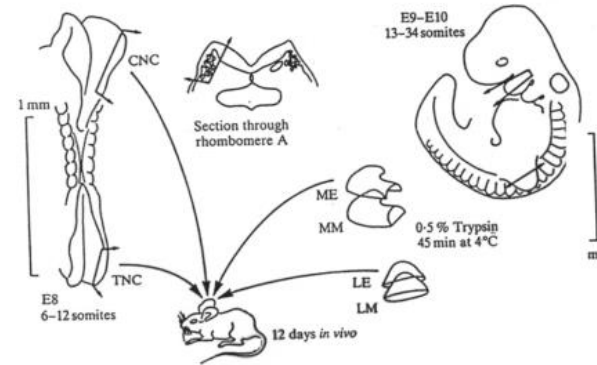


Expérience de **Lumsden 1984** :

Stade **6-12 somites** (avant fermeture du TN et la migration des CCNs):
prélèvement cellules de la gouttière neurale contenant des CCNs.

Stade **13-34 somites** (pas de CCNs dans l'arc 1) : prélèvement de l'arc 1 et un bg de membre.

- **trypsine** pour séparer la partie épithéliale de la partie mésenchymateuse.
- association des **CCNs** à la **partie épithéliale du 1^{er} arc** ou à l'**épithélium du bg du membre**.
- **48 h après** : transplantation dans la chambre oculaire (pas de système immunitaire) d'un receveur.
- **12 J** après observation si **formation de dents**.



Type de culture	Dents	Os	Cartilage	Tissu Nerveux
CCN + Ep. 1 ^{er} Arc	+	+	+	+
CCN + Ep. de Membre	-	+	+	+
CCN	-	-	+	+
Ep. de Membre	-	-	-	-

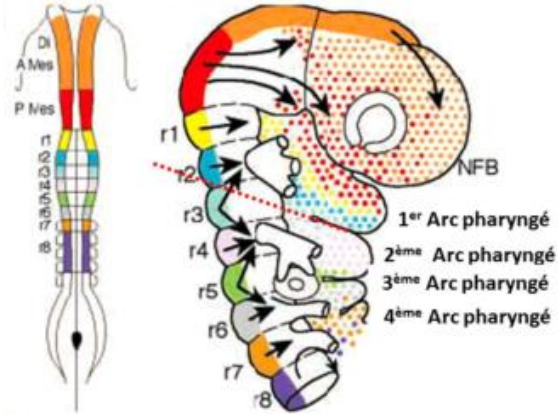
- épithélium du membre seul → tissu épithélial.
- CCNs seules → tissu cartilagineux, nerveux.
- CCNs + épithélium du membre → tissu osseux, cartilagineux et nerveux.
- CCNs + épithélium 1^{er} arc → tissu osseux, cartilagineux, nerveux et dentaire.

CCL → On constate la **formation de dents** uniquement dans la co-culture des CCNs et de l'épithélium du 1^{er} arc.

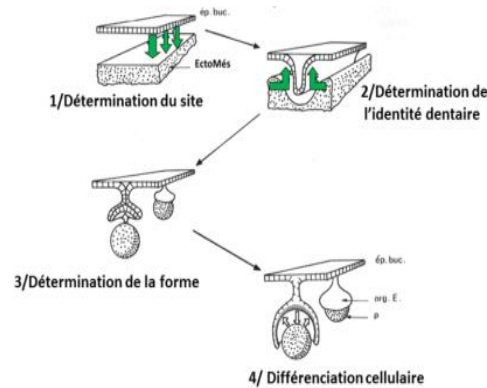
Il existe une information entre l'**épithélium oral** et les **CCNs** qui conduit à la formation de **placodes dentaires**.

Au niveau de la **tête**, les **CCNs** expriment des gènes **non-Hox** (**paraHox** ou **divergents**) qui sont le **support de l'organisation** de la **partie céphalique**.

Les gènes **Hox** représentent le support génétique du **développement du corps dans son entier** sauf la tête.



L'**identité dentaire** dépend des différentes interactions entre l'**épithélium** et les **CCNs**. En effet l'**épithélium odontogène** exprime des **gradients de molécules de signalisation** (**FGF, BMP, SHH, Wnt**) qui instruisent les **CCNs** sous-jacentes ayant migrés dans le **1^{er} arc**. Les **combinaisons d'homéogènes divergents** (**homéocode**) exprimés localement par les **CCNs** vont déterminer l'**identité dentaire**.

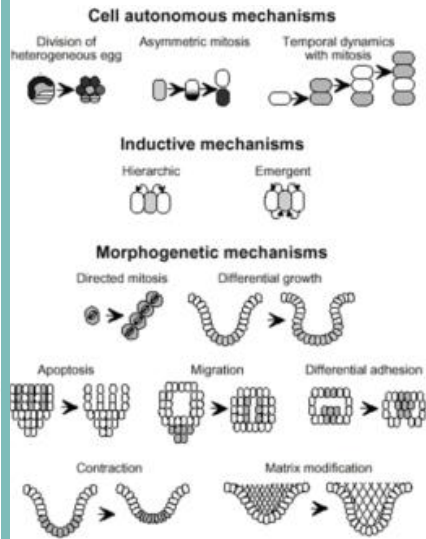


Il existe **4** étapes :

- ① **détermination du site odontogénique**
- ② **détermination de l'identité dentaire**
- ③ **détermination de la morphologie dentaire**
- ④ **différenciation cellulaire et minéralisation tissulaire.**

Chaque dent est l'**expression d'une signalétique moléculaire site spécifique** permettant l'**expression d'une combinatoire d'homéogènes spécifiques** à chacune des dents.

Quelle que soit la dent, le **mécanisme biologique est identique** mais la **combinatoire d'homéogènes** et la **signalisation épithéliale** sont **différentes** en fonction du type de la dent.



Plusieurs **mécanismes** peuvent être combinés pour établir une morphologie :

- **prolifération différentielle**
- **mitose asymétrique**
- **migration cellulaire préférentielle**
- **apoptose localisée**
- **modification matricielle**
- **adhésion différentielle.**

Cette **croissance différentielle** est liée à la présence de **centres de signalisation** situés au niveau

épithélial.

Un **centre de signalisation** est une **structure cellulaire transitoire** responsable de la **synthèse de facteurs de transcription** et de **molécules de signalisation** déterminant localement l'activité cellulaire d'un territoire tissulaire.

Il existe **3 centres de signalisation** :

- ① **centre de signalisation précoce**
- ② **nœud de l'émail primaire**
- ③ **nœuds de l'émail secondaire.**

Centre de signalisation précoce : au niveau de la **lame dentaire**, permet le **bourgeonnement épithélial** responsable de la formation de la **placode dentaire**.


NEP : au stade **terminal du bourgeon** et reste **actif 24-36 h**. Il n'y a qu'un **seul NEP** par germe dentaire.

NES : au stade de **cloche** et leur **nombre dépend du nombre de cuspides** car chaque NES sera à l'origine d'une cuspide.

Les NES sont à l'origine de la **morphologie dentaire** et peuvent être apparentés à des **centres de différenciation cellulaire**.

Formation des cuspides : si à un endroit de l'**EDI** des cellules sortent du **cycle mitotique** alors que les autres cellules continuent à proliférer, alors, du fait de cette croissance différentielle, il se forme une **plicature** qui va former la **future pointe cuspidienne**.

La **différence de hauteur** des cuspides est expliquée par des zones d'arrêt de prolifération **non synchrones**.

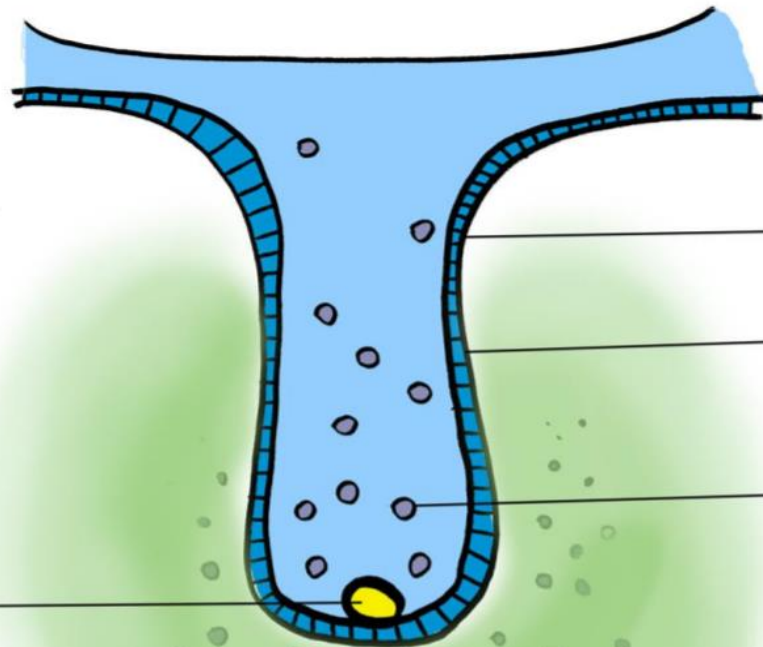


STADE DE BOURGEON

BLEU : Partie épithéliale

VERT : Partie EctoMesenchymateuse

Noeud d'émail primaire (NEP) en apical



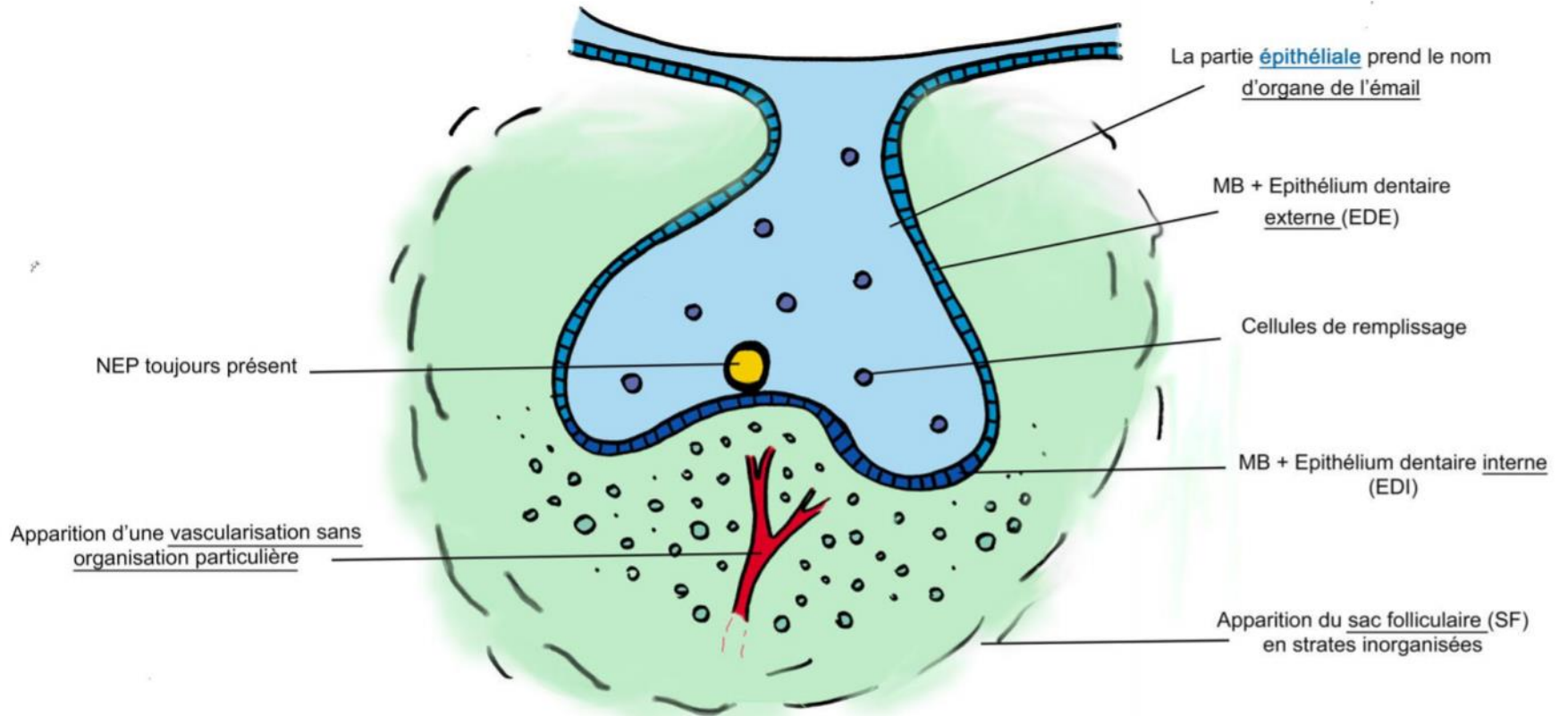
Cylindre épithélial qui s'enfonce dans l'éctomésenchyme (EM)

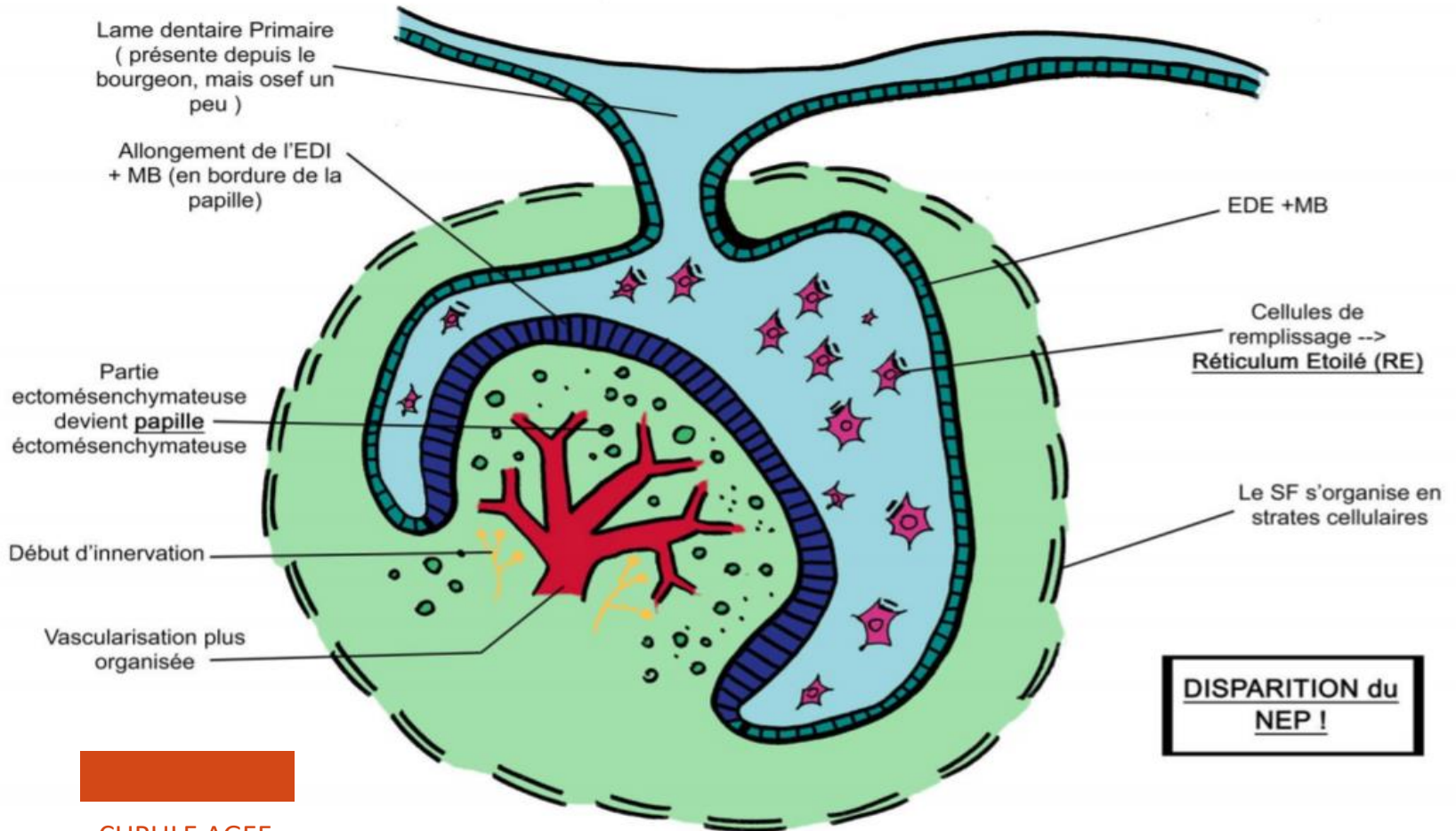
Membrane + cellules basales

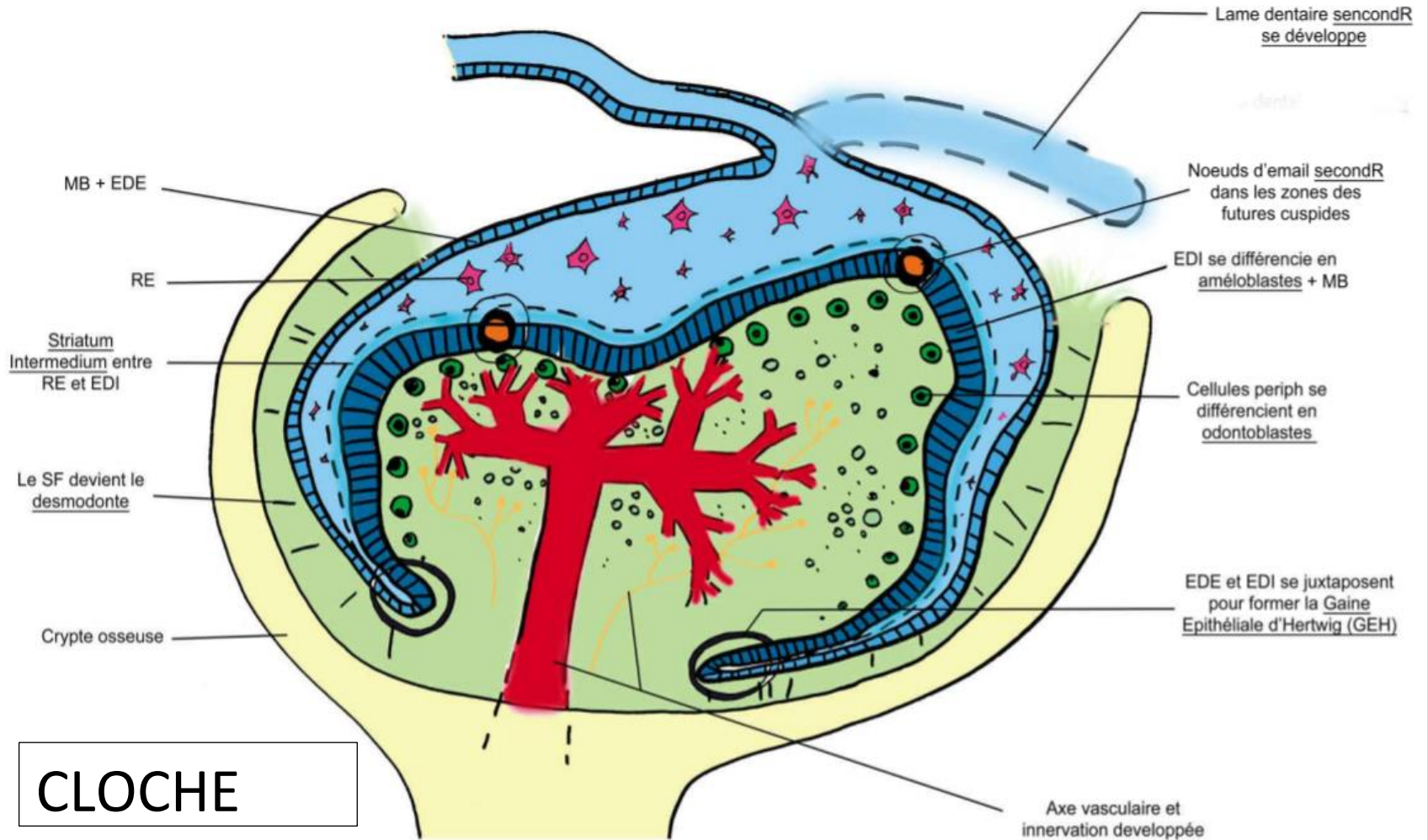
Cellules de remplissage

Partie EctoMesenchymateuse :
Forte densité celluIR
Faible matrice extra celluIR

STADE DE CUPULE JEUNE







CLOCHE