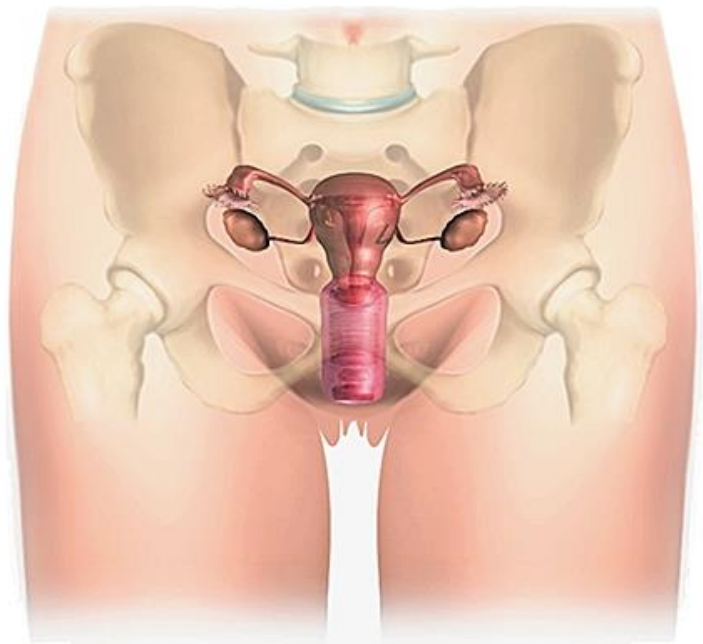


Anatomie du petit bassin de la femme

UE 9

[Année 2017-2018]



- ⇒ Qcm issus des Tutorats, classés par chapitre
- ⇒ Correction détaillée



SOMMAIRE

1. Structure osseuse du petit bassin de la femme	3
Correction : Structure osseuse du petit bassin de la femme.....	9
2. Parois musculaire et Diaphragme Pelvien	14
Correction : Parois musculaires et Diaphragme Pelvien	15
3. Vascularisation, Innervation et Drainage lymphatique.....	16
Correction : Vascularisation, Innervation et Drainage lymphatique	19
4. Appareil Génital, rapports et moyens de fixité	21
Correction : Appareil Génital, rapports et moyens de fixité	24
5. Appareil Urinaire.....	26
Correction : Appareil Urinaire.....	28
6. Le Périnée	29
Correction : Le Périnée	31
7. Le Rectum	33
Correction : Le Rectum.....	35

1. Structure osseuse du petit bassin de la femme

2016 - 2017 (Pr. De Peretti)

QCM 1 : A propos du bassin chez la femme. Donnez la (ou les) vraie(s) :

- A) Le petit bassin chez la femme se trouve entre le détroit supérieur et le périnée cutané
- B) Le petit bassin se trouve dans l'écartement des ailes iliaques
- C) Le détroit inférieur est formé de la symphyse pubienne, du promontoire et de la ligne arquée
- D) Le détroit supérieur est une ligne oblique en bas et en avant
- E) Les propositions A, B, C et D sont fausses

QCM 2 : A propos du sacrum. Donnez la (ou les) vraie(s) :

- A) Il correspond à la partie mobile du rachis
- B) Il possède une double concavité, dans un plan sagittal et dans un plan horizontal
- C) Il provient de la fusion des 5 vertèbres cervicales
- D) Sur sa face antérieure se trouvent 4 paires de foramens sacrés pelviens
- E) Les propositions A, B, C et D sont fausses

QCM 3 : A propos de l'os coxal. Donnez la (ou les) vraie(s) :

- A) La crête iliaque est la partie la plus fine de l'os coxal
- B) L'acétabulum regarde en bas, en arrière et en dedans
- C) La crête iliaque a la forme d'un S italique, sa partie antérieure est concave en dehors et sa partie postérieure est concave en dedans
- D) L'épine iliaque antéro-inférieure (EIAI) est palpable
- E) Les propositions A, B, C et D sont fausses

QCM 4 : A propos de la symphyse pubienne. Donnez la (ou les) vraie(s) :

- A) La symphyse pubienne est une articulation cartilagineuse immobile
- B) La symphyse pubienne est oblique et se dirige en bas et en arrière
- C) Elle est renforcée par une capsule articulaire et des ligaments symphysaires supérieurs et inférieurs
- D) Les deux surfaces articulaires sont directement en contact l'une avec l'autre
- E) Les propositions A, B, C et D sont fausses

QCM 5 : A propos du sacrum. Donnez la (ou les) vraie(s) :

- A) L'uretère gauche croise les vaisseaux iliaques au-dessous et en dehors de la bifurcation entre interne et externe
- B) L'uretère droit croise les vaisseaux iliaques au-dessous et en dehors de la bifurcation entre interne et externe
- C) L'uretère gauche croise les vaisseaux iliaques au-dessus et en dedans de la bifurcation entre interne et externe
- D) L'uretère droit croise les vaisseaux iliaques au-dessus et en dedans de la bifurcation entre interne et externe
- E) Les propositions A, B, C et D sont fausses

QCM 6 :

- A) Le fait et la raison sont tous les deux exacts et liés par une relation de cause à effet (VV liés)
- B) Le fait et la raison sont tous les deux exacts mais ne sont pas liés par une relation de cause à effet (VV non liés)
- C) Le fait est exact mais la raison proposée est fausse (VF)
- D) Le fait est faux mais la raison proposée est exacte (FV)
- E) Le fait et la raison proposés sont tous les deux faux (FF)

L'os coxal a une forme schématique d'hélice de bateau avec un moyeu central correspondant à la cavité cotyloïde

Car

Il provient de la fusion de 2 os initialement séparés par du cartilage

QCM 7 : A propos des généralités sur le bassin. Donner la (ou les) vraie(s) :

- A) Le détroit supérieur est formé par la ligne arquée, le bord antérieur de l'aile iliaque et le promontoire
- B) Il possède un diamètre transverse de 12 cm, un diamètre sagittal antéro-postérieur de 11 cm et un diamètre oblique faisant 13 cm
- C) Chez la femme, la symphyse pubienne a une forme gothique afin que le bébé au moment de l'accouchement et que l'homme au moment de la copulation ne se fassent pas mal
- D) Le poids du corps va s'appuyer sur le sacrum et les contraintes vont passer par l'articulation sacro-iliaque puis suivre le détroit inférieur pour arriver sur le col du fémur, l'os coxal est donc très épais au niveau du détroit inférieur pour supporter ces contraintes
- E) Les propositions A, B, C et D sont fausses

QCM 8 : A propos du petit bassin. Donner la (ou les) réponses vraie(s) :

- A) Le sommet de la crête iliaque se projette en L3/L4
- B) Les contraintes liées au poids du corps se répartissent essentiellement au niveau de l'aile iliaque
- C) Les articulations de la symphyse pubienne et sacro-iliaques sont très mobiles ce qui facilite l'accouchement
- D) Sur une vue latérale de l'os coxal on trouve la cavité cotyloïde qui a la forme d'une demi-sphère et qui regarde en avant, en dedans et en bas
- E) Les propositions A, B, C et D sont fausses

QCM 9 : A propos du sacrum. Donner la (ou les) vraie(s) :

- A) Le sacrum a la forme d'une pyramide à base supérieure et à sommet inférieur
- B) Il possède une double convexité : une sagittale et une horizontale
- C) On peut observer sur sa face antérieure 4 foramens sacrés pelviens/anérieurs
- D) Entre ces foramens antérieurs se trouvent les crêtes synostotiques, vestiges de la fusion incomplète des DIV
- E) Les propositions A, B, C et D sont fausses

QCM 10 : Concernant l'os coxal. Donner la (ou les) vraie(s) :

- A) Il est constitué en son centre de la fosse acétabulaire, sphère articulaire permettant l'articulation avec la tête fémorale
- B) On peut observer sur sa face antérieure : l'épine iliaque antéro-supérieure, l'échancrure inter-épineuse antérieure, l'épine iliaque antéro-inférieure, la gouttière du psoas, le bord supérieur du pubis et l'épine du pubis (liste exhaustive)
- C) Le bord supérieur forme la crête iliaque qui a la forme d'un S italique en vue supérieure avec une partie antérieure concave en dehors et une partie postérieure convexe en dehors
- D) La pale inférieure, comme l'acétabulum, regarde en bas, en avant et en dehors
- E) Les propositions A, B, C et D sont fausses

QCM 11 :

- A) Le fait et la raison sont tous les deux exacts et liés par une relation de cause à effet (VV liés)
- B) Le fait et la raison sont tous les deux exacts mais ne sont pas liés par une relation de cause à effet (VV non liés)
- C) Le fait est exact mais la raison proposée est fausse (VF)
- D) Le fait est faux mais la raison proposée est exacte (FV)
- E) Le fait et la raison proposés sont tous les deux faux (FF)

Le détroit supérieur a la forme de deux ovoïdes séquents

Car

Ainsi il permet le passage de la tête de l'enfant lors de l'accouchement

QCM 12 : A propos de l'os coxal. Donner la (ou les) réponses vraie(s) :

- A) Il a la forme d'une hélice de bateau à deux pales : une pale supérieure iliaque et une pale inférieure ischio-pubienne
- B) Sur une vue médiale, la ligne arquée fait 30° avec la verticale
- C) La pale supérieure regarde en arrière, en dehors et en bas
- D) Entre le foramen obturé et la ligne arquée se trouve la surface quadrilatère qui correspond à la partie médiale de la cavité acétabulaire
- E) Les réponses A, B, C et D sont fausses

QCM 13 : À propos du bassin en général, donnez les vraies

- A) Les 2 os coxaux se raccrochent en arrière au sacrum par l'articulation sacro-iliaque (articulation cartilagineuse)
- B) Les 2 os coxaux se raccrochent en avant par la symphyse pubienne (articulation synoviale)
- C) L'os coxal est divisé en deux par le détroit inférieur
- D) Entre le détroit supérieur et le détroit inférieur (ou périnée) se trouve le grand bassin
- E) Les propositions A, B, C et D sont fausses

QCM 14 : À propos du sacrum, donnez les vraies

- A) Le sacrum a la forme d'une pyramide à base supérieure et sommet inférieure
- B) Sur la face antérieure du sacrum on trouve les crêtes synostotiques prolongées latéralement par les foramens sacrés antérieurs
- C) Sur une vue postérieure, les processus articulaires de S1 regardent en dedans, en bas et en arrière
- D) La crête sacrée médiale provient de la fusion des processus épineux des vertèbres lombaires
- E) Les propositions A, B, C et D sont fausses

QCM 15 : À propos de l'os coxal donnez les vraies

- A) L'os coxal est formé de deux parties, la partie supérieure regarde en arrière, en dedans et en haut et la partie inférieure regarde en avant, en dehors et en bas
- B) Sur la face latérale, l'os coxal possède la cavité cotyloïde, encroutée de cartilage en partie, qui regarde en bas en dehors et en avant
- C) Le foramen obturé est un anneau brisé par la gouttière sous pubienne du nerf obturateur
- D) La ligne arquée fait un angle de 60° avec l'horizontal et constitue une partie du détroit inférieur
- E) Les propositions A, B, C et D sont fausses

QCM 16 : À propos de l'os coxal, donnez les vraies

- A) En arrière de la surface articulaire sacro-iliaque se trouve la tubérosité iliaque avec la fosse criblée qui donne l'insertion du ligament inter-osseux
- B) L'épine iliaque postéro-supérieure se projette au niveau du pubis
- C) La grande échancrure sciatique qui laisse passer le muscle piriforme est très aigu chez la femme
- D) La crête iliaque se projette au niveau du disque intervertébral L4/L5
- E) Les propositions A, B, C et D sont fausses

QCM 17 : A propos des articulations des os du bassin. Donner la (ou les) vraie(s) :

- A) L'articulation inter-pubienne, est renforcée par un ligament supérieur et un ligament inférieur qui s'insère sur le clitoris, on peut mourir d'une disjonction pubienne
- B) L'articulation sacro-iliaque est une articulation en presse-bouton avec une partie male sacrée et une partie femelle iliaque
- C) Les ligaments vertebro-iliaques sont tendus entre les processus épineux de L4 et de L5 d'une part et la crête iliaque d'autre part
- D) Le ligament inter-osseux de l'articulation sacro-iliaque est grêle et peu résistant
- E) Les propositions A, B, C et D sont fausses

QCM 18 :

- A) Le fait et la raison sont tous les deux exacts et liés par une relation de cause à effet (VV liés)
- B) Le fait et la raison sont tous les deux exacts mais ne sont pas liés par une relation de cause à effet (VV non liés)
- C) Le fait est exact mais la raison proposée est fausse (VF)
- D) Le fait est faux mais la raison proposée est exacte (FV)
- E) Le fait et la raison proposés sont tous les deux faux (FF)

Le grand bassin ou pelvis major est situé dans l'écartement des deux ailes ischiatiques au-dessus du détroit supérieur

Car

Le détroit supérieur, formé en majorité par la ligne arquée faisant 60° avec l'horizontale, sépare le pelvis major en haut et le pelvis minor en bas

QCM 19 : Concernant le sacrum. Donnez la ou (les) vraie(s) :

- A) La face postérieure est échancrée de façon variable selon les individus, on y trouve les cornes du sacrum
- B) Sur une vue antérieure on peut voir les processus articulaires de S1 encroutés de cartilage
- C) La crête sacrée latérale provient de la fusion des processus articulaires des vertèbres sacrées
- D) La pente sacrée de S1 fait 40° avec l'horizontal, ouvert vers l'avant
- E) Les propositions A, B, C et D sont fausses

QCM 20 : À propos de l'os coxal. Donnez la ou (les) vraie(s) :

- A) La cavité cotyloïde, sur la face interne de l'os coxal regarde en haut, en avant et en dehors
- B) La partie non encroutée de cartilage de la cavité cotyloïde porte le nom de fosse acétabulaire (arrière fond de la cavité cotyloïde)
- C) La cavité cotyloïde et le col du fémur étant tout deux antéversés, on obtient un découvert postérieure de la tête fémorale
- D) Sur le bord postérieur le muscle piriforme passe par l'échancrure inter-épineuse
- E) Les propositions A, B, C et D sont fausses

QCM 21 : À propos du bassin chez la femme. Donnez la ou (les) vraie(s) :

- A) Le grand bassin ou pelvis major se situe entre l'écartement des ailes iliaques et au-dessus du détroit inférieur
- B) L'étude du petit bassin chez la femme est sous-tendue par une activité génitale, urinaire et rectale
- C) La ceinture pelvienne est formée des 2 os coxaux qui se rattachent en arrière au sacrum via l'articulation sacro-iliaque (articulation synoviale) et qui s'articulent en avant par la symphyse pubienne (articulation cartilagineuse)
- D) Les organes du petit bassin sont des organes péritonéaux

E) Les propositions A, B, C et D sont fausses

QCM 22 : À propos du sacrum. Donnez la ou (les) vraie(s) :

A) Le sacrum fait partie du rachis fixe tandis qu'on considère que le coccyx fait partie du rachis mobile car les 3 vertèbres coccygiennes sont mobiles entre elles

B) Les processus articulaires supérieurs de S1 regardent en arrière, en haut et en dedans

C) Sur le bord supérieur du sacrum, on trouve de part et d'autre du corps de S1, la gouttière de passage du tronc lombo-sacré

D) La crête sacrée médiale, très souvent invisible, correspond aux vestiges de la fusion des processus transverses des vertèbres sacrées

QCM 23 : À propos du bassin chez la femme. Donnez la ou (les) vraie(s) :

A) Le bord antérieur de la base du sacrum est très saillant dans sa partie antérieure et correspond au promontoire qui surplombe le petit bassin

B) Les escarres sont le plus souvent ischiatiques car en position assise, nous nous appuyons sur nos tubérosités ischiatiques

C) La cavité cotyloïde ou acétabulum a la forme d'une demi-sphère partiellement encroûtée de cartilage où l'on décrit une corne antérieure, une corne postérieure et un toit

D) Elle fait 45° avec la verticale

E) Les propositions A, B, C et D sont fausses

QCM 24 : À propos de l'os coxal. Donnez la ou (les) vraie(s) :

A) Sur une vue endo-pelvienne de l'os coxal, on peut voir le tubercule d'insertion du moyen fessier qui est une zone plus épaisse de la crête iliaque

B) Sur le bord postérieur de l'os coxal, la grande échancrure sciatique fait 90° chez la femme tandis qu'elle en fait 30° chez l'homme

C) C'est d'ailleurs dans cette échancrure que passe le nerf sciatique

D) L'épine iliaque antéro-inférieure est à l'aplomb de l'épine du pubis

E) Les propositions A, B, C et D sont fausses

QCM 25 : À propos du bassin chez la femme. Donnez la ou (les) vraie(s) :

A) Sur une vue supérieure, de part et d'autre du corps de S1 se trouve la gouttière du nerf sciatique

B) Au-dessus de la cavité cotyloïde, l'aile iliaque délimite la fosse iliaque interne où l'on trouve les muscles fessiers

C) Le sacrum possède une double concavité antérieure

D) Sur la face latérale du sacrum on trouve une surface articulaire formant un angle de 90°, la surface auriculaire

E) Les propositions A, B, C et D sont fausses

QCM 26 : À propos de l'os coxal. Donnez la ou (les) vraie(s) :

A) Sous le pubis, on trouve la gouttière de passage du nerf pudendal

B) Sur une vue médiale de l'os coxal, on trouve la surface sacrée de l'os coxal ou surface auriculaire qui présente une forme en angle de 90°

C) En avant de cette surface se trouve la fosse criblée, zone d'insertion du ligament interosseux

D) L'épine iliaque postéro-supérieure se projette au niveau du pubis

E) Les propositions A, B, C et D sont fausses

QCM 27 : À propos de l'os coxal. Donnez la ou (les) vraie(s) :

A) Sur une vue latérale et interne, la crête iliaque est convexe vers le haut

B) L'écart radiologique entre les 2 branches de la symphyse pubienne est inférieur à 1cm

C) On peut mourir d'un enfoncement du cadre obturateur

D) L'articulation sacro-iliaque est une articulation plane en presse-bouton

E) Les propositions A, B, C et D sont fausses

QCM 28 : À propos du bassin chez la femme. Donnez la ou (les) vraie(s) :

A) Parmi les ligaments de renforcement à distance du petit bassin, on trouve notamment les ligaments sacro-épineux qui sont tendus entre l'épine iliaque et le sacrum

B) Le détroit supérieur, vue d'une vue supérieure, a la forme de 2 ovoïdes séquentiels, la tête du bébé va tourner dans un sens ou dans l'autre pour pouvoir le traverser

C) Les contraintes au niveau du pubis sont très faibles, elles vont passer en arrière

D) C'est essentiellement l'artère iliaque externe qui va vasculariser les organes du petit bassin

E) Les propositions A, B, C et D sont fausses

QCM 29 : A propos du petit bassin, donnez la (les) proposition(s) vraie(s)

- A) Le détroit inférieur est limité par la ligne arquée, le bord antérieur de l'aile du sacrum et le promontoire
- B) La ligne arquée fait 60° avec l'horizontale
- C) Le diamètre transverse du bassin fait 13cm
- D) Le détroit supérieur est limité par le promontoire, entre autres
- E) Les propositions A, B, C et D sont fausses

QCM 30 : A propos des généralités du petit bassin donnez la (les) proposition(s) vraie(s)

- A) La ceinture pelvienne est formée par le sacrum en arrière et les os coxaux en avant
- B) La symphyse pubienne de la femme est saillante, à l'inverse de l'homme
- C) Le diamètre du détroit inférieur fait 11cm dans les deux sens
- D) Les processus articulaires de S1 font 45° avec la verticale
- E) Les propositions A, B, C et D sont fausses

QCM 31 : A propos du sacrum, donnez la (les) proposition(s) vraie(s)

- A) La crête sacrée médiane est en dedans de la crête sacrée médiale
- B) La crête sacrée latérale est en dehors de la crête sacrée médiale
- C) La crête sacrée médiane correspond aux vestiges de la fusion des processus épineux des vertèbres sacrées
- D) Les foramen sacrés antérieurs sont en dehors des crêtes synostotiques
- E) Les propositions A, B, C et D sont fausses

QCM 32 : A propos du sacrum, donnez la (les) proposition(s) vraie(s)

- A) Sa face antérieure présente une double concavité antérieure dans le plan horizontal et sagittal
- B) Par le deuxième foramen pelvien passe le rameau antérieur du 2^e nerf spinal sacré
- C) L'articulation sacro-iliaque est une synoviale
- D) Sur l'aile sacrée existe une gouttière, qui est la gouttière du tronc nerveux lombo-sacré
- E) Les propositions A, B, C et D sont fausses

QCM 33 : A propos de la cavité cotyloïde de l'ambianche, donnez la (les) proposition(s) vraie(s)

- A) Elle possède deux cornes et un toit. La corne antérieure est la plus saillante
- B) Elle a la forme d'une sphère incomplètement encroûtée de cartilage
- C) Elle regarde en avant, en bas et en dehors
- D) Elle fait 45° avec l'horizontale et 20° d'antéversion frontale
- E) Les propositions A, B, C et D sont fausses

QCM 34 : Sur le bord postérieur de l'os coxal, on peut voir :

- A) L'épine illiaque antéro-supérieure, au-dessus de l'échancrure inter-épineuse postérieure
- B) L'épine ischiatique, au-dessus de la tubérosité ischiatique
- C) L'épine ischiatique, au-dessous de la petite échancrure ischiatique
- D) La tubérosité ischiatique, sous la petite échancrure ischiatique
- E) Les propositions A, B, C et D sont fausses

QCM 35 : A propos des parois du petit bassin, donnez la (les) réponse(s) vraie(s) :

- A) Le petit bassin de la femme se situe entre le détroit inférieur et le périnée
- B) Le détroit inférieur est formé par la branche ilio-pubienne, la pointe du sacrum et le bord inf de la symphyse.
- C) La branche de l'ischion est sous le cotyle
- D) Les deux os coxaux s'articulent au coccyx via l'articulation sacro-iliaque
- E) Tout est faux

QCM 36 : A propos de l'os coxal, donnez la (les) vraie(s) :

- A) L'illon correspond à « la pale supérieure » de l'os coxal
- B) Sur le bord antérieur de l'os, se trouve la tubérosité ischiatique
- C) Le diamètre transverse fait 12cm
- D) L'Épine illiaque antéro-supérieure est située au même niveau dans le plan frontal, que le pubis.
- E) Tout est faux !

QCM 37 : Sur le bord antérieur de l'os coxal on trouve (donnez les vraies !) :

- A) Le corps de l'ischion
- B) L'épine du pubis
- C) La gouttière/vallée du psoas
- D) La gouttière du nerf obturateur
- E) Le toit du cotyle

QCM 38 : A propos des articulations du bassin, donnez la (les) réponse(s) vraie(s) :

- A) L'articulation antérieure est la sacro-iliaque, articulation synoviale
- B) L'écart radiologique entre les deux bords de la symphyse pubienne est supérieur à 1cm
- C) Au niveau de la symphyse pubienne on trouve un fibrocartilage
- D) L'articulation sacro-iliaque est mobile lors de l'accouchement
- E) Tout est faux

QCM 39 : A propos du sacrum, donnez la (les) proposition(s) vraie(s)

- A) Les processus articulaires supérieurs de S1 regardent en haut, arrière et dedans
- B) Ils font 70° avec le plan frontal
- C) Ils sont convexes
- D) Le promontoire correspond au bord antérieur de S2
- E) Les propositions A, B, C et D sont fausses

QCM 40 : A propos du sacrum, donnez la (les) proposition(s) vraie(s)

- A) La crête sacrée médiane provient de la fusion des processus transverses
- B) Les foramen sacrés ventraux sont plus gros que les dorsaux
- C) Le nerf sciatique est innervé par les mêmes racines que le plexus sacro-coccygien
- D) Le coccyx possède une double concavité antérieure
- E) Les propositions A, B, C et D sont fausses

QCM 41 : A propos de l'os coxal, donnez la (les) proposition(s) vraie(s)

- A) L'acétabulum est entièrement encroûté de cartilage
- B) On trouve sur le bord postérieur de haut en bas : l'EIPS, l'échancrure interépineuse post, l'EPPI, la grande échancrure ischiatique, la tubérosité ischiatique, la petite échancrure ischiatique, l'épine ischiatique
- C) La ligne arquée fait 20° avec l'horizontale, et a comme terminaison l'incisure sacrée de l'os coxal
- D) La cavité cotyloïde regarde en avant, bas, dehors
- E) Les propositions A, B, C et D sont fausses

Correction : Structure osseuse du petit bassin de la femme**2016 - 2017 (Pr. De Peretti)****QCM 1 : AD**

- A) Vrai
- B) Faux : il s'agit du grand bassin
- C) Faux : le détroit inférieur est formé de la symphyse pubienne, du coccyx et de la branche ischio-pubienne.
- D) Vrai
- E) Faux

QCM 2 : BD

- A) Faux la partie fixe.
- B) Vrai
- C) Faux : les 5 vertèbres sacrées.
- D) Vrai
- E) Faux

QCM 3 : E

- A) Faux la crête iliaque est la partie la plus épaisse de l'os coxal avec le tubercule d'insertion du moyen fessier.
- B) Faux : l'acétabulum regarde en bas, en AVANT et en DEHORS.
- C) Faux : la partie antérieure est concave en DEDANS et la partie postérieure est concave en DEHORS (j'avoue c'était pas gentil ça).
- D) Faux : NON palpable.
- E) Vrai

QCM 4 : ABC

- A) Vrai
- B) Vrai
- C) Vrai
- D) Faux : un fibrocartilage interosseux est présent entre les deux surfaces articulaires.
- E) Faux

QCM 5 : BC

- A) Faux : voir le C)
- B) Vrai
- C) Vrai
- D) Faux : voir le B)
- E) Faux

QCM 6 : C

- 1ère proposition vraie
- 2ème proposition fausse : il provient de 3 os

QCM 7 : E

- A) Faux : Il est formé par le bord antérieur de l'aile du sacrum et non iliaque !
- B) Faux : C'est l'inverse : le diamètre transverse fait 13 cm et le diamètre oblique mesure 12 cm
- C) Faux : Elle est en forme romane et pas du tout saillante comme c'est l'est une voute gothique
- D) Faux : Tout est vrai sauf qu'il s'agit du détroit supérieur
- E) Vrai

QCM 8 : E

- A) Faux : Son sommet se projette en L4/L5
- B) Faux : Celle-ci est trop fine pour supporter les contraintes liées au poids du corps. Les contraintes arrivent par S1 sur l'articulation sacro-iliaque puis suivent la ligne arquée (ou détroit supérieur) pour arriver au niveau de l'articulation sacro-iliaque et du fémur
- C) Faux : Elles sont considérées comme immobiles, elles ne bougent que de quelques millimètres lors de l'accouchement
- D) Faux : Elle regarde en bas, en avant et en dehors
- E) Vrai

QCM 9 : ABD

- A) Vrai
- B) Vrai
- C) Faux : Sur la face antérieure du sacrum se trouvent 4 paires de foramens sacrés donc 8 trous ! Attention au piège ! Le Pr. De Peretti aime beaucoup le faire celui-là...
- D) Vrai
- E) Faux

QCM 10 : D

- A) Faux : C'est l'acétabulum, croissant articulaire, qui constitue l'articulation avec la tête du fémur. La fosse acétabulaire est une partie non encrou
- B) Faux : Attention on parle de liste EXHAUSTIVE : il manque l'éminence ilio-pectinée (ou ilio-pubienne) entre la gouttière du psoas et le bord supérieur du pubis
- C) Faux : C'est l'inverse, la partie antérieure de la crête iliaque est convexe en dehors (ou concave en dedans) et la partie postérieure est concave en dehors (ou convexe en dedans)
- D) Vrai
- E) Faux

QCM 11 : A**QCM 12 : ABCD**

- A) Vrai
- B) Vrai : En effet si la ligne arquée fait 60° avec l'horizontale, elle en fait aussi 30° avec la verticale
- C) Vrai
- D) Vrai
- E) Faux

QCM 13 : E

- A) Faux : Articulation synoviale
- B) Faux : Articulation cartilagineuse
- C) Faux : Par le détroit supérieur
- D) Faux : Le petit bassin
- E) Vrai

QCM 14 : AB

- A) Vrai
- B) Vrai
- C) Faux : Les processus articulaires de S1 regardent en arrière, en haut et en dedans
- D) Faux : La crête sacrée médiale provient de la fusion des processus articulaires des vertèbres sacrées
- E) Faux

QCM 15 : BC

- A) Faux : La partie supérieure regarde en bas, en arrière et en dehors et la partie inférieure regarde en bas, en avant et en dehors
- B) Vrai
- C) Vrai
- D) Faux : Constitue une partie du détroit supérieur
- E) Faux

QCM 16 : AD

- A) Vrai
- B) Faux : C'est l'épine iliaque antéro supérieure
- C) Faux : Elle est très ouverte chez la femme et est aiguë chez l'homme
- D) Vrai
- E) Faux

QCM 17 : A

- A) Vrai
- B) Faux : C'est l'inverse, la partie mâle est sur l'aile iliaque et la partie femelle est sacrée
- C) Faux : Ils sont tendus entre les processus transverses de L4-L5
- D) Faux : C'est un des ligaments les plus résistants de l'organisme
- E) Faux

QCM 18 : D

- 1) Faux : Les ailes ischiatiques n'existent pas ! Il s'agit des ailes iliaques
2) Vrai

QCM 19 : AD

- A) Vrai
B) Faux : Le cartilage des processus articulaires de S1 ne sont visibles que sur une vue postérieure
C) Faux : La crête sacrée latérale provient de la fusion des processus transverses sacrés
D) Vrai
E) Faux

QCM 20 : B

- A) Faux : La cavité cotyloïde est sur la face externe de l'os coxal et regarde en bas, en avant et en dehors
B) Vrai
C) Faux : C'est la partie antérieure de la tête fémorale qui est à découvert du fait de la diminution de la congruence de l'articulation
D) Faux : Le muscle piriforme passe par la grande échancrure sciatique
E) Faux

QCM 21 : BC

- A) Faux : Au-dessus du détroit supérieur
B) Vrai
C) Vrai
D) Faux : Ce sont des organes pelviens
E) Faux

QCM 22 : ABC

- A) Vrai
B) Vrai
C) Vrai
D) Faux : Les crêtes sacrées **médiales** correspondent aux vestiges de la fusion des processus **articulaires inférieurs**, ce sont les crêtes sacrées latérales qui sont issues de la fusion des processus transverses
E) Faux

QCM 23 : ABCD

- A) Vrai
B) Vrai
C) Vrai
D) Vrai : si la cavité cotyloïde fait 45° avec l'horizontale elle en fait aussi 45° avec la verticale ;)
E) Faux

QCM 24 : BC

- A) Faux : Vue endo-pelvienne = vue médiale or le tubercule du moyen fessier n'est visible que sur une vue latérale de l'os coxal
B) Vrai
C) Vrai
D) Faux : C'est l'épine iliaque antéro-supérieure qui est à l'aplomb de l'épine du pubis
E) Faux

QCM 25 : CD

- A) Faux : La gouttière du tronc lombo-sacré
B) Faux : Fosse iliaque **externe** ! On est sur une vue latérale puisqu'on voit la cavité cotyloïde
C) Vrai
D) Vrai
E) Faux

QCM 26 : B

- A) Faux : Du nerf **obturateur**
B) Vrai
C) Faux : En arrière
D) Faux : C'est l'épine iliaque **antéro-supérieure** qui se projette au niveau du pubis
E) Faux

QCM 27 : ABD

- A) Vrai
- B) Vrai
- C) Faux : C'est d'une dysjonction pubienne dont on peut mourir (lésions de vx +++), l'enfoncement du cadre obturateur est fréquent chez les personnes âgées et est considéré comme bénin en dépit d'être très douloureux
- D) Vrai
- E) Faux

QCM 28 : BC

- A) Faux : L'épine **ischiatique**, on a 4 épines iliaques (antéro-supérieure, postéro-supérieure, antéro-inférieure et postéro-inférieure)
- B) Vrai
- C) Vrai
- D) Faux : L'artère iliaque **interne**, appelée aussi artère hypogastrique
- E) Faux

QCM 29: BCD

- A) Faux
- B) Vrai
- C) Vrai
- D) Vrai
- E) Faux

QCM30: ACD

- A) Vrai
- B) Faux, plus saillant chez l'homme
- C) Vrai
- D) Vrai
- E) Faux

QCM 31: ABCD**QCM 32: ABCD****QCM 33: CD**

- A) Faux, C'est la corne post la plus saillante
- B) Faux, elle est incomplètement encroutée de cartilage
- C) Vrai
- D) Vrai

QCM 34: BD

- A) On parle du bord Post
- B) Vrai
- C) Faux, l'épine ischiatique est au dessus de la petite échancrure
- D) Vrai

QCM 35: CD

- A) Il se situe entre le détroit sup et le périnée
- B) Faux, branche ischio pubienne
- C) Vrai
- D) Vrai

QCM 36: AD

- A) Vrai
- B) Sur le bord post
- C) Faux, il fait 13cm+++
- D) Vrai

QCM 37: BCD**QCM 38: C**

- A) L'articulation antérieure est la symphyse
- B) Strictement inf à 1cm ++++
- C) Vrai
- D) Faux, tout reste immobile++

QCM 39: A

- A) Vrai
- B) Faux, 45°
- C) Faux, concaves
- D) Faux, bord de S1

QCM 40: B

- A) Fusion des processus épineux
- B) Vrai
- C) Faux, le nerf sciatique c'est L4-S3
- D) Faux, c'est le sacrum ici wsh

QCM 41: D

- A) Incomplètement
- B) Il y a inversion entre l'épine et la tubérosité
- C) 60° avec l'horizontal
- D) Vrai

2. Parois musculaire et Diaphragme Pelvien

2016 - 2017 (Pr. De Peretti)

QCM 1 : Concernant les muscles du bassin. Donnez la (ou les) vraie(s) :

- A) Le muscle ilio-psoas est composé de 2 chefs et couvre la fosse iliaque interne
- B) Le muscle piriforme s'insère sur les corps vertébraux de L4, L5, S1
- C) Le muscle ilio-psoas finit sur le grand trochanter alors que les muscles obturateur interne et piriforme finissent sur le petit trochanter
- D) Le muscle obturateur interne effectue le pourtour du foramen obturé et passe dans la petite échancrure ischiatique
- E) Les propositions A, B, C et D sont fausses

QCM 2 : Concernant le diaphragme pelvien. Donner la (ou les) vraie(s) :

- A) Le diaphragme pelvien est composé de 2 muscles innervés par le plexus sacré : le muscle levator-ani et le muscle coccygien
- B) Le muscle levator-ani permet via la contraction de son faisceau ilio-coccygien d'augmenter la plicature du cap anal et de permettre ainsi l'incontinence
- C) Le faisceau pubo-coccygien du muscle levator-ani est dit élévateur et s'insère sur la pubis, le vagin, le NFPC, le sphincter externe du rectum et le raphé ano-coccygien
- D) Le diaphragme pelvien a 3 fonctions : soutenir les organes pelviens, permettre la manœuvre de Valsalva qui consiste à mettre en hyperpression le thorax pour soulager le rachis des contraintes et avoir un rôle sphinctérien sur le rectum
- E) Les propositions A, B, C et D sont fausses

QCM 3 : A propos du diaphragme pelvien et de son fascia. Donner la (ou les) vraie(s) :

- A) Il existe 4 épaississements qui partent de l'épine iliaque et renforcent le feuillet supérieur du fascia pelvien
- B) Le fascia pelvien inférieur comprend un ligament très puissant : le ligament sacro-tubéral, qui est le seul élément résistant du fascia pelvien inférieur
- C) Les fibres du faisceau pubo-coccygien du levator-ani s'interpénètrent avec celles du faisceau ilio-coccygien
- D) Le muscle coccygien est un petit muscle tendu entre l'ischion, le sacrum et le coccyx et repose sur le ligament sacro-tubéral
- E) Les propositions A, B, C et D sont fausses

QCM 4 : A propos des parois musculaires, vasculaires et nerveuses. Donner la (ou les) vraie(s) :

- A) Le muscle obturateur interne se dirige vers la grande échancrure sciatique et rejoint la région du grand trochanter du fémur
- B) Le tronc postérieur de l'artère iliaque interne ou hypogastrique donne : l'artère ilio-sacrée, l'artère glutéale supérieure et l'artère sacrée latérale
- C) Parmi les artères du tronc antérieur de l'artère iliaque interne, les artères ombilicale, obturatrice et glutéale inférieure sont à destinée pariétale tandis que les autres artères sont essentiellement à destinée viscérale
- D) La fosse iliaque interne est tapissée par le muscle ilio-psoas, ce dernier va venir s'insérer sur le petit trochanter
- E) Les propositions A, B, C et D sont fausses

QCM 5 : À propos du diaphragme pelvien. Donner la ou (les) vraie(s) :

- A) Le Levator ani est tapissé par un fascia supérieur (le plus important)
- B) Le fascia supérieur possède seulement 3 renforcements tendineux : pubien, épineux et coccygien
- C) Le Levator Ani est également tapissé par un fascia inférieur extrêmement grêle
- D) Le fascia inférieur est renforcée seulement au niveau du ligament sacro-épineux
- E) Les propositions A, B, C et D sont fausses

QCM 6 : A propos des parois musculaires, vasculaires et nerveuses. Donnez la ou (les) vraie(s) :

- A) Les veines sont plexiformes, elles sont 2 fois plus grosses que les artères et peuvent se déchirer très facilement
- B) La veine iliaque externe est en dehors de l'artère du même nom
- C) L'urètre gauche passe en dedans de la bifurcation des vaisseaux iliaques communs en iliaques internes et externes
- D) Le muscle ilio-psoas tapisse la fosse iliaque interne puis passe dans sa gouttière pour aller s'insérer sur le petit trochanter du fémur
- E) Les propositions A, B, C et D sont fausses

Correction : Parois musculaires et Diaphragme Pelvien**2016 - 2017 (Pr. De Peretti)****QCM 1 : AD**

- A) Vrai
- B) Faux : il s'insère sur les corps vertébraux de S2, S3, S4
- C) Faux : le muscle ilio-psoas finit sur le PETIT trochanter alors que les muscles obturateur interne et piriforme finissent sur le GRAND trochanter.
- D) Vrai
- E) Faux

QCM 2 : AC

- A) Vrai
- B) Faux : il permet la continence et pas l'incontinence ! Oui piège pas cool je sais mais ça n'a plus du tout le même sinon :p
- C) Vrai
- D) Faux : Attention la manoeuvre de Valsalva consiste à mettre l'abdomen en hyperpression et pas le thorax, lisez bien attentivement chaque item ☺
- E) Faux

QCM 3 : C

- A) Faux : Les 4 épaissements du fascia pelvien supérieur partent de l'épine ischiatique et non iliaque
- B) Faux : L'item est vrai mais il s'agit du ligament sacro-épineux
- C) Vrai
- D) Faux : Encore une fois ligament sacro-épineux ici et non sacro-tubéral
- E) Faux

QCM 4 : CD

- A) Faux : Il se dirige vers la petite échancrure sciatique
- B) Faux : Le tronc postérieur de l'artère hypogastrique donne l'artère ilio-lombaire et non l'artère ilio-sacrée
- C) Vrai
- D) Vrai
- E) Faux

QCM 5 : ACD

- A) Vrai
- B) Faux : Il possède 4 renforcements tendineux : pubien, iliaque, épineux et coccygien
- C) Vrai
- D) Vrai
- E) Faux

QCM 6 : AD

- A) Vrai
- B) Faux : Elle est **médiale/en dedans** de l'artère iliaque externe
- C) Faux : Il s'agit de l'uretère et non de l'urètre !
- D) Vrai
- E) Faux

3. Vascularisation, Innervation et Drainage lymphatique

2016 - 2017 (Pr. De Peretti)

QCM 1 : A propos de la vascularisation du bassin. Donnez la (ou les) vraie(s) :

- A) Les artères iliaques primitives donnent naissance aux artères iliaque interne et externe en regard de la symphyse pubienne
- B) L'artère iliaque interne se divise en 10-12 branches via deux rameaux, le rameau antérieur et le rameau postérieur
- C) Les lésions des artères provenant du rameau postérieur de l'artère iliaque interne peuvent être mortelles
- D) La veine cave inférieure latéralisée sur la gauche, naît de la réunion des veines iliaques communes droite et gauche en regard de S1
- E) Les propositions A, B, C et D sont fausses

QCM 2 : A propos de la vascularisation du périnée. Donner la (ou les) vraie(s) :

- A) Le retour du sang veineux du périnée se fait en sens inverse de la vascularisation artérielle, par des veines du même nom que les artères
- B) La vascularisation du diaphragme périnéal se fait essentiellement par les vaisseaux honteux internes
- C) La vascularisation antérieure et superficielle de la vulve se fait par les vaisseaux pudendaux externes supérieurs et inférieurs issus des vaisseaux fémoraux et sa vascularisation postérieure et profonde est assurée par les vaisseaux pudendaux internes (= honteux) issus des vaisseaux hyogastriques = iliaques internes
- D) L'artère iliaque externe, qui devient ensuite l'artère fémorale, est en dedans de la veine iliaque externe
- E) Les propositions A, B, C et D sont fausses

QCM 3 : A propos de l'innervation de la vulve. Donner la (ou les) vraie(s) :

- A) L'innervation sensitive des corps érectiles est permise par le nerf ilio-hypogastrique provenant de L1
- B) La motricité des muscles du diaphragme périnéal est essentiellement assuré par le plexus sacro-coccygien
- C) Le nerf pudendal est le nerf principal de l'innervation de la vulve, si on est paralysé en-dessous, la sensibilité moyenne et profonde est perdue
- D) Le sphincter strié de l'anus est volontaire, innervé essentiellement par des nerfs provenant de la racine S4
- E) Les propositions A, B, C et D sont fausses

QCM 4 : Concernant les parois vasculaires. Donner la (ou les) vraie(s) :

- A) L'aorte abdominale légèrement latéralisée sur la gauche, va se diviser en regard de L4 en artères iliaques communes qui vont-elles mêmes se diviser, après un très court trajet, en regard de l'articulation sacro-iliaque en artères iliaques externes et internes
- B) L'artère iliaque externe se divise en 2 rameaux : un postérieur et un antérieur comportant une dizaine de branches
- C) Parmi ce rameau antérieur, on retrouve l'artère pudendale interne qui accompagnée par le nerf de même nom va passer à la face latérale de l'ischion par ce qu'on appelle le canal d'Alcock pour aller vasculariser le périnée
- D) Les veines de cette région sont plexiformes aux artères : elles ont un plus grand diamètre du fait de leur faible pression
- E) Les propositions A, B, C et D sont fausses

QCM 5 : A propos des parois vasculaires et nerveuses. Donner la (ou les) vraie(s) :

- A) Les veines iliaques primitives se divisent en regard de l'articulation sacro-iliaque en veines iliaques interne et externe
- B) Le muscle piriforme s'insère en arrière sur les bords latéraux de S2, S3 et S4
- C) En regard de la crosse de la veine saphène se trouve des nœuds inguinaux superficiels, ce sont ces nœuds qu'il faudra palper si votre patiente présente une pathologie infectieuse ou cancéreuse de la vulve ainsi qu'une pathologie de l'anus
- D) On décrit trois chaînes de nœuds iliaques externes le long des vaisseaux iliaques externes : une chaîne médiale en dedans de la veine, une chaîne moyenne entre l'artère et la veine et une chaîne latérale en dehors de l'artère
- E) Les propositions A, B, C et D sont fausses

QCM 6 : A propos des parois vasculaires et nerveuses. Donner la (ou les) vraie(s) :

- A) Au niveau de la division de l'aorte en regard de L4, une petite artère descend sur la face antérieure de L5 et du sacrum : l'artère sacrée moyenne
- B) L'uretère droit croise les vaisseaux iliaques en dedans de la division en iliaque interne et externe tandis que l'uretère gauche croise les vaisseaux iliaques en dehors
- C) Le nerf sciatique, issu des rameaux antérieurs de L4, L5, S1, S2 et S3 atteint la fesse en passant dans le canal sous-pyramidal
- D) On appelle tronc lombo-sacré les anastomoses entre les rameaux antérieurs de L4, L5, S1, S2 et S3
- E) Les propositions A, B, C et D sont fausses

QCM 7 : A propos des parois vasculaires et nerveuses. Donnez la ou (les) vraie(s) :

- A) L'artère glutéale supérieure qui est énorme est issue du tronc postérieur de l'artère hypogastrique et va passer dans le canal sub-piriforme au niveau de la grande échancrure sciatique
- B) La lymphe des nœuds lymphatiques drainant le petit bassin va remonter aux nœuds abdomino-aortique, puis aller jusqu'à la citerne du chyle (de Pecquet) via le conduit thoracique en arrière de l'aorte pour arriver in fine dans l'artère sous-clavière gauche
- C) Le nerf sciatique est formé en tout par les rameaux par les racines de L4, L5, S1, S2 et S3 et va passer dans le canal sous-pyramidal
- D) Les nerfs érecteurs d'Eckard (S2, S3 et S4) sont parasymphatiques et peuvent entraîner la contraction du détrusor de la vessie lors de la miction, le relâchement des muscles lisses du rectum pour la défécation et l'érection via une vasodilatation
- E) Les propositions A, B, C et D sont fausses

QCM 8 : A propos de la vascularisation. Donnez la ou (les) vraie(s) :

- A) Le vagin est principalement vascularisé par l'artère vaginale (constante) mais aussi par des rameaux utérins et par l'artère rectale moyenne
- B) Comme pour la vascularisation veineuse, le drainage lymphatique de l'ovaire droit se fait vers les nœuds rénaux droits
- C) L'artère utérine qui vascularise quasi exclusivement l'utérus, surcroise l'urètre puis court le long du bord latéral de l'utérus, celle-ci est goudronnée de manière à s'adapter aux changements de volume durant la grossesse
- D) La vascularisation de l'ovaire se fait majoritairement par le rameau ovarique issue de l'aorte
- E) Les propositions A, B, C et D sont fausses

QCM 9 : A propos de la vascularisation artérielle du petit bassin ,donnez la (les) proposition(s) vraie(s)

- A) L'aorte se divise sur le bord antéro-gauche de L4 en artères iliaques communes droites et gauches
- B) C'est essentiellement l'artère iliaque interne qui vascularise les organes du petit bassin
- C) L'artère hypogastrique se divise en tronc postérieur et antérieur
- D) L'artère ombilicale, qui donne la vésicale supérieure, appartient au tronc antérieur
- E) Les propositions A, B, C et D sont fausses

QCM 10 : A propos de l'innervation du petit bassin, donnez la (les) proposition(s) vraie(s)

- A) Le nerf sciatique est formé par l'anastomose du tronc lombo-sacré (rameaux antérieurs de L4-L5), et des rameaux ant de S2,S3,S4
- B) Le plexus lombaire est l'anastomose des rameaux ant de L1,L2,L3,L4
- C) Le plexus hypogastrique inférieur est formé par la réunion des contingents sympathiques et parasymphatiques
- D) Le nerf pudendal est formé par les rameaux ant de S2,S3,S4
- E) Les propositions A, B, C et D sont fausses

QCM 11 : A propos de l'innervation du VAGIN OH YEAH donnez la (les) proposition(s) vraie(s)

- A) Elle est principalement végétative ($\frac{3}{4}$ sup)
- B) L'innervation sympathique du $\frac{1}{4}$ inf se fait via les rameaux ant de S2-S3-S4
- C) Les lymphatiques se drainent dans les nœuds iliaques externes, inguinaux et lombo-aortiques entre autres
- D) Le frotti est réalisé dans le but de rechercher une trace de HPV
- E) Les propositions A, B, C et D sont fausses

QCM 12 : A propos de la vascularisation du petit bassin :

- A) L'artère sacrée médiane se divise en artères iliaques droites et gauches
- B) L'artère iliaque interne se divise en iliaque externe et commune
- C) C'est l'artère iliaque interne qui se divise en tronc antérieur et postérieur
- D) L'artère utérine fait partie du tronc antérieur.
- E) Tout est faux

QCM 13 : A propos de l'innervation du petit bassin :

- A) Le nerf obturateur provient strictement des rameaux antérieurs de L2, L4
- B) Le plexus sacré se trouve en regard du sacrum
- C) Les racines du nerf pudendal sont S2, S3, S4
- D) Le plexus sacro-coccygien est formé des rameaux antérieurs de S4,S5,C1
- E) Tout est faux

QCM 14 : A propos des lymphatiques :

- A) Il existe une chaîne interne et externe, entre autres
- B) La chaîne interne est divisée en chaîne médiale, moyenne et latérale
- C) Les nœuds du promontoire vont se drainer dans le réseau abdomino-aortique
- D) La finalité du drainage se situe dans le conduit thoracique à droite
- E) Tout est faux

Correction : Vascularisation, Innervation et Drainage lymphatique**2016 - 2017 (Pr. De Peretti)****QCM 1 : BC**

- A) Faux : en regard de l'articulation sacro-iliaque.
B) Vrai
C) Vrai
D) Faux : la veine cave est latéralisée sur la DROITE et elle provient de la réunion des veines iliaques communes en regard de L4.
E) Faux

QCM 2 : ABC

- A) Vrai
B) Vrai
C) Vrai
D) Faux : L'artère iliaque externe est en dehors de la veine iliaque externe
E) Faux

QCM 3 : D

- A) Faux : C'est par le nerf pudendal (S2 S3 S4) qu'elle est permise
B) Faux : Il est faux de dire que le plexus sacro-coccygien (S4 S5 C1) participe essentiellement à la motricité des muscles du diaphragme périnéal car le nerf rectal inférieur (S4), innervant le sphincter strié de l'anus, ne représente qu'une partie de ce plexus. En revanche, le nerf pudendal participe essentiellement à son innervation motrice
C) Faux : Si on est paralysé au-dessus du nerf pudendal, là la sensibilité moyenne et profonde de la vulve est perdue
D) Vrai
E) Faux

QCM 4 : AD

- A) Vrai
B) Faux : Il s'agit de l'artère iliaque interne
C) Faux : Le canal d'Alcock par où passent l'artère et le nerf pudendal interne se trouve à la face médiale de l'ischion
D) Vrai
E) Faux

QCM 5 : BCD

- A) Faux : L'item aurait été compté Vrai si on avait dit : les veines iliaques interne et externe se rejoignent au niveau de l'articulation sacro-iliaque pour former les veines iliaques primitives. Il faut considérer le sens du trajet du sang en anatomie. L'item aurait été juste si on avait parlé d'artères.
B) Vrai
C) Vrai
D) Vrai
E) Faux

QCM 6 : AC

- A) Vrai
B) Faux : C'est inversé : l'uretère droit croise les vaisseaux iliaques en dehors et l'uretère gauche les croise en dedans
C) Vrai
D) Faux : C'est le plexus lombo-sacré qui est constitué des anastomoses des rameaux antérieurs de L4, L5, S1, S2 et S3. Le tronc lombo-sacré correspond seulement aux anastomoses des rameaux antérieurs de L4 et L5
E) Faux

QCM 7 : C

- A) Faux : Dans le canal **sus**-piriforme et non sub-piriforme qui veut dire en-dessous (+++)
B) Faux : La VEINE sous-clavière gauche !
C) Vrai
D) Faux : Ils permettent la **contraction** des muscles lisses du rectum lors de la défécation
E) Faux

QCM 8 : A

- A) Vrai
- B) Faux : il s'agit de l'ovaire gauche qui se draine vers les nœuds rénaux gauches
- C) Faux : elle surcroise l'uretère
- D) Faux : attention à ne pas confondre artère gonadique issue de l'aorte et rameau ovarique
- E) Faux

QCM 9 : ABCD**QCM 10: ACD**

- B) Faux, il manque L5++

QCM 11: ABCD**QCM 12: CD**

- A) C'est la commune ++
- B) Idem
- C) Vrai
- D) Vrai

QCM 13: BCD

- A) Il manque L3

QCM 14: AC

- A) Vrai
- B) Faux, c'est la chaîne externe
- C) Vrai
- D) Faux, conduit tho à GAUCHE ++++++

4. Appareil Génital, rapports et moyens de fixité

2016 - 2017 (Pr. De Peretti)

QCM 1 : À propos de la lame Sacro Recto Génito Pubienne, donnez les vraies

- A) Il s'agit d'épaississements musculaires reposants sur le Levator Ani
- B) Elle possède de chaque côté un aileron postérieur, un aileron antérieur et un aileron latéral
- C) Son aileron postérieur est formé par les ligaments utéro sacré, recto-sacré et recto-utérin
- D) Son aileron antérieur est formé par le ligament cardinal
- E) Les propositions A, B, C et D sont fausses

QCM 2 : À propos du vagin, donnez les vraies

- A) Le vagin est un étui aplati d'avant en arrière alors que le vestibule est une fente antéro-postérieure, il s'agit d'une cavité virtuelle
- B) Le vagin est concave en avant, pour épouser la forme du pénis en érection, formant un angle de 60° avec la verticale
- C) Le fornix est la voute finale du vagin, elle donne l'insertion du col de l'utérus, il existe dans cette voute un grand cul de sac vagino-utérin en avant (auss appelé sac spermatique)
- D) Le vagin présente 3 tuniques, une interne conjonctive, une moyenne pavimenteuse et une externe musculaire
- E) Les propositions A, B, C et D sont fausses

QCM 3 : À propos du vagin, donnez les vraies

- A) Sur les parois du vagin on peut voir des plis transverses, (rides du vagin) plus importants dans la partie haute du vagin
- B) Il existe un pli vertical appelé les colonnes du vagin que l'on voit sur les deux parois
- C) Seule la colonne postérieure du vagin s'écarte dans la partie haute, formant la bifurcation de Pawlick (ou trigone de Pawlick)
- D) En avant le vagin est en rapport avec la vessie, séparés par le septum vesico-vaginal et en arrière avec le rectum, séparés par le septum recto-vaginal
- E) Les propositions A, B, C et D sont fausses

QCM 4 : À propos de la lubrification de l'appareil génital, donnez les vraies

- A) Le vagin est soumis à un phénomène de transsudation, il s'agit d'un élément minime dans la lubrification de l'appareil génital féminin
- B) La transsudation vaginale est parasympathique et est déjà présente chez une jeune fille pré-pubère
- C) Les autres éléments clés de la lubrification génitale chez la femme sont la sécrétion des glandes vestibulaires de Skene (le plus important) et la sécrétion des glandes para-urétrales de Bartholin (très importante aussi)
- D) Ces phénomènes ne disparaissent pas, ils ne sont donc pas responsables de la sécheresse vaginale des femmes ménopausées
- E) Les propositions A, B, C et D sont fausses

QCM 5 : A propos de l'utérus. Donnez la (ou les) vraie(s) :

- A) L'utérus, organe de la gestation, est partiellement péritonisé et a la forme d'un cône tronqué à sommet inférieur, ce sommet inférieur est le col de l'utérus
- B) Il est antéfléchi : penché en haut en avant au-dessus de la vessie et antéversé : il existe un angle ouverte en avant entre le corps et le col de l'utérus
- C) L'utérus possède 3 tuniques : externe constituée du péritoine, moyenne constituée du myomètre, lui-même formé d'une couche superficielle longitudinale, moyenne circulaire et profonde plexiforme et interne constituée par l'endomètre
- D) Au niveau du corps, le fond est prolongé par les cornes de l'utérus qui partent sur les côtés, en avant desquelles s'insèrent les oviductes (=trompes) et le ligament rond qui va jusqu'aux grandes lèvres et en arrière desquelles s'insère le ligament utéro-ovarien qui va vers l'ovaire
- E) Les propositions A, B, C et D sont fausses

QCM 6 :

- A) Le fait et la raison sont tous les deux exacts et liés par une relation de cause à effet (VV liés)
- B) Le fait et la raison sont tous les deux exacts mais ne sont pas liés par une relation de cause à effet (VV non liés)
- C) Le fait est exact mais la raison proposée est fausse (VF)
- D) Le fait est faux mais la raison proposée est exacte (FV)
- E) Le fait et la raison proposés sont tous les deux faux (FF)

Lors d'une coloration au lugol, on va pouvoir détecter les cellules cancéreuses du col de l'utérus

Car

Celles-ci vont se colorer en acajou

QCM 7 : Concernant l'innervation du vagin et de la vessie. Donnez la ou (les) vraie(s) :

- A) La péridurale permet la dilatation de l'utérus et l'anesthésie du périnée lors de l'accouchement
- B) Les $\frac{3}{4}$ supérieurs du vagin ont une innervation somatique via le nerf pudendal tandis que le quart inférieur a une innervation végétative
- C) L'utérus a quant à lui une innervation exclusivement viscérale végétative et cette innervation remonte à la moelle thoracique et lombaire via le nerf pré-sacré parasympathique
- D) Revenons à la péridurale, celle-ci anesthésie le nerf pudendal mais permet une persistance de la sensibilité végétative et des contractions parce qu'elle n'anesthésie pas le plexus hypogastrique supérieur
- E) Les propositions A, B, C et D sont fausses

QCM 8 : A propos de l'ovaire. Donnez la ou (les) vraie(s) :

- A) L'ovaire est une glande mixte : exocrine dans sa partie périphérique permettant la ponte ovulaire et endocrine au niveau de la médulla sécrétant les oestrogènes
- B) L'ovaire est un organe non péritonisé mais qui se trouve dans la grande cavité péritonéale
- C) Le drainage veineux de l'ovaire droit va vers la VCI via la veine gonadique et pour l'ovaire gauche s'effectue vers la veine rénale gauche
- D) De nombreux éléments permettent qu'ils soient bien fixes dans cette cavité péritonéale comme les ligaments utéro-ovarien, tubo-ovarien et lombo-ovarien
- E) Les propositions A, B, C et D sont fausses

QCM 9 : A propos de l'utérus et ses rapports. Donnez la ou (les) vraie(s) :

- A) Parmi les anomalies de malformations utérines on peut avoir un utérus dit bicorps bicervical c'est à dire un utérus possédant 2 corps séparés totalement par une cloison centrale et 2 vagins
- B) Le drainage lymphatique de l'utérus est multiple, il compte : les nœuds iliaques internes, externes, ovariens qui remontent vers ceux abdo-aortiques, sacrés et inguinaux
- C) Parmi les anomalies mulleriennes, on peut avoir un hydatite vésiculeux, un epo ou para-ophoron ou un canal para-utérin
- D) Le péritoine recouvre la vessie, forme le fascia vésico-vaginal puis recouvre partiellement l'utérus avant de former le cul de sac de Douglas et de remonter sur le rectum
- E) Les propositions A, B, C et D sont fausses

QCM 10 : A propos des rapports de l'utérus. Donnez la ou (les) vraie(s) :

- A) Le ligament large, correspondant à une déformation du péritoine, est tel « un drap posé sur le corps de l'utérus prenant la forme d'un fantôme avec ses 3 bras de chaque côté »
- B) Ce ligament large possède une partie supérieure constituée d'un aileron antérieur ou mésovarium, d'un aileron supérieur et d'un aileron postérieur ou mésosalpinx
- C) La partie basse, élargie du ligament large correspond à sa base et s'appelle le paramètre, cette partie se rétrécit sur le dessus pour former le mésomètre
- D) L'aileron antérieur du ligament large suit le ligament rond et son aileron postérieur suit le ligament lombo-ovarien
- E) Les propositions A, B, C et D sont fausses

QCM 11 : A propos des rapports du bassin. Donnez la ou (les) vraie(s) :

- A) Le péritoine ne repose pas sur l'ovaire, en effet celui-ci est intra-péritonéal contrairement aux autres organes du petit bassin qui sont majoritairement sous-péritonéaux
- B) Lors du vieillissement, s'accompagnant d'une faiblesse musculaire des diaphragmes, on peut avoir ce qu'on appelle une descente d'organes. Ce phénomène peut se voir aussi en cas d'hyperpression abdominale ou lors de traumatismes obstétricaux.
- C) Le cystocèle correspond à la sortie par le vagin de l'utérus
- D) Le sphincter strié de l'anus repose sur le NCFP, élément important de fixité des organes du petit bassin
- E) Les propositions A, B, C et D sont fausses

QCM 12 : A propos des rapports du bassin. Donnez la ou (les) vraie(s) :

- A) Le ligament rond est responsable d'une certaine stabilité de l'utérus et permet son anté-version
- B) La lame SRGP est un feutrage fibreux qui entoure les principaux vaisseaux du petit bassin (notamment l'artère ombilicale ++)
- C) On décrit 2 fossettes de part et d'autre de l'uretère sur une vue supérieure/coéloscopique : une fossette pré-urétérique (en avant de l'urètre) où se trouve l'ovaire de la nullipare et une fossette rétro-urétérique qui contient l'ovaire de la multipare
- D) En regard du muscle psoas passe le nerf sciatique qui va descendre entre ses 2 faisceaux ainsi que l'artère et la veine iliaque externe
- E) Les propositions A, B, C et D sont fausses

QCM 13 : A propos du vagin. Donnez la ou (les) vraie(s) :

- A) Le vagin, aussi appelé étui pénien, possède une paroi antérieure et une postérieure qui se touchent, la cavité vaginale est donc une cavité virtuelle mais on peut la créer
- B) Le fornix du vagin donne insertion au col de l'utérus, visible au spéculum
- C) Il existe un grand cul de sac utéro-vaginal postérieur qui est en rapport avec le cul de sac de Douglas
- D) La colonne postérieure du vagin où se trouve un pli vertical s'écarte dans sa partie haute pour former le trigone de Pawlick qui enserre le col de l'utérus et correspond au niveau de la vessie au trigone vésical
- E) Les propositions A, B, C et D sont fausses

QCM 14 : A propos de l'utérus. Donnez la ou (les) vraie(s) :

- A) L'utérus, totalement péritonisé, est l'organe de la gestation
- B) Il est anteversé, il existe un angle ouvert en avant entre son corps et son col, et antéfléchi cad en haut et en avant au-dessus de la vessie
- C) Le ligament rond implanté au niveau des cornes s'étend vers l'avant jusqu'aux grandes lèvres
- D) L'utérus, contrairement au vagin, est fixe car il va reposer notamment sur le NCFP
- E) Les propositions A, B, C et D sont fausses

QCM 15 : A propos du col de l'utérus. Donnez la ou (les) vraie(s) :

- A) Chez la femme ayant accouché, le col utérin est déchiré transversalement prenant la forme d'un « museau de tanche »
- B) Lors d'un cancer du col, après coloration acétique, les cellules normales acidophiles deviennent blanches tandis que les cellules cancéreuses ne se colorent pas ce qui permet de les différencier
- C) L'endocol présente des replis palmés qu'on appelle arbre de vie
- D) L'endocol possède un épithélium pluri-stratifié tandis que l'exocol possède un épithélium pavimenteux
- E) Les propositions A, B, C et D sont fausses

QCM 16 : A propos de l'utérus. Donnez la ou (les) vraie(s) :

- A) L'utérus a exclusivement une innervation viscérale végétative ce qui explique qu'il soit très peu sensible
- B) Le ¼ inférieur du vagin possède une innervation somatique via le nerf pudendal (S2,S3,S4), la péridurale va anesthésier cette partie et garder une sensibilité végétative pour permettre les contractions de l'utérus lors de l'accouchement
- C) On individualise au niveau des trompes une partie intra-utérine, isthmique, dilatée correspondant à l'ampoule et terminale qui est le pavillon ou infundibulum
- D) L'ovaire est plutôt en avant chez la multipare où il se trouve dans la fossette pré-ovarique
- E) Les propositions A, B, C et D sont fausses

QCM 17 : A propos de l'ovaire. Donnez la ou (les) vraie(s) :

- A) L'ovaire est une glande mixte, endocrine car elle permet la ponte ovulaire et exocrine car elle sécrète les œstrogènes
- B) L'ovaire est un organe intra-péritonéal mais non péritonisé, c'est pour cela que les cancers de l'ovaire sont très grave car ils vont se propager directement dans la cavité péritonéale
- C) Il est relié au mésovarium du ligament large via le ligament utéro-ovarique
- D) Le drainage veineux de l'ovaire gauche se fait vers la VCI
- E) Les propositions A, B, C et D sont fausses

Correction : Appareil Génital, rapports et moyens de fixité**2016 - 2017 (Pr. De Peretti)****QCM 1 : BC**

- A) Faux : Il s'agit d'épaississements fibreux
- B) Vrai
- C) Vrai
- D) Faux : L'aileron antérieur est formé par les ligaments pubo-vésical et vésico-utérin
- E) Faux

QCM 2 : A

- A) Vrai
- B) Faux : Au contraire, le vagin est concave en arrière et est déformé lorsqu'il y a pénétration du pénis
- C) Faux : Le cul de sac vagino-utérin antérieur est petit et le lac spermatique correspond au cul de sac utéro-vaginal postérieur (qui lui est grand)
- D) Faux : Les trois tuniques du vagin sont, une interne muqueuse pavimenteuse, une moyenne musculaire et une externe conjonctive
- E) Faux

QCM 3 : BD

- A) Faux : Les plis transverses sont plus importants dans la partie basse du vagin
- B) Vrai
- C) Faux : Il s'agit de la colonne antérieure du vagin
- D) Vrai
- E) Faux

QCM 4 : E

- A) Faux : La transsudation vaginale est l'élément principal de la lubrification de l'appareil génital féminin
- B) Faux : La transsudation vaginale est orthosympathique et n'apparaît que chez une femme pubère
- C) Faux : Les glandes vestibulaires de Bartholin et les glandes para-urétrales de Skene sont moins importantes que la transsudation vaginale pour la lubrification de l'appareil génital féminin
- D) Faux : Il s'agit justement de l'arrêt de ces phénomènes (notamment la transsudation vaginale) qui entraînent la sécheresse vaginale chez les femmes ménopausées
- E) Vrai

QCM 5 : ACD

- A) Vrai
- B) Faux : c'est l'inverse
- C) Vrai
- D) Vrai
- E) Faux

QCM 6 : C

Conséquence **fausse** : Ce sont les cellules normales qui vont se colorer en acajou lors d'une coloration au lugol, les cellules cancéreuses vont rester roses
La cause est **vraie** car in fine les cellules cancéreuses n'auront pas la même couleur que les cellules normales donc on pourra quand même les différencier par rapport au reste du col d'utérus resté sain

QCM 7 : D

- A) Faux : elle permet la contraction de l'utérus et non sa dilatation
- B) Faux : le quart inférieur est innervé par le nerf pudendal et les $\frac{3}{4}$ supérieurs ont une innervation végétative
- C) Faux : Le nerf pré-sacré ou plexus hypogastrique supérieur est orthosympathique
- D) Vrai
- E) Faux

QCM 8 : ABC

- A) Vrai
- B) Vrai
- C) Vrai
- D) Faux : ce sont certes des éléments de fixité qui permettent un minimum de maintien de cette glande, mais l'ovaire est MOBILE dans la cavité péritonéale (+++)
- E) Faux

QCM 9 : BD

- A) Faux : pas 2 vagins mais 2 cols de l'utérus
- B) Vrai
- C) Faux : il s'agit d'anomalies wolffiennes et non mulleriennes
- D) Vrai
- E) Faux

QCM 10 : AC

- A) Vrai
- B) Faux : l'aileron antérieur n'a pas d'autre appellation, l'aileron supérieur prend le nom de mésosalpinx car il est inséré sur les trompes et va vers les ovaires et l'aileron postérieur est appelé aussi mésovarium
- C) Vrai
- D) Faux : l'aileron postérieur du ligament large suit le ligament utéro-ovarien et non lombo-ovarien
- E) Faux

QCM 11 : ABD

- A) Vrai
- B) Vrai
- C) Faux : c'est la paroi de la vessie qui se retourne et sort par le vagin lors de la miction
- D) Vrai
- E) Faux

QCM 12 : ABC

- A) Vrai
- B) Vrai : non dis en cours cette année mais c'est pour que vous fassiez bien la différence entre la lame SRGP et le ligament large niveau définition ++
- C) Vrai
- D) Faux : il s'agit du nerf fémoral
- E) Faux

QCM 13 : ABC

- A) Vrai
- B) Vrai
- C) Vrai
- D) Faux : tout est vrai sauf qu'il s'agit de la colonne antérieure du vagin
- E) Faux

QCM 14 : CD

- A) Faux : il est *partiellement* péritonisé, essentiellement au niveau de sa partie supérieure
- B) Faux : les justifications d'antéfléchi et antéversé sont inversées
- C) Vrai
- D) Vrai
- E) Faux

QCM 15 : AC

- A) Vrai
- B) Faux : ce sont les cellules cancéreuses qui, acidophiles, deviennent blanches lors d'une coloration acétique
- C) Vrai
- D) Faux : épithélium uni-stratifié au niveau de l'endocol
- E) Faux

QCM 16 : ABC

- A) Vrai
- B) Vrai
- C) Vrai
- D) Faux : c'est l'ovaire de la nullipare qui est dans la fossette ovarique antérieure
- E) Faux

QCM 17 : BC

- A) Faux : fonction endocrine -> production d'œstrogène & fonction exocrine -> ponte ovulaire
- B) Vrai
- C) Vrai
- D) Faux : l'ovaire gauche se draine, au niveau veineux, dans la veine rénale gauche pour des raisons embryologiques
- E) Faux

5. Appareil Urinaire

2016 - 2017 (Pr. De Peretti)

QCM 1 : À propos de la vessie. Donner la ou (les) vraie(s) :

- A) La vessie est le réservoir de l'urine, c'est un organe musculaire et sous-péritonéal
- B) Lorsqu'elle est remplie la vessie passe au-dessus du pubis, on peut donc pratiquer un cathétérisme sus-pubien pour la drainer
- C) Elle a une forme triangulaire à base antérieure où pénètrent les uretères
- D) Elle est en arrière de la symphyse pubienne, en regard de l'espace décollable de Reitzus
- E) Les propositions A, B, C et D sont fausses

QCM 2 : À propos de la vessie. Donner la ou (les) vraie(s) :

- A) La vessie est en rapport en haut avec le péritoine et en arrière avec le vagin et le septum vésico-vaginal
- B) Elle est vascularisée par des artères issues l'artère iliaque externe comme l'artère ombilicale ou les artères vésicales supérieures et inférieures
- C) Son drainage lymphatique se fait vers les nœuds hypogastriques
- D) Le détrusor a une contraction orthosympathique et le sphincter lisse de la vessie a une contraction parasymphatique
- E) Les propositions A, B, C et D sont fausses

QCM 3 : À propos de la vessie, donnez les vraies

- A) Elle présente 3 tuniques, une tunique externe, une moyenne et une interne
- B) La tunique moyenne est formée par le détrusor qui possède lui même 3 couches (une externe circulaire, une moyenne plexiforme et une interne longitudinale)
- C) Au niveau de la base de la vessie se trouve le trigone vésical formé par 3 orifices (2 supérieurs, les uretères et un inférieur, l'urètre)
- D) L'urètre présente un système anti-reflux avec à son orifice une valve muqueuse
- E) Les propositions A, B, C et D sont fausses

QCM 4 :

- A) Le fait et la raison sont tous les deux exacts et liés par une relation de cause à effet (VV liés)
- B) Le fait et la raison sont tous les deux exacts mais ne sont pas liés par une relation de cause à effet (VV non liés)
- C) Le fait est exact mais la raison proposée est fausse (VF)
- D) Le fait est faux mais la raison proposée est exacte (FV)
- E) Le fait et la raison proposés sont tous les deux faux (FF)

Lors de la miction, le détrusor de la vessie se contracte et le sphincter lisse se relâche

Car

Ils sont innervés par le SNV orthosympathique

QCM 5 : À propos de la vessie, donnez les vraies

- A) L'uretère droit va passer en dedans des vaisseaux iliaques et l'uretère gauche va passer en dehors
- B) L'artère utérine passe en dessous des uretères à droite et à gauche, ce qui pose des problèmes lors d'une hystérectomie
- C) Le système nerveux parasymphatique permet une contraction du détrusor ainsi que du sphincter lisse de la vessie
- D) La vessie est un organe très bien vascularisé par l'artère iliaque externe
- E) Les propositions A, B, C et D sont fausses

QCM 6 : A propos de la vessie. Donnez la ou (les) vraie(s) :

- A) La vessie est un organe sus-péritonéal sous tendue par le fascia ombilico pré-vésical dans sa loge vésicale
- B) La vessie est sous-pubienne. Lorsqu'elle se remplit, elle forme un dôme et passe au-dessus du pubis. C'est pourquoi en cas d'obstruction de l'urètre, on réalise un cathétérisme sus-pubien
- C) La vessie a une forme triangulaire à base inférieure avec une face supérieure, un corps, une base inférieure et une face postérieure où pénètrent les uretères
- D) Lors d'un cathétérisme sus-pubien, l'aiguille passe successivement (liste non exhaustive) : la peau, la cavité péritonéale, le fascia vésical, le détrusor et enfin l'urothélium avant d'être à l'intérieur de la vessie
- E) Les propositions A, B, C et D sont fausses

QCM 7 : A propos de la vessie. Donnez la ou (les) vraie(s) :

- A) On peut individualiser la tunique moyenne de la vessie c'est à dire le détrusor en 3 couches : externe longitudinale, moyenne plexiforme et interne circulaire
- B) Au niveau de sa base se trouve le trigone vésical formé de 3 orifices : 2 supérieurs pour chaque uretère avec entre eux un bourrelet transversal, et 1 inférieur pour l'urètre
- C) En avant de la vessie se trouve l'espace décollable de Reitzus (plexus veineux pré-symphysaire) et en arrière le fascia vésico-vaginal
- D) L'urètre présente un système anti-reflux sous forme de valve muqueuse au niveau de son orifice pour empêcher à l'urine de remonter en cas de pathologies
- E) Les propositions A, B, C et D sont fausses

QCM 8 : A propos de la vessie. Donnez la ou (les) vraie(s) :

- A) La contraction du détrusor et le relâchement du sphincter lisse de la vessie est sous le contrôle du SN parasympathique
- B) La vascularisation de la vessie se fait principalement via des artères issues de l'artère pudendale interne notamment l'artère ombilicale et les artères vésicales supérieure et inférieure
- C) L'urètre, conduit musculo-membraneux, possède 2 parties : une au-dessus du diaphragme périnéal et une en dessous
- D) L'urètre présente dans son épaisseur des glandes urétrales d'innervation parasympathique
- E) Les propositions A, B, C et D sont fausses

Correction : Appareil Urinaire**2016 - 2017 (Pr. De Peretti)****QCM 1 : ABD**

- A) Vrai
- B) Vrai
- C) Faux : Sa base est postérieure
- D) Vrai
- E) Faux

QCM 2 : AC

- A) Vrai
- B) Faux : Elle est vascularisée par des artères issues de l'artère iliaque interne (hypogastrique)
- C) Vrai
- D) Faux : Le détrusor a une contraction parasympathique et le sphincter lisse de la vessie a une contraction orthosympathique
- E) Faux

QCM 3 : AC

- A) Vrai
- B) Faux : La couche externe est longitudinale, la moyenne est circulaire et l'interne est plexiforme
- C) Vrai
- D) Faux : Il s'agit de l'uretère
- E) Faux

QCM 4 : C

- 1) Vrai
- 2) Faux : Ils sont innervés par le SNV parasympathique

QCM 5 : E

- A) Faux : L'uretère droit passe en dehors des vaisseaux iliaques et le gauche passe en dedans
- B) Faux : L'artère utérine passe au dessus des uretères ce qui permet lors d'une hystérectomie de ne pas sectionner les uretères
- C) Faux : Le détrusor a bien une contraction parasympathique mais le sphincter lisse de la vessie se contracte par le système orthosympathique
- D) Faux : Le vessis est vascularisée par l'artère iliaque interne (= hypogastrique)
- E) Vrai

QCM 6 : B

- A) Faux : la vessie est **sous**-péritonéale
- B) Vrai
- C) Faux : la vessie a une base postérieure et une face antéro-inférieure
- D) Faux : l'aiguille ne pénètre pas dans la grande cavité péritonéale
- E) Faux

QCM 7 : B

- A) Faux : couche moyenne circulaire et couche profonde/interne plexiforme
- B) Vrai
- C) Faux : plexus veineux **rétro**-symphysaire (la vessie est en arrière de ce plexus qui lui-même en arrière de la symphyse pubienne)
- D) Faux : ce sont les uretères qui présentent ce système anti-reflux
- E) Faux

QCM 8 : ABC

- A) Vrai
- B) Vrai
- C) Vrai
- D) Faux : innervation **orthosympathique**
- E) Faux

6. Le Périnée

2016 - 2017 (Pr. De Peretti)

QCM 1 : A propos des corps érectiles. Donner la (ou les) vraie(s) :

- A) Le clitoris et les bulbes vestibulaires constituent les corps érectiles de la femme
- B) Le clitoris est un corps spongieux constitué de 2 piliers : les branches ischio-pubiennes qui se rejoignent pour former le corps du clitoris
- C) Les corps érectiles sont des muscles qui en se contractant vont empêcher le retour veineux et favoriser l'intumescence = érection (imparfaite) de la femme
- D) L'érection est permise à la fois par un contrôle volontaire = somatique des muscles en cornets via le nerf pudendal et par un contrôle involontaire via une innervation parasymphatique
- E) Les propositions A, B, C et D sont fausses

QCM 2 : A propos du diaphragme périnéal. Donner la (ou les) vraie(s) :

- A) Dans le triangle antérieur on distingue des muscles en cornets striés qui favorisent l'intumescence des corps érectiles à contraction involontaire, le muscle constricteur de la vulve ou le sphincter strié de l'urètre ou encore les muscles transverses, profond et superficiel, du périnée
- B) On distingue plusieurs éléments appartenant au diaphragme périnéal dans le triangle postérieur comme le sphincter strié de l'anus, le ligament sacro-tubéral et le muscle grand fessier
- C) Les muscles bulbo-spongieux se réunissent au niveau du genou par un tendon qui va rejoindre celui des ischio-caverneux
- D) Les muscles transverses du périnée sont tendus entre les ischions et le noyau fibreux central du périnée
- E) Les propositions A, B, C et D sont fausses

QCM 3 : Concernant les fascias périnéaux. Donner la (ou les) vraie(s) :

- A) Le diaphragme uro-génital comporte 2 fascias : un profond et un superficiel
- B) Le fascia périnéal superficiel est sous-cutané et sépare la graisse superficielle de la graisse sous-cutanée. Il n'enveloppe pas le diaphragme périnéal
- C) Le fascia périnéal profond inférieur est grêle et peu résistant
- D) Le fascia périnéal profond supérieur ne tapisse que la partie antérieure au-dessus du muscle transverse profond et n'entoure pas les muscles en cornets
- E) Les propositions A, B, C et D sont fausses

QCM 4 : A propos du périnée. Donner la (ou les) vraie(s) :

- A) Le périnée est l'ensemble des parties molles qui ferment en bas le petit bassin
- B) Le périnée est délimité en 2 triangles : le triangle antérieur centré par le vagin et le triangle postérieur anal
- C) Le périnée a une forme losangique dont les sommets sont les 2 ischions, le coccyx et le pubis
- D) La vascularisation cutanée provient de l'artère pudendale externe supérieure et inférieure et de l'artère pudendale interne issue de l'artère fémorale
- E) Les propositions A, B, C et D sont fausses

QCM 5 : Concernant la paroi inférieure du petit bassin. Donner la (ou les) vraie(s) :

- A) La peau du triangle postérieur est essentiellement innervée par le nerf ilio-hypogastrique (L1) et le nerf génito-fémoral (L2)
- B) Les petites lèvres sont aussi appelées les nymphes car elles permettent de diriger le jet de l'urine lors de la miction
- C) En dedans des petites lèvres se trouve le vestibule du vagin
- D) Chez la femme ayant eu une défloration avec une pénétration complète, on observe autour de l'hymen déchiré des caroncules myrtiformes qui sont des lambeaux persistants de l'hymen
- E) Les réponses A, B, C et D sont fausses

QCM 6 : À propos des corps érectiles. Donner la ou (les) vraie(s) :

- A) Le clitoris est un corps spongieux, rattaché à la symphyse pubienne par le ligament suspenseur du clitoris
- B) Le clitoris est vascularisé par les vaisseaux dorsaux du clitoris
- C) Le bulbe vestibulaire est un corps caverneux qui enserre les 2/3 antérieurs du vestibule
- D) Leur innervation est faite par le nerf pudendal qui provient des racines S2, S3, S4
- E) Les propositions A, B, C et D sont fausses

QCM 7 : À propos du diaphragme périnéal. Donner les éléments musculaires qui le constitue :

- A) Les muscles en cornets (bulbo-spongieux et ischio-caverneux)
- B) Le noyau central fibreux du périnée
- C) Les muscles grand fessiers
- D) Les muscles transverses périnéaux (superficiel et profond)
- E) Les propositions A, B, C et D sont fausses

QCM 8 :

- A) Le fait et la raison sont tous les deux exacts et liés par une relation de cause à effet (VV liés)
- B) Le fait et la raison sont tous les deux exacts mais ne sont pas liés par une relation de cause à effet (VV non liés)
- C) Le fait est exact mais la raison proposée est fausse (VF)
- D) Le fait est faux mais la raison proposée est exacte (FV)
- E) Le fait et la raison proposés sont tous les deux faux (FF)

Les muscles ischio-caverneux entourant les piliers du clitoris peuvent augmenter sa tumescence (cad son érection)

Car

Ils ont la capacité de se dilater et ainsi de comprimer les vaisseaux clitoridiens donc le retour veineux

QCM 9 : À propos du périnée, donnez les vraies

- A) Le périnée est un losange avec un triangle antérieur (triangle vaginal) et un postérieur (triangle anal)
- B) La vascularisation du périnée est faite par les artères pudendales externe, supérieure et inférieure et artère pudendale interne
- C) Lorsqu'on a une pathologie infectieuse ou cancéreuse de la vulve, il va falloir palper et peler les ganglions lymphatiques iliaques internes
- D) La partie antérieure du périnée est innervée par les nerfs ilio-hypogastriques et génito fémoral issus de S1 et S2
- E) Les propositions A, B, C et D sont fausses

QCM 10 : À propos du diaphragme périnéal, donnez les vraies

- A) Le muscle transverse profond est grêle
- B) Le muscle transverse superficiel est plus épais
- C) On retrouve deux fascias, le fascia périnéal inférieur et le fascia périnéal supérieur
- D) Les muscles ischio-caverneux entourent les bulbes vestibulaires et se réunissent par un tendon
- E) Les propositions A, B, C et D sont fausses

QCM 11 :

- A) Le fait et la raison sont tous les deux exacts et liés par une relation de cause à effet (VV liés)
- B) Le fait et la raison sont tous les deux exacts mais ne sont pas liés par une relation de cause à effet (VV non liés)
- C) Le fait est exact mais la raison proposée est fausse (VF)
- D) Le fait est faux mais la raison proposée est exacte (FV)
- E) Le fait et la raison proposés sont tous les deux faux (FF)

En cas d'infection des glandes vestibulaires majeures de Bartholin, on obtient une bartholinite pouvant causer une sécheresse vaginale

Car

Ces glandes, se trouvant dans la partie inférieure du vagin, sont responsables de la lubrification de la vulve via la cyprine lors de l'excitation sexuelle

QCM 12 : A propos du diaphragme périnéal. Donnez la ou (les) vraie(s) :

- A) Le muscle transverse périnéal superficiel est épais et est tendu de l'ischion jusqu'au NCFP tandis que le muscle transverse périnéal profond est grêle
- B) Seuls ces muscles et leurs fascias ont un véritable rôle de soutien
- C) Ce diaphragme possède 2 fascias : un périnéal inférieur ou moyen qui recouvre la partie inférieure des 2 muscles transverses et un profond ou supérieur qui tapisse seulement le muscle transverse profond
- D) En arrière de ce diaphragme se trouve la fosse ischio-rectale qui est le lieu de passage du pédicule pudendal
- E) Les propositions A, B, C et D sont fausses

Correction : Le Périnée**2016 - 2017 (Pr. De Peretti)****QCM 1 : AD**

- A) Vrai
- B) Faux : C'est un corps caverneux. Les bulbes vestibulaires sont eux des corps spongieux
- C) Faux : Attention les corps érectiles ne sont pas des muscles mais des sortes de ballons qui vont se gonfler de sang. Ce sont les muscles en cornets autour, qui en se contractant, vont empêcher le retour veineux !
- D) Vrai
- E) Faux

QCM 2 : CD

- A) Faux : Les muscles striés sont à contraction volontaire (sauf exception avec le muscle cardiaque)
- B) Faux : Le ligament sacro-tubéral et le muscle grand fessier sont visibles en postérieur sur une vue inférieure du périnée musculaire mais ils n'appartiennent pas au diaphragme périnéal
- C) Vrai
- D) Vrai
- E) Faux

QCM 3 : ABD

- A) Vrai
- B) Vrai
- C) Faux : Le fascia périnéal profond inférieur est épais, complet et très résistant, c'est le fascia périnéal profond supérieur qui est grêle et peu résistant
- D) Vrai
- E) Faux

QCM 4 : ABC

- A) Vrai
- B) Vrai
- C) Vrai
- D) Faux : Ce sont les artères pudendales externes supérieures et inférieures qui sont issues de l'artère fémorale, l'artère pudendale interne provient de l'artère iliaque interne
- E) Faux

QCM 5 : BC

- A) Faux : Ces nerfs innervent le triangle antérieur du périnée
- B) Vrai
- C) Vrai
- D) Faux : On observe les caroncules myrtiformes chez une femme ayant eu un ou plusieurs accouchements, pour une femme n'étant plus vierge mais n'ayant pas eu d'enfant on parlera de caroncules hyménales
- E) Faux

QCM 6 : BD

- A) Faux : Le clitoris est un corps caverneux
- B) Vrai
- C) Faux : Le bulbe vestibulaire est un corps spongieux
- D) Vrai
- E) Faux

QCM 7 : AD

- A) Vrai
- B) Faux : Ce n'est pas un élément musculaire
- C) Faux : Il n'appartient pas au diaphragme périnéal
- D) Vrai
- E) Faux

QCM 8 : D

C'est en se **contractant** et non en se dilatant que les muscles ischio-caverneux compriment les vaisseaux clitoridiens et ainsi le retour veineux pour permettre la tumescence du clitoris

QCM 9 : AB

- A) Vrai
- B) Vrai
- C) Faux : Il faut palper les ganglions inguinaux puisque le drainage de la vulve se fait vers ces ganglions
- D) Faux : C'est les racines L1 et L2
- E) Faux

QCM 10 : C

- A) Faux : Le muscle transverse superficiel est grêle et le profond est plus épais
- B) Faux : voir item A
- C) Vrai
- D) Faux : Les muscles ischio-caverneux entourent les piliers du clitoris
- E) Faux

QCM 11 : A**QCM 12 : BC**

- A) Faux : C'est l'inverse le superficiel est grêle tandis que le profond est épais
- B) Vrai
- C) Vrai
- D) Faux : C'est n'importe quoi on y trouve seulement de la graisse ! x)
- E) Faux

7. Le Rectum

2016 - 2017 (Pr. De Peretti)

QCM 1 : À propos du rectum, donnez les vraies

- A) Le rectum (organe non péritonisé) commence en S3
- B) La contraction du Levator Ani permet d'augmenter l'angle du cap anal et favorise la continence du rectum
- C) L'ampoule du rectum présente deux plis transverses à gauche et un à droite
- D) Le réseau veineux de l'anus peut produire des paquets hémorroïdaires à 3h, 8h et 11h dus aux hémorroïdes externes
- E) Les propositions A, B, C et D sont fausses

QCM 2 : À propos du rectum, donnez les vraies

- A) Le rectum possède différentes tuniques, de l'intérieur vers l'extérieur : la muqueuse, la sous-muqueuse, la musculuse et le péritoine (seulement au niveau de l'ampoule)
- B) L'épithélium du rectum est cylindrique au niveau du canal anal et pavimenteux au niveau de l'ampoule
- C) Le rectum possède 2 types d'appareil sphinctérien, un interne lisse de contraction orthosympathique et un externe strié qui présente 3 portions (sous cutanée, superficielle et profonde)
- D) Le rectum est en rapport en avant avec le vagin séparé par le septum vésico vaginal
- E) Les propositions A, B, C et D sont fausses

QCM 3 : À propos du rectum, donnez les vraies

- A) La plupart de la vascularisation artérielle du rectum vient de l'artère rectale moyenne
- B) Le drainage veineux se fera par les veines rectales supérieures en majorité, vers la veine mésentérique inférieure puis vers la veine porte ; les veines rectales moyennes et inférieures se drainent vers la veine cave inférieure, il y a donc une anastomose porto-cave au niveau rectal
- C) Lors de la défécation, le système parasymphatique permet le relâchement du sphincter strié de l'anus
- D) Le drainage lymphatique du rectum se fait vers les nœuds inguinaux et les nœuds hypogastriques en partie
- E) Les propositions A, B, C et D sont fausses

QCM 4 :

- A) Le fait et la raison sont tous les deux exacts et liés par une relation de cause à effet (VV liés)
- B) Le fait et la raison sont tous les deux exacts mais ne sont pas liés par une relation de cause à effet (VV non liés)
- C) Le fait est exact mais la raison proposée est fausse (VF)
- D) Le fait est faux mais la raison proposée est exacte (FV)
- E) Le fait et la raison proposés sont tous les deux faux (FF)

Lors d'une péritonite, le toucher rectal peut être très douloureux pour le patient

Car

L'accumulation de pus ou de bactéries se fait dans le cul de sac de Douglas (point le plus déclive du péritoine) qui est en contact avec le rectum

QCM 5 : A propos du rectum. Donnez la ou (les) vraie(s) :

- A) Le rectum a la forme d'un homme assis tel le penseur de Rodin et s'étend de S3 (projection sur le sacrum) à la marge anale
- B) Il présente 2 parties : une supérieure correspondant à l'ampoule rectale péritonisée et une inférieure, le canal anal non péritonisé
- C) On peut avoir comme pathologies au niveau du rectum des hémorroïdes qui correspondent à des dilatations lymphatiques s'extériorisant au niveau de la marge anale
- D) On compte 3 paquets hémorroïdaires au niveau de la zone cutanée de l'anus : à 3h, 7 ou 8h et 11h
- E) Les propositions A, B, C et D sont fausses

QCM 6 : A propos du rectum. Donnez la ou (les) vraie(s) :

- A) La muqueuse du rectum présente des plis transverses qu'on appelle valvules de Houston
- B) L'épithélium de l'ampoule est de type pavimenteux et celui du canal anal de type cylindrique
- C) Le sphincter externe et lisse du rectum a une innervation orthosympathique
- D) Le muscle curvator ani possède des fibres qui vont traverser le sphincter strié de l'anus et vont descendre jusqu'à la peau, ce muscle, tout comme le LA, joue un rôle dans la continence anale
- E) Les propositions A, B, C et D sont fausses

QCM 7 : A propos du rectum. Donnez la ou (les) vraie(s) :

- A) La majorité de la vascularisation du rectum provient de l'artère hypogastrique qui va donner l'artère rectale moyenne et inférieure
- B) Les veines rectales supérieures vont rejoindre la VMI pour rejoindre in fine la veine porte et aller au foie tandis que les veines rectales moyennes et inférieures vont se jeter dans les veines hypogastriques pour rejoindre in fine la VCI
- C) Les cancers de la partie moyenne de l'ampoule qui vont toucher les nœuds lymphatiques moyens sont les plus dangereux car ils vont envahir aussi les nœuds supérieurs et inférieurs du rectum (étant au milieu) et vont se propager plus rapidement
- D) En arrière de la partie péritonisée du rectum se trouve un espace déclive appelé cul de sac de Douglas, celui-ci est limité latéralement par le fascia recto-vésico-utérin
- E) Les propositions A, B, C et D sont fausses

Correction : Le Rectum**2015 - 2016 (Pr. De Peretti)****QCM 1 : BCD**

- A) Faux : Le rectum est en partie péritonisé
- B) Vrai
- C) Vrai
- D) Vrai
- E) Faux

QCM 2 : AC

- A) Vrai
- B) Faux : L'épithélium de l'ampoule est cylindrique et au niveau du cana anal il est pavimenteux
- C) Vrai
- D) Faux : Le rectum est séparé du vagin par le septum recto-vaginal
- E) Faux

QCM 3 : BD

- A) Faux : La grosse partie de la vascularisation du rectum vient de l'artère mésentérique inférieure
- B) Vrai
- C) Faux : Il s'agit du système somatique qui permet le relâchement du sphincter strié
- D) Vrai
- E) Faux

QCM 4 : A**QCM 5 : ABD**

- A) Vrai
- B) Vrai
- C) Faux : il s'agit de dilatations veineuses
- D) Vrai
- E) Faux

QCM 6 : AD

- A) Vrai
- B) Faux : les 2 types d'épithélium sont inversés. Pour s'en souvenir, quand on se rapproche des orifices de l'organisme (cavité buccale, vagin etc...), l'épithélium devient pavimenteux
- C) Faux : le sphincter lisse du rectum est interne
- D) Vrai
- E) Faux

QCM 7 : BC

- A) Faux : la majorité de la vascularisation du rectum provient de l'AMI qui va donner l'artère rectale supérieure
- B) Vrai
- C) Vrai
- D) Faux : le fascia recto-vagino-utérin et non pas vésico ça c'est la vessie
- E) Faux