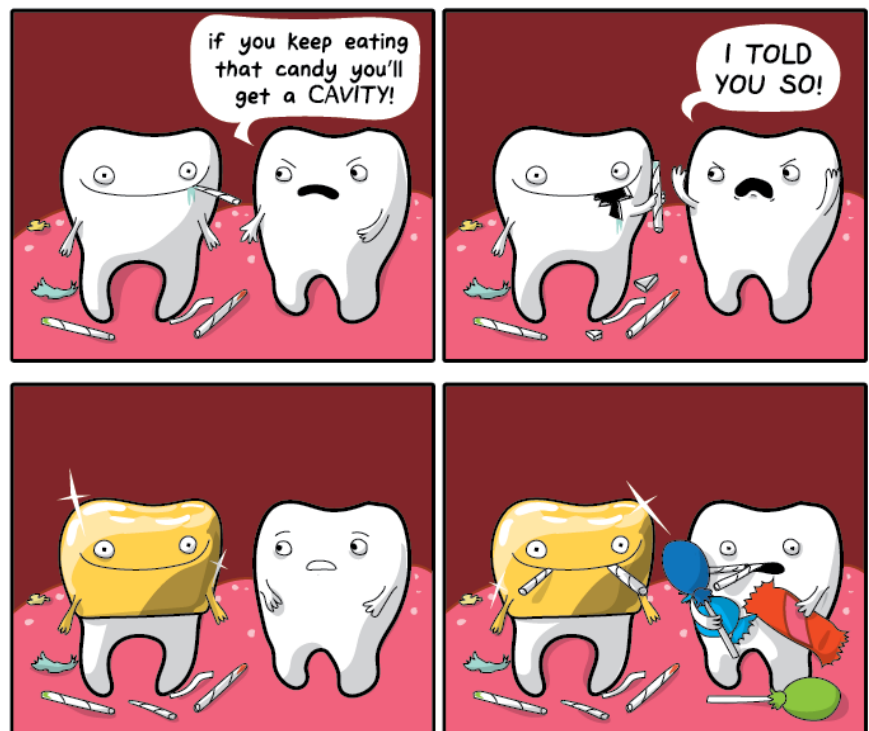


## ANNATUT'

Morphogénèse Cranio-Faciale

## UE 13

[Année 2017-2018]



⇒ Qcm issus des Tutorats, classés par chapitre

⇒ Correction détaillée



# SOMMAIRE

<b>1. Cellules des crêtes neurales.....</b>	<b>3</b>
Correction : Cellules des crêtes neurales.....	6
<b>2. Formation et devenir de l'appareil pharyngé .....</b>	<b>8</b>
Correction : Formation et devenir de l'appareil pharyngé .....	10
<b>3. Mise en place de la face et de la cavité buccale .....</b>	<b>11</b>
Correction : Mise en place de la face et de la cavité buccale .....	13
<b>4. Mise en place du squelette cranio faciale .....</b>	<b>14</b>
Correction : Mise en place du squelette cranio faciale.....	16
<b>5. Aspects morphologiques et régulation de l'odontogénèse.....</b>	<b>17</b>
Correction : Aspects morphologiques et régulation de l'odontogénèse.....	19
<b>6. Dentinogénèse .....</b>	<b>21</b>
Correction : Dentinogénèse.....	23
<b>7. Amélogénèse .....</b>	<b>25</b>
Correction : Amélogénèse.....	27
<b>8. Edification radiculaire .....</b>	<b>28</b>
Correction : Edification radiculaire .....	30
<b>9. Introduction à l'anatomie dentaire.....</b>	<b>32</b>
Correction : Introduction à l'anatomie dentaire.....	36
<b>10. Morphogénèse des arcades .....</b>	<b>39</b>
Correction : Morphogénèse des arcades.....	40
<b>11. Mastication .....</b>	<b>41</b>
Correction : Mastication .....	42
<b>12. Maladies parodontales.....</b>	<b>43</b>
Correction : Maladies parodontales.....	44

# 1. Cellules des crêtes neurales

2016 – 2017

## **QCM 1 : A propos des CCNs :**

- A) Les CCNs pluripotentes induisent une grande variété morphologique
- B) Les CCNs troncales fournissent les cellules sympato-adrénérergiques
- C) Les CCNs craniales fournissent les cémentoblastes et odontoblastes
- D) Les CCNs troncales fournissent les cellules musculaires lisses
- E) Les propositions A, B, C et D sont fausses

## **QCM 2 : A propos des CCNs :**

- A) L'information morphogénétique est dans le mésenchyme colonisé par les CCNs
- B) L'organisation de cette morphogénèse est dans l'ectoderme (placodes)
- C) La neurulation est le 1<sup>er</sup> stade de l'évolution des 3 feuillets vers les différenciations tissulaires
- D) La fermeture de la gouttière est induite par BMP 4
- E) Les propositions A, B, C et D sont fausses

## **QCM 3 : A propos du tube neural :**

- A) La gouttière se ferme dans le sens cranio caudal et marque le début morphologique de l'organogénèse
- B) Les cellules organisatrices de la diversité tissulaire migrent puis subissent une transformation épithélio-mésenchymateuse (TEM)
- C) La fermeture de la gouttière crée un gradient de BMP produit par l'ectoderme
- D) Les antagonistes du BMP (chordine, noggin, follistatine) sont uniquement produits par le mésoderme somitique
- E) Les propositions A, B, C et D sont fausses

## **QCM 4 : A propos des CCNs :**

- A) Les CCNs migrent en direction ventrale entre somite et ectoderme ou entre somite et chorde
- B) Les niveaux de BMP (facteur de croissance de la famille du TGF-beta) sont cruciaux pour la spécification de la plaque neurale et de la CN
- C) Les CCNs ont des capacités migratoires importantes et une grande diversité phénotypique terminale
- D) Les BMP 2, 4, 5 et 8 ne sont présentes dans l'ectoderme qu'après la gastrulation
- E) Les propositions A, B, C et D sont fausses

## **QCM 5 : Origine et devenir des cellules des crêtes neurales. A propos des protéines BMP 2,4,5 et 8 :**

- A) Elles sont des facteurs de croissance de la famille des FGF
- B) Elles sont exprimées tout le long de l'axe dorsal crânio-caudal
- C) Leurs molécules antagonistes sont produites en situation ventrale par le mésoderme et par la chorde
- D) Leurs molécules antagonistes sont les protéines cadhérines, cyclines et Rho B
- E) Les propositions A, B, C et D sont fausses

## **QCM 6 : A propos de la TEM :**

- A) Elle a lieu avant la migration
- B) Les CCNs passent du phénotype mésenchymateux à épithélial
- C) Elle est irréversible
- D) Elle est sous l'influence des gènes des cellules non migratrices neuroectodermiques de la plaque neurale : chordine, noggin et follistatine
- E) Les propositions A, B, C et D sont fausses

## **QCM 7 : A propos de l'origine et devenir des cellules des crêtes neurales :**

- A) Les cellules progénitrices sécrètent  $\alpha 4\beta 1$
- B) Les cellules prémigratoires sécrètent des protéines typiques épithéliales : N-cadhérines
- C) Au 2<sup>ème</sup> mois les CCNs deviennent mobiles et se déplacent sur des voies de migrations, elles contiennent l'information qui leur permettra de se diriger
- D) Les migrations se font selon une programmation spatio-temporelle stricte grâce aux protéines de la MEC : la fibronectine stimule et l'éphrine bloque

**QCM 8 : A propos des courants de migration des cellules des crêtes neurales céphaliques (5ème semaine du développement embryonnaire), les cellules de la face dorsales du tube neural :**

- A) Entreprennent une transformation épithélio-mésenchymateuse
- B) Deviennent des cellules mobiles qui se déplacent sur des voies de migrations
- C) Les cellules en migration expriment le même répertoire de gènes homéotiques que la région du tube neural d'où elles proviennent mais aussi que la zone où elles vont
- D) Se dirigent à partir du mésencéphale et des rhombomères 1 et 2 vers les placodes nasales
- E) Les propositions A, B, C et D sont fausses

**QCM 9 : Concernant les courants de migration des cellules des crêtes neurales (CCNs) céphaliques**

- A) Vers la 5ème semaine de développement, les CCNs céphaliques se dirigent des arcs pharyngés vers l'ectoderme dorsal
- B) Le 1<sup>er</sup> arc est formé de cellules qui proviennent du proencéphale
- C) Les CCNs du 2<sup>ème</sup> arc proviennent du mésencéphale postérieur
- D) Les rhombomères 3 et 5 ne produisent pas de cellules migrantes, les cellules meurent par apoptose
- E) Les propositions A, B, C et D sont fausses

**QCM 10 : A propos des courants de migration des cellules des crêtes neurales céphaliques**

- A) Les CCNs se déplacent principalement vers l'ectoderme dorsal
- B) Les CCNs du 2<sup>ème</sup> arc proviennent des rhombomères 2 et 3
- C) Les CCNs des arcs 3 et 4 proviennent des rhombomères 6 et 7
- D) Les gènes Hox s'expriment de manière progressive de l'arrière vers l'avant
- E) Les propositions A, B, C et D sont fausses

**QCM 11 : Quel est le devenir des cellules des crêtes neurales selon leur position sur l'axe rostro caudal ?**

- A) Les cellules troncales fournissent les ganglions sympathiques et sensitifs
- B) Les cellules troncales fournissent les cellules de la médulla de la glande surénale
- C) Les cellules lombo sacrées fournissent le système nerveux entérique
- D) Les cellules vagues fournissent la quasi-totalité du système nerveux sensitif
- E) Les propositions A, B, C et D sont fausses

**QCM 12 : A propos de l'origine et devenir des cellules des crêtes neurales :**

- A) Il existe 3 sources de CCNs selon leur position sur l'axe rostro-caudal
- B) Les cellules céphaliques fournissent le tissu mésenchymateux du squelette crânien
- C) Les cellules troncales fournissent les cellules de Schwann
- D) Les cellules lombo sacrée le système nerveux entérique
- E) Les propositions A, B, C et D sont fausses

**QCM 13 : A propos de l'origine et devenir des cellules des crêtes neurales céphaliques :**

- A) Elles donnent la masse fronto nasale et les 3 premiers arcs
- B) Elles sont à l'origine des ganglions sensitifs des nerfs crâniens V, VII, IX et X
- C) On distingue sur l'axe rostro-caudal : les crêtes neurales céphaliques, brachiale, troncale et lombo-sacrée
- D) La crête neurale céphalique comprend le proencéphale lui-même divisé en télencéphale et triencéphale, puis le mésencéphale et le rhombencéphale
- E) Les propositions A, B, C et D sont fausses

**QCM 14 : A propos de l'origine et devenir des cellules des crêtes neurales**

- A) Les cellules de la crête neurale troncale sont à l'origine des mélanocytes
- B) La CN céphalique donne l'occipital et la partie post hypophysaire du sphénoïde
- C) La CN céphalique fournit la totalité du système nerveux crânien
- D) La CN céphalique donne tous les tissus dentaires
- E) Les propositions A, B, C et D sont fausses

**QCM 15 : Les cellules des crêtes neurales fournissent les tissus :**

- A) de la paroi de la crosse aortique
- B) de l'os occipital
- C) de la partie antérieure du sphénoïde
- D) de l'os hyoïde et de la partie postérieure du cou
- E) Les propositions A, B, C et D sont fausses

**QCM 16 : A propos de la crête neurale troncale :**

- A) Elle dérive de la portion de la gouttière neurale correspondant à la future moelle épinière
- B) Les cellules de la crête neurale troncale utilisent 2 voies de migration
- C) La voie superficielle passe à travers des somites à l'origine de mélanocytes
- D) Les mélanocytes produisent de la kératine captée par les kératinocytes
- E) Les propositions A, B, C et D sont fausses

**QCM 17 : Origine et devenir des cellules des crêtes neurales. A propos des voies de migration des cellules de la crête neurale troncale :**

- A) Les cellules de la crête neurale troncale utilisent 3 voies de migration
- B) La voie profonde donne les mélanocytes
- C) La voie intermédiaire est à l'origine des ganglions de la médullosurrénale
- D) La voie superficielle donne les ganglions spinaux, les ganglions du système nerveux autonome
- E) Les propositions A, B, C et D sont fausses

**QCM 18 : A propos des gènes qui contrôlent l'activation et la maturation des cellules des crêtes neurales :**

- A) Ces gènes ont un rôle dans la compétence, la survie et la migration des CCNs
- B) Ces gènes sont : BMP, Wnt, Notch, FGFs et RA
- C) L'inhibition de l'apoptose est un résultat de leur activité multifactorielle
- D) Elles n'ont pas de rôle dans l'adhésion intercellulaire ou la modification du cytosquelette
- E) Les propositions A, B, C et D sont fausses

**QCM 19 : A propos des gènes qui contrôlent l'activation et la maturation des cellules des crêtes neurales :**

- A) Ils n'ont pas de rôle dans la détermination dorso ventrale
- B) Une de leurs actions principales est le contrôle du cycle cellulaire
- C) Les CCNs peuvent remonter à contre sens
- D) Les facteurs de croissance BMP et Wnt, Notch, FGFs et RA modulent et conditionnent l'action de ces gènes
- E) Les propositions A, B, C et D sont fausses

**Correction : Cellules des crêtes neurales****2016 – 2017****QCM 1 : BC**

- A) Faux : multipotentes  
D) Faux : ce sont les CCNs craniales

**QCM 2 : C**

- A et B) Faux c'est l'inverse.  
D) Faux : les cellules ectodermiques expriment les gènes Par 1,2

**QCM 3 : C**

- A) Faux : la gouttière commence à se fermer au milieu (4<sup>ème</sup> somite)  
B) Faux : TEM puis migrent  
D) Faux : produits surtout par la chorde et aussi le mesoderme somitique

**QCM 4 : ABC**

- D) Faux : Les BMP 2, 4, 5 et 8 sont présentes dans tout l'ectoderme la veille de la gastrulation

**QCM 5 : BC**

- A) Faux : famille du TGF- $\beta$   
D) Faux : noggin, chordine et follistatine

**QCM 6 : A**

- A) Vrai : TEM puis migration  
B) Faux : épithélial à mésenchymateux  
C) Faux : la TEM est réversible  
D) Faux : les gènes des cellules neuroectodermiques sont BMP 4,7

**QCM 7 : D**

- A) Faux : Les cellules progénitrices sécrètent des protéines typiques des cellules épithéliales : N-cadhérine.  
B) Faux : Les cellules prémigratoires n'expriment plus les N-cadhérines mais d'autres intégrines comme l' $\alpha 4 \beta 1$ , protéine spécifique des cellules mésenchymateuses, leur permettant de se déplacer sur la matrice extracellulaire (MEC).  
C) Faux : Les CCNs ne contiennent PAS l'information ! Elle est dans les placodes de l'ectoderme

**QCM 8 : ABC**

- D) Faux : Les CCNs se dirigent vers le 1<sup>er</sup> arc branchial à partir du mésencéphale et de R1+R2

**QCM 9 : D**

- A) Faux : Les CCNs se dirigent de l'ectoderme dorsal vers les arcs pharyngés  
B) Faux : Le 1<sup>er</sup> arc a pour origine le le mésencéphale post et les rhombomères 1 et 2  
C) Faux : Les CCNs du 2<sup>ème</sup> arc proviennent du rhombomères 4

**QCM 10 : C**

- A) Faux : Vers la 5<sup>ème</sup> semaine de développement, les CCNs céphaliques se dirigent de l'ectoderme dorsal vers les arcs pharyngés  
B) Faux : r4  $\rightarrow$  arc 2  
D) Faux : Les gènes Hox s'expriment de l'avant vers l'arrière et non l'inverse

**QCM 11 : AB**

- C) Faux : Ce sont les CN vagues qui fournissent le système nerveux entérique  
D) Faux : Ce sont les CCNs céphaliques qui fournissent la quasi totalité du système nerveux sensitif

**QCM 12 : BC**

- A) Il existe 4 sources de CCNs : crête neurale céphalique, vagale, troncale et lombo-sacrée  
D) Les CN lombo-sacrée fournissent le système nerveux intestinal du niveau lombo-sacré, ce sont les CN vagues qui fournissent le système nerveux entérique

**QCM 13 : AB**

- C) Faux : Pas de branchiale ! C'est CN céphalique – CN vagale – CN troncale – CN lombo-sacrée  
D) Faux : Proencéphale divisé en télencéphale et en diencéphale (oui oui et c'est déjà tombé au concours)

**QCM 14 : AC**

- B) Faux : elle donne la quasi totalité du squelette cranio-facial à l'exception de l'occipital et de la partie post hypophysaire du sphénoïde qui dérivent du mésoderme para axial  
D) Faux : Elle donne les odontoblastes et les cellules de la pulpe dentaire mais PAS l'émail

**QCM 15 : AC**

- B) Faux : seules exceptions : occipital et partie postérieure du sphénoïde qui proviennent du mésoderme para axial  
D) Faux : pour l'os hyoïde c'est vrai, mais les CCNs donnent le derme de la face ANTERIEURE du cou alors que celui postérieur vient du mésoderme

**QCM 16 : AB**

- C) Faux : voie superficielle : entre ectoderme et somite, voie profonde : à travers des somites  
D) Faux : les mélanocytes produisent de la mélanine

**QCM 17 : E**

- A) Faux : 2 voies : superficielle et profonde  
B) Faux : c'est la voie superficielle  
C) Faux : la voie intermédiaire n'existe pas, c'est la voie profonde qui donne les ganglions de la médullosurrénale  
D) Faux : c'est la voie profonde

**QCM 18 : AC**

- B) Faux : BMP, Wnt, Notch, FGFs et RA sont des facteurs de croissance qui modulent l'action des gènes contrôlant l'activation et la maturation des CCNs  
D) Faux : ce sont ses rôles principaux avec le contrôle du cycle cellulaire

**QCM 19 : BD**

- A) Faux : C'est un des résultats de leur activité multifactorielle (rappel des résultats : détermination dorso ventrale, inhibition de l'apoptose, ségrégation des CCNs, TEM)  
C) Faux : Ils ne remontent jamais à contre sens !

## 2. Formation et devenir de l'appareil pharyngé

2016 – 2017

### **QCM 1 : Concernant l'appareil pharyngé :**

- A) L'architecture de l'appareil pharyngé est affectée par la plicature de l'embryon et la courbure céphalique.
- B) L'appareil pharyngé est composé de 5 paires d'arcs pharyngés ectodermiques.
- C) Les CCNs du mésencéphale antérieur et les rhombomères 1 et 2 vont migrer dans le premier arc.
- D) Le pharynx provient des arcs 4 et 5.
- E) Les propositions A, B, C et D sont fausses

### **QCM 2 : Concernant les arcs pharyngés :**

- A) Les arcs pharyngés sont séparés à l'intérieur par 4 sillons ectodermiques et à l'extérieur. par 5 poches endodermiques.
- B) Le 5<sup>ème</sup> arc ne se forme pas ou forme un rudiment éphémère qui régresse.
- C) Le 2<sup>ème</sup> arc est visible à J24.
- D) La langue dérive des arcs 1, 2, 3 et 4.
- E) Les propositions A, B, C et D sont fausses

### **QCM 3 : Concernant l'appareil pharyngé :**

- A) Les segments mésodermiques contiennent du cartilage, un noyau initial musculaire, un nerf crânien spécifique et l'artère de l'arc aortique.
- B) Les 3<sup>ème</sup> et 4<sup>ème</sup> arcs sont innervés par le nerf vague
- C) Le cartilage du 1<sup>er</sup> arc est le cartilage de Reichert
- D) Les dérivés squelettiques du 1<sup>er</sup> arc subissent une ossification endomembraneuse
- E) Les propositions A, B, C et D sont fausses

### **QCM 4 : Concernant les arcs pharyngés :**

- A) Le cartilage de tous les arcs pharyngés provient du mésoblaste de la lame latérale.
- B) Le 3<sup>ème</sup> arc donne naissance au cartilage du larynx comme la thyroïde et l'épiglotte.
- C) Le 2<sup>ème</sup> arc est vascularisé par le 2<sup>e</sup> arc aortique soit la carotide externe.
- D) Le 6<sup>ème</sup> arc est innervé par le nerf laryngé supérieur.
- E) Les propositions A, B, C et D sont fausses

### **QCM 5 : Formation et devenir de l'appareil pharyngé. A propos du 2<sup>ème</sup> arc pharyngé :**

- A) Ses dérivés musculaires sont entre autres : les muscles faciaux, frontaux, orbiculaires, le ventre antérieur du digastrique.
- B) Il donne naissance à la partie inférieure de l'os hyoïde et aux grandes cornes de l'os hyoïde.
- C) Ses dérivés squelettiques subissent une ossification endomembraneuse.
- D) Il est innervé par le nerf facial (VII).
- E) Les propositions A, B, C et D sont fausses

### **QCM 6 : Formation et devenir de l'appareil pharyngé. A propos du 1<sup>er</sup> arc pharyngé :**

- A) Ses dérivés squelettiques sont : le maxillaire, la mandibule, l'os zygomatique et le processus styloïde du temporal.
- B) Il donne les muscles masticateurs comme le temporal.
- C) Les extrémités du cartilage de Meckel donnent le ligament stylo-hyoïdien et 2 osselets de l'oreille moyenne.
- D) Il est innervé par le premier arc aortique soit la carotide externe
- E) Les propositions A, B, C et D sont fausses

### **QCM 7 : A propos des poches pharyngées :**

- A) La 1<sup>ère</sup> poche pharyngée est entre les arcs 1 et 2.
- B) La partie distale de la 1<sup>ère</sup> poche donne la trompe d'Eustache.
- C) La 2<sup>ème</sup> poche donne les tonsilles palatines.
- D) La 3<sup>ème</sup> poche donne les glandes parathyroïdes sup.
- E) Les propositions A, B, C et D sont fausses

**QCM 8 : A propos de l'appareil pharyngé :**

- A) Les sillons ectodermiques sont présents à la 5<sup>ème</sup> semaine de vie embryonnaire et persistent.
- B) Les sillons 2, 3 et 4 sont recouverts par le 1<sup>er</sup> arc et vont constituer le sinus cervical.
- C) La thyroïde migrent en direction caudale à partir du foramen caecum.
- D) La glande parathyroïde sup et le corps ultimo-branchial migrent en direction médiane.
- E) Les propositions A, B, C et D sont fausses

**QCM 9 : Concernant la formation de la langue :**

- A) Les 2/3 antérieurs de la langue sont issus des arcs 2, 3 et 4.
- B) La base de la langue est issue du 1<sup>er</sup> arc.
- C) Le corps est formé par 2 renflements ovalaires latéraux et d'un renflement triangulaire et médial.
- D) 2 renflements médians la copula et l'éminence épiglottique donnent le 1/3 post de la langue.
- E) Les propositions A, B, C et D sont fausses

**QCM 10 : Concernant la formation de la langue :**

- A) La fusion des renflements du corps de la langue est marquée en profondeur par le sulcus médian.
- B) La ligne de fusion des 2/3 antérieurs et du 1/3 postérieur est marqué par le sulcus terminalis en forme de V.
- C) L'innervation sensitive de la base de la langue est assurée par le V3.
- D) Le tuberculum impar issu de l'arc 4 est en arrière de la copula.
- E) Les propositions A, B, C et D sont fausses

**QCM 11 : A propos de la formation de langue :**

- A) La base de la langue est principalement liée à la croissance de l'endoderme du 3<sup>ème</sup> arc qui recouvre le 2<sup>ème</sup> arc.
- B) La copula est issue des arcs 2, 3 et 4.
- C) La copula et l'éminence épiglottique fusionnent pour donner la base de la langue en arrière du foramen caecum.
- D) Du 1<sup>er</sup> arc proviennent 2 renflement triangulaires latéraux et 1 renflement ovalaire médial.
- E) Les propositions A, B, C et D sont fausses

**QCM 12 : Concernant les glandes salivaires :**

- A) Les glandes salivaires principales sont les glandes parotides, submandibulaires et sublinguales.
- B) Les glandes salivaires se forment à partir de la 5<sup>ème</sup> semaine.
- C) La parotide se forme à la 6<sup>ème</sup> semaine par l'invagination de l'ectoderme au fond du sillon intermaxillaire formant le canal de Sténon.
- D) La submandibulaire provient de l'endoderme paralingual.
- E) Les propositions A, B, C et D sont fausses

**QCM 13 : Concernant les glandes :**

- A) Les glandes salivaires principales (sublinguales, submandibulaires et parotide) proviennent de l'endoderme.
- B) La parotide se forme à la 6<sup>ème</sup> semaine et devient fonctionnelle à la 18<sup>ème</sup>.
- C) La glande thyroïde est une glande exocrine en avant de la trachée naissant à la 4<sup>ème</sup> semaine.
- D) Le corps ultimo branchial s'incorpore dans l'ébauche thyroïdienne et est la source des cellules C sécrétant la thyroxine.
- E) Les propositions A, B, C et D sont fausses

**QCM 14 : Concernant la glande thyroïde**

- A) A la 7<sup>ème</sup> semaine elle s'enfonce dans le mésoblaste sous jacent.
- B) Elle naît sous la forme d'un épaississement endodermique médian entre le tuberculum impar et la copula.
- C) Elle sécrète la thyroxine et la calcitonine.
- D) Les kystes du canal thyroïdienne peuvent se localiser n'importe où sur le trajet embryonnaire de la thyroïde.
- E) Les propositions A, B, C et D sont fausses

**Correction : Formation et devenir de l'appareil pharyngé****2016 – 2017****QCM 1 : A**

- B) Faux : les arcs sont MESOdermiques  
C) Faux : mésencéphale postérieur  
D) Faux : des arcs 4 et 6. L'arc 5 régresse !

**QCM 2 : BCD**

- A) Faux : les sillons à l'extérieur et les poches à l'extérieur  
C) Vrai : J27. Rappel : 1<sup>er</sup> arc au J22, 2<sup>ème</sup> arc au J24, 3<sup>ème</sup> arc au J27, 4<sup>ème</sup> arc au J28-29, 6<sup>ème</sup> arc au J30

**QCM 3 : AD**

- B) Faux : Le 3<sup>ème</sup> arc est innervé par le glossopharyngien (IX), le 4<sup>ème</sup> et 6<sup>ème</sup> sont innervés par le vague (X)  
C) Faux : le cartilage du 1<sup>er</sup> arc est le cartilage de Meckel, le cartilage de Reichert est celui du 2<sup>ème</sup> arc

**QCM 4 : C**

- A) Faux : seul le cartilage des arcs 4 et 6 proviennent du mésoblaste de la lame latérale, les autres viennent des CNS  
B) Faux : C'est le 4<sup>ème</sup> qui donne la thyroïde et l'épiglotte  
D) Faux : nerf laryngé inférieur, le supérieur innervé le 4<sup>ème</sup> arc

**QCM 5 : D**

- A) Faux : ventre antérieur du digastrique est issu du 1<sup>er</sup> arc, le 2<sup>ème</sup> arc donne le ventre POST du digastrique  
B) Faux : la partie inférieure de l'os hyoïde et les grandes cornes de l'os hyoïde sont issus du 3<sup>ème</sup> arc, le 2<sup>ème</sup> arc donne la partie sup de l'os hyoïde et petites cornes de l'os hyoïde  
C) Faux : ossification endochondrale. Seule le 1<sup>er</sup> arc a une ossification endomembraneuse

**QCM 6 : B**

- A) Faux : processus zygomatique du temporal pour le 1<sup>er</sup> arc. Le processus styloïde est un dérivé du 2<sup>ème</sup> arc  
C) Faux : ligament sphéno mandibulaire. Le ligament stylo-hyoidien vient du 2<sup>ème</sup> arc  
D) Faux : carotide externe = 2<sup>ème</sup> arc aortique

**QCM 7 : AC**

- B) Faux : partie **distale** → **cavité tympanique**, partie **proximale** → **trompe d'Eustache**  
D) Faux : 3<sup>ème</sup> poche : parathyroïde INF, 4<sup>ème</sup> poche : parathyroïde SUP

**QCM 8 : CD**

- A) Faux : ils disparaissent. B) Faux : ils sont recouverts par le 2<sup>ème</sup> arc

**QCM 9 : CD**

- A et B) Faux : C'est l'inverse : Corps = arc 1 ; base : arcs 2, 3, 4

**QCM 10 : B**

- A) Faux : La fusion est marquée en surface par un **sillon = sulcus médian** ; La fusion est marquée en profondeur par le **septum médian fibreux**.  
C) Faux : innervation du corps : V3, innervation de la base : IX  
D) Faux : Le tuberculum impar est un renflement du corps de la langue. C'est l'éminence épiglotique issu du 4<sup>ème</sup> arc qui est en arrière de la copula

**QCM 11 : ABC**

- D) Faux : c'est l'inverse : -2 renflements **ovulaires** et **latéraux** ; 1 renflement **triangulaire** et **médial** = **tuberculum impar**.

**QCM 12 : AC**

- B) Faux : à partir de la 6<sup>ème</sup> et 7<sup>ème</sup> semaine  
D) Faux : submandibulaire : endoderme du plancher de la bouche, sublinguale : endoderme paralingual

**QCM 13 : B**

- A) Faux : les submand. et subling. proviennent de l'endoderme mais la parotide provient de l'ectoderme.  
C) Faux : endocrine  
D) Faux : les cellules C sécrètent la calcitonine (corps ultimo-branchial – cellules **C** – calcitonine)

**QCM 14 : BCD**

- A) Faux : au 26<sup>ème</sup> jour

### 3. Mise en place de la face et de la cavité buccale

2016 – 2017

#### **QCM 1 : A propos du squelette cranio-facial :**

- A) Le premier somite apparaît à J20.
- B) Au 26<sup>ème</sup> jour 4 arcs sont visibles et le neuropore postérieur se ferme.
- C) La face est mise en place par le développement et la fusion de 5 bourgeons : le nasofrontal, 2 maxillaires et 2 mandibulaires.
- D) A la 10<sup>ème</sup> semaine l'ectoblaste du centre des placodes nasales s'invagine ce qui divise le bord surélevé en bourgeons nasaux latéraux et médians.
- E) Les propositions A, B, C et D sont fausses

#### **QCM 2 : Concernant la mise en place de la face :**

- A) Elle se fait au cours du 2<sup>ème</sup> mois.
- B) Les bourgeons nasaux médians fusionnent avec les bourgeons maxillaires pour donner les ailes du nez.
- C) Les bourgeons mandibulaires grandissent pour rencontrer le processus intermandibulaire.
- D) Le massif latéral de la face provient de la confluence entre le bourgeon maxillaire et mandibulaire, il donne la partie latérale de la lèvre sup et de la joue.
- E) Les propositions A, B, C et D sont fausses

#### **QCM 3 : Concernant la formation des cavités nasales et buccale :**

- A) L'aile nasale séparant la cavité nasale de la cavité buccale s'épaissit et forme la membrane bucco-nasale.
- B) Le septum nasal médian séparant les fosses nasales droites et gauche, fusionne avec la face supérieure du palais primaire puis du secondaire.
- C) A la fin du 1<sup>er</sup> mois l'ébauche de la face est centrée par le stomodeum
- D) Au 2<sup>ème</sup> mois les portions latérales des bourgeons maxillaires et des bourgeons nasaux médians fusionnent pour former les joues qui délimitent définitivement la cavité buccale.
- E) Les propositions A, B, C et D sont fausses

#### **QCM 4 : Concernant la formation du palais :**

- A) Le palais primaire est en avant de foramen incisif contenant les 4 incisives mandibulaires.
- B) La formation du palais est décrite en différents stades : élévation et juxtaposition puis adhésion puis dispersion et fusion
- C) Le palais résulte de la confluence de 3 bourgeons : 2 bourgeons palatins et le bourgeon intermaxillaire.
- D) Les bourgeons palatins se développent d'abord verticalement et parallèlement aux faces de la langue.
- E) Les propositions A, B, C et D sont fausses

#### **QCM 5 : Concernant la formation du palais :**

- A) Lors de la phase d'adhésion les 2 épithélia de recouvrement des bourgeons palatins (MEE) adhèrent, s'intriquent et forment l'épithélium médian de jonction (MES).
- B) La dispersion du MES peut être expliquée par ces 4 mécanismes : transition épithélio mésenchymateuse, retraction du feuillet épithélial, migration des cellules épithéliales et nécrose.
- C) La suture palatine transverse sépare les processus palatins
- D) Le palais primaire provient du processus intermaxillaire résultant de la fusion des processus nasaux médians.
- E) Les propositions A, B, C et D sont fausses

#### **QCM 6 : Concernant la formation du palais et les fentes :**

- A) A la 12<sup>ème</sup> semaine le palais finit de fusionner.
- B) Les fentes palatines et/ou labiales sont les anomalies congénitales les plus fréquentes (1/1000 naissances).
- C) Les FP isolées, sans FL représentent 70% des fentes.
- D) Les fentes labiales sont un manque de fusion entre le palais primaire et secondaire.
- E) Les propositions A, B, C et D sont fausses

**QCM 7 : A propos de la formation de la face :**

- A) A J24 on observe 2 arcs et le cœur, le neuropore crânial se ferme.
- B) La partie médiane du nez est formée par le processus nasaux médians.
- C) La dépression entre le bourgeon maxillaire et nasal médian est la gouttière naso-lacrymale.
- D) Les parties latérales des bourgeons mandibulaires fusionnent avec les bourgeons maxillaires pour donner la partie inférieure de la joue.
- E) Les propositions A, B, C et D sont fausses

**QCM 8 : Concernant le squelette cranio-facial :**

- A) Le processus prémaxillaire est à l'origine du palais primaire, de la partie antérieure de l'arcade dentaire maxillaire et du philtrum.
- B) Le septum nasal médian est formé du bourgeon fronto-nasal et des bourgeons nasaux médians.
- C) A la 10<sup>ème</sup> semaine apparaissent 2 placodes nasales sur les aspects latéraux du bourgeon frontonasal.
- D) L'aileron nasal sépare la fosses nasales droites et gauches.
- E) Les propositions A, B, C et D sont fausses

**QCM 9 : A propos de la formation de la cavité buccale et du palais**

- A) Le stomodeum (cavité buccale primitive) est limité par le bourgeon fronto-nasal, les bourgeons maxillaires et les bourgeons mandibulaires.
- B) Le palais secondaire est composé du palais mou parcouru de rugae et du palais dur.
- C) Le bourgeon prémaxillaire est issu des bourgeons maxillaires.
- D) La formation du palais aboutit au cloisonnement du stomodeum, on obtient une cavité buccale définitive et des fosses nasales.
- E) Les propositions A, B, C et D sont fausses

**Correction : Mise en place de la face et de la cavité buccale****2016 – 2017****QCM 1 : ACD**

B) Faux : à J26 : 3 arcs seulement

**QCM 2 : A**

B) Faux : ce sont les bg nasaux latéraux et non médians

C) Faux : le bg intermandibulaire n'existe pas. Ce sont les **bgs maxillaires** qui grandissent pour rencontrer le **processus intermaxillaire**.

D) Faux : confluence bg maxillaire et processus intermaxillaire → massif latéral de la face

**QCM 3 : BC**

A) Faux : Cet aileron **s'amincit** et forme la membrane bucco-nasale qui **disparaît** pour donner le choane primitif

D) Faux : Ce sont les bgs maxillaires et mandibulaires qui délimitent la cavité buccale

**QCM 4 : BD**

A) Faux : 4 incisives MAXillaires

C) Faux : 2 bg palatins + bg prémaxillaire

**QCM 5 : AD**

B) Faux : apoptose et pas nécrose

C) Faux : suture transverse → sépare le processus palatin du maxillaire et l'os palatin  
suture médiane → sépare les processus palatins

**QCM 6 : AB**

C) Faux : FP isolées : 25 à 30% des fentes

D) Faux : fente labiale : altération fusion bg maxillaire et bf nasal médian ; fente labio alvéolaire : manque de fusion entre palais primaire et secondaire

**QCM 7 : ACD**

B) Faux : dépression entre bg nasal latéral et maxillaire

**QCM 8 : B**

A) Faux : processus INTERmaxillaire

C) Faux : à la 5<sup>ème</sup> semaine

D) Faux : l'aileron nasal sépare la cavités nasale de la cavité buccale ; le septum nasal médian sépare les fosses nasales droites et gauches

**QCM 9 : AD**

B) Faux : les rugae (reliefs) sont sur le palais dur

C) Faux : Le bourgeon prémaxillaire (palais primaire) est issu du processus intermaxillaire

## 4. Mise en place du squelette cranio faciale

2016 – 2017

### **QCM 1 : Concernant le développement du squelette cranio-facial**

- A) Les CCNs donnent l'os frontal et l'os squamosal du temporal.
- B) Le sphénoïde provient uniquement du mésoderme.
- C) La mésoderme paraxial est à l'origine du squelette appendiculaire.
- D) Le neurocrâne membraneux (voûte du crâne) a pour origine les CCNs et le mésoderme.
- E) Les propositions A, B, C et D sont fausses

### **QCM 2 : Concernant le développement du squelette cranio-facial**

- A) Les cellules des crêtes neurales des rhombomères 1 et 2 expriment Hox -
- B) Le gène Hox + le plus rostral se trouve dans les rhombomères 3 et 4.
- C) Les gènes divergents ou Hox – ont un rôle dans la spécification du BNF et du 1<sup>er</sup> arc.
- D) Le crâne embryonnaire est constitué de 2 parties : le neurocrâne et le viscérocrâne.
- E) Les propositions A, B, C et D sont fausses

### **QCM 3 : Concernant le développement du squelette cranio-facial**

- A) La voûte du crâne subit une ossification mixte.
- B) Lors de la mise en place du squelette cranio-facial les cellules mésenchymateuses prolifèrent, puis se condensent et se différencient pour finalement migrer.
- C) Les gènes Sox 5, 6 et 9 vont engager les cellules mésenchymateuses dans la lignée ostéoblastique.
- D) Le viscérocrâne donne le squelette facial et a pour origine les CCNs.
- E) Les propositions A, B, C et D sont fausses

### **QCM 4 : Concernant le développement du squelette cranio-facial**

- A) Msx2 et Stat-1 stimulent la différenciation des ostéoblastes.
- B) Ostérix est indispensable au passage du pré-ostéoblaste à l'ostéoblaste fonctionnel
- C) Runx 2 régule les gènes lors de la minéralisation osseuse puis n'est plus exprimé par les ostéoblastes matures.
- D) Runx2 est le gène maître de la différenciation chondrocytaire.
- E) Les propositions A, B, C et D sont fausses

### **QCM 5 : Concernant les sutures dans le développement du crâne**

- A) Les centres d'ossification correspondant aux futures os du crâne vont croître, se rapprocher et fusionner, on obtient des sutures crâniennes.
- B) La suture sagittale détermine l'axe antéro-postérieur de la voûte crânienne.
- C) Les sutures de la voûte crânienne sont membraneuses, ce sont des synfibroses.
- D) Des signaux inhibiteurs émis par la dure mère qui vont réguler la croissance des os et assurer le maintien des sutures sont TGFβ, BMP, FGF et FGFR.
- E) Les propositions A, B, C et D sont fausses

### **QCM 6 : Concernant le développement du squelette cranio-facial**

- A) Le syndrome de Saethre-Chotzen est dû à une perte de fonction de Twist ce qui entraîne une augmentation de la stimulation de la formation osseuse.
- B) La scaphocéphalie est une craniosténose, il y a une fusion prématurée de la suture métopique.
- C) La croissance interstitielle se fait par division des chondroblastes puis différenciation en chondrocytes.
- D) Les étapes de l'ossification endochondrale : chondrogénèse – différenciation chondrocytaire – calcification de la matrice cartilagineuse – vascularisation – ossification endochondrale – remplacement du périchondre par le périoste.
- E) Les propositions A, B, C et D sont fausses

### **QCM 7 :**

- A) Le cartilage de Meckel est formé de 2 languettes cartilagineuses qui se rejoignent au niveau de la future symphyse mentonnière.
- B) Le corps de la mandibule se forme en dedans du cartilage de Meckel par ossification membraneuse.
- C) Le septum nasal est une lame cartilagineuse qui s'étend dans le sens antéro-postérieur, il est un organisateur et inducteur de la croissance des maxillaires.
- D) Les cartilages angulaires de la mandibule persistent jusqu'à 21 ans.

E) Les propositions A, B, C et D sont fausses

**QCM 8 :**

A) Sox9 n'est plus exprimé lors de la différenciation chondrocytaire.

B) La dysplasie campomélique est une maladie génétique caractérisée par une mutation hétérozygote de Sox9

C) L'étape d'ossification endochondrale débute par l'invasion vasculaire du cartilage calcifié alors que les chondrocytes hypertrophiques meurent par apoptose.

D) Les synchondroses sont des zone de réserve fournissant des précurseurs ostéoblastiques.

E) Les propositions A, B, C et D sont fausses

**Correction : Mise en place du squelette cranio faciale****2016 – 2017****QCM 1 : AD**

- B) Faux : origine mixte, CCNs + mésoderme  
C) Faux : le mésoderme latéral est à l'origine du sq appendiculaire

**QCM 2 : ACD**

- B) Faux : Le Hox+ le plus rostral est dans le 1<sup>er</sup> arc pharyngé. R3 subit une apoptose

**QCM 3 : D**

- A) Faux : voute = membraneuse ; base = endochondrale ; face = mixte  
B) Faux : migrent → se condensent → prolifèrent → différenciation  
C) Faux : Sox 5, 6, 9 → lignée chondrocytaire ; Runx 2 et ostérix → lignée ostéoblastique

**QCM 4 : B**

- A) Faux : Msx2 et Stat1 inhibent, Dlx2 et 5, Wnt et la bêta-caténine stimulent  
C) Faux : Runx2 est faiblement exprimé par les ostéoblastes matures  
D) Faux : gène maître de la différenciation OSTEOBLASTIQUE

**QCM 5 : BC**

- A) Faux : elles ne fusionnent PAS, c'est justement pour ça qu'on obtient des sutures  
B) Faux : TGF-bêta, BMP, FGF et FGFR sont des signaux ostéogéniques et non inhibiteurs

**QCM 6 : AD**

- B) Faux : c'est la fusion de la suture sagittale  
C) Faux : croissance appositionnelle : division des chondroblastes du perichondre puis diff en chondrocytes, croissance interstitielle : division de chondrocytes à l'intérieur du cartilage

**QCM 7 : AC**

- B) Faux : en dehors du cartilage de Meckel  
D) Faux : coronoïdien = naissance ; angulaire = 6-8mois ; condylien = 21 ans

**QCM 8 : BC**

- A) Faux : justement Sox9 est le gène maître de la différenciation, mais il n'est plus exprimé lors de la calcification de la matrice  
D) Faux : précurseurs chondrocytaires

## 5. Aspects morphologiques et régulation de l'odontogénèse

2016 – 2017

### **QCM 1 : A propos de l'odontogénèse, donnez la (les) proposition(s) vraie(s)**

- A) A J28 On a un dédoublement des masses latérales puis une prolifération cellulaire aboutissant à la formation des procès maxillaires et mandibulaires
- B) A J 66 deux épithélia odontogènes se forment à partir des bourgeons nasaux inférieurs
- C) Le procès nasal latéral fusionne avec le procès maxillaire
- D) Les deux procès nasaux médians fusionnent entre eux.
- E) Les propositions A, B, C et D sont fausses

### **QCM 2 : A propos de l'évolution de l'épithélium odontogène, donnez la (les) proposition(s) vraie(s)**

- A) Les lames vestibulaires vont donner les arcades dentaires mandibulaires et maxillaires
- B) La lame dentaire primaire va laisser place à 10 placodes par arcade
- C) La lame dentaire secondaire va laisser place à 20 placodes par arcades
- D) Les 4 étapes de l'évolution de l'épithélium odontogène sont successivement : le stade de bourgeon, le stade de cloche le stade de cupule jeune et enfin le stade de cupule âgée
- E) Les propositions A, B, C et D sont fausses

### **QCM 3 : A propos de l'évolution de l'épithélium odontogène, donnez la (les) proposition(s) vraie(s)**

- A) Le nœud de l'émail primaire apparaît et disparaît au stade de bourgeon
- B) Au stade de bourgeon, la partie périphérique ne se distingue pas vraiment de la partie ecto-mésenchymateuse
- C) Au stade de cloche apparaît le stratum intermédiaire (SI) entre l'épithélium dentaire interne et le follicule dentaire
- D) Au stade de cupule jeune apparaît le ligament dento alvéolaire dans la partie périphérique
- E) Les propositions A, B, C et D sont fausses

### **QCM 4 : A propos de l'évolution de l'épithélium odontogène, donnez la (les) proposition(s) vraie(s)**

- A) Le nœud de l'émail primaire se différencie morphologiquement du reste de la partie épithéliale par de grosses cellules ovoïdes
- B) La crypte osseuse se forme au stade de cupule âgée
- C) La gaine épithéliale de Hertwig apparaît au stade de cloche
- D) La vascularisation commence à apparaître de la partie ecto-mésenchymateuse au stade de cloche
- E) Les propositions A, B, C et D sont fausses

### **QCM 5 : A propos de l'évolution de l'épithélium odontogène, donnez la (les) proposition(s) vraie(s)**

- A) Le réticulum étoilé apparaît au stade de cupule âgée
- B) l'innervation apparaît au stade de cupule âgée dans la partie ecto-mésenchymateuse
- C) Les nœuds de l'émail secondaires déterminent la morphologie dentaire
- D) Le sac folliculaire apparaît au stade de cupule jeune dans la partie périphérique du mésenchyme
- E) Les propositions A, B, C et D sont fausses

### **QCM 6 : A propos de l'évolution de l'épithélium odontogène, donnez la (les) proposition(s) vraie(s)**

- A) L'incisive centrale temporaire va donner la lame dentaire secondaire de l'incisive latérale permanente
- B) La canine temporaire va donner la lame dentaire secondaire de la canine permanente
- C) La première prémolaire temporaire va donner le germe de la première prémolaire permanente
- D) La deuxième molaire temporaire va donner le germe de la première molaire permanente
- E) Les propositions A, B, C et D sont fausses

### **QCM 7 : A propos du stade de bourgeon, donnez la (les) proposition(s) vraie(s)**

- A) La partie épithéliale prend le nom d' « organe de l'émail »
- B) Les cellules périphériques ne se distinguent pas vraiment de la partie ectomésenchymateuse
- C) Au début du stade apparaît le Nœud de l'émail primaire (centre de signalisation).
- D) Le sac folliculaire s'organise en strates cellulaires.
- E) Les propositions A, B, C et D sont fausses

### **QCM 8 : A propos de l'odontogénèse, donnez la (les) proposition(s) vraie(s)**

- A) Au 30<sup>ème</sup> jour, l'épithélium odontogène se développe dans la partie mandibulaire inférieure et dans la partie maxillaire supérieure
- B) Au 38<sup>ème</sup> jour, le bourgeon céphalique antérieur donne le bourgeon nasal.
- C) L'épithélium odontogène est un épaississement de l'épithélium oral
- D) En coupe frontale, le mésenchyme prolifère et s'enfonce dans l'épithélium odontogène sous jacent.
- E) Les propositions A, B, C et D sont fausses

**QCM 9 : A propos du stade de cupule jeune, donnez la (les) proposition(s) vraie(s)**

- A) La strate cellulaire interne de la partie épithéliale est composée de 2 à 3 couches et tapisse la partie épithéliale de la cupule sur sa surface interne et est appelé épithélium dentaire interne
- B) Le Nœud de l'émail primaire disparaît en fin de stade
- C) Dans la partie épithéliale, les cellules de remplissage prennent une forme étoilée et prennent le nom de « réticulum étoilé »
- D) Au sein de la partie ectomésenchymateuse, un début d'innervation apparaît.
- E) Les propositions A, B, C et D sont fausses

**QCM 10 : A propos du stade de cloche, donnez la (les) proposition(s) vraie(s)**

- A) Au sein de la partie périphérique, un axe vasculaire se forme
- B) Dans la partie épithéliale, le stratum intermédiaire et l'épithélium dentaire interne de juxtaposent et vont former la gaine épithéliale de Hertwig.
- C) Au sein de la partie périphérique se développe l'espace pluripotentiel volumétrique desmodontal
- D) Au sein de la partie ectomésenchymateuse, les odontoblastes vont se différencier
- E) Les propositions A, B, C et D sont fausses

**QCM 11 : A propos de l'évolution de l'épithélium odontogène, donnez la (les) proposition(s) vraie(s)**

- A) L'épithélium odontogène va donner la lame vestibulaire et la lame dentaire
- B) La lame dentaire primaire donnera 16 dents temporaires par arcades
- C) La lame dentaire est à l'origine des arcades dentaires maxillaire et mandibulaires
- D) La lame vestibulaire va s'apoptoser et va laisser place au vestibule buccal
- E) Les propositions A, B, C et D sont fausses

**QCM 12 : A propos de l'odontogénèse, donnez la (les) proposition(s) vraie(s)**

- A) La lame dentaire va subir une régionalisation puis une segmentation formant les placodes dentaires à l'origine chacune d'un germe dentaire temporaire.
- B) Au 36<sup>ème</sup> jour, le bourgeon Nasal inférieur va donner 2 épithélia odontogènes.
- C) Chaque placode évoluera de façon identique histologiquement jusqu'à son éruption dans la cavité buccale.
- D) Les fentes labiales et palatines résultent de problèmes de fusion des procès maxillaires et nasaux.
- E) Les propositions A, B, C et D sont fausses

**Correction : Aspects morphologiques et régulation de l'odontogénèse****2016 – 2017****QCM 1 : CD**

- A) Faux : 1. Prolifération 2. Dédoubllement  
B) Faux: J 36

**QCM 2 : B**

- A) Faux : ce sont les lames dentaires qui donnent les arcades dentaires  
C) Faux : 16 placodes  
D) Faux : Stade de bourgeon → stade de cupule jeune → stade de cupule âgée → stade de cloche

**QCM 3 : B**

- A) Faux : il apparaît à la fin du stade de bourgeon mais disparaît au stade de cupule âgée  
C) Faux : le stratum intermédiaire apparaît bien au stade de cloche, mais il se situe entre le réticulum étoilé et l'épithélium dentaire interne  
D) Faux : au stade de cloche

**QCM 4 : C**

- A) Faux : aucune différence morphologique  
B) Faux : stade de cloche  
D) Faux : stade de cupule jeune

**QCM 5 : ABCD****QCM 6 : BD**

- A) Faux : I centrale temporaire → I **centrale** permanente  
C) Faux : **Pas de prémolaire temporaire**  
D) Vrai : M2 temporaire → PM2 permanente + M1 perm + M2 perm

**QCM 7 : B**

- A) Faux ; c'est au stade de cupule jeune : cf p4  
B) Vrai : cf p4  
C) Faux : fin du stade cf p3  
D) Faux : c'est au stade de cupule âgée cf p5

**QCM 8 : C**

- A) Faux : maxillaire inf et mandibulaire sup cf p1  
B) Faux : 35ème jour cf p4. Et je vais anticiper les questions du forum : oui a 3j près ça peut tomber c'est dans le cours et ça ne bouge pas depuis des années.  
C) Vrai : cf p3  
D) Faux : Attention, on a inversé, c'est l'épithélium odontogène qui s'enfonce dans le mésenchyme sous-jacent ! C'est un super piège que Voha adoreeeee, c'est déjà tombé 3 fois ;) cf p2

**QCM 9 : E**

- A) Faux : une seule couche cf p4  
B) Faux : il disparaît au stade de cupule âgée cf p4  
C) Faux : tout est vrai mais c'est au stade de cupule **agée**  
D) Faux : fin de stade de cupule âgée cf p5

**QCM 10 : CD**

- A) Faux : au sein de la partie ectomésenchymateuse cf p5  
B) Faux : c'est l'accolement de l'épithélium dentaire interne et externe cf p5  
C) Vrai : c'est le ligament dento-alvéolaire cf p5  
D) Vrai : cf p5

**QCM 11 : ACD**

- A) Vrai : cf p2  
B) Faux : 10 c'est pour moi c'est cadeau celui-ci mais au cas où : cf p2  
C) Vrai : cf p2  
D) Vrai : cf p3

**QCM 12 : ABD**

A) Vrai : cf p3 copié collé

B) Vrai : cf p1

C) Faux : jusqu'au stade de cloche, cf p3 car après il y a justement les NES qui vont apparaître et donner naissance à des cuspidés et leur nombre dépendra de la classe de la dent cf p5-6

D) Vrai : cf p 1

## 6. Dentinogénèse

2016 – 2017

**QCM 1 : A propos de la différenciation et de l'évolution des odontoblastes, donnez la (les) proposition(s) vraie(s)**

- A) Suite à la polarisation, un cil primaire apparaît du côté du pôle basal.
- B) Le corps cellulaire s'allonge pour atteindre 50nm.
- C) Les pré-odontoblastes deviennent des odontoblastes suite à leur polarisation et leur accrochage.
- D) Dès la différenciation des premiers odontoblastes, la papille ectomésenchymateuse prend le nom de pulpe dentaire.
- E) Les propositions A, B, C et D sont fausses

**QCM 2 : A propos de la différenciation et de l'évolution des odontoblastes, donnez la (les) proposition(s) vraie(s)**

- A) La synthèse de dentine s'arrête à l'arrivée des dents au sein de la cavité buccale.
- B) La sécrétion de la prédentine se fait exclusivement par le biais de vésicules matricielles.
- C) Les tubules secondaires permettent l'anastomose avec les tubules voisins.
- D) Les odontoblastes ménagent des relations étroites avec les fibroblastes pulpaire et des vaisseaux sanguins par le biais de jonctions communicantes / serrées permettant un apport d'oxygène et de nutriments aux odontoblastes.
- E) Les propositions A, B, C et D sont fausses

**QCM 3 : A propos de la dentinogénèse, donnez la (les) proposition(s) vraie(s)**

- A) La dent est constituée de 4 tissus minéralisés.
- B) La dentine est beaucoup moins minéralisée que l'os.
- C) la matrice organique de la dentine est principalement composée de fibres de collagènes de type I.
- D) La dentine contient des dizaines de milliers de tubules parallèles les uns aux autres.
- E) Les propositions A, B, C et D sont fausses

**QCM 4 : A propos des protéines de la matrice dentinaire, donnez la (les) proposition(s) vraie(s)**

- A) Les protéoglycanes et le collagène sont sécrétés à l'extrémité du prolongement.
- B) Une fois sécrétée, la prédentine subit une maturation qui comprend principalement la destruction du réseau collagénique et la dégradation des glycoprotéines et des protéoglycanes.
- C) Le collagène de type II est principalement rencontré sous sa forme classique : deux chaînes  $\alpha 1$  et une chaîne  $\alpha 2$ .
- D) Dans la première couche de prédentine située entre les fibrilles d'encrage de la membrane basale, les fibres de collagène sont de petites tailles et perpendiculaires à la membrane basale.
- E) Les propositions A, B, C et D sont fausses

**QCM 5 : A propos des protéines de la matrice dentinaire, donnez la (les) proposition(s) vraie(s)**

- A) Les SIBLINGS sont des protéines non collagéniques phosphorylées et donc acides.
- B) Les protéines DSP et DGP sont rapidement dégradées par les protéases MMP2 et BMP1.
- C) La DSP est principalement présente dans la paroi des tubules dentinaires et la prédentine.
- D) L'ostéopontine et la sialoprotéine osseuse inhibent la minéralisation de la matrice dentinaire.
- E) Les propositions A, B, C et D sont fausses

**QCM 6 : A propos de la formation de la matrice minérale, donnez la (les) proposition(s) vraie(s)**

- A) Le Calcium issu des vaisseaux sanguins pulpaire pénètre dans les odontoblastes soit par vésicules d'endocytose soit par Ca-ATPases.
- B) Le prolongement odontoblastique contient un cytosquelette abondant et aucun organelle de synthèse (faux : il contient des mitochondries cf p4)
- C) La minéralisation de la prédentine n'a pas lieu de manière homogène, elle est issue de l'association des rubans d'hydroxyapatite formant des calcosphérites.
- D) A l'endroit où se situe la toile terminale, on a un complexe circulaire de jonctions intracellulaires
- E) Les propositions A, B, C et D sont fausses

**QCM 7 : A propos de la dentinogénèse, donnez la (les) proposition(s) vraie(s)**

- A) La différenciation des cellules de la papille ectomésenchymateuse en odontoblaste suit un gradient de différenciation du sommet au collet de la dent.
- B) Sur une radio, la dentine est plus sombre que l'émail, elle est plus radio-opaque
- C) La lamina Lucida permet l'attachement de la membrane basale à la papille ectomésenchymateuse
- D) La première étape de la différenciation odontoblastique est l'augmentation de la taille des cellules.
- E) Les propositions A, B, C et D sont fausses

**QCM 8 : A propos des protéines de la matrice dentinaire, donnez la (les) proposition(s) vraie(s)**

- A) Le diamètre des fibres de collagène peut atteindre jusqu'à 200nm.
- B) La lysyloxydase est une enzyme sécrétée par les odontoblastes et effectuant des liaisons croisées au sein du réseau collagéniques.
- C) Les SIBLINGS sont des protéines non collagéniques uniquement présentes dans la dentine.
- D) Après sa sécrétion, la prédentine subit une maturation qui comprend notamment la structuration du réseau collagénique.
- E) Les propositions A, B, C et D sont fausses

**QCM 9 : A propos du prolongement odontoblastique, donnez la (les) proposition(s) vraie(s) :**

- A) Le prolongement odontoblastique contient un cytosquelette abondant et aucun organite de synthèse.
- B) La barre terminale constituée de filaments d'actine et de vimentine sépare le cytoplasme du prolongement et celui du corps cellulaire
- C) Rien ne passe à travers la toile terminale
- D) Dans la membrane des vésicules matricielles, on retrouve : des phosphatases, des pyrophosphatases alcalines et des ATPases alcalines.
- E) Les propositions A, B, C et D sont fausses

**QCM 10 : A propos des acteurs de la différenciation odontoblastique, donnez la (les) proposition(s) vraie(s)**

- A) Pour comprendre le rôle de la membrane basale, on utilise de l'acide éthylène diamine tétracétique (EDTA) qui détruit la membrane basale.
- B) La différenciation odontoblastique est induite par l'épithélium dentaire interne et contrôlée par la membrane basale.
- C) La membrane basale est indispensable à la différenciation odontoblastique.
- D) L'interaction de la fibronectine et du récepteur à la fibronectine de 165kDa est capable, à lui seul, d'engendrer la différenciation odontoblastique.
- E) Les propositions A, B, C et D sont fausses

**QCM 11 : A propos de la dentinogénèse, donnez la (les) proposition(s) vraie(s)**

- A) Les odontoblastes produisent des phosphoprotéines matricielles dentinaires 1, des protéoglycanes et des amélogénines.
- B) Le rôle principal du collagène de type I est de constituer l'armature dentinaire.
- C) L'épithélium dentaire interne produit le TGF- $\beta$ 1 : un facteur de croissance multifonctionnel.
- D) La dentine est constituée à 70% de minéraux, 20% d'eau et 10% de matrice organique (collagène de type I essentiellement)
- E) Les propositions A, B, C et D sont fausses

**Correction : Dentinogénèse****2016 – 2017****QCM 1 : ACD**

- A) Vrai : cf p3
- B) Faux : 50 microns : cf p3
- C) Vrai : cf p3
- D) Vrai : cf p3

**QCM 2 : CD**

- A) Faux : Elle ne s'arrête jamais en absence de pathologies, elle ralentit seulement suite à son éruption cf p5
- B) Faux : Autour des prolongements odontoblastiques, le calcium sort par des calcium ATPases ou des échangeurs sodium calcium cf p 16
- C) Vrai : cf p6
- D) Vrai : cf p7

**QCM 3 : CD**

- A) Faux : 3 tissus minéralisés (dentine cément émail) et la pulpe qui n'est pas minéralisée cf p1.
- B) Faux : Degré de minéralisation comparable à l'os cf p1
- C) Vrai : cf p1
- D) Vrai : cf p1 : Voha nous l'a fait tombé au partiel de p2 donc je pense qu'elle pourrait vous poser la question

**QCM 4 : D**

- A) Faux : à la base cf p10
- B) Faux : structuration du réseau collagénique et non déstructuration : oui je sais encore une fois c'est pas cool mais c'est les pièges à la Voha sorry cf p10
- C) Faux : Collagène de type 1 ! cf p11
- D) Vrai : cf p11

**QCM 5 : AC**

- A) Vrai : cf p12
- B) Faux : MMP2 et MMP20 cf p 12
- C) Vrai : cf p13
- D) Faux : Ostéopondine et phosphoglycoprotéine osseuse, la sialoprotéine osseuse, au contraire, favorise la minéralisation de la matrice dentinaire cf p14

**QCM 6 : C**

- A) Faux : pas de Ca ATPases au pôle basal, il n'y a que des canaux calciques, les Ca ATPases sont au pôle apical ☺
- B) Faux : il contient des mitochondries cf p4
- C) Vrai : cf p18
- D) Faux : intercellulaire : désolée je sais que ce genre de piège peut sembler pas cool mais Voha adore ça

**QCM 7 : A**

- A) Vrai : cf p1 Un gradient va du – au +
- B) Faux : moins radio opaque du coup ! cf p1
- C) Faux : la lamina Lucida c'est du côté de l'EDI ☺ cf p2
- D) Faux : c'est l'arrêt de la prolifération cellulaire cf p2

**QCM 8 : ABD**

- A) Vrai : cf p11
- B) Vrai : cf p11
- C) Faux : cf p12, dans l'os également
- D) Vrai : cf p10

**QCM 9 : B**

- A) Faux : il contient des mitochondries cf p4
- B) Vrai : cf p4
- C) Faux : des petites mitochondries et **les vésicules de sécrétion** passent cf p4
- D) Faux : Faux : pyrophosphatases et phosphatases alcalines ! cf p 16

**QCM 10 : BC**

- A) Faux : il dissocie l'organe de l'émail de la papille en **concernant** la membrane basale cf p8
- B) Vrai : Vrai cf p7
- C) Vrai : cf p8
- D) Faux : il y a besoin d'autres facteurs comme le TGFβ cf p9

**QCM 11 : ABC**

- A) Vrai : cf p 14
- B) Vrai : cf p 11
- C) Vrai : cf p9
- D) Faux : 70 : minéraux, 20 : **matrice organique** et 10% eau

## 7. Amélogénèse

2016 – 2017

### **QCM 1 : A propos de l'amélogénèse, donnez la (les) proposition(s) vraie(s)**

- A) L'émail occupe le volume le plus important de la dent
- B) La première couche d'émail apparaît chez l'embryon à la 14<sup>ème</sup> semaine In Utero
- C) Il n'y a pas de cristaux dans la substance interprismatique.
- D) L'émail est de couleur ivoire.
- E) Les propositions A, B, C et D sont fausses

### **QCM 2 : A propos de l'améloblaste pré-sécréteur, donnez la (les) proposition(s) vraie(s)**

- A) La majorité des organites de synthèse (REG, Golgi) s'accumule au pôle proximal en contact avec la MB.
- B) La toile terminale est formée de microtubules.
- C) la différenciation des améloblastes pré-sécréteurs s'accompagne de la dégradation de la membrane basale par des métalloprotéases sécrétées par les améloblastes.
- D) Les pré-améloblastes sont situés entre le manteau dentinaire et le stratum intermédiaire.
- E) Les propositions A, B, C et D sont fausses

### **QCM 3 : A propos de la maturation de l'émail, donnez la (les) proposition(s) vraie(s)**

- A) Les améloblastes à bordures lisse permettent la neutralisation du pH (suite à la dégradation des nanosphères d'amélogénines) par la sécrétion d'ions bicarbonates.
- B) Le calcium nécessaire à la croissance des cristaux provient de la circulation sanguine du follicule dentaire (milieux interstitiels).
- C) L'association entre les ions calcium et phosphate se fait en intracellulaire
- D) L'émail mature ne contient plus d'eau.
- E) Les propositions A, B, C et D sont fausses

### **QCM 4 : A propos de l'améloblaste sécréteur sans prolongement de Tomes, donnez la (les) proposition(s) vraie(s)**

- A) Il est plus allongée et plus polarisée que m'améloblaste pré-sécréteur.
- B) L'améloblaste sécréteur sans prolongement de Tomes sécrète l'émail prismatique.
- C) En regard de cette couche d'émail nouvellement formée, presque toutes les cellules du stratum intermédiaire disparaissent par apoptose.
- D) On observe un accollement entre l'EDE et le SI appelé collapsus formant la couche papillaire qui permet un rapprochement entre les vaisseaux du follicule dentaire et les améloblastes sécréteurs sans prolongement de Tomes.
- E) Les propositions A, B, C et D sont fausses

### **QCM 5 : A propos de l'améloblaste sécréteur avec prolongement de Tomes, donnez la (les) proposition(s) vraie(s)**

- A) Au niveau de la partie proximale du prolongement de Tomes sont sécrétés les vésicules d'exocytose permettant la formation du prisme.
- B) Le prolongement de Tomes appartient au compartiment apical et est de forme conique.
- C) La substance interprismatique est sécrétée par un seul améloblaste.
- D) En microscopie photonique, les phases de repos lors de la synthèse du prisme sont marquées par des bandes noires régulières.
- E) Les propositions A, B, C et D sont fausses

### **QCM 6 : A propos de l'améloblaste sécréteur avec le prolongement de Tomes, donnez la (les) proposition(s) vraie(s)**

- A) Les deux sites de sécrétion (proximal et distal du prolongement de Tomes) ne sécrètent pas les mêmes protéines.
- B) La tuftéline et l'énaméline ont un rôle dans la nucléation des cristaux.
- C) Les fragments d'améloblastine évitent la fusion entre les prismes et la substance interprismatique.
- D) L'énamélysine ou MMP-20 clive les améloblastines de haut poids moléculaires en de nombreux sites.
- E) Les propositions A, B, C et D sont fausses

### **QCM 7 : A propos de l'amélogénèse, donnez la (les) proposition(s) vraie(s)**

- A) Au stade d'améloblaste de transition, les nanosphères d'amélogénines sont éliminées.
- B) Les améloblastes de maturation ne synthétisent plus de protéines de la matrice de l'émail mais synthétisent et sécrètent une sorte de lame basale qui adhère à la surface de l'émail immature.
- C) Un améloblaste à bordures plissées aura un système de jonctions lâches au pôle distal et serrées au pôle proximal.
- D) Les MMP20 et les sérines protéases-17 nécessitent un pH légèrement acide pour fonctionner de façon optimale.
- E) Les propositions A, B, C et D sont fausses

**QCM 8 : A propos de l'amélogénèse, donnez la (les) proposition(s) vraie(s)**

- A) La formule de l'hydroxyapatite polysubstitué est  $\text{Ca}_{10}(\text{PO}_4)_6(\text{OH})_2$
- B) Sur une dent au stade de couronne, on peut voir toutes les phases de la vie d'un améloblaste.
- C) L'améloblaste pré sécréteur sort du cycle mitotique avec 24-66h avant les odontoblastes.
- D) L'améloblaste sécréteur sans prolongement de Tomes correspond au stade d'histodifférenciation.
- E) Les propositions A, B, C et D sont fausses

**Correction : Amélogénèse****2016 – 2017****QCM 1 : B**

- A) Faux : la dentine cf p1 du cours sur la dentinoG
- B) Vrai : cf p2
- C) Faux : il y a des cristaux dans la substance interprismatique et dans les prismes cf p1
- D) Faux : transparent c'est la dentine qui est couleur ivoire cf p1 denginogénèse

**QCM 2 : E**

- A) Faux : au pole distal cf p3
- B) Faux : de filaments intermédiaires cf p3
- C) Faux : sécrétés par les odontoblastes cf p4
- D) Faux : les améloblastes pré-sécréteurs sont situés entre le manteau dentinaire et le stratum intermedium, les pré-améloblastes sont situés entre la **membrane basale** et le SI cf p4

**QCM 3 : B**

- A) Faux : plissés : sécrétions d'ions bicarbonates ≠ lisses passage de fluide interstitiel vers l'émail cf p13
- B) Vrai : cf p13
- C) Faux : en extracellulaire : cf p13
- D) Faux : 96% de cristaux, **3,2%** d'eau et 0,8% de matière organique cf p14

**QCM 4 : AD**

- A) Vrai : cf p5
- B) Faux : l'émail aprismatique cf p5
- C) Faux : presque toutes les cellules du **Réticulum étoilé** cf p6
- D) Vrai : ca permet d'assurer l'acheminement des nutriments aux améloblastes quand la pulpe ne peut plus le faire à cause de la dentine et de l'émail cf p6

**QCM 5 : BD**

- A) Faux : partie distale du prolongement de Tomes cf p7
- B) Vrai : cf p6 et 7
- C) Faux : plusieurs cf p8
- D) Vrai : cf p8

**QCM 6 : BC**

- A) Faux : ils sécrètent les mêmes protéines cf p8
- B) Vrai : cf p8 et 9
- C) Faux : les amélogénines cf p9
- D) Faux : la MMP-20 clive les amélogénines cf p11

**QCM 7 : D**

- A) Faux : au stade d'améloblaste de **maturation** cf p11
- B) Faux : les améloblastes de **transition** cf p11
- C) Faux : c'est l'inverse serrées en distal et lâches en proximales
- D) Vrai : cf p12

**QCM 8 : B**

- A) Faux : c'est la formule de l'hydroxyapatite **non** polysubstitué cf p1
- B) Vrai : cf p2
- C) Faux : sortie du cycle mitotique après les odontoblastes cf p3
- D) Faux : l'améloblaste pré-sécréteur cf p3
- E) Les propositions A, B, C et D sont fausses

## 8. Edification radiculaire

2016 – 2017

### **QCM 1 : A propos de la radiculogénèse, donnez la (les) proposition(s) vraie(s)**

- A) La dentinogénèse radiculaire commence en même temps que la dentinogénèse coronaire
- B) Au stade de cupule âgée, les épithéliums adamantins externes et internes se rejoignent au niveau du futur collet et forment une boucle de réflexion (future gaine épithéliale de Hertwig)
- C) La gaine épithéliale de Hertwig est constituée de deux parties morphologiquement bien définies et sans discontinuité : le diaphragme épithélial et la gaine épithéliale
- D) La membrane basale circonscrit la languette épithéliale de la gaine en prenant une apparence nette côté pulpaire et floue côté folliculaire
- E) Les propositions A, B, C et D sont fausses

### **QCM 2 : A propos de la radiculogénèse, donnez la (les) proposition(s) vraie(s)**

- A) D'après la théorie classique sur la cémentogénèse il a une origine épithéliale (gaine épithéliale de Hertwig)
- B) La GEH est une couche bi stratifiée dont la couche externe prolonge sur une courte distance sa couche interne
- C) On différencie la dentine coronaire de la radiculaire par sa couleur plus foncée
- D) La gaine épithéliale de Hertwig est divisée en 3 couches dont deux sont des couches périfolliculaires : la couche intermédiaire et externe.
- E) Les propositions A, B, C et D sont fausses

### **QCM 3 : A propos des différents types de ciments, donnez la (les) proposition(s) vraie(s)**

- A) Le ciment acellulaire fibrillaire extrinsèque (CAFE) est formé rapidement
- B) Le ciment acellulaire fibrillaire extrinsèque (CAFE) possède un fort pourcentage de fibres d'origine cémentoblastiques
- C) Les fibrilles intrinsèques du ciment cellulaire fibrillaire intrinsèque (CCFI) ou ciment secondaire ont une orientation perpendiculaire à la surface radiculaire.
- D) Le ciment acellulaire afibrillaire est visible au niveau des furcations radiculaires
- E) Les propositions A, B, C et D sont fausses

### **QCM 4 : A propos de la mise en place de l'os alvéolaire, donnez la (les) proposition(s) vraie(s)**

- A) Au début du stade d'organe en cloche, les septa osseux commencent à se former et séparent les germes dentaires les uns des autres.
- B) Indirectement, les ostéoblastes participent à la minéralisation de la matrice ostéoïde par la synthèse d'enzymes telles que la phosphatase alcaline.
- C) Le tissu osseux primaire ou tissé est le premier tissu osseux formé chez l'embryon.
- D) Le remodelage osseux correspond à un couplage entre résorption ostéoblastique et apposition ostéoclastique.
- E) Les propositions A, B, C et D sont fausses

### **QCM 5 : A propos du ligament dento alvéolaire, donnez la (les) proposition(s) vraie(s)**

- A) Le développement des fibres du ligament dento-alvéolaire est associé à la cémentogénèse et à l'ostéogénèse
- B) L'apparition des fibres de Sharpey débute au niveau de la région apicale
- C) Les fibres transeptales relient l'os et la dent
- D) Les fibres issues du ciment sont plus longues que les fibres issues de l'os
- E) Les propositions A, B, C et D sont fausses

### **QCM 6 : A propos du desmodonte et de l'os alvéolaire, donnez la (les) proposition(s) vraie(s)**

- A) Avant que la dent fasse son éruption, la crête de l'os alvéolaire est au dessus de la jonction amélo-cémentaire
- B) Après l'éruption, les paquets de fibres s'étirent obliquement de haut en bas vers la dent.
- C) Au niveau de la mandibule, le corps basale supporte et est directement en contact avec les racines dentaires
- D) L'ostéogénèse de l'os basal débute à la 7ème semaine de gestation
- E) Les propositions A, B, C et D sont fausses

**QCM 7 : A propos de l'os alvéolaire, donnez la (les) proposition(s) vraie(s)**

- A) Le tissu osseux non lamellaire n'est présent que chez l'embryon
- B) La corticale externe du processus alvéolaire est formée d'os compact
- C) Les canaux de Havers sont bordés d'une centaine de lamelles osseuses concentriques
- D) La lame criblée est perforée par les canaux de Volkmann
- E) Les propositions A, B, C et D sont fausses

**QCM 8 : A propos de la radiculogénèse, donnez la (les) proposition(s) vraie(s)**

- A) Le ciment a une double origine : cémentoblastes et fibroblastes ligamentaires
- B) Les cémentoblastes sont reliés entre eux par des jonctions intercellulaires
- C) La limite entre la dentine et le précément / ciment est très précise.
- D) Les fibres de Sharpey sont des constituants du ligament dento alvéolaire et sont synthétisées par les fibroblastes ligamentaires
- E) Les propositions A, B, C et D sont fausses

**QCM 9 : A propos de la radiculogénèse, donnez la (les) proposition(s) vraie(s)**

- A) La gaine épithéliale de Hertwig (GEH) encapsule le germe dentaire dès le stade de cupule
- B) La GEH transmet des informations nécessaires à la cytodifférenciation des améloblastes
- C) Les odontoblastes radiculaires ont un niveau d'expression plus élevé d'ARN  $\alpha 1/\alpha 2$  du collagène 1
- D) La papille suit un gradient cervico apical de différenciation le long du diaphragme.
- E) Les propositions A, B, C et D sont fausses

**QCM 10 : A propos de la radiculogénèse, donnez la (les) proposition(s) vraie(s)**

- A) Le diaphragme épithélial est la partie cervicale de la gaine épithéliale.
- B) Dès qu'apparaît une fine couche de dentine minéralisée, la couche externe de la GEH se dissocie au niveau cervical, ce phénomène est consécutif à une rupture localisée de la membrane basale interne
- C) La dentine radiculaire a un pouvoir inducteur sur les précémentoblastes, qui, à son contact augmentent de taille et s'orientent selon un axe d'environ 45° par rapport à l'axe de la racine.
- D) Les débris épithéliaux de Malassez sont des cellules de la gaine épithéliale de Hertwig en position coronaire qui se détachent et qui ont dérivé dans la papille ecto-mésenchymateuse
- E) Les propositions A, B, C et D sont fausses

**Correction : Edification radiculaire****2016 – 2017****QCM 1 : CD**

- A) Faux : la dentinogénèse radiculaire débute après la coronaire une fois que la dentine et l'émail ont atteint une épaisseur suffisante au niveau coronaire (cf p1)
- B) Faux : au stade de cloche cf p 1
- C) Vrai : cf p1
- D) Vrai : cf p2

**QCM 2 : B**

- A) Faux : une origine ectomésenchymateuse comme le follicule dentaire (cf p4)
- B) Vrai : cf p2
- C) Faux : pas de différence **visible** entre la dentine coronaire et radiculaire (cf p3) seulement des différences de compositions (cf p4)
- D) Faux : c'est le follicule dentaire qui a 3 couches cf p4

**QCM 3 : E**

- A) Faux : lentement (et j'ose esperer que personne n'a faux à cet item) cf p6
- B) Faux : d'origine fibroblastique : cf p6
- C) Faux : Les fibres intrinsèques du CCFI son **parallèles** à la surface radiculaire et ses fibres extrinsèques sont **perpendiculaires** à la surface radiculaire (cf p 7)
- D) Faux : c'est au niveau de la Jonction amélo cémentaire et non au niveau des zones de furcations radiculaires cf p7
- E) Vrai !

**QCM 4 : BC**

- A) Faux : Stade tardif d'organe en cloche (cf p 11)
- B) Vrai : cf p11
- C) Vrai : cf p 11
- D) Faux : résorption ostéoclastique et apposition ostéoblastique cf p 12

**QCM 5 : A**

- A) Vrai : cf p8
- B) Faux : cervicale ! C'est logique car la différenciation des cémentoblastes débute elle même au niveau cervical (cf p8)
- C) Faux : la dent et la gencive (cf p 9)
- D) Faux : c'est l'inverse : les fibres du LDA sont plus courtes du côté cémentaire et plus longues du côté alvéolaire (cf p9)

**QCM 6 : AD**

- A) Vrai : cf p10
- B) Faux : de bas en haut, c'est avant l'éruption de haut en bas (faut dessiner pour se le représenter c'est logique ☺ ) cf p10
- C) Faux : c'est le procès alvéolaire qui contient les racines dentaires, le corps basal lui supporte les procès alvéolaires (cf p 10)
- D) Vrai : cf p10

**QCM 7 : BD**

- A) Faux il peut persister chez l'adulte de façon très réduite et il peut réapparaître en cas de réparation osseuse ou dans certaines conditions pathologiques
- B) Vrai : cf p 12
- C) Faux : 4-20 lamelles cf p 12 (je pensais que le PrVoha ne s'intéressait pas beaucoup aux chiffres sauf que cette année, au parti des P2, elle nous a demandé combien il y avait d'odontoblastes dans une dent et l'épaisseur de la dentine donc bon on sait jamais apprenez moi ce genre de chiffres !)
- D) Vrai : Lame cribliforme = paroi alvéolaire (cf p 13)

**QCM 8 : AD**

- A) Vrai : cf p5
- B) FAUX : Ni tonofilaments ni jonctions intercellulaires +++ (cf p5)
- C) Faux : très imprécise cf p6
- D) Vrai : cf p6

**QCM 9 : AD**

- A) Vrai cf p1
- B) Faux : La GEH transmet des informations nécessaires à la cytodifférenciation des **odontoblastes** → pas d'émail ni d'améloblastes au niveau radiculaire (donc de la GEH) cf p2
- C) Faux : Niveau d'expression plus faible au niveau radiculaire (cf p4)
- D) Vrai cf p3

**QCM 10 : C**

- A) Faux : Apicale
- C) Vrai : cf p5
- D) Faux : On retrouve des restes (des débris) épithéliaux de Malassez dans le **follicule dentaire** ou dans le **légement dento-alvéolaire** mais pas dans la papille (cf p5)

## 9. Introduction à l'anatomie dentaire

2016 – 2017

### **QCM 1 : A propos de l'orientation et la numérotation des dents, donnez la (les) proposition(s) vraie(s)**

- A) Les arcades dentaires sont séparées par le plan sagittal médian en arcade maxillaire et mandibulaire.
- B) Par secteur permanent il y a 2 incisives, 1 canine, 2 prémolaires et 3 molaires.
- C) La dent 45 est la 2<sup>ème</sup> prémolaire mandibulaire droite temporaire.
- D) La face vestibulaire est opposée à la face apicale.
- E) Les propositions A, B, C et D sont fausses

### **QCM 2 : A propos de l'anatomie dentaire, donnez la (les) proposition(s) vraie(s)**

- A) Les incisives et canines n'ont pas de cuspides mais des bords libres.
- B) La cuspide d'appui au maxillaire est linguale.
- C) Un grand relief occlusal augmente la fonction masticatoire mais augmente le risque d'interférence.
- D) La hauteur cuspidienne : projection verticale entre la pointe cuspidienne et le sillon principal bordant cette cuspide.
- E) Les propositions A, B, C et D sont fausses

### **QCM 3 : A propos des crêtes et arêtes, donnez la (les) proposition(s) vraie(s)**

- A) La ligne de plus grand contour limite la table occlusale.
- B) Les crêtes cuspidiennes et les crêtes marginales délimitent la face occlusale.
- C) Une arête sépare deux pans mésial et distal d'un versant interne ou occlusal d'une cuspide.
- D) Les crêtes mésio-distales (cuspidiennes) forment les limites vestibulaires et linguales des surfaces occlusales.
- E) Les propositions A, B, C et D sont fausses

### **QCM 4 : A propos de l'anatomie dentaire, donnez la (les) proposition(s) vraie(s)**

- A) La ligne de plus grand contour est une ligne sinueuse passant par les points les plus saillants de la couronne de la dent par rapport à son grand axe.
- B) Les sillons diminuent le rendement masticatoire
- C) Les molaires mandibulaires ont un triangle à base occlusal
- D) Les molaires maxillaires ont un triangle à base occlusal
- E) Les propositions A, B, C et D sont fausses

### **QCM 5 : À propos cuspides, donnez la (les) proposition(s) vraie(s)**

- A) Les cuspides guides guident les surfaces d'appui antagonistes au cours des mouvements du maxillaire
- B) Une cuspide entretient 3 contacts avec la fosse antagoniste, le contact est dit tripodique.
- C) Les cuspides favorisent l'éruption & la prophylaxie.
- D) Les cuspides guides vont éviter les morsures des joues et de la langue.
- E) Les propositions A, B, C et D sont fausses

### **QCM 6 : A propos de l'anatomie occlusale, donnez la (les) proposition(s) vraie(s)**

- A) Les crêtes marginales limites les faces vestibulaires et palatines/linguales des dents pluricuspidée.
- B) Un relief occlusal important permet de diminuer les risques d'interférences (entre les dents des deux mâchoires au cours des mouvements mandibulaires de mastication)
- C) Un sillon marginal sépare les cuspides vestibulaires et linguales
- D) Dans le sens vestibulo lingual on distingue les arêtes internes et périphériques.
- E) Les propositions A, B, C et D sont fausses

### **QCM 7 : A propos de l'anatomie dentaire, donnez la (les) proposition(s) vraie(s)**

- A) L'organe dentaire est constitué de la dent (émail, dentine, pulpe) et de son environnement : cément, parodonte, os alvéolaire, gencive.
- B) Le collet anatomique est la limite entre la couronne et la racine et varie au cours de la vie.
- C) L'émail est un tissu spécialisé, le plus dur et le plus minéralisé de tout l'organisme.
- D) La région apicale est en rapport avec l'extrémité radiculaire.
- E) Les propositions A, B, C et D sont fausses

### **QCM 8 : A propos des dentures, donnez la (les) proposition(s) vraie(s)**

- A) Physiologiquement, la denture temporaire est présente de la naissance à 6 ans
- B) Physiologiquement, la denture mixte est présente de 6 à 18 ans
- C) Physiologiquement, la denture permanente est présente à partir de 18 ans
- D) L'homme possède 3 dentures et 2 dentitions
- E) Les propositions A, B, C et D sont fausses

**QCM 9 : Soit la dentition définitive d'Hugo avant qu'il ne perde 50% de ses dents en P1 (faute de temps pour se les brosser), donnez la (les) proposition(s) vraie(s)**

- A) La dent 36 est la 2ème molaire mandibulaire gauche
- B) La dent 24 est la 1ère prémolaire maxillaire gauche
- C) La dent 42 est l'incisive latérale mandibulaire droite
- D) La dent 28 est la 3ème molaire maxillaire droite
- E) Les propositions A, B, C et D sont fausses

**QCM 10 : A propos de l'anatomie occlusale, donnez la (les) proposition(s) vraie(s)**

- A) Les cuspides d'appui entretiennent des contacts antagonistes par leurs deux versants
- B) Les cuspides guides sont centrées dans les fosses antagonistes et leur axe définit l'axe de la dent antagoniste.
- C) La hauteur cuspidienne c'est la projection verticale entre la pointe cuspidienne et le sillon principal bordant cette cuspide
- D) Un relief occlusal peu marqué augmente les risques d'interférences entre les dents d'arcades antagonistes
- E) Les propositions A, B, C et D sont fausses

**QCM 11 : A propos des sillons et des fosses, donnez la (les) proposition(s) vraie(s)**

- A) Un lobe marginal est issu de la séparation d'une crête marginale par un sillon marginal.
- B) Les fosses centrales naissent de l'intersection de deux sillons principaux.
- C) Les fosses marginales naissent de l'intersection d'un sillon vestibulo lingual et d'une crête marginale.
- D) Les fossettes sont des dépressions plus ou moins marquées de faces vestibulaires, linguales, mésiales ou distales de toutes les dents
- E) Les propositions A, B, C et D sont fausses

**QCM 12 : A propos de l'anatomie dentaire, donnez la (les) proposition(s) vraie(s)**

- A) La dent 27 est la 2<sup>ème</sup> molaire maxillaire gauche.
- B) La dent 44 est la canine mandibulaire droite.
- C) La dent 82 est l'incisive latérale mandibulaire droite.
- D) La face distale de la dent 15 est accolée à la face mésiale de la 1<sup>ère</sup> molaire maxillaire droite.
- E) Les propositions A, B, C et D sont fausses

**QCM 13 : A propos de l'anatomie occlusale, donnez la (les) proposition(s) vraie(s)**

- A) Les crêtes cuspidiennes sont des crêtes mésio-distales formant les limites vestibulaires et linguales des surfaces occlusales.
- B) Une arrête sépare deux pans vestibulaires et lingual d'un versant interne ou occlusal d'une cuspide.
- C) L'arrête ovalaire interne ou lobe ovalaire médian représente l'éminence principale de la face interne de chaque cuspide
- D) La table occlusale est la face des dents pluricuspidées délimité par la ligne de plus grand contour.
- E) Les propositions A, B, C et D sont fausses

**QCM 14 : Les cuspides permettent, donnez la (les) proposition(s) vraie(s)**

- A) La diminution des forces appliquées sur le tissu de soutien.
- B) Une bonne stabilisation occlusale en OMI (occlusion maximale intercuspidienne).
- C) Une augmentation du travail musculaire.
- D) Une diminution de la force exercée sur les tissus de soutien.
- E) Les propositions A, B, C et D sont fausses

**QCM 15 : A propos de l'anatomie occlusale, donnez la (les) proposition(s) vraie(s)**

- A) Les cuspides d'appui broient les aliments comme un pilon dans un mortier.
- B) Un relief occlusal marqué permet une meilleure stabilisation occlusale en OMI.
- C) Les crêtes marginales limitent les faces occlusales en mésial et distal des dents pluricuspidées.
- D) Une arrête sépare deux pans mésial et distal d'un versant externe (vestibulaire ou lingual) d'une cuspide.
- E) Les propositions A, B, C et D sont fausses

**QCM 16 : A propos de l'anatomie occlusale, donnez la (les) proposition(s) vraie(s)**

- A) Les cuspides guides guident les surfaces d'appui antagonistes au cours des mouvements mandibulaires et protègent les joues et la langue des morsures.
- B) Les crêtes marginales limitent les faces vestibulaires en mésiales et distal des dents antérieures.
- C) La face occlusale est la face des dents pluricuspidées délimité par la ligne de plus grand contour s'affrontant avec celle des dents antagonistes.
- D) L'arrête ovalaire interne est délimitée vestibulairement et lingualement par deux sillons.
- E) Les propositions A, B, C et D sont fausses

**QCM 17 : A propos des sillons, donnez la (les) proposition(s) vraie(s)**

- A) L'intersection de plusieurs formes hémisphériques crée un sillon.
- B) Un sillon principal sépare des cuspides vestibulaires et linguales.
- C) Les sillons secondaires améliorent l'efficacité masticatoire.
- D) Les sillons secondaires permettent l'échappement du bol alimentaire.
- E) Les propositions A, B, C et D sont fausses

**QCM 18 : A propos des sillons, donnez la (les) proposition(s) vraie(s)**

- A) Un sillon périphérique sépare des cuspides vestibulaires et linguales.
- B) Les sillons secondaires séparent les versants cuspidiens en lobes.
- C) Les sillons secondaires augmentent le risque d'interférence.
- D) Le sillon marginal est situé à l'intersection d'un pan cuspidien et d'une arrête marginale.
- E) Les propositions A, B, C et D sont fausses

**QCM 19 : A propos des sillons et des fosses, donnez la (les) proposition(s) vraie(s)**

- A) Un lobe marginal est issu de la séparation d'une crête marginale par un sillon marginal.
- B) Les fosses centrales naissent de l'intersection de deux sillons principaux.
- C) Les fosses marginales naissent de l'intersection d'un sillon vestibulo lingual et d'une crête marginale.
- D) Les fossettes sont des dépressions plus ou moins marquées de faces vestibulaires, linguales, mésiales ou distales de toutes les dents.
- E) Les propositions A, B, C et D sont fausses

**QCM 20 : A propos des contacts punctiformes, donnez la (les) proposition(s) vraie(s)**

- A) Du fait des formes convexes des cuspides, les contacts inter-occlusaux sont punctiformes.
- B) Les contacts punctiformes permettent un meilleur calage et une meilleure stabilisation de la dent.
- C) Une diminution des morsures de la langue.
- D) Ils augmentent les risques d'interférences.
- E) Les propositions A, B, C et D sont fausses

**QCM 21 : Les avantages des contacts punctiformes sont : (donnez la (les) proposition(s) vraie(s))**

- A) Un meilleur échappement des aliments.
- B) Une stabilisation occlusale en OMI (occlusion maximale intercuspidienne).
- C) Une diminution des fractures.
- D) Une diminution de l'usure.
- E) Les propositions A, B, C et D sont fausses

**QCM 22 : A propos de l'anatomie dentaire, donnez la (les) proposition(s) vraie(s)**

- A) Les embrasures sont des zones de contact inter proximal entre deux dents adjacentes se trouvant au carrefour de 4 espaces pyramidaux ou embrasures.
- B) L'embrasure occlusale est située entre le point de contact proximal et les versants externes des crêtes marginales.
- C) L'embrasure gingivale est située entre le point de contact inter proximal et les collets physiologiques.
- D) Les caractéristiques de l'axe radiculaire (morphologie, orientation dans l'espace et organisation tissulaire) lui permettent d'absorber les contraintes appliquées sur la face occlusale.
- E) Les propositions A, B, C et D sont fausses

**QCM 23 : A propos du parodonte, donnez la (les) proposition(s) vraie(s)**

- A) Le desmodonte assure la liaison entre la dent et les os maxillaires et mandibulaires.
- B) Le parodonte est constitué de la gencive marginale, du desmodonte, de l'os alvéolaire et de la dentine.
- C) Le ciment est un tissu calcifié mésoenchymateux vascularisé.
- D) La seule fonction de l'os alvéolaire est de fournir un support à la dent.
- E) Les propositions A, B, C et D sont fausses

**QCM 24 : A propos du parodonte, donnez la (les) proposition(s) vraie(s)**

- A) Le parodonte est constitué de la gencive attachée, du desmodonte, de l'os alvéolaire et du ciment.
- B) L'os alvéolaire et le desmodonte permettent une absorption des forces transmises par l'occlusion.
- C) L'épaisseur du tissu osseux alvéolaire est diminué par la tension et augmenté par la tension qu'il subit.
- D) L'os alvéolaire est plus épais en palatin au maxillaire et plus fin en palatin au mandibulaire.
- E) Les propositions A, B, C et D sont fausses

**QCM 25 : A propos de l'anatomie dentaire, donnez la (les) proposition(s) vraie(s) DM**

- A) Les capteurs proprioceptifs desmodontaux sont répartis sur l'ensemble des dents en s'inscrivant selon un gradient postéro-anérieur de sensibilité.
- B) Le but des capteurs proprioceptifs est de déclencher des reflexes nociceptifs le plus souvent d'évitement.
- C) Les premières molaires maxillaires présentent trois zones de furcations : mésiale, distale et linguale.
- D) Pour chaque classe, le même ordre sera suivi en décrivant les 5 vues pour chaque dent : vestibulaire, lingual, mésial, distal et incisif (ou occlusal).
- E) Les propositions A, B, C et D sont fausses

**QCM 26 : A propos de l'anatomie dentaire, donnez la (les) proposition(s) vraie(s)**

- A) Les premières molaires maxillaires possèdent une zone de furcation vestibulo linguale.
- B) La racine linguale de la première molaire mandibulaire a une projection palatine.
- C) Deux phénomènes dynamiques vont conduire à la mise en place des dents ce sont les dentures temporaires et les dentures permanentes.
- D) Les traits d'ensemble caractérisent els catégories fonctionnelles : incisives canines molaires prémolaires.
- E) Les propositions A, B, C et D sont fausses

**QCM 27 : A propos de l'anatomie dentaire, donnez la (les) proposition(s) vraie(s)**

- A) La section de la racine distale de la première molaire mandibulaire est en verre de montre.
- B) Trait de classe différencie les éléments d'une classe par rapport aux éléments de la même classe de l'arcade opposée.
- C) L'anatomie et la position des zones de furcation sont caractérisée par la hauteur du tronc radiculaire, le degré de séparation des racines et leur divergence.
- D) La face mésiale de la dent 36 est entre la face distale de la première prémolaire maxillaire droite et la face mésiale de la première molaire maxillaire droite.
- E) Les propositions A, B, C et D sont fausses

**QCM 28 : A propos de l'organe dentaire, donnez la (les) proposition(s) vraie(s)**

- A) Le collet anatomique limite la couronne clinique et la racine clinique (Faux collet physiologique)
- B) La face occlusale est la partie active de la dent, le reste de la dent constitue un support défini par l'axe de la dent.
- C) Les incisive et les canines ont 5 faces et un bord libre.
- D) L'occlusion dentaire est un Etat, à un instant donné, d'un rapport inter arcades défini par **au moins un point de contact**.
- E) Les propositions A, B, C et D sont fausses

**QCM 29 : A propos des définitions, donnez la (les) proposition(s) vraie(s)**

- A) Un système dentaire est un ensemble d'organes ou tissus de même nature et de fonctions antagonistes.
- B) L'occlusion dentaire est un état, en un instant donné, d'un rapport inter-arcades défini par au moins 2 points de contacts.
- C) L'appareil manducateur est constitué du système dentaire, du système neuro-musculaire et du système cranio facial.
- D) Un appareil est un ensemble d'organes en général de natures et de structures différentes mais reliés anatomiquement entre eux et qui concourent à plusieurs fonction alternativement, dont l'une est une fonction principale.
- E) Les propositions A, B, C et D sont fausses

**QCM 30 : A propos des défiinitions, donnez la (les) proposition(s) vraie(s)**

- A) Un système dentaire est un ensemble d'organes ou tissus de nature différente et de fonctions analogues.
- B) Un appareil est un ensemble d'organes en général de natures et de structures différentes mais reliés anatomiquement entre eux, qui concourent à plusieurs fonctions simultanément, dont une est une fonction principale.
- C) La préhension, la mastication et la déglutition constituent la manducation.
- D) L'occlusion dentaire est un état à un instant donné d'un rapport inter arcades défini par plusieurs points de contacts inter arcades.
- E) Les propositions A, B, C et D sont fausses

**QCM 31 : A propos de l'identification des éléments dentaires, donnez la (les) proposition(s) vraie(s)**

- A) La dent 11 est l'incisive centrale maxillaire gauche.
- B) La dent 27 est la deuxième prémolaire maxillaire gauche.
- C) La dent 66 est la première molaire temporaire maxillaire gauche.
- D) La face mésiale de la dent 37 est accolée à la face distale de la deuxième molaire mandibulaire gauche .
- E) Les propositions A, B, C et D sont fausses

**Correction : Introduction à l'anatomie dentaire****2016 – 2017****QCM 1 : C**

A) Faux :

- par le plan **sagittal médian** en côtés **droit** et **gauche**.- par le plan d'**occlusion (plan horizontal)** en arcade **maxillaire** et arcade **mandibulaire**.C) Faux : 4 : mandibulaire droit PERMANENT, le mandibulaire droit temporaire est le 8. Donc 45 : 2<sup>ème</sup> prémolaire mandibulaire droite permanente

D) Faux : la face vestibulaire est opposée à la face linguale, et la face apicale est opposée à la face occlusale

**QCM 2 : BCD**

A) Faux : les incisives ont un bord libre mais les canines ont une pointe cuspidée = monocuspidée

**QCM 3 : CD**A) et B) Faux : c'est l'inverse : La **ligne de plus grand contour** limite la **face** occlusale. Les crêtes cuspidiennes et les crêtes marginales délimitent la table occlusale**QCM 4 : AC**

B) Faux : les sillons augmentent le rendement masticatoire

C) Vrai : Molaires **mandibulaires** → triangle à base **occlusale**.D) Faux : Molaires **maxillaires** → triangle à base **apicale**, grande divergence de leurs racines : triangle + large.**QCM 5 : BCD**

A) Faux : Mouvements du maxillaire et non du mandibulaire qui lui est statique

**QCM 6 : BCD**

A) Faux : les faces mésiales et distales

B) Faux : un relief occlusal marqué augmente les risques d'interférences

C) Vrai : dans la mesure ou un sillon marginal est dans la continuité d'un sillon médian

**QCM 7 : CD**A) Faux : **desmodonte** et non parodonte (ok pas très cool pour une tut rentrée mais j'avais bien insisté!)B) Faux : il ne varie pas, c'est le collet **physiologique** qui varie au cours de la vie**QCM 8 : D**

A) Faux : De 6 mois à 6 ans (cf p10)

B) Faux : de 6 à 12 ans (cf p10)

C) Faux : à partir de 12 ans (cf p10)

D) Vrai : cf p10

**QCM 9 : BC**

A) Faux : 1ère (cf p2 ou 11)

B) Vrai : cf p 2 ou 11

C) Vrai : cf p 2 ou 11

D) Faux : cf p 2 ou 11

**QCM 10 : AC**

A) Vrai : Cf p 4

B) Faux : D'appuie cf p5

C) Vrai : cf p5

D) Faux : Marqué cf p5

**QCM 11 : AB**

A) Vrai : cf p7

B) Vrai : cf p7

C) Faux : Sillon mésio distal cf p7

D) Faux : Vestibulaires ou linguales pas mésio distales cf p7

**QCM 12 : ACD**

A) Vrai

B) Faux : 1ère PM

C) Vrai

D) Vrai

**QCM 13 : AC**

- A) Vrai : cf p6
- B) Faux : mésial et distal cf p6
- C) Vrai : cf p6
- D) Faux : **face** occlusale cf p6

**QCM 14 : AD**

- A) Vrai : cf p4
- B) Faux : c'est permis par un grand relief occlusal cf p4-5
- C) Faux : diminution cf p4
- D) Vrai : cf p4

**QCM 15 : AB**

- C) Faux : des dents ant
- D) Faux : versant interne ou occlusal

**QCM 16 : AC**

- B) Faux linguales
- D) Faux m & D

**QCM 17 : ABCD****QCM 18 : B**

- A) Faux : m & D
- C) Faux : évitent les interférences
- D) Faux : les crête

**QCM 19 : AB**

- C) Faux : MD
- D) Faux : V ou L pas MD

**QCM 20 : AB**

- C) Faux : c est une des fonctions cuspidiennes
- D) Faux : non du tout c est une conséquence d un relief occlusal élevé

**QCM 21 : AD**

- B) Faux : c est permis par une forte pente cuspidienne ca
- C) Faux : c est une fonction des cuspides ca

**QCM 22 : ABCD**

- C) Je pense, j espere que vous n aurez pas ce genre d item mais bon au cas ou vous l aurez vu faut essayer de visualiser la chose pour répondre a ce genre d items

**QCM 23 AB)**

- A) Vrai et Vrai aussi si en remplaçant parodontite par desmodontite cf cours
- B) faux : ~~dentine~~ → cément
- C) Faux : avasculaire
- D) Faux : il permet aussi d'absorber les contraintes
- E) Les propositions A, B, C et D sont fausses

**QCM 24 : BD**

- A) Faux : gencive libre
- C) Faux: **diminuée** par la **pression** et **augmentée** par la **tension**

**QCM 25 : BD**

- A) Faux : antéro post
- C) Faux : vestibulaire

**QCM 26 : D**

- A) Faux : mandibulaires
- B) Faux : pas de racine linguale sur la M1 mandibulaire, c est la racine linguale de la M1 **maxillaire** qui a une projection palatine
- C) Faux : **dentitions**

**QCM 27 : C**

- A) Faux : mésiale
- B) Faux : ca c est le trait d arcade le trait de classe caractérise une catégorie fonctionnelle I, C, PM, M
- D) Faux : distale de la **2<sup>ème</sup>** PM max droite et de la face mésiale de la **2<sup>ème</sup>** M max droite

**QCM 28 : BD**

- A) Faux collet physiologique
- C) Faux : seules les incisives ont un bord libre les canines ont une pointe cuspidienne.
- D) Vrai cf p1

**QCM 29 : C**

- A) Faux analogues
- B) Faux
- D) Faux : simultanément

**QCM 30 : ABCD****QCM 31 : E**

- A) Faux : droite
- B) Faux : molaire
- C) Faux : que 5 dent par hémi arcade temporaire
- D) Faux : premiere

## 10. Morphogénèse des arcades

2016 – 2017

### **QCM 1 : A propos de l'éruption dentaire :**

- A) Lors de la mise en place fonctionnelle la dent passe au stade mature et entre en fonction grâce au premier contact occlusal.
- B) Lors de la phase d'éruption passive il y a édification de la racine.
- C) La première molaire définitive fait son éruption avant les canines définitives.
- D) Les dents maxillaire font presque toujours leur éruption avant les dents mandibulaires.
- E) Les propositions A, B, C et D sont fausses

### **QCM 2 : Concernant la morphogénèse des arcades :**

- A) L'homme possède 2 dentitions successives, un nombre réduit de dents et une morphologie variée au sein de la même denture.
- B) Le plan terminal de Chapman est le plus souvent droit.
- C) Les molaires et canines temporaires sont remplacées pendant la phase de constitution de la denture adolescente qui commence à 12 ans.
- D) La largeur d'arcade est la distance mesurée d'un point médian tangent aux bords libres des incisives centrales et la transversale tangente aux points de contacts distaux des 2<sup>èmes</sup> prémolaires.
- E) Les propositions A, B, C et D sont fausses

### **QCM 3 : Chez un patient âgé de 12 ans, quelle(s) est (sont) la (les) proposition(s) contenant un secteur d'arcade possible :**

- A) 11 . 12 . 13 . 14 . 15 . 16 . 17
- B) 41 . 42 . 83 . 44 . 45 . 46
- C) 31 . 32 . 73 . 34 . 35 . 36 . 37
- D) 21 . 22 . 63 . 64 . 65 . 26
- E) Les propositions A, B, C et D sont fausses

### **QCM 4 : Chez un patient âgé de 9 ans, quelle(s) est (sont) la (les) proposition(s) contenant un secteur d'arcade possible :**

- A) 11 . 12 . 63 . 64 . 65 . 16
- B) 41 . 82 . 83 . 84 . 85
- C) 31 . 32 . 73 . 74 . 75 . 36
- D) 21 . 32 . 63 . 64 . 65
- E) Les propositions A, B, C et D sont fausses

**Correction : Morphogénèse des arcades****2016 – 2017****QCM 1 : AC**

- B) Faux : phase d'éruption passive : édification dentaire ; phase d'éruption active pré fonctionnelle : édification de la racine  
D) Faux : les dents mandibulaires avant les maxillaires

**QCM 2 : AB**

- C) Faux : la denture adolescente commence à 10 ans et finit vers 12 ans. A 12 ans on a l'apparition de la 2<sup>ème</sup> molaire permanente et la phase de constitution de la denture adulte jeune.  
D) Faux : ça c'est la longueur d'arcade

**QCM 3 : A**

Un patient de 12 ans est en phase de denture adulte jeune avec l'apparition de la dent de 12 ans : la 2<sup>ème</sup> molaire permanente. Les canines et prémolaires (3-4-5) permanentes sont déjà présentes, on a donc les 7 premières dents permanentes (1, 2, 3, 4, 5, 6, 7)

**QCM 4 : C**

Chez un patient mâle la denture mixte stable (1, 2, III, IV, V, 6) s'étend de 6/7 ans à 10/11 ans.

- A) Faux : Les secteurs 1 et 6 sont différents, 1 : maxillaire droit, 6 : maxillaire gauche  
B) Faux : En denture mixte table les 2 incisives ont été remplacé et on a eu l'éruption de la 1<sup>ère</sup> molaire définitive  
C) Vrai : 2 incisives remplacées et 1<sup>ère</sup> molaire permanente  
D) Faux : Il manque la 1<sup>ère</sup> molaire

## 11. Mastication

2016 – 2017

**QCM 1 : Le rôle de la mastication est de fabriquer un bol alimentaire :**

- A) Plastique
- B) Morcelé
- C) Cohésif
- D) Glissant
- E) Les propositions A, B, C et D sont fausses

**QCM 2 : Concernant la mastication :**

- A) Il n'y a pas d'effet entre les répétitions de la mastication d'un même aliment.
- B) Seul la durée de la séquence, l'activité EMG par cycle et l'amplitude verticale sont affectés par l'augmentation de la dureté.
- C) L'âge entraîne une diminution de la fréquence de mastication.
- D) L'âge entraîne une diminution du nombre de cycles par séquence
- E) Les propositions A, B, C et D sont fausses

**QCM 3 : A propos de la mastication :**

- A) La taille des particules du bol alimentaire varie avec l'aliment.
- B) La distribution de la taille des particules varie avec les sujets.
- C) Tous les paramètres de la mastication sont affectés par l'augmentation de la dureté.
- D) Un cycle démarre à l'ouverture de la bouche et se termine à sa fermeture.
- E) Les propositions A, B, C et D sont fausses

**QCM 4 : Chez le sujet édenté, lors de l'augmentation de la dureté pendant la mastication d'un aliment de texture viscoélastique :**

- A) Le nombre de cycles diminue.
- B) La durée de mastication augmente
- C) L'activité EMG par séquence n'augmente pas
- D) La fréquence varie.
- E) Les propositions A, B, C et D sont fausses

**QCM 5 : A propos de la mastication chez le sujet âgé :**

- A) 30% des sujets édentés présentent soit un risque de malnutrition soit une malnutrition avérée.
- B) Les apports énergétiques et en nutriments des sujets édentés sont inférieur à ceux des sujets dentés.
- C) L'âge entraîne une augmentation du nombre de cycles par séquence.
- D) L'augmentation de la dureté chez un sujet édenté l'activité EMG par cycle augmente.
- E) Les propositions A, B, C et D sont fausses

**Correction : Mastication****2016 – 2017****QCM 1 : ACD****QCM 2 : A**

B) Faux : TOUS les paramètres sont affectés, mais surtout : La durée de la **séquence**, l'**amplitude** verticale, l'**activité EMG par cycle**

C) Faux : seule la fréquence n'est pas affectée avec l'âge

D) Faux : augmentation du nombre de cycles par séquence

**QCM 3 : ACD**

B) Faux : ne varie pas avec les sujets

**QCM 4 : B**

A) Faux : Nombre de cycles augmente

C) Faux : L'activité EMG par séquence augmente, c'est l'activité EMG par cycle qui n'augmente pas

D) Faux : La fréquence reste stable !

**QCM 5 : ABC**

D) Faux : l'activité EMG par cycle n'augmente pas, contrairement à celle par séquence

## 12. Maladies parodontales

2016 – 2017

**QCM 1 : A propos des maladies parodontales, donnez la (les) proposition(s) vraie(s)**

- A) Une gencive de couleur rouge vif est signe de bonne santé.
- B) La ligne muco-gingivale sépare la gencive libre de la muqueuse alvéolaire.
- C) Le sondage parodontal permet l'étude du parodonte profond.
- D) Les facteurs de risques comportementaux des maladies parodontales sont : le tabac et le diabète.
- E) Les propositions A, B, C et D sont fausses

**QCM 2 : A propos des maladies parodontales, donnez la (les) proposition(s) vraie(s)**

- A) Les parodontites chroniques sont toujours généralisées.
- B) Les parodontites agressives surviennent surtout chez les sujets jeunes.
- C) Les parodontites agressives généralisées sont associées à une destruction rapide des tissus.
- D) Les malpositions et les traitements orthodontiques sont des facteurs aggravant des gingivites associées seulement à la plaque.
- E) Les propositions A, B, C et D sont fausses

**QCM 3 : A propos des maladies parodontales, donnez la (les) proposition(s) vraie(s)**

- A) D'après la classification des maladies gingivales de l'AAP, les gingivites de types 3 sont des gingivites modifiées par des médicaments.
- B) L'anamnèse locale permet de déterminer la vitesse d'évolution de la maladie
- C) Un indice de plaque de 1 désigne une surface propre.
- D) La texture du parodonte superficiel doit être : ferme, piqueté en peau d'orange.

**QCM 4 : A propos des maladies parodontales, donnez la (les) proposition(s) vraie(s)**

- A) Un indice de Mulherman de 3 signifie une plaque abondante.
- B) D'après la qualification de Maynard et Wilson, un biotype parodontal de type 3 est caractérisé par un os réduit et un parodonte épais.
- C) Un dépôt de tartres supra et sous gingival est une des caractéristiques des parodontites chroniques.
- D) Une des caractéristiques commune des gingivites est une destruction du ligament dento alvéolaire.
- E) Les propositions A, B, C et D sont fausses

**QCM 5 : A propos, donnez la (les) proposition(s) vraie(s)**

- A) L'anamnèse locale permet de voir si le patient est conscient de son état de santé parodontal.
- B) Les inhibiteurs de la pompe à protons ont un impact connu et recensé sur la santé du parodonte.
- C) Les parodontites chroniques surviennent le plus souvent chez les patients de 12-20 ans.
- D) Une absence de texture piqueté en peau d'orange peut signaler une destruction des fibres du tissu conjonctif attachant le ciment à l'os alvéolaire.
- E) Les propositions A, B, C et D sont fausses

**Correction : Maladies parodontales****2016 – 2017****QCM 1 : BC**

- A) Faux : Une gencive de couleur rose pâle est un signe de bonne santé ≠ Une gencive rouge est un signe d'inflammation cf p1  
B) Vrai : cf p1  
C) Vrai : cf p2 et merci à la personne qui m'a suggéré cet item ;) si vous ne comprenez pas pourquoi, j'ai tout expliqué sur le forum, le post s'appelle "sondage parodontal" 😊  
D) Faux : le tabac et le stress, le diabète est un facteur de risque général : cf p2

**QCM 2 : BCD**

- A) Faux : localisées ou généralisées cf p4  
B) Vrai : cf p4  
C) Vrai : cf p4  
D) Vrai : cf p4

**QCM 3 : ABD**

- A) Vrai : cf p4  
B) Vrai : cf p2  
C) Faux : 0 : surface propre ; 1 surface semblant propre mais présence de plaque au 1/3 cervical raclable à la sonde)  
D) Vrai : cf p3

**QCM 4 : A propos des maladies parodontales, donnez la (les) proposition(s) vraie(s)**

- A) Faux : l'indice de Mulherman témoigne de la mobilité ! cf p3  
B) Vrai : cf p3  
C) Vrai cf p4  
D) Faux : seul al gencive est atteinte, le reste du parodonte est indemne lors de gingivites cf p3

**QCM 5: AD**

- A) Vrai : cf p2  
B) Faux : les inhibiteurs calciques cf p4  
C) Faux : chez les patients de 40 ans  
D) Vrai : cf p3