

# ÉLECTROCARDIOGRAMME

**Définition :** Enregistrement depuis la surface du corps de l'activité électrique du cœur. (Conf. Fiche activité électrique et électrophysiologie du cœur)

- **Les dérivations périphériques (dans le plan frontal) :**

-**DÉRIVATIONS BIPOLAIRES = D1, D2 et D3 :**

Constituées par 2 électrodes qui enregistrent la différence de potentiel entre les points du corps où elles sont disposées.

D1 : entre bras droit (pôle -) et bras gauche (pôle +)

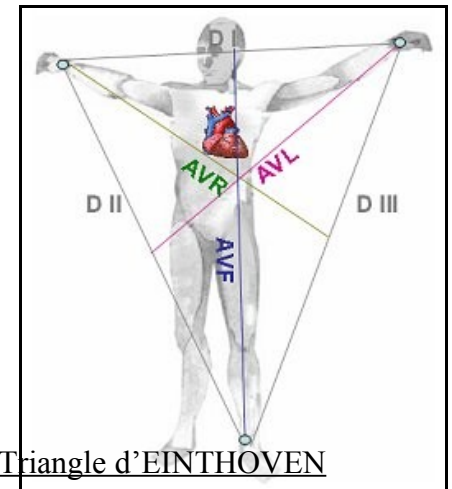
D2 : entre bras droit (pôle -) et jambe gauche (pôle +)

D3 : entre bras gauche (pôle -) et jambe gauche (pôle +)

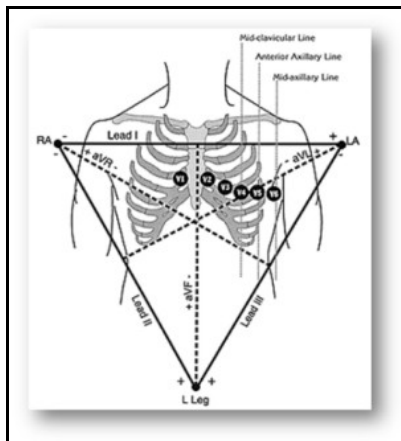
-**DÉRIVATIONS UNIPOLAIRES= aVR, aVL, aVF :**

Constituées d'une électrode dite « exploratrice » placée en un point de la surface du corps et qui enregistre des variations de potentiel de ce point par rapport à une deuxième électrode dite « indifférente » construite de telle manière que son potentiel soit constamment nul (=0).

- **Les dérivations précordiales (dans le plan horizontal) :**



Triangle d'EINTHOVEN



V1 : 4<sup>ème</sup> espace intercostal droit, bord droit du sternum.

V2 : 4<sup>ème</sup> espace intercostal gauche, bord gauche du sternum.

V3 : entre V2 et V4.

V4 : 5<sup>ème</sup> espace intercostal gauche, ligne médio claviculaire (ligne qui passe par le milieu de la clavicule).

V5 : 5<sup>ème</sup> espace intercostal gauche, ligne axillaire antérieure (ligne qui passe sur le bord antérieur du creux axillaire).

V6 : 5<sup>ème</sup> espace intercostal gauche, ligne axillaire moyenne (ligne qui passe par le milieu du creux axillaire).

Ces dérivations bipolaires, unipolaires et précordiales permettent d'explorer différentes régions du cœur en fonctions de chacune de ces dérivations.

## ONDE P : DÉPOLARISATION DES OREILLETES :

### Individu Normal :

- ❖ Durée :  $\sim 0,08s$
- ❖ Amplitude : 2 mm en D2
- ❖ POSITIVE dans toutes les dérivations sauf aVR (parfois aVL)
- ❖ Souvent Bi phasique

### Pathologie :

- ❖ Durée : supérieur à 0,08s  $\rightarrow$  Hypertrophie de l'oreillette gauche
- ❖ Amplitude : supérieur à 2 mm  $\rightarrow$  Hypertrophie de l'oreillette droite
- ❖ Absence d'onde P  $\rightarrow$  Fibrillation auriculaire

## INTERVALLE PR : TEMPS DE CONDUCTION AURICULO-VENTRICULAIRE :

### Individu Normal :

- ❖ Durée :  $\sim 0,12$  à 0,2 s

Se mesure depuis le début de P jusqu'au début de QRS.

### Pathologie :

- ❖ Durée : supérieur à 0,2s  $\rightarrow$  Bloc auriculo-ventriculaire.

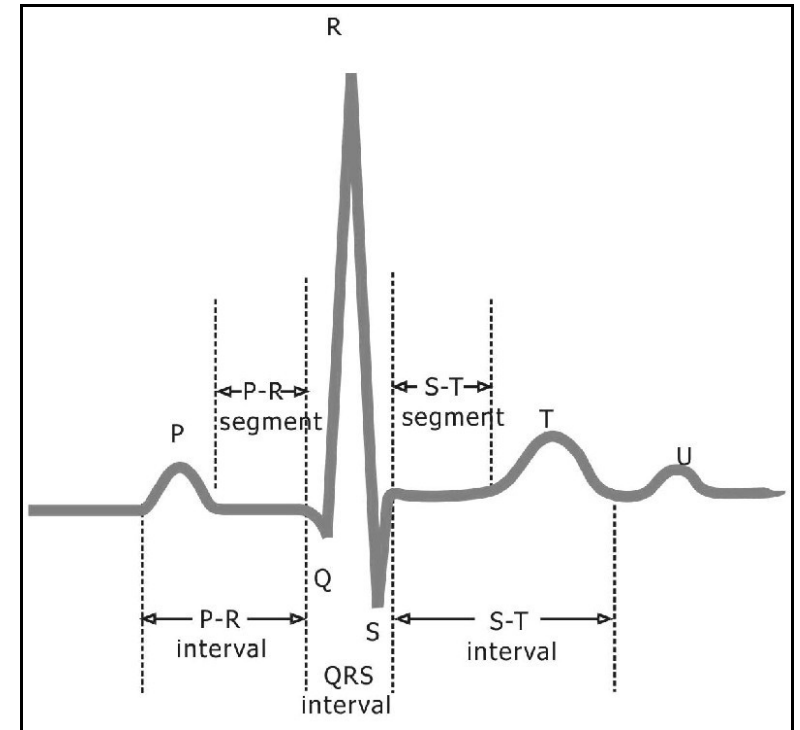
## COMPLEXE QRS : DEPOLARISATION DES VENTRICULES :

### Individu Normal :

- ❖ Durée :  $\sim 0,08s$
- ❖ Amplitude :  $R_{D1} + S_{D3} < 30mm$   
 $S_{V1-2} + R_{V5-6} < 35mm$

### Pathologie :

- ❖ Durée : supérieur à 0,08s  $\rightarrow$  Bloc de branche Tawara (gauche ou droit)
- ❖ Amplitude anormale  $\rightarrow$  Hypertrophie ventriculaire gauche



Les ondes de grande amplitude sont désignées par une majuscule

Les autres par une minuscule

Onde Q: 1ère déflexion négative

Onde R: 1ère déflexion positive

Onde S: 2ème déflexion négative qui suit R

Onde R': 2ème déflexion positive qui suit S,...

## ONDE Q : DEPOLARISATION DES VENTRICULES

### Individu Normal :

- ❖ Durée :  $\sim 0,04s$
- ❖ Amplitude : Inférieure à 3mm
- ❖ Physiologique en D1, aVL, V5 et V6

### Pathologie : en V2

- ❖ Infarctus du myocarde

## SEGMENT ST : REPOLARISATION DES VENTRICULES :

### Individu Normal :

- ❖ Durée QT : 0,36 s pour un rythme de 75/min

## ONDE T : REPOLARISATION DES VENTRICULES

### Individu Normal :

- ❖ Asymétrique
- ❖ Même sens que QRS (sauf en V1)

### Pathologie :

- ❖ Surcharge ventriculaire gauche, ischémie myocardique, médicaments...

## ONDE U :

### Individu Normal :

- ❖ Suit l'onde T
- ❖ Durée :  $\sim 0,2s$
- ❖ Sa signification n'est pas encore connue

