

QUATRIEME SEMAINE DE DEVELOPPEMENT EMBRYONNAIRE

Plicature, Organogénèse & Morphogénèse

Introduction :

C'est la fin de l'embryogénèse, le début de l'organogénèse & morphogénèse.
Pendant cette période on aura 2 phénomènes qui vont se dérouler en même temps :

- ⇒ La **délimitation** de l'embryon = la **plicature**
- ⇒ Le développement des **ébauches des principaux organes** à partir des 3 feuilletts, du MEE et des annexes.



I. La délimitation de l'embryon

C'est le phénomène de **plicature** du DET, qui va venir circonscrire notre embryon.
Elle a lieu dans les 2 directions de l'espace :

- ⇒ **Longitudinale**
- ⇒ **Transversale**

La plicature va permettre de transformer notre embryon discoïde (=plat) non délimité en un embryon cylindrique délimité par l'épiblaste II (= ectoblaste de recouvrement) et relié au chorion par le cordon ombilical.

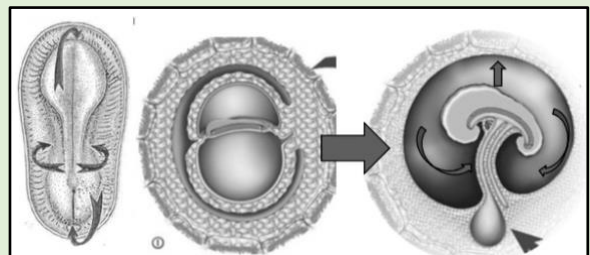
1 – La plicature longitudinale

Elle intervient sur la **longueur** de l'embryon, permettant aux extrémités crâniale et caudale de **se rapprocher**.

Quels sont les mécanismes permettant le repliement de votre embryon ?

- ❶ On a le **développement du neurectoblaste** sur la partie **crâniale**. On va observer une saillie de cette extrémité par la formation de nos **vésicules encéphaliques** (Proencéphale, Mésencéphale & Rhombencéphale), contrairement à la partie **caudale** où le développement du neurectoblaste (donc du système nerveux) sera **moindre**.
- ❷ Parallèlement, il y a le **développement de la cavité amniotique**, qui s'alourdit. Elle va repousser la lame amniotique et forcer l'embryon à se recroqueviller sur lui-même.

Ces deux facteurs vont aboutir à une **bascule à 180°** de l'embryon qui vient plonger sous sa face ventrale.



- La **zone cardiogène**, située en position crâniale, va être **incorporée** à l'intérieur de l'embryon, au niveau thoracique : elle est **internalisée**.
- Les extrémités crânielles et caudales se rapprochent et viennent **étrangler la VVII**, **internalisant une portion** de celle-ci. Le reste de la vésicule restera à l'extérieur de l'embryon.
- Entre ces deux parties se forme le **pédicule vitellin**, composé du **canal vitellin** (= portion de VVII entre l'intestin primitif interne et la VVII externe), de **MEE** (la splanchnopleure EE ou lame vitelline) et de **vaisseaux**.
- Le pédicule vitellin va venir s'accoler au pédicule embryonnaire. L'ensemble des deux pédicules formera le **cordon ombilical**.

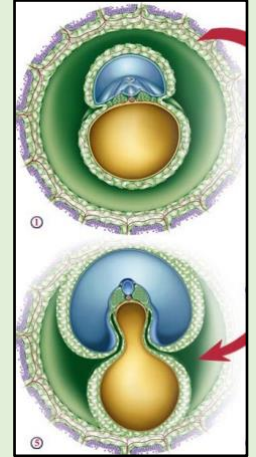


Pédicule vitellin = canal vitellin + MEE + vaisseaux
Cordon ombilical = pédicule vitellin + pédicule embryonnaire

2 – La plicature transversale

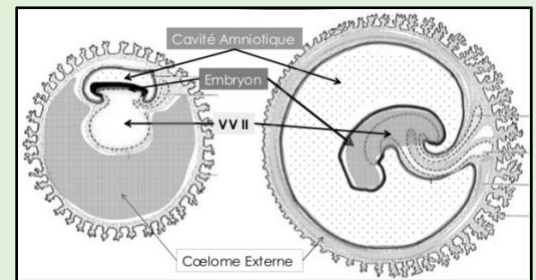
Ici même concept, 2 facteurs vont intervenir :

- ❶ La plicature va être entraînée par le **développement important des somites et de l'épiblaste secondaire (= ectoblaste de recouvrement)**. Le tout va venir bomber la face dorsale de l'embryon, lui donnant une tendance à se replier sur lui-même.
- ❷ Comme pour la plicature longitudinale, **l'augmentation du volume de la cavité amniotique** va renforcer l'action du MIE para-axial et aider au repliement embryonnaire.



Les bords latéraux (droit et gauche) se rapprochent jusqu'à fusionner sur la ligne médiane ventrale, sauf au niveau du **cordon ombilical**.

- A ce moment, la sphère chorale **se développe peu**, moins vite que l'embryon, et ce dernier va se retrouver circonscrit par le chorion. Ceci va obliger l'embryon à se replier pour pouvoir se développer. Ce repli est facilité par la **stagnation en volume de notre VII**, laissant de l'espace à notre embryon.
- **L'épiblaste II**, futur épiderme va venir totalement entourer l'embryon. Vu que la cavité amniotique augmente en volume, la somatopleure EE est repoussée vers la **lame chorale** jusqu'à s'y accoler. Le coelome externe (et pas couéloume 😊) se voit effacé par la **cavité amniotique**.
- La cavité amniotique va pousser les **pédicules embryonnaire et vitellin à fusionner** ; **l'amnios** viendra délimiter le cordon ombilical. Ce dernier a pour rôle de relier la face ventrale de l'embryon à la sphère chorale.



☺ **RECAP' : Plicature**

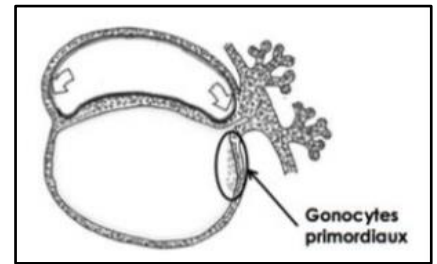
<u>Longitudinale</u>	<u>Transversale</u>
<p>❶ Développement du neurectoblaste en crânial et pas en caudal ++ La <u>zone cardiogène</u> est refoulée en position thoracique via rotation à 180° de l'embryon.</p>	<p>❶ Développement des somites et de l'épiblaste II, bombant la partie dorsale Les <u>bords de l'épiblaste II</u> se soudent sur la ligne médiane ventrale de l'embryon sauf au niveau du cordon ombilical.</p>
<p>❷ Augmente du volume de la cavité amniotique : cela fait pression sur les parties crâniale, caudale et latérales</p>	

II. Participation des cellules extra-embryonnaires à l'organogénèse

A. Les gonocytes primordiaux


Aux alentours de J18, au niveau de la paroi caudale de la VVII, proche de l'allantoïde (petit diverticule détaillé après), vont se former les gonocytes primordiaux. Ils participeront à la formation de l'ébauche des gonades (ovaires, testicules).

Ces gonocytes **dérivent de l'épiblaste**, il y a eu une poussée des cellules épiblastiques qui vont migrer par la suite jusqu'à la lame vitelline (= splanchnopleure EE).



B. Les îlots de Wolff et Pander

Il s'agit de cellules du MEE qui se sont regroupés en amas. On va les retrouver en périphérie de l'embryon. Ils sont composés au centre d'hémangioblastes (= cellules souches des lignées sanguines), et en périphérie d'angioblastes, qui ne sont autre qu'une différenciation de ces mêmes hémangioblastes, ébauche de la paroi des vaisseaux.



On va retrouver les îlots de Wolff et Pander au niveau de :

- ⇒ La lame chorale
- ⇒ du pédicule embryonnaire
- ⇒ et de la lame vitelline,
- ⇒ JAMAIS au niveau de la lame amniotique ! +++

Ils participeront à la mise en place de la circulation extra-embryonnaire.

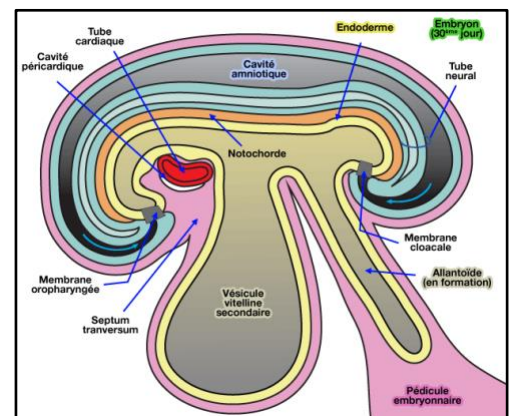
III. Participation des annexes à l'organogénèse et à la morphogénèse

A. L'allantoïde

Il s'agit d'un diverticule de la VVII qui va s'invaginer dans le pédicule embryonnaire. L'allantoïde va participer à la formation de l'appareil urinaire, et notamment de la vessie.

B. La VVII

La portion internalisée de la vésicule va former l'intestin primitif, qui donnera l'ébauche de l'appareil digestif, de l'appareil broncho-pulmonaire, de la thyroïde et des poches ento-brachiales (au niveau des arcs branchiaux).



C. La cavité amniotique

Par son augmentation de volume, elle participe à la délimitation de l'embryon, donc à la morphogénèse et à l'organogénèse, puisque c'est grâce à la plicature que la zone cardiogène, ou encore l'intestin primitif, seront internalisés.

Les bords de réflexion de l'amnios se sont rapprochés ; l'embryon est **entouré d'épiblaste secondaire** (= *ectoblaste de recouvrement*) et il y a formation du **cordon ombilical** en position ventrale. Ce dernier n'est pas recouvert épiblaste IIR mais bien d'**amnioblastes**, puisqu'il est formé en périphérie de la paroi de l'amnios.

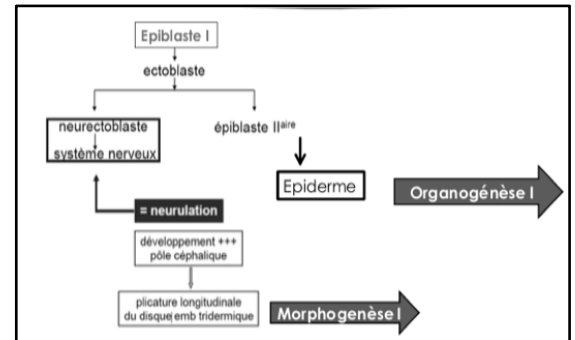
IV. Participation du DET à l'organogénèse et à la morphogénèse

A. L'ectoblaste

Comme on l'a vu au cours sur la 3^{ème} semaine, l'ectoblaste s'est épaissi pour former le **neurectoblaste** : c'est la **neurulation**.

Cela va de soi, le neurectoblaste sera à l'origine du **système nerveux**, c'est **l'organogénèse I**.

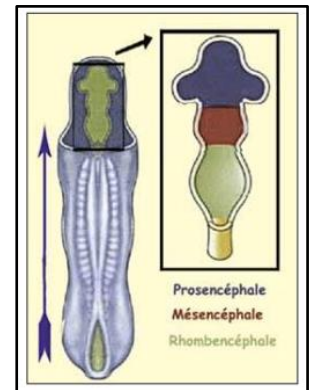
Le développement important au pôle **céphalique** du tube neural permet la **plicature longitudinale** du DET : le neurectoblaste participe à la **morphogénèse I**.



En céphalique, on aura donc la formation de l'ébauche de **l'encéphale** avec les **3 vésicules** (proencéphale, mésencéphale et rhombencéphale), tandis qu'en caudal on aura l'ébauche de la **moelle épinière**, avec un tube neural **réduit**.

Les **crêtes neurales**, formées à la neurulation, vont se **fragmenter** et former les **ganglions spinaux et rachidiens** – elles participent essentiellement à la formation du système nerveux périphérique (SNP).

En dehors du neurectoblaste, on a une différenciation de l'ectoblaste en **épiblaste secondaire** (= ectoblaste de recouvrement). Il recouvre l'embryon **entièrement** et formera **l'épiderme** ainsi que ses dérivés : les **glandes sudoripares**, les **glandes sébacées** et les **glandes mammaires**. Il participe donc à **l'organogénèse I**.



Le derme & hypoderme sont formés par le **MIE para-axial** (cf. **Dermatome des somites**, cours sur la 3^e semaine).

Donc la peau est formée par **l'épiblaste II + dermatome mésoblastique**.

Au niveau céphalique, l'épiblaste IIR va s'épaissir et former des **placodes** : **otiques**, **olfactives** et **optiques** (= cristallines). Elles seront à destinée **sensorielle**.

B. Le mésoblaste

① Mésoblaste para-axial :

On aura la formation des **somitomères** céphaliques et des **somites** au niveau occipito-coccygien. Le développement important des somites participe à la plicature transversale de l'embryon, donc à la **morphogénèse I**.

Les **somitomères** participeront à la formation des **muscles striés crânio-faciaux** et des **arcs branchiaux** ; les **somites** seront à l'origine de la **colonne vertébrale** (sclérotome), des **muscles axiaux du dos, abdomino-thoraciques et des membres** (myotome) et du **derme** ainsi que de **l'hypoderme** (dermatome). C'est **l'organogénèse I**.

② Mésoblaste intermédiaire :

Il va former les **cordons néphrogènes**, donc l'ébauche des trois reins embryonnaires.

C'est **l'organogenèse I**.

③ Mésoblaste latéral :

Il sera à l'origine des *séreuses* et des *cavités* : cela fait partie de **l'organogenèse I**.

④ Chorde :

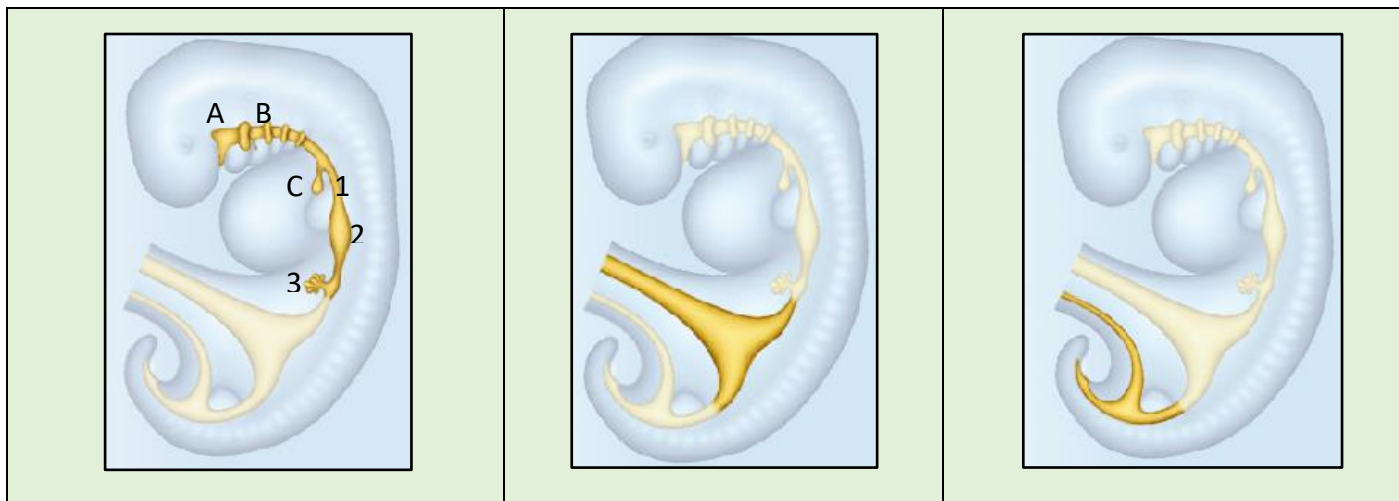La chorde est un tissu mésoblastique, qui a un **rôle morphogénétique** car elle induit la neurulation. Cela va permettre la plicature par augmentation du poids du tube neural en rostral : c'est la **morphogenèse I**.

Pendant la 4^{ème} semaine, la chorde va venir **coloniser l'extrémité caudale** de l'embryon. Au niveau crânial, elle restera à distance de la membrane pharyngée. Puis, la chorde va **régresser** et former le **nucléus pulposus**, que l'on retrouve au centre des disques intervertébraux : c'est **l'organogenèse I**.

C. L'entoblaste

Il va former l'**intestin primitif** avec la VVII qu'il délimite. On peut diviser l'intestin primitif en trois parties : antérieure/céphalique, moyenne et postérieure/caudale.

<u>L'intestin primitif antérieur</u>	<u>L'intestin primitif moyen</u>	<u>L'intestin primitif postérieur</u>
<p>L'intestin primitif antérieur vient s'ouvrir en avant dans la cavité amniotique au niveau de la membrane pharyngienne.</p> <p>Cette dernière va se résorber aux alentours de J27 et former le stomodéum : l'ébauche de la future bouche.</p> <p>On va diviser notre IP antérieur en deux parties :</p> <p><u>Portion céphalique/pharyngienne</u> : On aura la formation de tout ce qui est au niveau ORL – à savoir la cavité buccale [A] et le pharynx [B] notamment ; ainsi que du diverticule respiratoire [C]. Cette portion sera également à l'origine des poches entobranchiales des arcs branchiaux.</p> <p><u>Portion caudale</u> : elle va donner la partie supérieure du tube digestif, c'est-à-dire l'œsophage [1], l'estomac [2], le foie et ses voies biliaires [3], ainsi que la partie proximale du duodénum.</p>	<p>Il succède à l'intestin primitif antérieur.</p> <p>Il est relié à la VVII par le canal vitellin.</p> <p>Cette partie moyenne sera à l'origine de la partie terminale du duodénum, du jéjuno-iléon et de la partie proximale du colon.</p>	<p>Sa partie ventrale est en communication avec l'allantoïde.</p> <p>La partie terminale de cet intestin primitif postérieur est fermée – il s'agit d'un cloaque obturé par la membrane cloacale.</p> <p>A la différence de la membrane pharyngienne, la membrane cloacale ne se résorbe pas ; il n'y a donc pas de communication directe avec la cavité amniotique.</p> <p>L'intestin primitif postérieur est à l'origine de la partie distale du colon, du rectum et du canal anal.</p>



➤ **Le cloaque de l'IP postérieur :**

Le cloaque est donc cette partie postérieure fermée. Elle est **commune** à notre intestin primitif postérieur et à l'allantoïde.

Le cloaque est cloisonné par le **septum uro-rectal** (3), aussi appelé **éperon périnéal**, qui est une **poussée mésoblastique** en direction caudale.

A la **7^{ème} semaine**, ledit septum divise le cloaque en deux parties :

- ⇒ **En antérieur** : on aura le **sinus uro-génital** primitif (1)
- ⇒ **En postérieur** : le **canal ano-rectal**. (2)

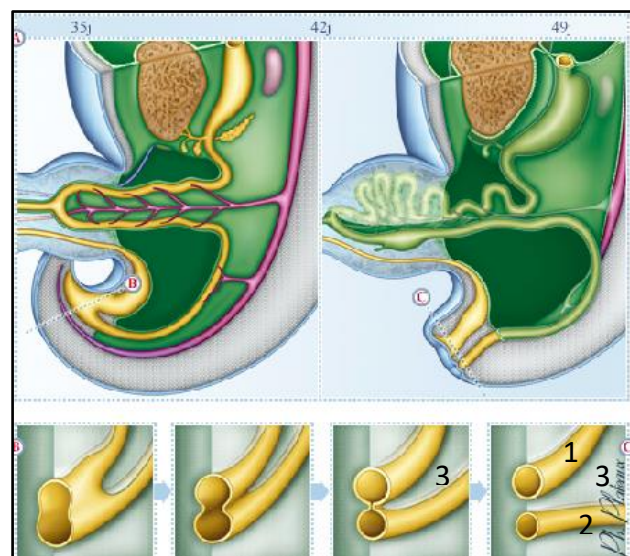
La zone de jonction entre le septum et la **membrane cloacale** forme le **périnée**. Il s'agit d'un muscle situé **entre l'urètre en avant et l'anus en arrière**. Il permet la rétention des viscères.

Ainsi, la **membrane cloacale** se divise en deux nouvelles membranes :

- ⇒ la **membrane uro-génitale** antérieure
- ⇒ la **membrane anale** postérieure.

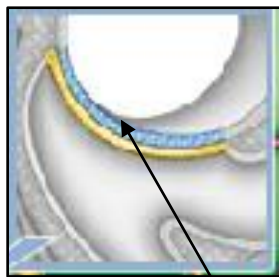
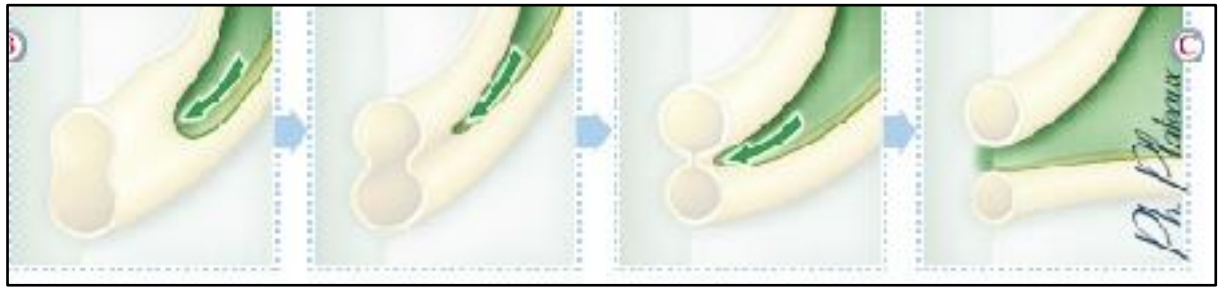
Vers la **6^{ème} semaine** ; c'est-à-dire au moment où s'individualise le septum uro-génital, la partie **moyenne** de l'allantoïde va venir former la **vessie**.

L'**entoblaste** va donc participer à la formation des **épithélia de revêtement et glandulaires** du tube digestif et des glandes annexes (foie et pancréas), de l'oreille moyenne (caisse du tympan et trompe d'Eustache via les arcs branchiaux), des amygdales palatines (arcs branchiaux again), de la thyroïde et des para-thyroïdes, du thymus, de l'appareil respiratoire, de la vessie et de l'urètre.

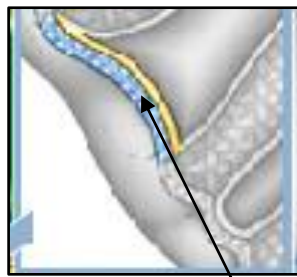


Attention : les autres structures (chorion, muscles...) ne dérivent pas de l'entoblaste mais bien du mésoblaste !

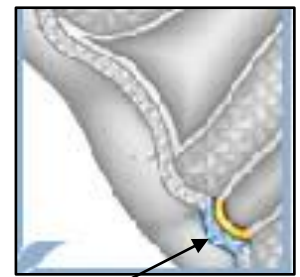
Illustration du **septum uro-rectal** qui vient cloisonner le **sinus uro-génial** et le **canal ano-rectal**



Membrane cloacale



Membrane uro-génitale



Membrane anale

V. Formation de l'appareil branchial

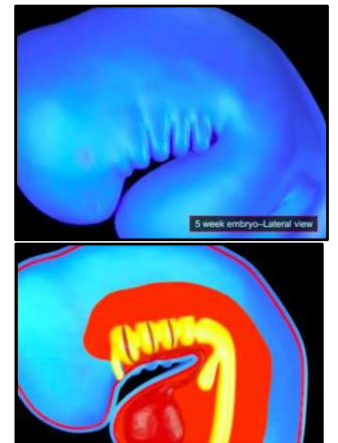
Les arcs branchiaux sont les bourrelets que l'on peut observer au niveau céphalique/région cervicale antérieure de l'embryon.

Ils apparaissent à la 4^{ème} semaine et dérivent de notre **intestin primitif antérieur pharyngien**.

L'appareil branchial est un appareil transitoire qui possède une forme **d'entonnoir**.

Il va **communiquer avec la cavité amniotique** au niveau du stomodéum, et sera à l'origine de la **cavité bucco-nasale**.

On peut observer sur les parois latérales crânielles de notre embryon, l'apparition de **sillons**, de **replis**.



Ces sillons seront nommés :

- ⇒ « **Poches ectoblastiques** », « **épiblastiques** » ou encore « **branchiales** » au niveau de la face externe des parois latérales
- ⇒ « **Poches entoblastiques** » sur la face interne de ces mêmes parois.

Il faut bien comprendre d'abord que nos sillons se forment, et à l'intérieur de ce sillon sur le côté **externe** de l'embryon on aura de l'ectoblaste qui va se positionner, et c'est ça qui forme la **poche ectoblastique**.

Pareil pour la poche entoblastique, sauf que ça va se passer sur le côté **interne** de l'embryon, l'entoblaste va venir se mettre dans les sillons pour former la **poche entoblastique** !

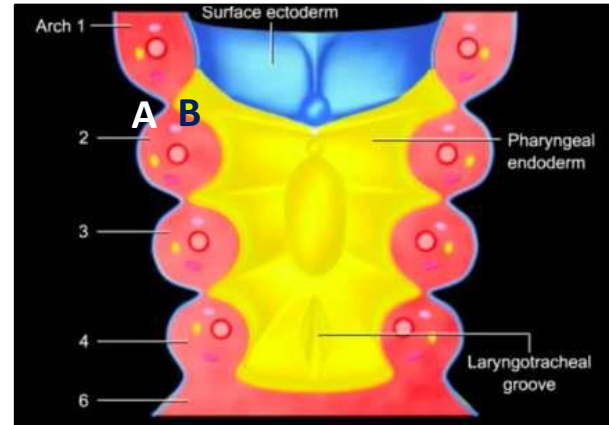
Sur le schéma on voit bien la 1ere poche épiblastique (A) et la 1ere poche entoblastique (B).

Ces poches sont **bilatérales** et **symétriques** : elles sont recouvertes **en dehors par de l'épiblaste secondaire, et en dedans par de l'entoblaste**.

L'ensemble des sillons que l'on observe au niveau de l'intestin primitif antérieur pharyngien va former les poches branchiales.

Ces replis délimitent des **massifs cellulaires** composés de **mésoblaste** et de **mésenchyme**.

Ce sont eux que l'on appelle les **arcs branchiaux**. Ils sont disposés de chaque côté de l'intestin pharyngien.



De l'intérieur vers l'extérieur :

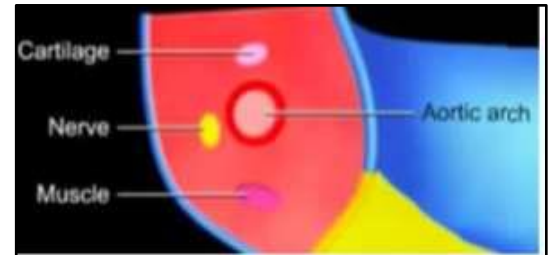
[INT] Poche entoblastique – arc branchial – poche ectoblastique [EXT]

Il y a **6 arcs branchiaux** qui se forment initialement, seulement le **5^{ème} régresse** dans la foulée, on a beaucoup de mal à l'observer.

Les 4 premiers arcs sont similaires ; en revanche, notre **6^{ème} arc branchial** n'est, lui, **pas recouvert sur sa face interne d'entoblaste ni d'ectoblaste sur sa face externe !!**

Les arcs branchiaux possèdent plusieurs composantes :

- ⇒ **Vasculaire**, à l'origine de l'arc aortique de l'étage correspondant ;
- ⇒ **Nerveuse**, qui donnera les nerfs d'une des paires crâniennes ;
- ⇒ **Cartilagineuse**, prémisses du cartilage du larynx et de l'oreille (marteau, enclume, étrier).



L'appareil branchial est donc finalement composé de :

- ⇒ **4 poches épiblastiques–ectoblastiques–branchiales**
- ⇒ **4 poches entoblastiques**
- ⇒ **5 arcs branchiaux**

Ensemble, ils participent à la formation du squelette et des organes de la face et du cou.

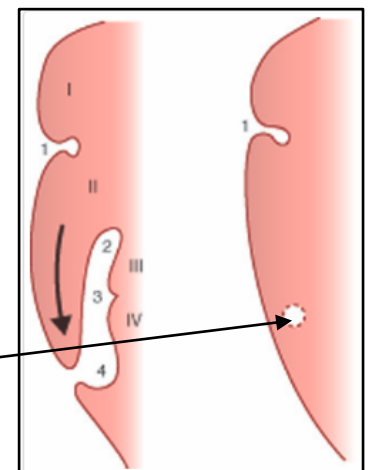
Que vont devenir ces arcs branchiaux ?

➤ **Les poches ectoblastiques :**

La poche ectoblastique du 1^{er} arc branchial va participer à la formation de l'**épithélium** du tympan (sur sa face externe) ainsi que du **conduit auditif externe**.

Toutes les autres poches épiblastiques vont régresser !

En se faisant, elles vont enfermer une petite cavité : le **sinus cervical**.



➤ Les poches entoblastiques :

Remarque : les poches entoblastique et ectoblastique du 1er arc participent à la formation de l'oreille externe et moyenne, la partie interne provient de la placode otique dérivant de l'épiblaste secondaire. Apprenez à faire des liens entre toutes ces parties !

1 ^{er} Arc	2 ^{ème} Arc	3 ^{ème} Arc	4 ^{ème} Arc
Oreille moyenne : - Face interne du tympan - Trompe d'Eustache	- Amygdale palatine	- Parathyroïdes inférieures - Thymus	- Parathyroïdes supérieures - Toute la thyroïde sauf les cellules C (dérivent des CN)

➤ Les arcs branchiaux :

Ils sont composés de mésenchyme qui formera les muscles de la tête et du cou, ainsi que le **squelette de la face et du larynx**. De plus, ils possèdent les ébauches **vasculaires** des arcs aortiques, les ébauches **nerveuses** des nerfs crâniens et une composante **cartilagineuse** à l'origine du cartilage de l'oreille (marteau, enclume, étrier) ainsi que du larynx.

FIN ☺

Petite dédicace à mes fillets, je vous aime, lâchez rien, courage !
 Et à ma co-tut t'es le sang <3
 Courage à toi qui vient de faire cette fiche !

