

DM n°8 : Le tissu nerveux

Tutorat 2018-2019 : 33 QCMS – Durée : 44min



QCM 1 : A propos des cellules du tissu nerveux, indiquez la ou les proposition(s) exacte(s) :

- A) Il y a environ 100×10^9 neurones dans le cerveau humain
- B) Les cellules gliales sont 100 fois plus nombreuses que les neurones
- C) Les neurones au niveau des ganglions nerveux sont pseudo-unipolaires
- D) Les neurones bipolaires vrais sont notamment retrouvés au niveau de la rétine
- E) Les propositions A, B, C et D sont fausses

QCM 2 : A propos des neurones, indiquez la ou les proposition(s) exacte(s) :

- A) Des amas de matériel acidophile constitués par du REG forment les Corps de Nissl
- B) Les neurones de type 1 ont un axone court
- C) Au niveau du péricaryon, on trouve un noyau riche en euchromatine avec un volumineux nucléole
- D) L'appareil de Golgi est entouré de vésicules pleines de neurotransmetteurs
- E) Les propositions A, B, C et D sont fausses

QCM 3 : A propos du contenu des neurones, indiquez la ou les proposition(s) exacte(s) :

- A) Le cytoplasme des neurones contient des Corps de Nissl, ceux-ci sont particulièrement concentrés au niveau du cône d'implantation de l'axone
- B) On ne retrouve pas de mitochondries dans les prolongements cytoplasmiques
- C) Les myofibrilles intermédiaires forment les neurofibrilles visibles en coloration argentique
- D) La membrane plasmique ne contient aucun récepteur voltage-dépendant
- E) Les propositions A, B, C et D sont fausses

QCM 4 : A propos de la maladie d'Alzheimer, indiquez la ou les proposition(s) exacte(s) :

- A) Une des premières zones affectées dans la maladie d'Alzheimer est l'hippocampe, siège de la mémoire
- B) Cette maladie se manifeste par une atrophie du cortex cérébral liée à une dégénérescence des neurones du SNC
- C) L'hyperphosphorylation de la protéine Tau fait partie des 3 types d'anomalies retrouvées dans cette maladie
- D) Les microtubules se retrouvent déstabilisés à cause de ces anomalies
- E) Les propositions A, B, C et D sont fausses

QCM 5 : A propos des neurites, indiquez la ou les proposition(s) exacte(s) :

- A) L'axone est un neurite, il est unique, son diamètre décroît à partir de son cône d'implantation et il se ramifie en branches collatérales
- B) Certaines branches terminales de l'axone se terminent en un bouton synaptique
- C) Les dendrites ont un diamètre qui décroît à partir du point d'attache au soma
- D) Les dendrites possèdent des épines dendritiques à leur surface
- E) Les propositions A, B, C et D sont fausses

QCM 6 : A propos des cellules gliales du SNC, indiquez la ou les proposition(s) exacte(s) :

- A) Les cellules gliales constituent la névroglie
- B) Les astrocytes contiennent des gliofibrilles de GFAP agencés en gliofilaments
- C) Les astrocytes riches en gliofibrilles sont retrouvés au sein de la substance blanche, ils présentent de longs prolongements peu ramifiés
- D) Les astrocytes sont reliés par des jonctions communicantes entre eux
- E) Les propositions A, B, C et D sont fausses

QCM 7 : A propos des cellules gliales du SNC, indiquez la ou les proposition(s) exacte(s) :

- A) Les astrocytes marginaux émettent des prolongements qui revêtent superficiellement le névraxe en contact avec les méninges, ils forment une barrière entre le LCR et le milieu extracellulaire nerveux
- B) Les astrocytes assurent une régulation de la diffusion des neurotransmetteurs en entourant les synapses neuronales
- C) Les oligodendrocytes contiennent des gliofibrilles et sont subdivisés en 2 catégories
- D) Les oligodendrocytes interfasciculaires sont présents dans la substance grise, leur rôle est d'assurer la myélinisation des axones
- E) Les propositions A, B, C et D sont fausses

QCM 8 : A propos des cellules gliales du SNC, indiquez la ou les proposition(s) exacte(s) :

- A) Les épendymocytes s'agencent en une couche unique épithéliale et tapissent les cavités du SNC
- B) Les cellules épendymaires ne contiennent pas de jonctions serrées mais contiennent de la GFAP

- C) Les cellules épendymaires émettent des prolongements cytoplasmiques à partir des pôles basaux
- D) La microglie est présente au niveau de la substance grise
- E) Les propositions A, B, C et D sont fausses

QCM 9 : A propos des cellules gliales, indiquez la ou les proposition(s) exacte(s) :

- A) Les cellules microgliales peuvent s'activer car elles appartiennent à la lignée des monocytes/macrophages
- B) Les cellules de Schwann sont issues des crêtes neurales et sont entourées d'une lame basale
- C) L'appareil de Golgi des cellules de Schwann est peu développé mais elles contiennent de nombreuses mitochondries
- D) Les cellules satellites des ganglions spinaux entourent les corps cellulaires neuronaux au niveau de ces ganglions, elles ont seulement un rôle de protection
- E) Les propositions A, B, C et D sont fausses

QCM 10 : A propos du tissu nerveux, indiquez la ou les proposition(s) exacte(s) :

- A) Il existe des cellules souches pluripotentes dans certaines zones cérébrales, permettant le phénomène de neurogenèse
- B) Ces cellules souches ont la possibilité de se différencier en neurones, en astrocytes ou en oligodendrocytes
- C) Les cellules NG2+ sont des précurseurs d'astrocytes
- D) Les neurones issus de la neurogenèse prolifèrent très peu
- E) Les propositions A, B, C et D sont fausses

QCM 11 : A propos du tissu nerveux, indiquez la ou les proposition(s) exacte(s) :

- A) Dans l'axone, les extrémités « + » des microtubules sont situées au niveau du soma
- B) Le transport axonal antérograde s'effectue grâce à des dynéines
- C) Le transport axonal rétrograde est moins rapide que l'antérograde, il permet le recyclage et la dégradation des molécules
- D) Le renouvellement du cytosquelette est assuré par un transport axonal lent, exclusivement antérograde
- E) Les propositions A, B, C et D sont fausses

QCM 12 : A propos du tissu nerveux, indiquez la ou les proposition(s) exacte(s) :

- A) La maladie de Charcot-Marie-Tooth entraîne une perturbation du transport des vésicules synaptiques
- B) La maladie de Charcot-Marie-Tooth est une maladie aiguë
- C) Dans les régions proximales proches du soma des dendrites, on observe des microtubules présentant des polarités opposées
- D) Les transports dendritiques utilisent des moteurs moléculaires autres que la kinésine et la dynéine
- E) Les propositions A, B, C et D sont fausses

QCM 13 : A propos des synapses, indiquez la ou les proposition(s) exacte(s) :

- A) On retrouve 1000 à 10 000 fois plus de synapses que de neurones dans le tissu nerveux
- B) Les synapses électriques sont les plus communément retrouvées au sein du tissu nerveux
- C) Les synapses électriques permettent un passage indirect et passif d'un courant électrique d'une cellule à une autre via des échanges ioniques qui peuvent être bidirectionnels
- D) Les synapses chimiques transmettent l'influx seulement de manière unidirectionnelle
- E) Les propositions A, B, C et D sont fausses

QCM 14 : A propos des synapses, indiquez la ou les proposition(s) exacte(s) :

- A) La libération d'un neurotransmetteur se fait selon un processus calcium-dépendant
- B) Dans le SNC, les synapses sont retrouvées uniquement dans la substance blanche
- C) Dans le SNP, les synapses sont retrouvées au niveau des ganglions et des organes périphériques
- D) En MO, on distingue 3 régions au niveau des synapses : des compartiments cellulaires pré- et post-synaptiques et une fente synaptique
- E) Les propositions A, B, C et D sont fausses

QCM 15 : A propos du compartiment pré-synaptique, indiquez la ou les proposition(s) exacte(s) :

- A) On ne retrouve qu'un seul type de neurotransmetteur dans une vésicule synaptique
- B) Les vésicules synaptiques sont libérées par exocytose au niveau du bouton terminal
- C) Côté extracellulaire, on retrouve une structure grillagée formant une grille pré-synaptique
- D) On retrouve des canaux Ca^{++} ligand-dépendants au niveau de la membrane du bouton synaptique
- E) Les propositions A, B, C et D sont fausses

QCM 16 : A propos des synapses, indiquez la ou les proposition(s) exacte(s) :

- A) Au niveau de la fente synaptique, on retrouve des enzymes qui permettent la dégradation des neuromédiateurs
- B) Des intégrines sont aussi présentes pour assurer la stabilité de la structure synaptique
- C) La membrane du compartiment post-synaptique est généralement épaisse et dense aux électrons

- D) On retrouve des canaux ioniques voltage-dépendants au niveau de la membrane du compartiment post-synaptique, ils s'ouvrent à la suite de la fixation d'un neurotransmetteur
E) Les propositions A, B, C et D sont fausses

QCM 17 : A propos de la fonctionnalité synaptique, remettez les propositions dans l'ordre :

1. Ouverture des canaux Na⁺
2. Liaison du Ca⁺⁺ à la synaptotagmine présente à la membrane des vésicules synaptiques
3. Libération des neurotransmetteurs dans la fente synaptique par exocytose
4. Déclenchement de l'ouverture des canaux Ca⁺⁺ voltage-dépendants
5. Création d'un potentiel d'action qui se propage le long de la membrane plasmique
6. Changement de conformation des protéines SNAREs assurant l'arrimage des vésicules à l'axolemme

- A) 543621
B) 436215
C) 342651
D) 432615
E) Les propositions A, B, C et D sont fausses

QCM 18 : A propos du tissu nerveux, indiquez la ou les proposition(s) exacte(s) :

- A) La maladie de Parkinson entraîne une dégénérescence lente et inexorable due à la baisse de sécrétion de dopamine
B) La maladie de Parkinson se manifeste notamment par une rigidité corporelle due à des contractions musculaires douloureuses causées par le surplus d'acétylcholine
C) Un phénomène de recyclage des membranes des petites vésicules ayant contenu des neurotransmetteurs s'effectue par endocytose avec la participation de molécules de cavéoline
D) De nouvelles vésicules synaptiques sont reformées à partir d'anciennes après passage dans un compartiment endosomal
E) Les propositions A, B, C et D sont fausses

QCM 19 : A propos du SNC, indiquez la ou les proposition(s) exacte(s) :

- A) La myélinisation résulte d'un enroulement spiral d'une cellule de Schwann autour d'un axone
B) Cette myélinisation confère au tissu qui les contient une couleur blanche
C) On retrouve une succession d'internodes sur l'axone, espacés entre eux par des segments libres axonaux, les nœuds de Ranvier
D) Au niveau de chaque spire, le contenu cytoplasmique de la cellule gliale concernée est éliminé mais les espaces intercellulaires persistent
E) Les propositions A, B, C et D sont fausses

QCM 20 : A propos de la gaine de myéline, indiquez la ou les proposition(s) exacte(s) :

- A) On retrouve une vingtaine de spires pour les fibres myélinisées du SNC
B) Une ligne dense majeure résulte de la mise en contact de deux héli-membranes externes
C) Une ligne claire résulte de la mise en contact des héli-membranes internes
D) Une ligne dense majeure est entourée de part et d'autre de deux lignes claires, chaque ligne claire contenant une à deux lignes denses mineures
E) Les propositions A, B, C et D sont fausses

QCM 21 : A propos des cellules myélinisantes, indiquez la ou les proposition(s) exacte(s) :

- A) Une cellule de Schwann peut par ses prolongements entrer en contact avec plusieurs fibres nerveuses et constituer des internodes sur chacune d'entre elles
B) Une oligodendrocyte ne peut constituer la gaine de myéline que d'un seul axone
C) Les nœuds de Ranvier sont entourés par des pieds astrocytaires et des expansions cytoplasmiques de cellules NG2⁺
D) Les cellules de Schwann sont entourées d'une lame basale
E) Les propositions A, B, C et D sont fausses

QCM 22 : A propos des généralités de la myéline, indiquez la ou les proposition(s) exacte(s) :

- A) Lorsqu'il n'y a pas de myéline, les fibres nerveuses regroupent un à plusieurs axones contenus dans les anfractuosités d'une cellule de Schwann
B) On retrouve des nœuds de Ranvier dans les fibres amyéliniques
C) La gaine de Schwann contient le noyau de la cellule de Schwann
D) La gaine de Henlé est retrouvée dans le SNC et le SNP
E) Les propositions A, B, C et D sont fausses

QCM 23 : A propos du tissu nerveux, indiquez la ou les proposition(s) exacte(s) :

- A) Les ruptures des lignes denses majeures sont causées par le décollement localisé des faces externes membranaires

- B) La myéline est très riche en lipides, ils constituent 90% de sa composition globale
- C) Dans la myéline du SNC, on retrouve des protéolipides, de la MBP, de la MAG et de la MOG
- D) Il y aussi de la MOG dans la myéline du SNP
- E) Les propositions A, B, C et D sont fausses

QCM 24 : A propos des conséquences fonctionnelles de la myélinisation, indiquez la ou les proposition(s) exacte(s) :

- A) Les nœuds de Ranvier constituent des zones de moindre résistance électrique par rapport aux internodes
- B) On retrouve une grande concentration de canaux sodiques voltage-dépendants au niveau des nœuds de Ranvier, ils génèrent une dépolarisation locale et un potentiel d'action lorsqu'ils s'ouvrent
- C) La propagation de l'influx nerveux s'effectue de façon saltatoire de nœud en nœud, c'est un type de conduction économe en énergie
- D) Dans les fibres améyliniques, la vitesse est proportionnelle à la racine carrée du diamètre
- E) Les propositions A, B, C et D sont fausses

QCM 25 : A propos du tissu nerveux, indiquez la ou les proposition(s) exacte(s) :

- A) Dans la sclérose en plaque, on retrouve des foyers de démyélinisation des fibres nerveuses du système nerveux central se manifestant histologiquement sous la forme de plaques brunâtres
- B) La substance blanche est bien vascularisée et contient de façon majoritaire les axones myélinisés
- C) On retrouve quelques synapses dans la substance blanche, mais son rôle principal est d'assurer le transfert de l'information nerveuse
- D) La substance grise est une zone d'initiation des signaux et d'intégration des informations
- E) Les propositions A, B, C et D sont fausses

QCM 26 : A propos des substances blanche et grise, indiquez la ou les proposition(s) exacte(s) :

- A) Dans la substance grise, on retrouve des astrocytes pauvres en gliofibrilles et des oligodendrocytes interfasciculaires
- B) Le neuropile est un synonyme de névraxe
- C) La substance grise est corticale dans le cerveau et le cervelet, et centrale dans la moelle spinale
- D) On retrouve la majorité des synapses du SNC dans la substance grise
- E) Les propositions A, B, C et D sont fausses

QCM 27 : A propos de la barrière hémato-encéphalique, indiquez la ou les proposition(s) exacte(s) :

- A) La barrière hémato-encéphalique (BHE) est formée par la paroi endothéliale des capillaires sanguins et les pieds astrocytaires
- B) L'endothélium des capillaires de la BHE est continu, et des péricytes s'insèrent sur sa lame basale
- C) Les substances liposolubles passent cette barrière par diffusion
- D) Au niveau de la base de l'hypophyse, les capillaires sont sinusoides
- E) Les propositions A, B, C et D sont fausses

QCM 28 : A propos des méninges et des tissus environnants, indiquez la ou les proposition(s) exacte(s) :

- A) La pie-mère est la couche la plus externe des méninges
- B) Le LCR circule dans le réseau de travées de l'arachnoïde
- C) La barrière entre le tissu cérébral et l'espace sous-arachnoïdien est constituée par les prolongements des astrocytes marginaux
- D) La couche d'épendymocytes bordant les cavités de l'encéphale permet des échanges hydriques entre le LCR et l'espace extracellulaire nerveux
- E) Les propositions A, B, C et D sont fausses

QCM 29 : A propos des méninges et des tissus environnants, indiquez la ou les proposition(s) exacte(s) :

- A) Les plexus choroïdes sont constitués de dure-mère accolée à une couche d'épendymocytes ayant une bordure en brosse
- B) Les plexus choroïdes produisent le LCR
- C) Les prolongements des astrocytes marginaux reposent sur une couche de collagène et de fibres élastiques plaquée contre la pie-mère
- D) Les épendymocytes forment une structure pseudo-épithéliale reposant sur une lame basale au niveau des cavités de l'encéphale
- E) Les propositions A, B, C et D sont fausses

QCM 30 : A propos du SNP, indiquez la ou les proposition(s) exacte(s) :

- A) Le système nerveux somato-moteur concerne le muscle cardiaque
- B) On retrouve des corps cellulaires neuronaux au niveau des ganglions périphériques
- C) Les nerfs du SNP comportent un nombre variable d'axones myélinisés et non myélinisés
- D) Un nerf est constitué par un rassemblement de faisceaux en fibres nerveuses
- E) Les propositions A, B, C et D sont fausses

QCM 31 : A propos de ce schéma d'une coupe transversale de nerf, indiquez la ou les proposition(s) exacte(s) :

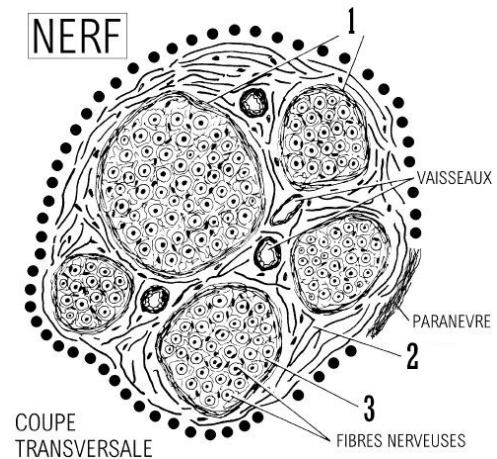
- A) En 1, on a le périnèvre
- B) En 1, on a l'épινèvre
- C) Les fibres de collagène en 2 sont orientées longitudinalement
- D) En 3, on retrouve un tissu conjonctif dense
- E) Les propositions A, B, C et D sont fausses

QCM 32 : A propos du tissu nerveux, indiquez la ou les proposition(s) exacte(s) :

- A) Les fibres afférentes permettent le cheminement de l'influx nerveux du centre vers la périphérie
- B) Les nerfs moteurs innervent les muscles lisses par des fibres amyéliniques
- C) Les nerfs sensitifs transmettent les informations sensorielles seulement jusqu'aux ganglions du SNP
- D) Les ganglions nerveux sont des amas de corps cellulaires neuronaux situés dans un enchevêtrement de dendrites et d'axones
- E) Les propositions A, B, C et D sont fausses

QCM 33 : A propos des ganglions du SNP, indiquez la ou les proposition(s) exacte(s) :

- A) Les ganglions sensitifs correspondent aux ganglions rachidiens uniquement
- B) Les ganglions sensitifs renferment des neurones bipolaires vrais et sont dépourvus de synapses
- C) Les ganglions du système sympathique innervent les muscles lisses, les glandes et le muscle cardiaque
- D) Les ganglions végétatifs constituent des centres de contrôle d'un grand nombre de comportements viscéraux involontaires
- E) Les propositions A, B, C et D sont fausses



1/	AD	2/	CD	3/	CD	4/	ABD	5/	CD
6/	ACD	7/	AB	8/	BCD	9/	AB	10/	B
11/	AB	12/	AC	13/	AD	14/	AC	15/	B
16/	AC	17/	D	18/	ABD	19/	BC	20/	D
21/	CD	22/	AC	23/	C	24/	ABCD	25/	AD
26/	C	27/	ABC	28/	BCD	29/	BC	30/	BC
31/	AC	32/	BD	33/	CD	34/		35/	

QCM 1 : AD

- A) Vrai
- B) Faux : 10 fois plus nombreuses
- C) Faux : ils sont unipolaires
- D) Vrai
- E) Faux

QCM 2 : CD

- A) Faux
- B) Faux : axone long
- C) Vrai
- D) Vrai
- E) Faux

QCM 3 : CD

- A) Faux : totalement absents de ce cône d'implantation
- B) Faux : ils y sont nombreux
- C) Vrai
- D) Vrai : elle contient des canaux ioniques voltage-dépendants
- E) Faux

QCM 4 : ABD

- A) Vrai
- B) Vrai
- C) Faux : 2 types d'anomalies
- D) Vrai
- E) Faux

QCM 5 : CD

- A) Faux : son diamètre est constant
- B) Faux : TOUTES les branches se terminent par un bouton synaptique
- C) Vrai
- D) Vrai
- E) Faux

QCM 6 : ACD

- A) Vrai
- B) Faux : gliofilaments de GFAP agencés en gliofibrilles
- C) Vrai
- D) Vrai
- E) Faux

QCM 7 : AB

- A) Vrai
- B) Vrai
- C) Faux : ils ne contiennent pas de gliofibrilles
- D) Faux : substance blanche
- E) Faux

QCM 8 : BCD

- A) Faux : pseudo-épithéliale
- B) Vrai
- C) Vrai
- D) Vrai
- E) Faux

QCM 9 : AB

- A) Vrai
- B) Vrai
- C) Faux : l'appareil de Golgi est très développé
- D) Faux : elles entretiennent aussi des échanges métaboliques avec les neurones
- E) Faux

QCM 10 : B

- A) Faux : cellules souches multipotentes
- B) Vrai
- C) Faux : ce sont des précurseurs d'oligodendrocytes
- D) Faux : ils ne prolifèrent pas du tout
- E) Faux

QCM 11 : AB

- A) Faux : au niveau de la terminaison axonale
- B) Faux : grâce à des kinésines
- C) Vrai
- D) Vrai
- E) Faux

QCM 12 : AC

- A) Vrai
- B) Faux : elle est chronique
- C) Vrai
- D) Faux
- E) Faux

QCM 13 : AD

- A) Vrai
- B) Faux : elles sont rares
- C) Faux : passage direct
- D) Vrai
- E) Faux

QCM 14 : AC

- A) Vrai
- B) Faux : uniquement dans la substance grise
- C) Vrai
- D) Faux : à l'échelle ultrastructurale = en ME
- E) Faux

QCM 15 : B

- A) Faux : plusieurs types de neurotransmetteurs
- B) Vrai
- C) Faux : côté cytoplasmique
- D) Faux : canaux Ca⁺⁺ voltage-dépendants
- E) Faux

QCM 16 : AC

- A) Vrai
- B) Faux : des cadhérines
- C) Vrai
- D) Faux : canaux ioniques ligand-dépendants
- E) Faux

QCM 17 : D

- A) Faux
- B) Faux
- C) Faux
- D) Vrai
- E) Faux

QCM 18 : ABD

- A) Vrai
- B) Vrai
- C) Faux : molécules de clathrine
- D) Vrai
- E) Faux

QCM 19 : BC

- A) Faux : d'un prolongement d'oligodendrocyte dans le SNC (piège énoncé)
- B) Vrai
- C) Vrai
- D) Faux : il y a aussi une disparition des espaces intercellulaires
- E) Faux

QCM 20 : D

- A) Faux : une quarantaine
- B) Faux : héli-membranes internes
- C) Faux : une ligne claire se situe entre 2 lignes denses majeures et contient 1 à 2 lignes denses mineures
- D) Vrai
- E) Faux

QCM 21 : CD

- A) Faux : un oligodendrocyte
- B) Faux : une cellule de Schwann
- C) Vrai
- D) Vrai
- E) Faux

QCM 22 : AC

- A) Vrai
- B) Faux : les prolongements nerveux sont enchâssés sur toute leur longueur dans des anfractuosités longitudinales de la cellule de Schwann
- C) Vrai
- D) Faux : seulement dans le SNP car elle est constituée par une lame basale, or celle-ci entoure uniquement les cellules de Schwann
- E) Faux

QCM 23 : C

- A) Faux : elles sont causées par la présence résiduelle d'un peu de cytoplasme
- B) Faux : 70%
- C) Vrai
- D) Faux : la MOG est caractéristique de la myéline du SNC
- E) Faux

QCM 24 : ABCD

- A) Vrai
- B) Vrai
- C) Vrai
- D) Vrai
- E) Faux

QCM 25 : AD

- A) Vrai
- B) Faux : elle est peu vascularisée
- C) Faux : il n'y a pas de synapses dans la SB
- D) Vrai

E) Faux

QCM 26 : C

- A) Faux : oligodendrocytes satellites
- B) Faux : le neuropile est l'espace amorphe entre les corps cellulaires des différents types de cellules et les capillaires
- C) Vrai
- D) Faux : la totalité
- E) Faux

QCM 27 : ABC

- A) Vrai
- B) Vrai
- C) Vrai
- D) Faux : ils sont fenestrés
- E) Faux

QCM 28 : BCD

- A) Faux : la dure-mère
- B) Vrai
- C) Vrai
- D) Vrai
- E) Faux

QCM 29 : BC

- A) Faux : pie-mère
- B) Vrai
- C) Vrai
- D) Faux : pas de lame basale
- E) Faux

QCM 30 : BC

- A) Faux : c'est le système nerveux autonome
- B) Vrai
- C) Vrai
- D) Faux : fibres nerveuses → faisceaux → nerfs
- E) Faux

QCM 31 : AC

- A) Vrai
- B) Faux
- C) Vrai
- D) Faux : tissu conjonctif lâche
- E) Faux

QCM 32 : BD

- A) Faux : de la périphérie vers les centres nerveux
- B) Vrai
- C) Faux : jusqu'aux centres nerveux du SNC
- D) Vrai
- E) Faux

QCM 33 : CD

- A) Faux : il y a aussi les ganglions sensitifs des paires de nerfs crâniens
- B) Faux : neurones en T
- C) Vrai
- D) Vrai
- E) Faux