

Anatomie Petit Bassin



Corporation des Carabins Niçois

Intitulé du cours :

Rédacteur : Pauline M et Clémence Négrel

Ronéo n° : 3²

UFR Médecine

28, av. de Valombrose

06107 Nice Cedex 2

<http://carabinsnicois.fr/>

roneo.c2n@gmail.com

Partenaires



Schéma 17 : Drainage lymphatique du rectum

1. Pédicule rectal SUP : Ganglion de Mondor
2. Pédicule sacré : Nœuds du promontoire
3. Pédicule moyen : Chaîne hypogastrique (=iliaque interne)
4. Pédicule INF : Nœuds inguinaux
5. → Chaîne iliaque commune
6. → Chaîne abdomino-aortique lombaire

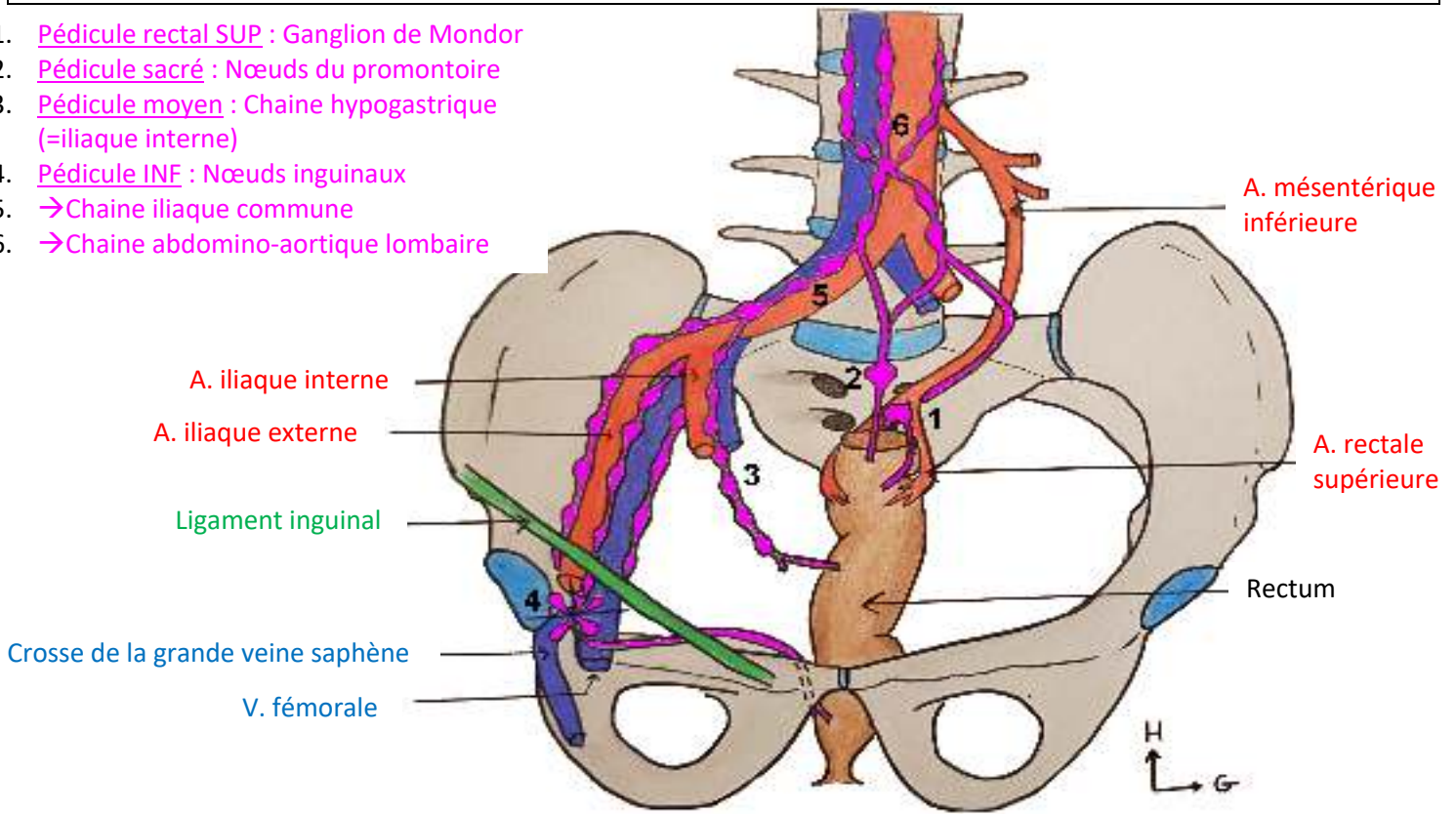


Schéma 18 : Coupe frontale du rectum

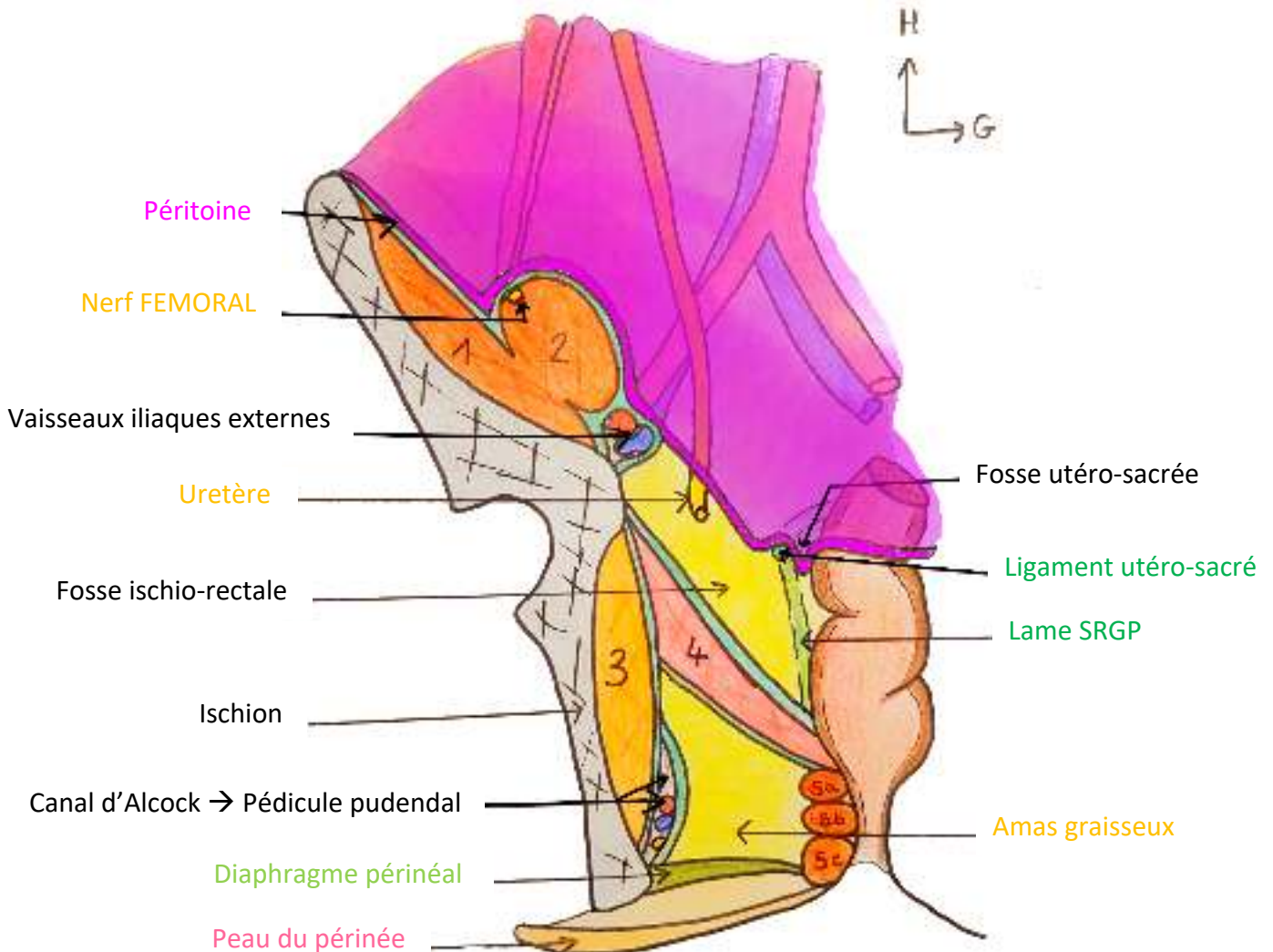


Schéma 19 : Étude synthétique du Petit Bassin : Vue de cœlioscopie

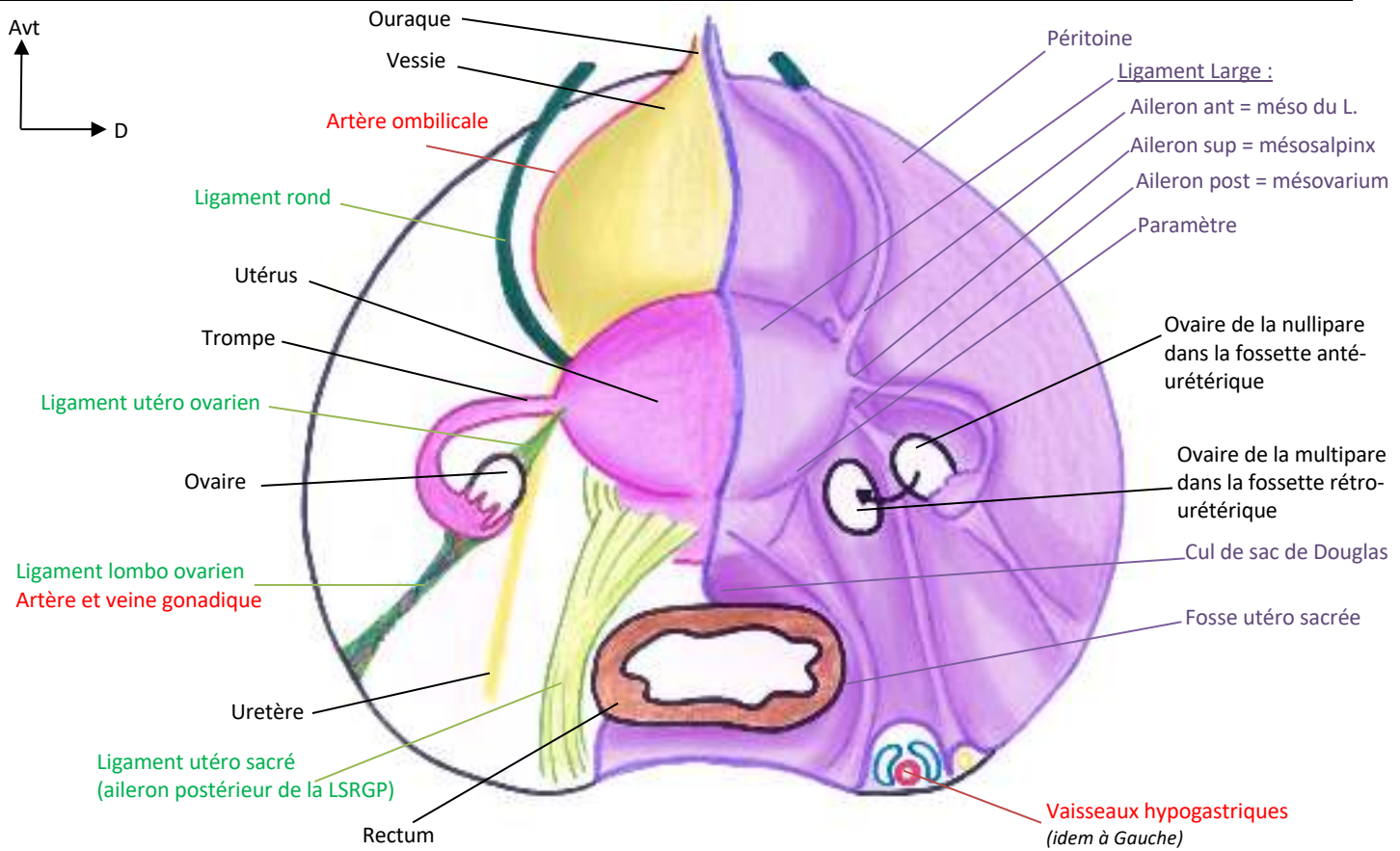


Schéma 20 : Étude synthétique du Petit Bassin : Coupe frontale

