☠ **PARTIELLEMENT PÉRITONISÉ** : partie **supérieure péritonisée / inférieure non péritonisée / Double concavité**

RECTUM

- **TUNIQUE EXTERNE**
  - Péritoine
  - Fascias recti
- **MUSCULEUSE**
  - Circulaire interne — Sphincter interne lisse
  - Longitudinale externe — Sphincter externe strié
    - Faisceau profond
    - Faisceau superficiel
    - Faisceau sous-cutané
    - + Faisceau pubo-rectal du LA
- **SOUS-MUQUEUSE**
  - Plexus hémorroïdaire interne
  - Plexus hémorroïdaire externe
- **MUQUEUSE**
  - Ampoule : Épithélium cylindrique
  - Canal anal : Épithélium pavimenteux
    - 3 valvules : 2 à gauche ; 1 à droite - Colonnes de Morgagni
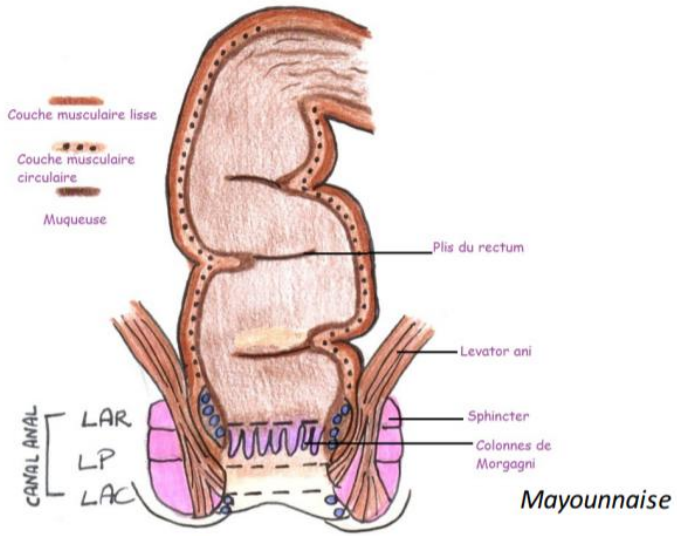
*Artères rectales ++