

LE PERINEE

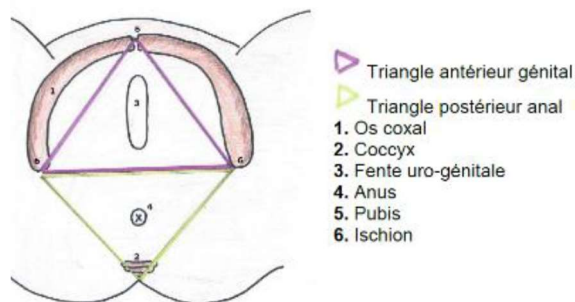
I. Introduction

Ce que l'on désigne par le terme de périnée, c'est **l'ensemble des parties molles** qui ferme le petit bassin par le bas. On appelle cela le « **plancher du petit bassin** ». On lui décrit plusieurs couches : le périnée cutané, et le musculaire.

On y trouve aussi des fascias, et de la **graisse de comblement** (puisque ce que vous voyez comme « vide » dans les schémas, est en fait rempli de graisse, pour que tout tienne bien en place ; il n'y a pas de vide dans le corps humain).

En UE9, on va décrire le périnée comme un **losange**, composé de **deux triangles opposés par leur base**.

1. Le premier triangle, ou **triangle urogénital**, est centré sur l'introît vaginal. Il contient la vulve, et son **sommet** est constitué par le **pubis**
2. Le second, le **triangle anal**, est centré par l'anus. Son **sommet** est matérialisé par le **coccyx**



Le périnée possède un **grand axe antéro-postérieur** ; ses deux **sommets latéraux** correspondent aux **ischions**.

Pour détailler cette région, on va partir de la peau, et on va au fur et à mesure « peler » les différentes couches, à la manière d'une orange, pour détailler toutes les structures ci-après.

II. Périnée cutané (1^{er} plan)

- ➔ Au niveau du **triangle anal**, on retrouve **l'anus** et ses **plis radiés**.
- ➔ Au niveau du **triangle uro-génital**, on retrouve beaucoup plus d'éléments. D'avant en arrière, on a :

ELEMENT	DESCRIPTION
MONT DE VENUS (du pudendum ou du pubis)	<ul style="list-style-type: none"> - Formation grasseuse en regard de la symphyse pubienne. - Permet à l'homme « d'honorer convenablement la femme ». - Poils de section polygonale plate (<i>contrairement aux cheveux qui sont circulaires</i>). Les morpions peuvent donc s'y accrocher <i>miam</i>
VULVE (ou pudendum)	<ul style="list-style-type: none"> - En arrière de la symphyse pubienne - Frontale et antérieure chez la jeune fille - Postérieure et sagittale chez la femme (après la puberté)
SILLON GENITO-FEMORAL	Sépare la vulve du membre inférieur
GRANDES LEVRES	<ul style="list-style-type: none"> - Formations grasseuses charnues et poilues - Réunies en avant par la commissure antérieure - De même, réunies en arrière par la commissure postérieure
SILLON INTER-LABIAL (ou labial)	Sépare les grandes des petites lèvres

Je continue hors tableau pour ces parties du triangle antérieur dont la description est plus complexe.

- ★ Les **petites lèvres** (ou nymphes) : formations **non poilues et non charnues**. Plus longues que les grandes lèvres chez la jeune femme, elles ont tendance à **régresser** du fait de l'âge et des accouchements successifs. Comme les grandes lèvres, les petites se réunissent :
 - En **avant** pour former le **capuchon** et le **frein du clitoris**

- Et en **arrière** pour donner la **commissure des petites lèvres**

Fun fact : on les appelle « nymphes » en référence aux divinités grecques de l'eau ; car leur fonction est de **diriger le jet d'urine** vers le bas.

💀 Nymphoplastie 💀

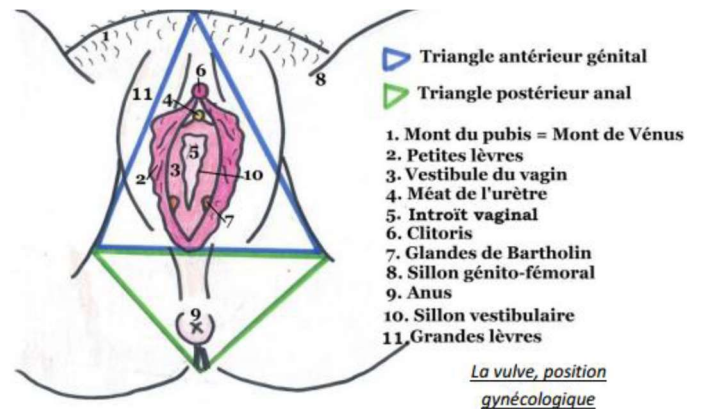
Les petites lèvres peuvent être parfois trop développées, trop longues ; ce qui provoquera une gêne, voire des douleurs, lors des rapports sexuels. L'opération permettant leur raccourcissement s'appelle la **nymphoplastie**.

★ Le **clitoris** : composé de plusieurs parties

- Le gland → **seule** partie visible
- Le capuchon, qui **recouvre antérieurement** le **gland**
- Le frein, qui **retient** le **gland** **postérieurement**

Vous voyez donc que les expansions antérieures des petites lèvres ont pour rôle de protéger ou de retenir le clitoris.

★ Le **méat** (ou orifice) **urétral** : qui se trouve à la partie antérieure du vestibule du vagin, en arrière du frein du clitoris et en avant de l'introït vaginal.



Il permet le sondage urinaire (*qui est plus simple à faire que chez l'homme selon le professeur*). On y trouve deux types de glandes :

- **Glandes urétrales** → qui s'abouchent dans la lumière urétrale
- **Glandes para-urétrales de Skene** → qui s'abouchent de part et d'autre du méat urinaire

Ces glandes sont sous **contrôle orthosympathique** ; leurs sécrétions permettent la **lubrification** de la vulve au cours des rapports sexuels.

Fun fact : une **hypertrophie** de ces glandes est responsable du phénomène de « **femme fontaine** », qui n'est **pas une éjaculation féminine** +++ (cf. appareil urinaire)

★ Orifice des **glandes vestibulaires majeures de Bartholin** → que l'on retrouve à la **partie postérieure** du **vestibule** ; les sécrétions permettent aussi la lubrification, sous contrôle OΣ

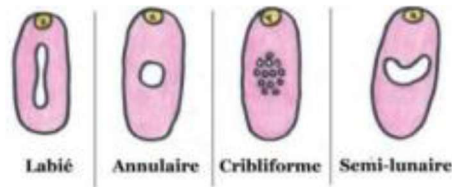
💀 Bartholinite 💀

Une infection des glandes de Bartholin entrainera un **assèchement de la vulve**, avec des **difficultés à copuler** (« une femme qui n'est pas lubrifiée ne peut pas jouir »).

- ★ **L'introït vaginal** (l'entrée du vagin) : qui chez la femme adulte, se trouve dans un **plan sagittal**, au centre du vestibule, et qui est obstrué par...
- ★ **L'hymen** : qui est une **membrane physiologiquement perforée** (eh oui, le vagin n'est pas hermétiquement fermé jusqu'à la première pénétration) pour permettre l'évacuation des menstruations.

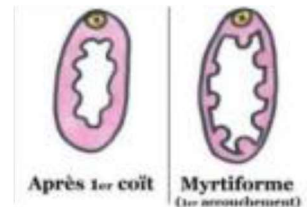
La perforation peut prendre **quatre formes** chez la **femme non déflorée nullipare** :

1. Labiée,
2. Annulaire,
3. Cribliforme,
4. Semi-lunaire.



Si l'hymen n'est pas physiologiquement perforé lors des premières menstruations, la jeune fille ressentira des **douleurs** abdominales lors des **règles**. Ceci sera réglé « par un **coup de bistouri** » pour permettre aux menstruations de s'écouler à travers la perforation nouvellement créée.

- Chez la femme **déflorée nullipare**, on observe des **caroncules hyménales**
- Chez la femme **déflorée multipare**, les vestiges de l'hymen ont tendance à être évacués du fait des accouchements successifs. On retrouve des **caroncules myrtiliformes** (qui ressembleraient à des myrtilles) qui disparaissent au fil des accouchements



III. Périnée cutané (2^{ème} plan) : les Corps érectiles

Chez la femme, on parle d'**érection imparfaite** : l'artère apporte le sang au clitoris et au bulbe vestibulaire. Les **muscles en cornet** (ischio-caverneux et bulbo-spongieux) vont se contracter, ce qui va **empêcher le retour veineux**. On va avoir une intumescence de ces organes (**gonflement sans rigidification**) → **érection imparfaite +++**

Mécanisme de l'érection féminine

Chez la femme, l'intumescence des corps érectiles est permise par **deux phénomènes concomitants** :

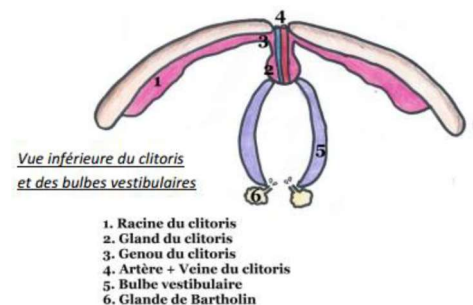
1. La **contraction des muscles en cornet** (mécanisme détaillé ci-dessus), innervés de manière somatique par le nerf pudendal +++ C'est donc une **innervation volontaire**
2. La présence d'un **influx parasympathique** (via les nerfs érecteurs) agissant sur les corps érectiles. C'est cette fois-ci une **innervation INvolontaire**

La **sensibilité** des corps érectiles est permise par le **nerf pudendal** (provenant des *rameaux antérieurs des racines sacrées S2-S3-S4*).

A. Anatomie du clitoris

Le clitoris fait partie des deux organes érectiles de la femme. C'est un **corps caverneux**.

Il présente une insertion dite « pubo-ischiale » (*donc à la fois sur le pubis et l'ischion*), et va présenter une organisation particulière.



ELEMENT	DESCRIPTION
RACINES DU CLITORIS	<ul style="list-style-type: none"> - Au nombre de deux - Chacune s'insère sur l'ischion homolatéral - Se rejoignent pour former le corps du clitoris
GLAND	Seule partie visible
GENOU	Entre racine et gland
LIGAMENTS PUBO-CLITORIDIENS (suspenseurs)	Rattachent le corps du clitoris à la symphyse pubienne
VEINES ET ARTERES CLITORIDIENNES	<ul style="list-style-type: none"> - Vascularisent le clitoris - Amènent le sang nécessaire à l'intumescence

💀 Disjonction pubienne 💀

Du fait de la disposition de ces ligaments suspenseurs, une disjonction de la symphyse pubienne (lors d'un accident de moto par exemple, où le conducteur vient s'enfoncer sur la carène) pourra entraîner une déchirure du clitoris.

Les hormones

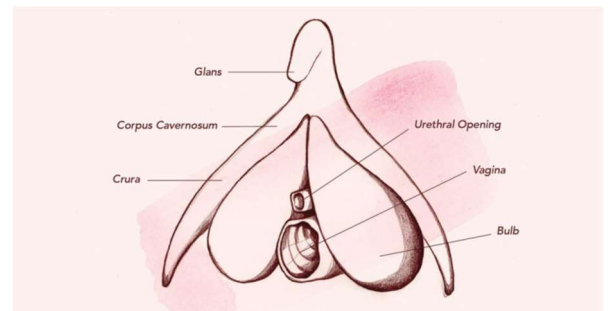
Il est important de savoir que le clitoris est **sous influence hormonale +++** Ce qui explique que certaines **athlètes** prenant des hormones pour développer leur masse musculaire pourront être sujettes à une **augmentation de la taille** de leur clitoris.

B. Le bulbe vestibulaire

C'est le deuxième organe érectile du petit bassin féminin ; c'est un **corps spongieux**. Vous remarquerez donc que l'on retrouve à la fois des corps spongieux et caverneux, tout comme dans l'appareil reproducteur masculin.

ATTENTION : Dans certaines fiches que vous retrouverez sur le forum, on vous parlera **DES bulbes vestibulaires**. Or **il n'y en a qu'un**, le professeur l'a confirmé au cours d'une SDR !

Tout comme le clitoris présente deux racines, le bulbe vestibulaire présente deux parties, qui vont **se rejoindre sur la ligne médiane** en **enserrant le vestibule du vagin**



- ★ Il forme un **U à concavité postéro-inférieure**
- ★ Et possède une **capacité d'érection moindre** que celle du **clitoris**

On retrouve les **glandes de Bartholin en arrière du bulbe vestibulaire**. Cette organisation des organes est assez compliquée à intégrer. Si vous n'arrivez pas à tout visualiser, vous trouverez sur notre centre de téléchargement une coupe sagittale de cette région, qui clarifie bien le positionnement des structures !

IV. Périnée musculaire

Appelé aussi **diaphragme périnéal** ou **uro-génital**, il n'est **à ne surtout pas confondre avec le diaphragme pelvien** (vraiment c'est le truc qu'il ne faut pas confondre, ne faites pas la faute ou je vous étrangle).

Encore une fois, comme pour le 1^{er} plan du périnée cutané, on divise notre périnée musculaire en deux triangles, antérieur et postérieur.

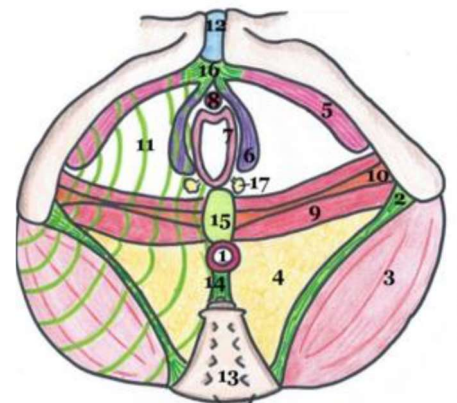
A. Triangle postérieur

Très simple à détailler, on n'y trouve qu'un seul élément musculaire :

- ★ Le **sphincter strié externe de l'anus** : qui est de **contraction volontaire** (donc d'innervation somatique), innervé par le **nerf rectal inférieur** (S4).

Ses **rapports** sont les suivants :

- En avant, il est en **contact direct** avec le **Noyau Fibreux Central du Périnée** (NFCP)
- En arrière, il est **rattaché au coccyx** par le biais du **raphé** (ou ligament) **ano-coccygien**



Bien qu'ils apparaissent sur le schéma, il faut bien comprendre que **le ligament sacro-tubéral et le muscle grand fessier n'appartiennent PAS au diaphragme uro-génital** +++

Le NFCP

C'est un **entrecroisement de fibres** qui se trouve **entre les deux ischions**. Il est le lieu d'insertion pour un grand nombre de muscles du diaphragme périnéal. On dit que c'est la **clef de voute inversée de la statique périnéale**. C'est un élément **majeur de stabilité**, et qui permet entre autres d'éviter les descentes d'organes.

A. Triangle antérieur

Cette fois-ci, on peut détailler plusieurs muscles, que l'on classera en trois catégories :

MUSCLES EN CORNET	Ischio-caverneux (2)	<ul style="list-style-type: none"> - En dehors des racines du clitoris - Réunis en avant par un tendon/ligament commun, qui passe au-dessus des vx clitoridiens. <p>C'est ce ligament qui, en comprimant les vaisseaux, va chasser le sang des piliers vers le gland.</p>
	Bulbo-spongieux (2)	<ul style="list-style-type: none"> - En dehors du bulbe vestibulaire - Se réunissent sous le genou du clitoris par un tendon <p>Ce tendon commun ira rejoindre celui des muscles ischio-caverneux.</p>
MUSCLES TRANSVERSES DU PERINEE	Transverse profond	<ul style="list-style-type: none"> - Muscle plat et volumineux - Tendue entre l'ischion et le NFCP - Plus volumineux que le transverse superficiel
	Transverse superficiel	<ul style="list-style-type: none"> - Muscle plat et grêle - En dessous du transverse profond - Présente les mêmes insertions
AUTRES MUSCLES	Constricteur de la vulve	<ul style="list-style-type: none"> - En dedans des muscles bulbo-spongieux - De forme annulaire - Enserre le pénis lors du rapport sexuel <p>Très grêle, il disparaît généralement après le premier accouchement.</p>
	Sphincter strié de l'urètre	<ul style="list-style-type: none"> - Aussi appelé muscle urétro-vaginal - Innervé par le nerf pudendal

NB : une chose longue, menue, fine ; peut-être qualifiée de grêle.

💀 Penis Captivus 💀

Le muscle constricteur de la vulve serait responsable de cette pathologie extrêmement rare, qui consiste en une **contraction réflexe** au cours de l'acte sexuel, **empêchant ainsi l'homme de retirer son pénis** du vagin de sa partenaire. Un **massage endorectal** du muscle est le moyen de **relâcher** sa contraction.

V. Fascia périnéal

On peut diviser cette partie du périnée en deux fascias :

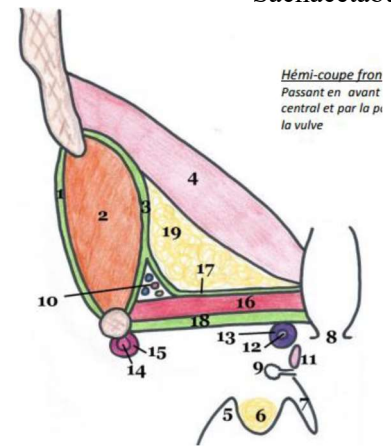
A. Le fascia périnéal superficiel, ou *fascia superficialis*

Comme son nom l'indique, il est superficiel, sous cutané ; son rôle est de séparer la graisse profonde de la graisse superficielle. Il **n'enveloppe pas** les muscles du diaphragme périnéal, car il se trouve **en dessous** de ceux-ci.

B. Le fascia périnéal profond, qui est celui du diaphragme uro-génital

On peut lui-même le diviser en **deux fascias** :

FASCIA PERINEAL SUPERIEUR	<ul style="list-style-type: none"> - Grêle, n'oppose aucune résistance - Tapisse la partie supérieure du muscle transverse profond - S'étend en avant - Adhère aux organes uro-génitaux
FASCIA PERINEAL INFERIEUR	<ul style="list-style-type: none"> - Epais et résistant - A la partie inférieure des deux muscles transverse - S'étend en avant - Recouvre les muscles caverneux - Referme l'espace périnéal



NB : en arrière des muscles transverse, **on ne retrouve pas ces fascias**, qui s'étendent en avant comme vous venez de le lire. L'espace qui se situe postérieurement aux muscles transverse est comblé de graisse.

Canal pudendal d'Alcock

Créé par un **dédoubllement du fascia périnéal profond** (= fascias périnéaux inférieur et supérieur), ce canal est le lieu de **passage du pédicule honteux/pudendal** : vaisseaux et nerf honteux. Une **compression** de ce canal (et donc du nerf pudendal par extension) sera à l'origine de **douleurs appelées pudendalgies** (aussi dites **névralgies pudendales**).

VI. Vascularisation du périnée

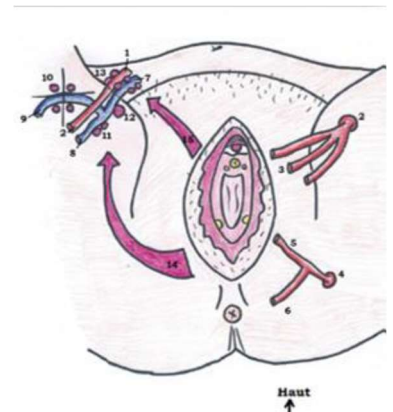
VULVE	Partie antérieure	<ul style="list-style-type: none"> - Vaisseaux honteux externes supérieurs et inférieurs - Les artères pudendales externes sont des rameaux de l'artère fémorale
	Partie postérieure et profonde	<ul style="list-style-type: none"> - Les vaisseaux honteux internes assurent ici la vascularisation

La vascularisation du **périnée musculaire** est assurée, tout comme pour la partie postérieure du pudendum, par les **vaisseaux honteux internes**, rameaux des **vaisseaux hypogastriques**.

VII. Drainage lymphatique de la vulve

Il est assuré par plusieurs chaînes :

- ➔ Les **nœuds lymphatiques inguinaux superficiels** (individualisés en **4 cadrans** autour de la crosse de la grande veine saphène), qui se jettent dans...
- ➔ Le **ganglion inguinal**, qui est la voie de drainage de la lymphe du membre inférieur
- ➔ Les **nœuds iliaques externes**



VIII. Innervation du périnée

A. Du périnée cutané (de la vulve, du pudendum)

1. Partie antérieure

On retrouve une innervation par deux nerfs :

- L'**ilio-hypogastrique** (rameau antérieur de **L1**)
- Et le **génito-fémoral** (**L2**)

NB : le nerf génito-fémoral N'EST PAS le nerf fémoral +++ ce sont deux nerfs bien distincts, ayant une origine différente, mais qui appartiennent tous deux au plexus lombaire.

💀 Lésions de la moelle au-dessous de L2 💀

Si une patiente présente une paralysie par lésion de la moelle spinale **au-dessous de L2**, elle gardera tout de même une **certaine sensibilité de la vulve** dans sa **partie antérieure**, du fait de l'innervation par les deux nerfs précités.

2. Partie moyenne et interne

Le **nerf pudendal** (provenant des rameaux antérieurs des racines **S2, S3 et S4**), est responsable de son innervation.

Si on reprend le raisonnement de l'encadré juste au-dessus, on imagine donc qu'une femme atteinte d'une telle paralysie perdra la sensibilité de la partie moyenne et profonde de sa vulve.

3. Partie postérieure

L'innervation est ici assurée par le **nerf rectal inférieur** (ou **nerf anal**), provenant de **S4** (c'est un rameau du nerf pudendal). Le **plexus sacro-coccygien** (S4, S5, C1) y participe aussi.

NB : si le nerf C2 existe, il participera à l'innervation d'une partie de peau millimétrique, appartenant à la marge anale.

B. Du diaphragme périnéal

- ➔ Le **nerf pudendal** assure l'**influx somatique**, permet la **motricité volontaire** des muscles du diaphragme périnéal. Il assure aussi l'**innervation sensitive** du clitoris et du bulbe vestibulaire.
- ➔ Le **nerf rectal inférieur** permet la **motricité** du sphincter strié externe de l'anus.

- Dédi à ma co-tut' parce qu'on se marre bcp trop, vraiment trop content de t'avoir connu, comme quoi l'UE9 ça rapproche les gens !
- A mes vieilles : Shanez, Axelle, Mayé et Gwladys ; vraiment on ne peut pas rêver de meilleures vieilles qu'elles (j'ai cherché et j'ai pas trouvé...)
- A mon parrain de P1 devenu mon [insérer le terme adéquat] en P2, Nicolas : t'as toujours été là pour moi, et tu l'es encore aujourd'hui, et vraiment je trouve ça fantastique (meilleur parrain)
- A mon parrain de P2, Lucas : qui m'a connu au plus bas (lol) mais qui a su voir le potentiel de bon fillot qui sommeillait en moi ; pareil, vraiment bcp de chance de t'avoir (meilleur parrain bis)
- A la team Anat' : Virgile, Lan Bao ; Louise, Mario et Nicco
- Encore une fois à Nicco : parfois j'ai encore du mal à y croire mais on y est arrivé ensemble loulou, jtm ++
- A Giorgio, le meilleur triplant : on te veut dans notre équipe avec Nicco, bouge toi de nous rejoindre !
- A mes fillots : Achille, Franck, Léa, Kevin, Louise, Farah, Julie, Caroline : on vous love avec Marine (dédi à toi au passage, ma co-marraine du turfu, content qu'on se supporte après tant d'années et d'aventures)
- Et à tous les P1 qui vont lire cette fiche, parce que vous avez de la volonté et que ça c'est bo (+ vous avez du goût, bossez l'UE9 c'est une valeur sûre, parole de scout !) + à Théo-Grohl parce que c le best co-fillot

A bientôt pour d'autres aventures du petit bassin !

Le Tutorat est gratuit. La vente ou la reproduction sont interdites ☺