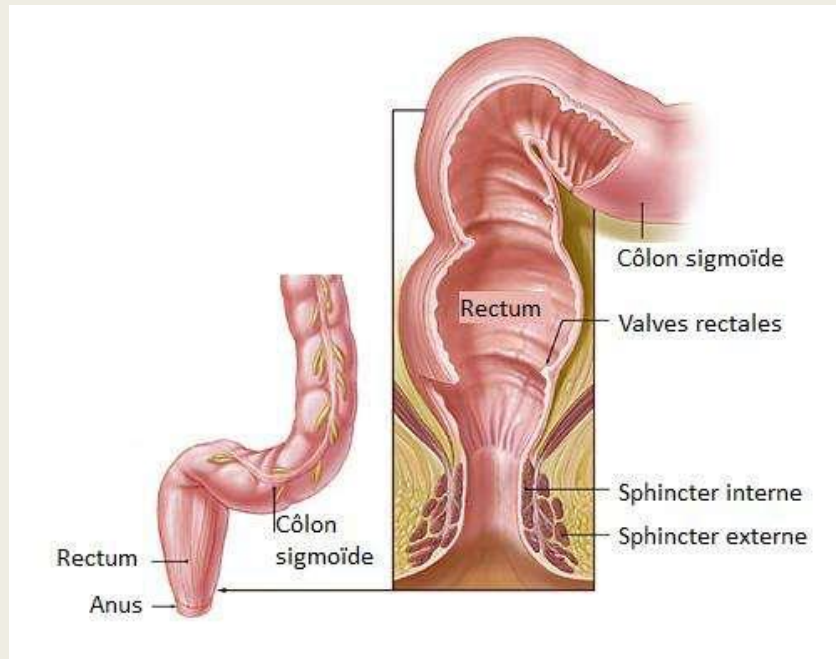


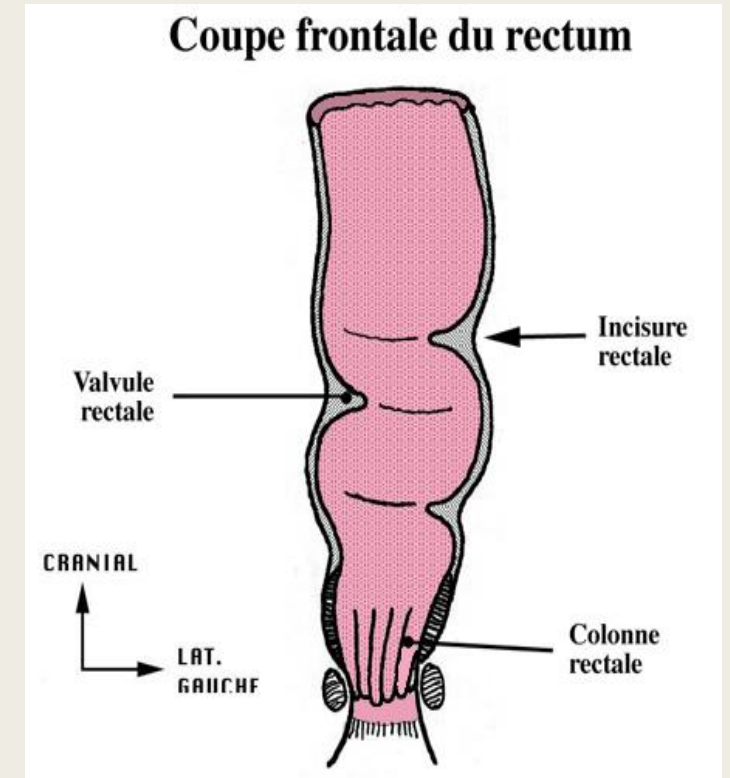
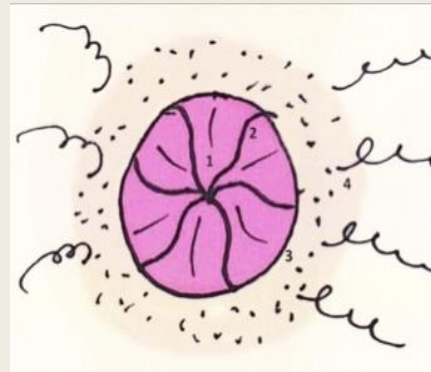
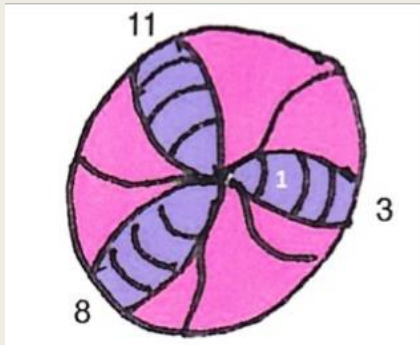
# UE9:

## Le rectum



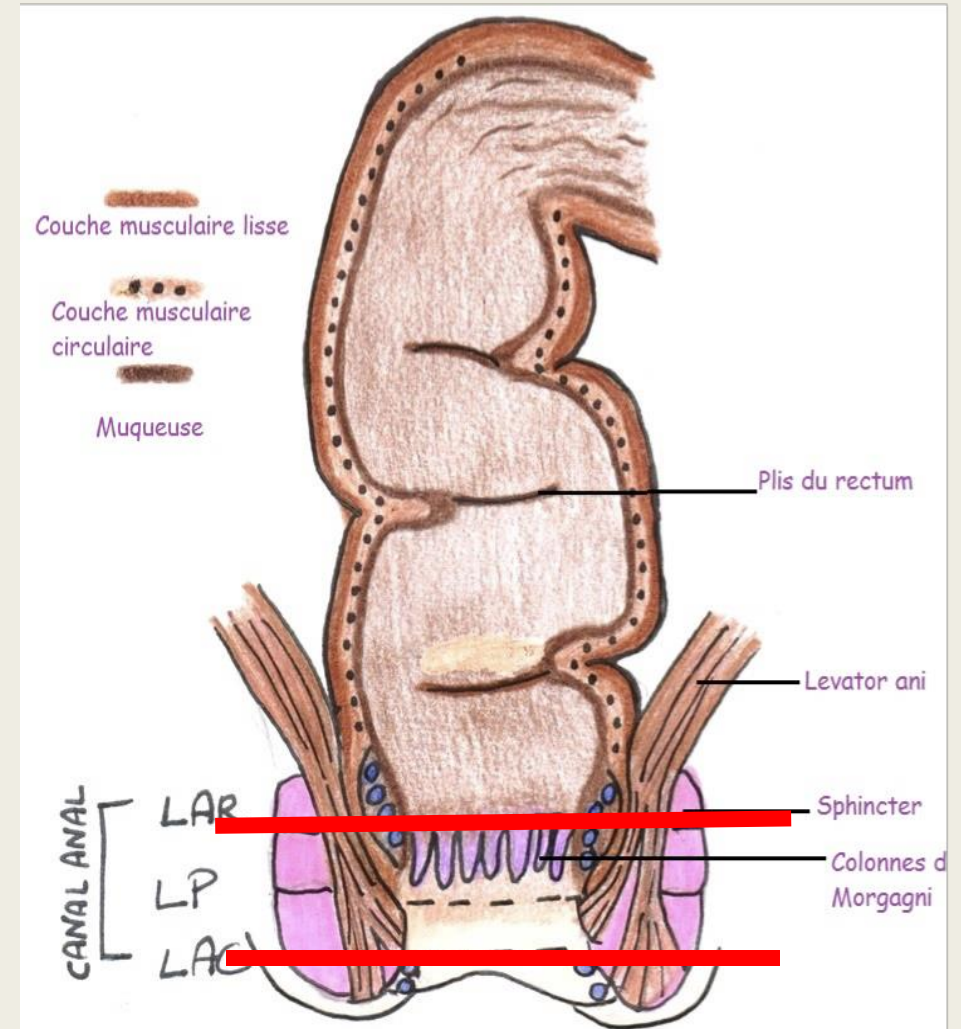
# Généralités

- ♥ ampoule rectale
- ♥ canal anal
- ♥ hémorroïdes



# Les tuniques et lignes et sphincter strié

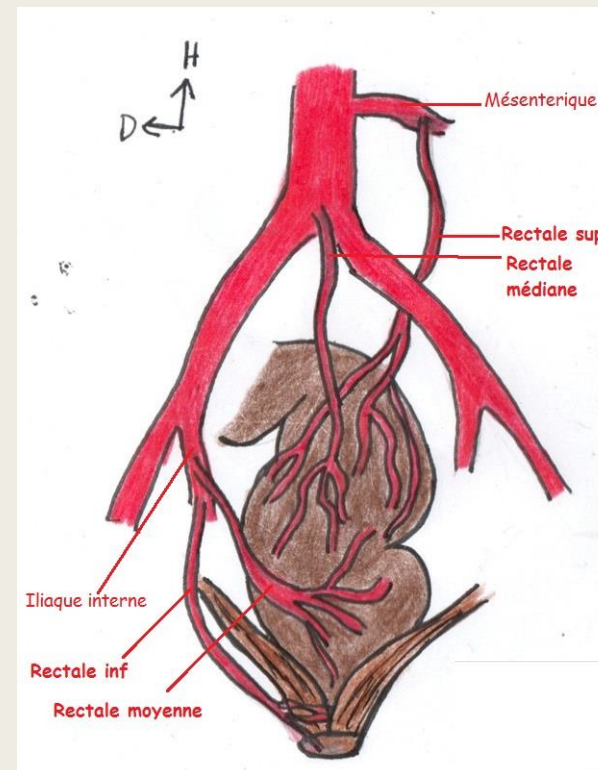
- ♥ externe, moyenne, sous muqueuse
- et muqueuse interne
- ♥ les lignes
- ♥ sphincter strié



# La vascularisation

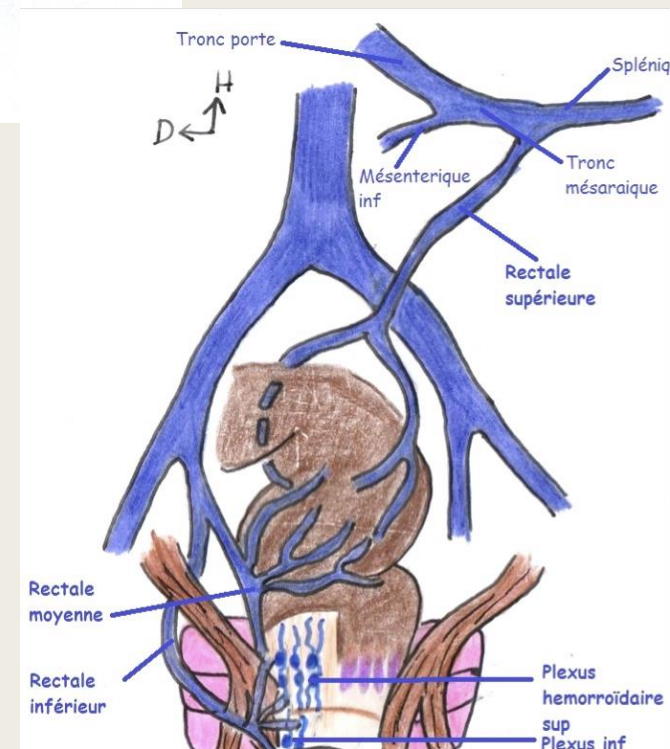
♥ AMI → ARS droite + ARS gauche +++

♥ A hypogastrique → ARM + ARI ++++



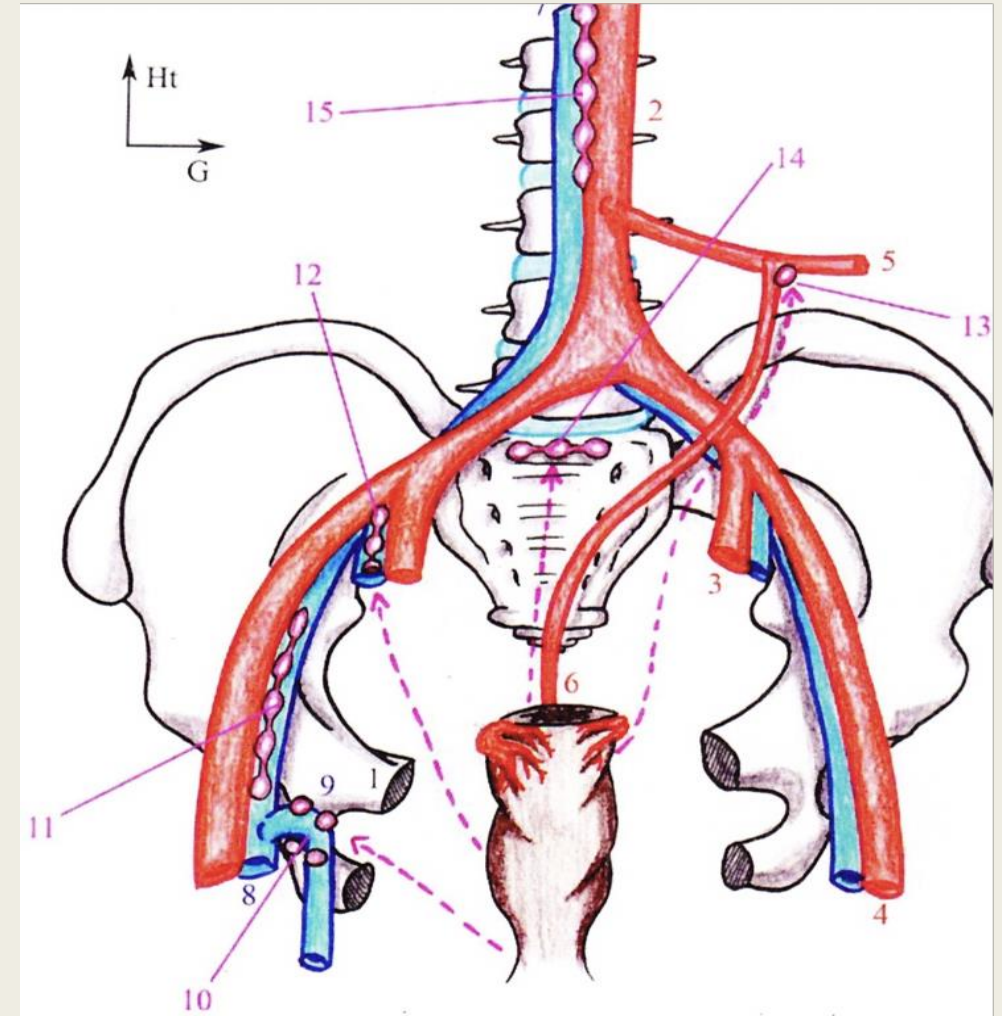
♥ Veine Splénique + VMI → TSM → Veine Porte ++

VMS



# Le drainage lymphatique

- ♥ Pédicule supérieur
- ♥ Pédicule moyen
- ♥ Pédicule sacré
- ♥ Pédicule inférieur





# QCMs:

- **QCM 1 : A propos du rectum, donnez la (les) proposition(s) exactes**

- A) Le rectum est la partie terminale du colon
- B) Le rectum a la forme d'un homme assis
- C) C'est le colon transverse qui se déverse dans le rectum
- D) C'est l'organe de la miction
- E) Toutes les réponses sont fausses

- **QCM 2 : A propos du rectum, donnez la (les) proposition(s) exactes**

- A) Seule une partie du rectum est péritonisé, c'est le canal anal
- B) L'ampoule du rectum présente 3 bosselures, 3 à droite et 2 à gauche créant ainsi une asymétrie
- C) L'ampoule du rectum a un aspect strié transversalement à cause de la présence de fibres lisses
- D) Le rectum s'ouvre par la ligne ano-rectale
- E) Toutes les réponses sont fausses