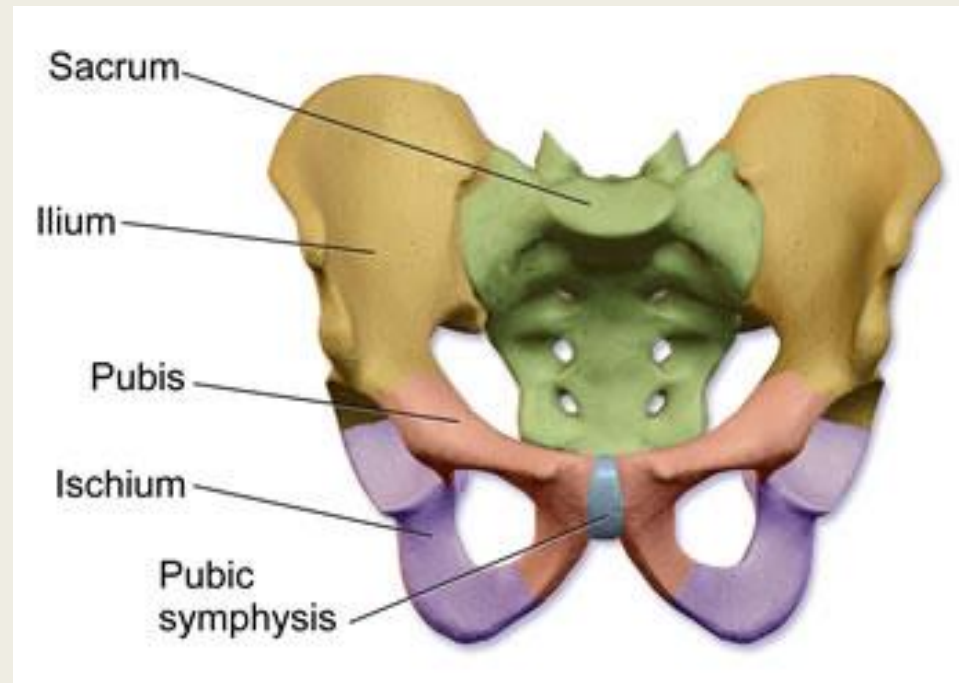


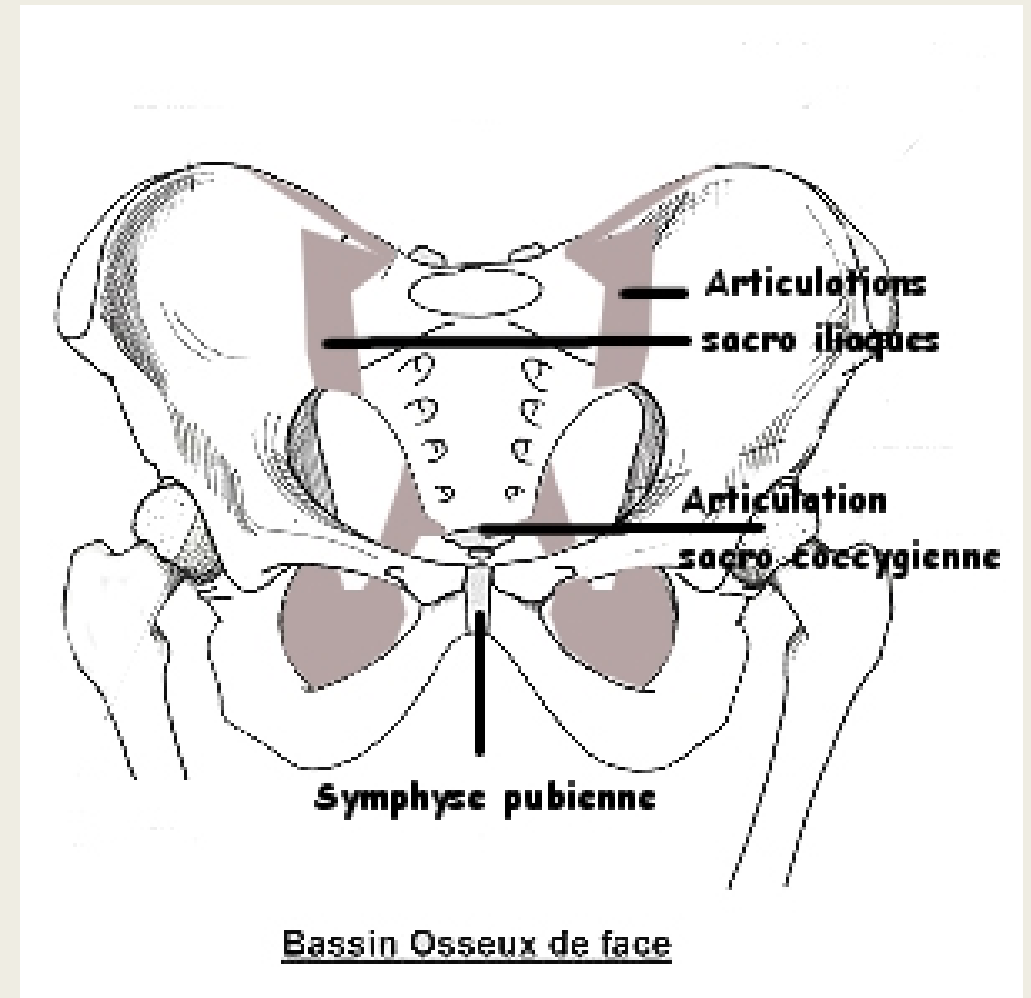
# UE9:

## LES PAROIS DU PETIT BASSIN



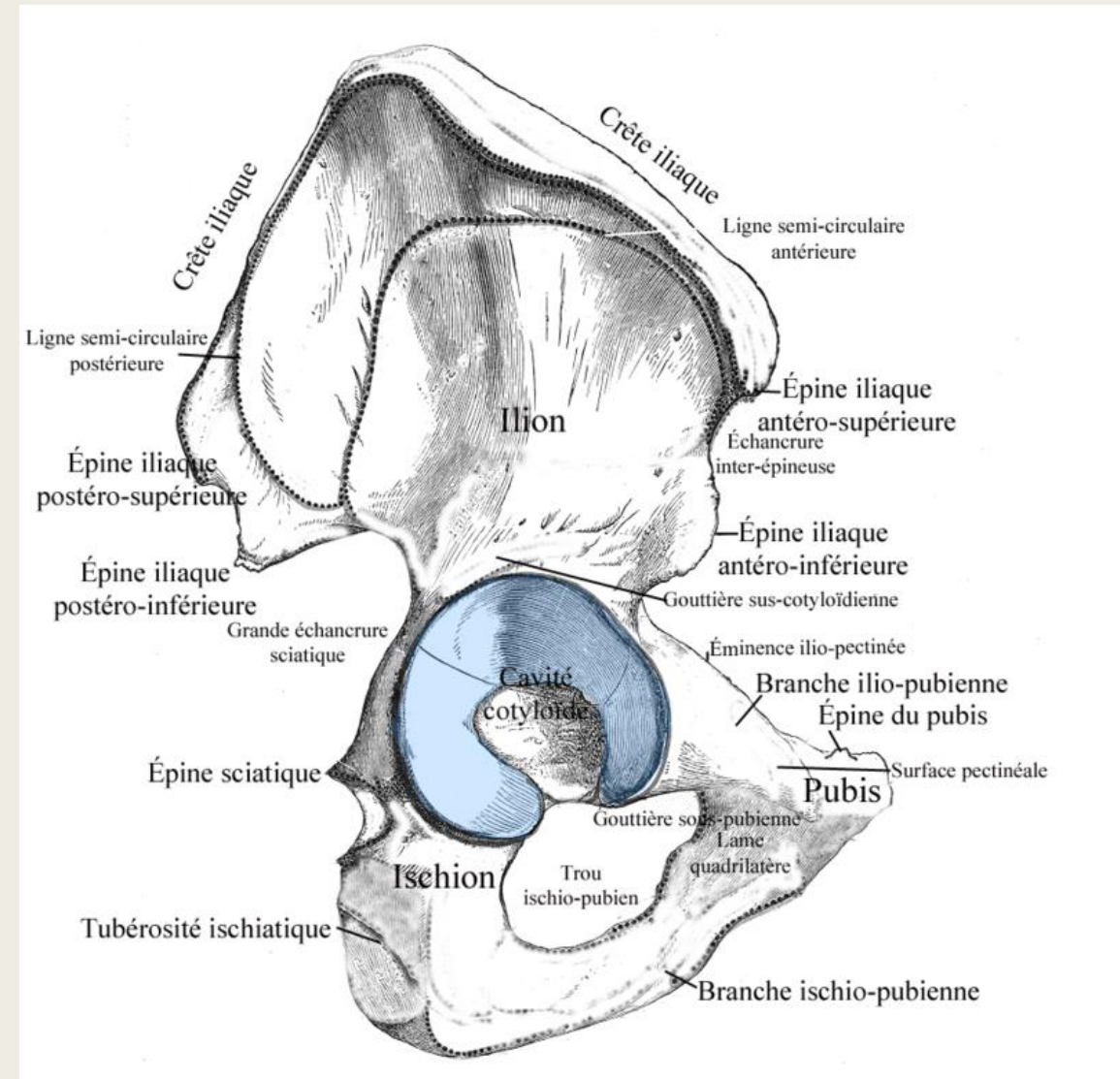
# Introduction

- ♥ Petit et Grand bassin
- ♥ La ceinture pelvienne



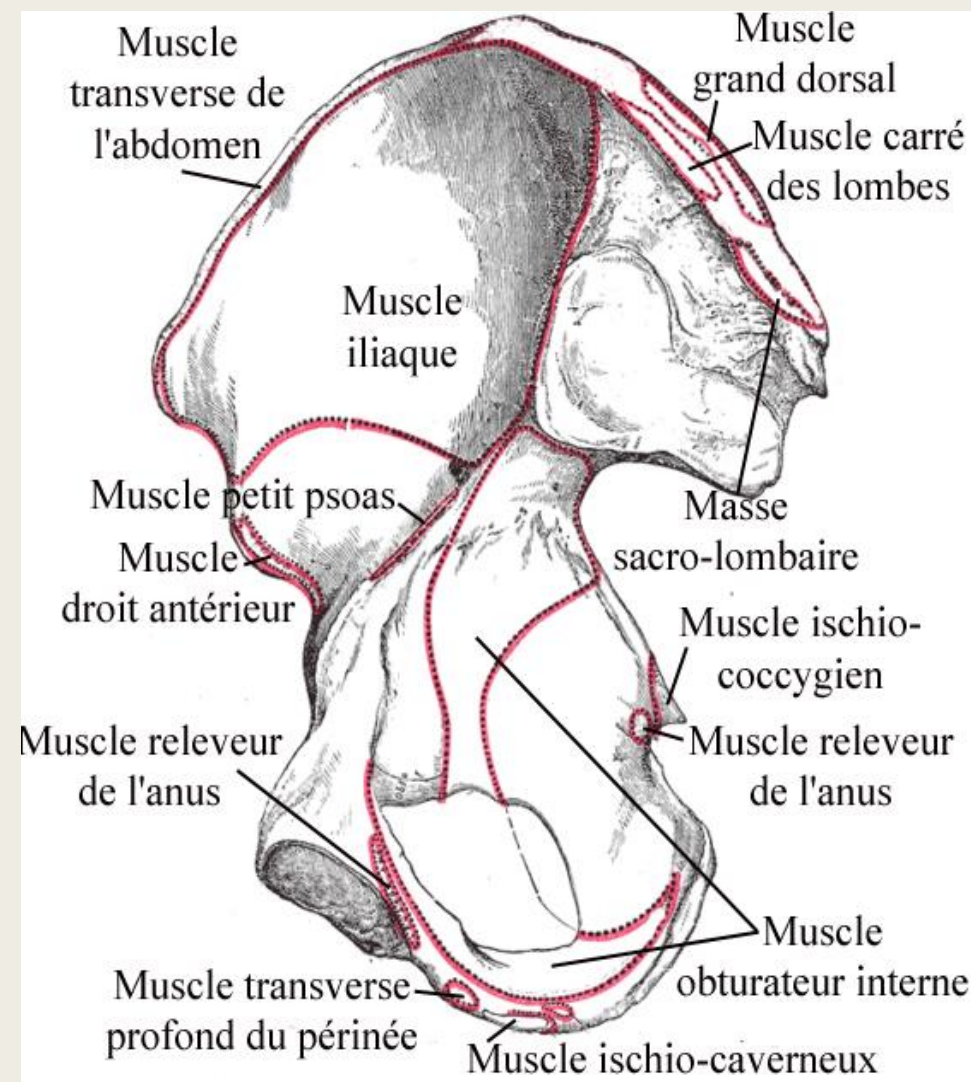
# Les parois osseuses

- ♥ L'os coxal
- ♥ la cavité cotyloïde
- ♥ La face latérale



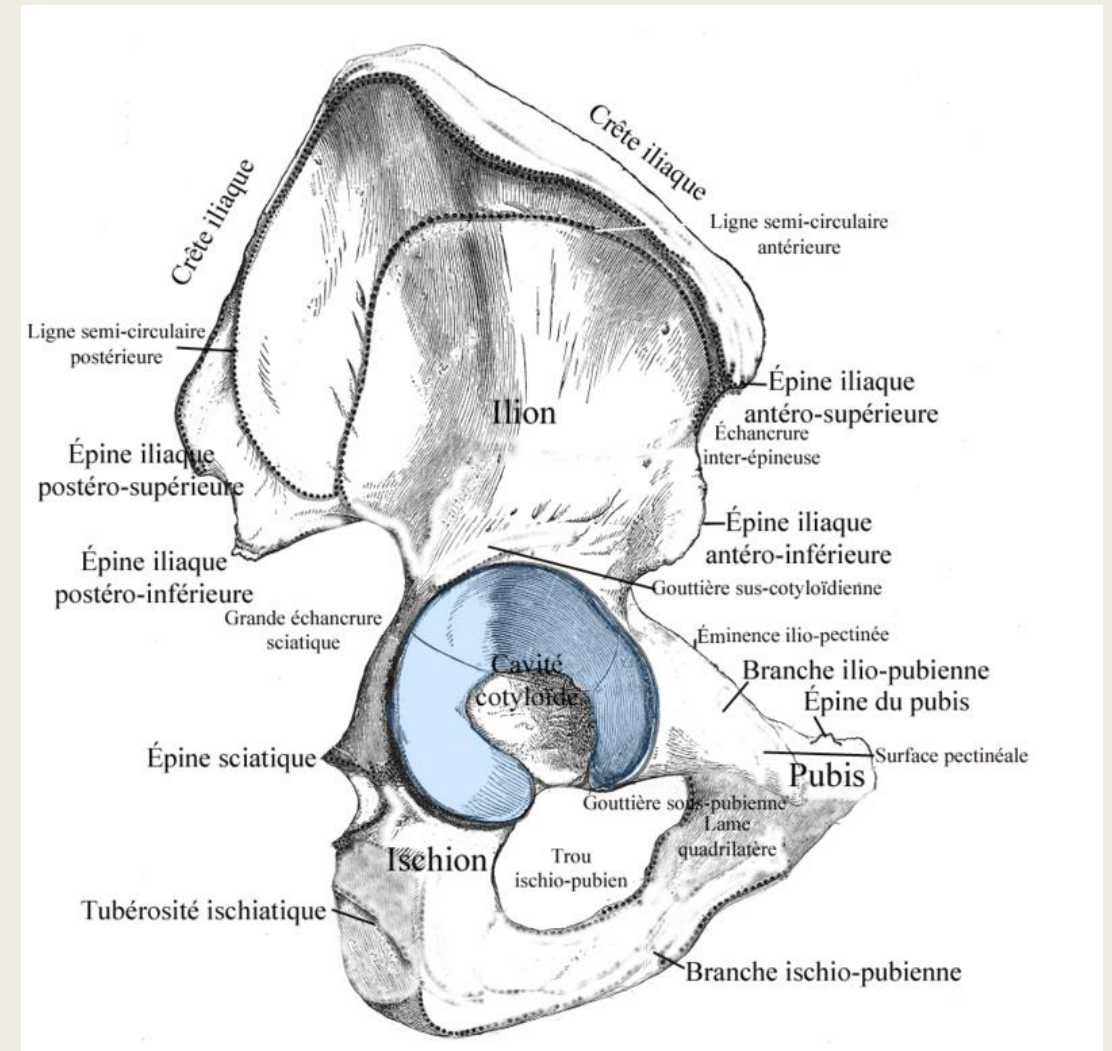
# Les parois osseuses

- ♥ La face médiale
- ♥ La ligne arquée
- ♥ Le détroit supérieur
- ♥ La symphyse pubienne



# Bord postérieur de l'os coxal

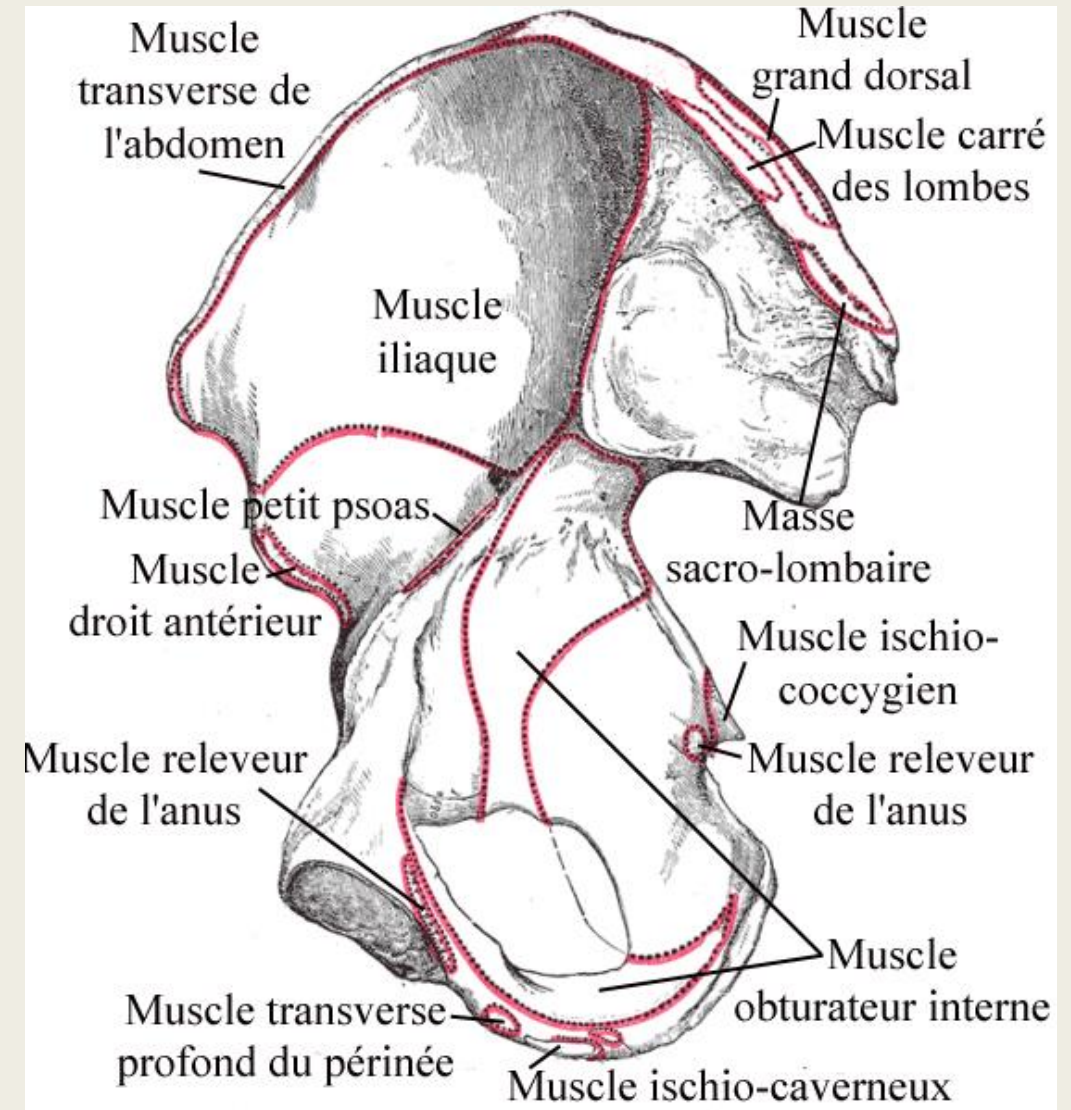
- l'épine iliaque postéro-supérieure (EIPS)
- l'échancrure inter-épineuse postérieure
- l'épine iliaque postéro-inférieure
- la grande échancrure sciatique = ischiatique
- l'épine sciatique = ischiatique
- la petite échancrure sciatique = ischiatique
- le bord postérieur de la tubérosité ischiatique





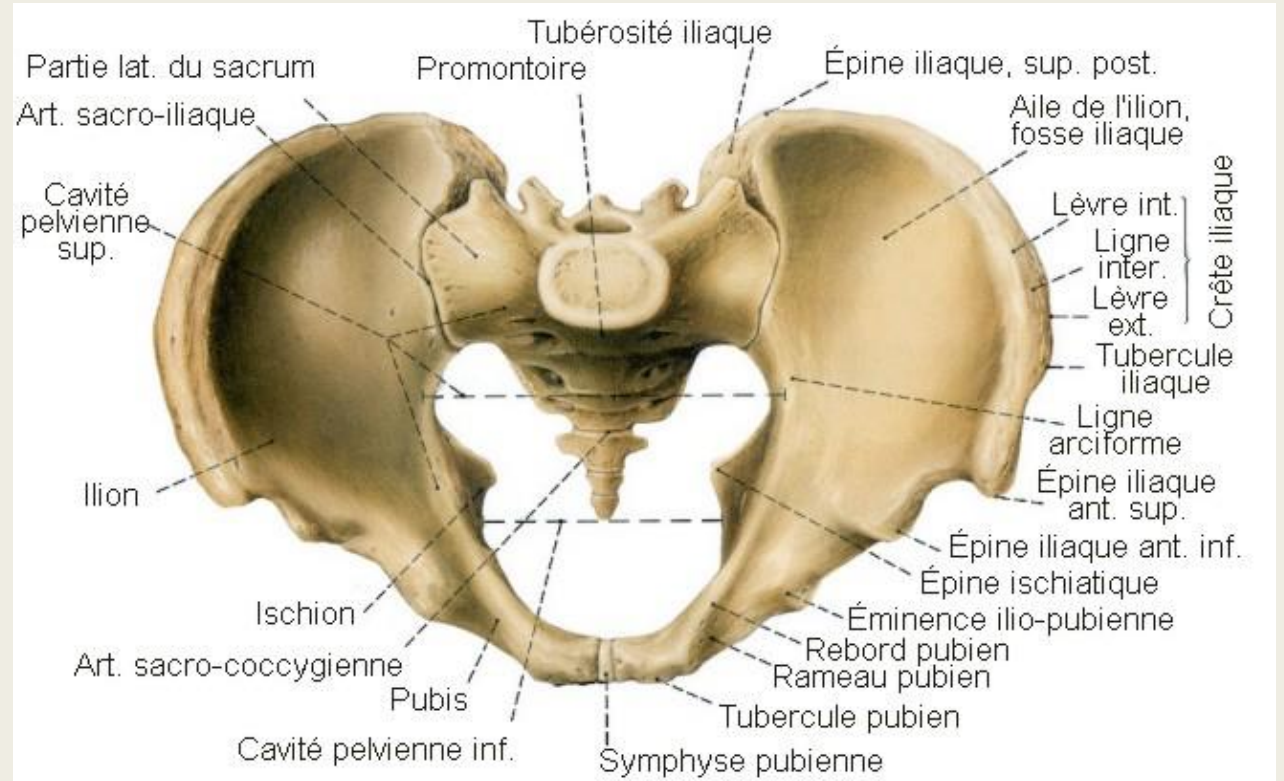
# Bord antérieur de l'os coxal

- l'épine iliaque antéro-supérieure (EIAS)
- l'échancrure inter-épineuse antérieure
- l'épine iliaque antéro-inférieure
- la gouttière du muscle psoas = vallée du psoas
- l'éminence ilio-pubienne (ou ilio-pectinée)
- le bord supérieur du pubis
- l'épine du pubis



# Face supérieure du sacrum

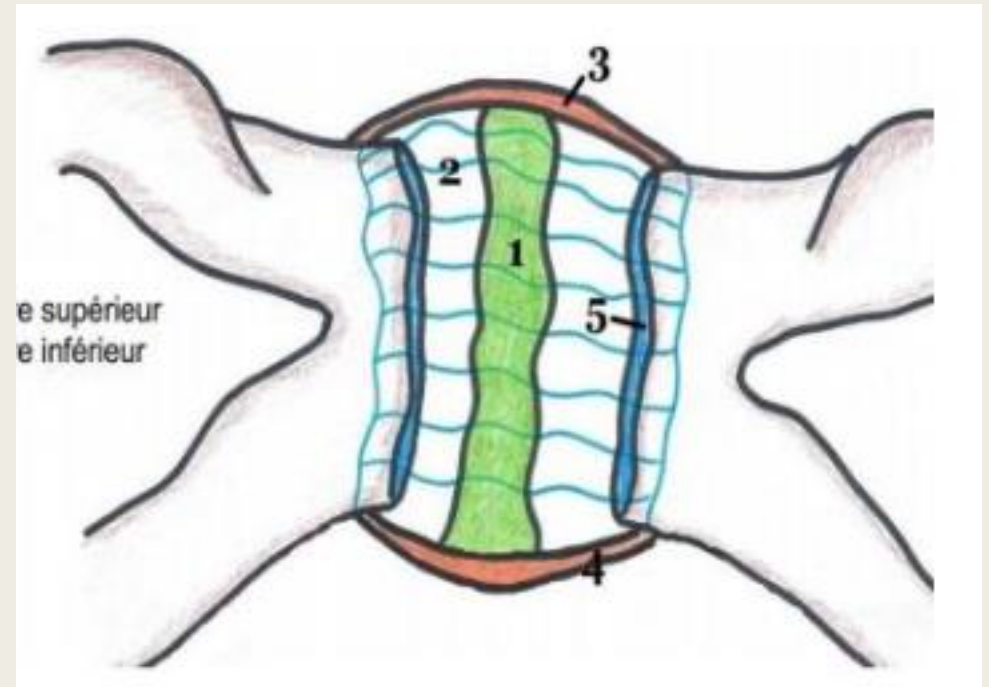
- ♥ La crête iliaque
- ♥ le détroit supérieur



# La symphyse pubienne

♥ Articulation cartilagineuse

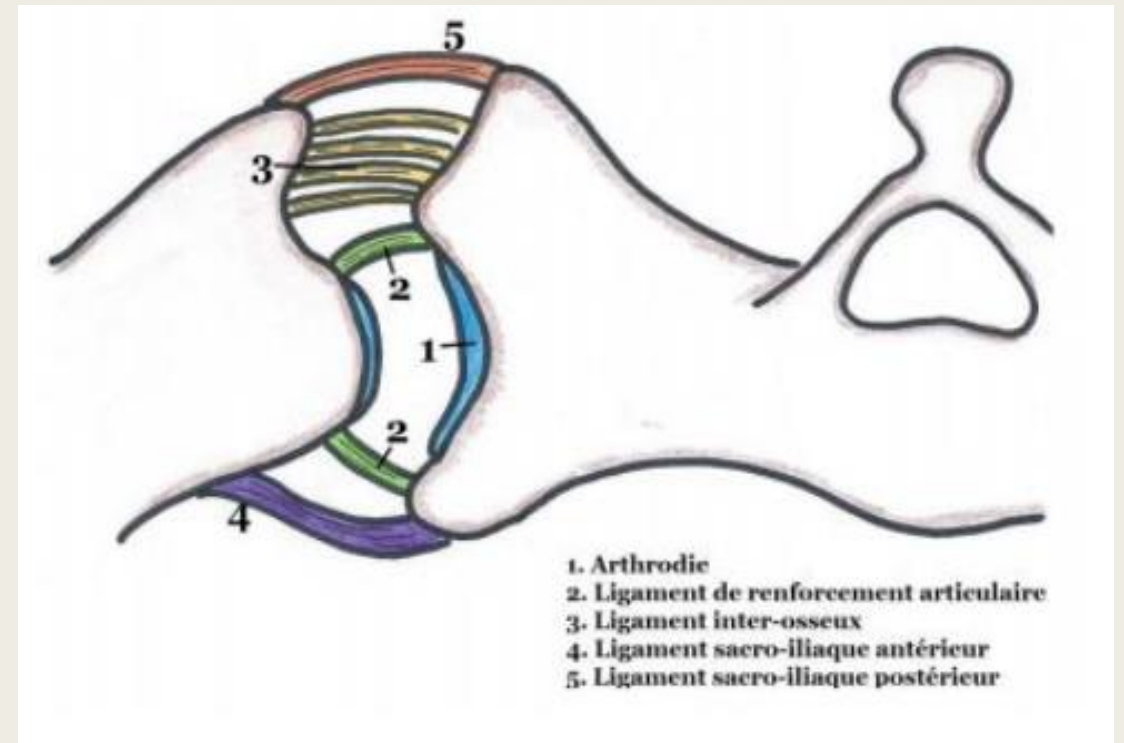
♥ Ligaments





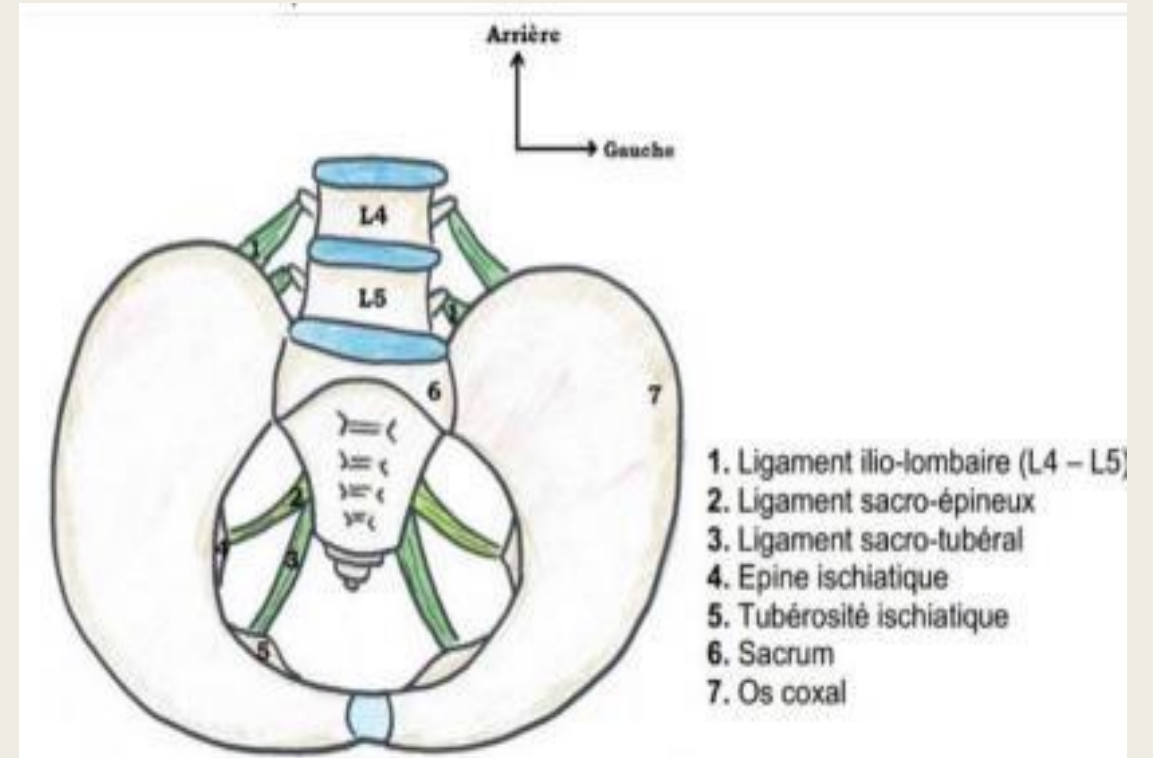
# L'articulation sacro-iliaque

- ♥ Articulation synoviale
- ♥ Capsule
- ♥ Ligaments de renforcement



# Les ligaments à distance

- ♥ Ligament ilio-lombaire
- ♥ Ligament sacro-tubérale
- ♥ Ligament sacro-épineux



# Étude synthétique

- ♥ Le détroit supérieur
- ♥ Les diamètres
- ♥ Le détroit inférieur
- ♥ Les lignes de force

# QCMs:

- **QCM 1 : A propos des parois du petit bassin, donnez la (ou les) vraie(s) :**
  - A) Le petit bassin se situe entre le détroit inférieur et le périnée
  - B) Le grand bassin se trouve entre les petites ailes iliaques
  - C) Le grand bassin contient la filière urogénitale
  - D) La ceinture pelvienne est composée des deux os coxaux et du sacrum
  - E) Les propositions A , B ,C et D sont fausses
- 
- **QCM 8 : A propos des parois du petit bassin, donnez la (ou les) vraie(s) :**
  - A) On s'assoit sur la tubérosité ischiatique
  - B) La ligne semi-circulaire inférieure est parallèle au toit du cotyle
  - C) La face latérale est divisée en deux par une ligne oblique qui forme un angle de  $60^{\circ}$
  - D) La ligne arquée est ouverte en arrière
  - E) Les propositions A , B ,C et D sont fausses