

LES PAROIS DU PETIT BASSIN

I. Introduction

Le **petit bassin** (= *pelvis minor*), se trouve entre le détroit supérieur et le périnée.
L'os coxal et le sacrum ont une forme d'**entonnoir**.

→ Au-dessus du petit bassin, entre les ailes iliaques, se trouve le **grand bassin** (= *pelvis major*).

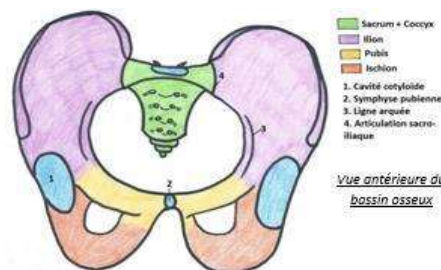
Le **petit bassin** contient la **filière urogénitale** (reproduction, miction) et le **rectum** (défécation).

II. Les parois osseuses

A. La ceinture pelvienne

L'**anneau pelvien** est la partie osseuse qui permet l'articulation du tronc avec les membres inférieurs.

S'articulent sur l'anneau pelvien le fémur en bas et la colonne vertébrale en haut, par l'intermédiaire du **sacrum**.



♥ Ceinture pelvienne = 2 os coxaux + sacrum ♥

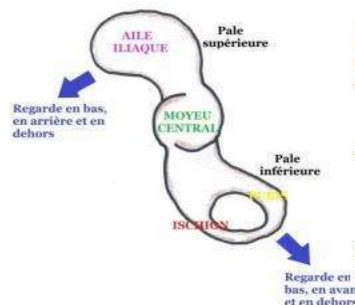
B. L'os coxal

C'est un os bilatéral et les 2 os coxaux sont symétriques par rapport à la ligne médiane.

L'os coxal a la forme d'une **hélice de bateau** à 2 pales avec :

→ un moyeu central : **cavité cotyloïde**

→ une pale supérieure : **ilion** = partie iliaque de l'os coxal, dont la face latérale regarde en **arrière, en bas et en dehors**++



→ une pale inférieure perforée : **pubis + ischion**, dont la face latérale regarde en avant, en bas et en dehors. ++

Chaque os coxal présente **2 faces** (latérale et médiale) et **4 bords** (antérieur, postérieur, inférieur et supérieur).

Vue latérale de l'os coxal

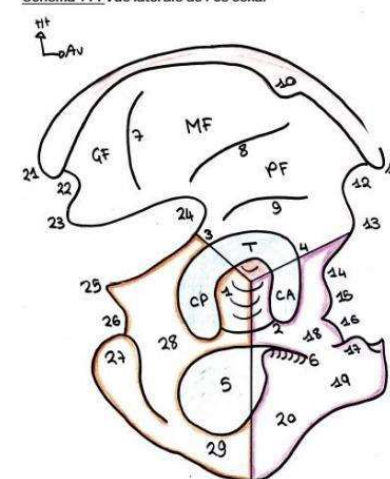
La partie centrale est formée par la **cavité cotyloïdienne** = **cotyloïde**, qui s'articule avec la tête du fémur.

Cette cavité a une partie articulaire qui prend la forme d'un **croissant encroûté de cartilage** et qui correspond à une demi-sphère regardant **en avant, en bas et en dehors**.+++

→ Elle est donc légèrement **antéversée** (angle de **45°** avec l'horizontale), tout comme le col du fémur.

→ Elle comprend en son centre une partie **NON** encroûtée de cartilage, la **fosse acétabulaire**.

Schéma 11 : Vue latérale de l'os coxal



🔴 La cavité cotyloïde n'est **PAS** entièrement encroûtée de cartilage

Le croissant articulaire est divisé en 3 parties :

- ⇒ une paroi supérieure : le **toit** du cotyle qui supporte le poids du corps humain
- ⇒ une paroi antérieure : la **corne antérieure** effilée/pointue
- ⇒ une paroi postérieure : la **corne postérieure** extrêmement saillante dans le foramen obturé.

🦴 **PATHO : Fractures des parois du cotyle** 🦴

Entre ces parties, on peut voir des petites échancrures, la seule visible étant l'échancrure **ischio-pubienne**.

♦ Au-dessous de la partie centrale, se trouve le cadre obturateur cloisonné par une **membrane obturatrice** résistante qui s'insère sur la périphérie du **foramen obturé**. Celui-ci a la forme d'un anneau brisé par la **gouttière du nerf obturateur**, circulaire chez la femme.

♦ En avant, nous avons le **pubis** avec de haut en bas : la branche supérieure, la gouttière du nerf obturateur, l'angle qui forme le corps du pubis et enfin la branche inférieure.

♦ En arrière, on trouve l'**ischion** avec son corps, sa tubérosité et sa branche ascendante, pouvant aussi être considérée comme descendante. Toujours pour l'ischion, sa tubérosité est au fond du **pli glutéo-fémoral** (*entre la fesse et la cuisse*), **on s'assoit dessus** (et non pas sur le sacrum). ++

🦋 PATHO : Escarres ischiatiques 🦋

Chez les personnes âgées et chez les paraplégiques dans la région de la tubérosité ischiatique. Dans ce cas, il y a une **ostéite**, qui est une inflammation de l'os (infection) et il faut alors retirer la tubérosité de l'ischion.

♦ La partie supérieure est composée de la face externe de l'**aile iliaque** où l'on voit plusieurs champs musculaires délimités par des **lignes semi-circulaires**.

♦ Elles sont au nombre de 3 : supérieure, moyenne et inférieure. La **ligne semi-circulaire inférieure** est **parallèle** au toit du cotyle.

Vue médiale de l'os coxal

Elle est divisée en deux par une **ligne oblique** formant un angle de **60°** avec l'horizontale ouvert en arrière : la **ligne arquée = ligne innommée**. Elle **limite le détroit supérieur**.

🦋 La ligne arquée est **OBLIQUE** et **PAS horizontale** !

🦋 **Détroit sup** = Ligne arquée + Promontoire + Bord antérieur du sacrum 🦋

♦ Dans l'écartement des **ailes iliaques**, on a le **grand bassin**. La forme du bassin (sacrum + os coxaux), est très variable d'un individu à l'autre.

♦ De part et d'autre de la ligne arquée, on trouve 2 articulations :

- en avant, la **symphyse pubienne** encroûtée de **cartilage** (angle de **45°** avec l'horizontale ouvert en avant)++

- en haut et en arrière, l'**incisure sacrée de l'os coxal** encroûtée de **cartilage** = **surface auriculaire**, qui a la forme d'un angle droit avec une partie **horizontale** et une partie **verticale**.

♦ En arrière de cette surface auriculaire se trouve la **tubérosité de l'os coxal**, partie osseuse très **épaisse** avec de l'os spongieux, criblée de petits orifices ligamentaires où vont passer les fibres des **ligaments interosseux** pour ancrer l'os coxal au sacrum.

♦ La ligne arquée délimite plusieurs espaces :

- au-dessus : la **fosse iliaque interne**

- au-dessous : la **surface quadrilatère** en regard de la **cavité cotyloïde**

- encore en-dessous : le **foramen obturé** brisé par le passage de la gouttière sous-pubienne du **nerf obturateur**.

Bord antérieur de l'os coxal +++

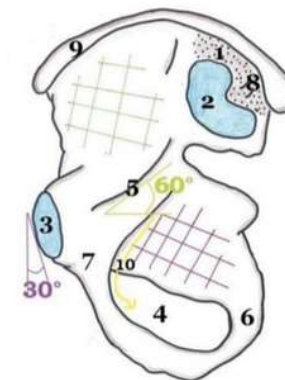
On trouve de haut en bas :

- l'**épine iliaque antéro-supérieure (EIAS)**, palpable sous la peau (endroit où s'appuie la ceinture)

- l'**échancrure inter-épineuse antérieure**

- l'**épine iliaque antéro-inférieure**, extrêmement profonde et impossible à palper

- la **gouttière du muscle psoas** = **vallée du psoas**

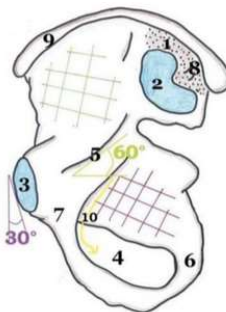


- l'**éminence ilio-pubienne (ou ilio-pectinée)**, moulée sur la paroi antérieure du cotyle

- le **bord supérieur du pubis**, pointu et palpable sous la peau

- l'**épine du pubis**, non palpable

La surface articulaire du **pubis** est plus pointue chez l'homme (forme d'une carène de bateau) que chez la femme où elle est en plus recouverte par la graisse du **mont du pubis = mont de Vénus** pour amortir les chocs lors des rapports sexuels.



Bord supérieur de l'os coxal

Il est formé par la **crête iliaque**. En vue supérieure, elle a la forme d'un S italique.

Elle présente une certaine **épaisseur** (1 voire 2 cm) alors que l'aile iliaque est très **fine** (4 mm).

Sur la crête se trouve une partie plus épaisse, le **tubercule du moyen fessier** (2 cm).



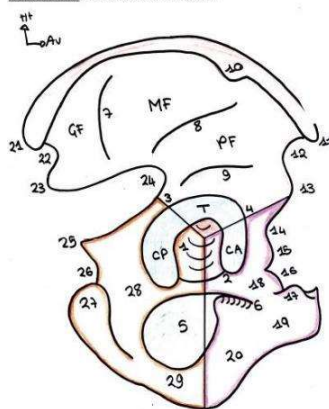
🕒 Le bord supérieur du pubis est dans le **MÊME** plan que l'épine iliaque antéro-supérieure. ++

Bord postérieur de l'os coxal +++

On trouve de haut en bas :

- l'**épine iliaque postéro-supérieure (EIPS)**
- l'**échancrure inter-épineuse postérieure**
- l'**épine iliaque postéro-inférieure**
- la **grande échancrure sciatique = ischiatique** où passent le muscle pyramidal et le nerf sciatique, arrondie chez la femme mais très angulée chez l'homme
- l'**épine sciatique = ischiatique**
- la **petite échancrure sciatique = ischiatique**
- le **bord postérieur de la tubérosité ischiatique**

Schéma 11 : Vue latérale de l'os coxal



🦋 PATHO : La crête iliaque 🦋

On peut planter des vis dans la crête mais pas dans l'aile, on peut y faire des prélèvements en vue de greffes osseuses.

♥ Le **détroit supérieur** est formé par : ++

- le **pubis** en avant
- la **ligne arquée**
- le **bord antérieur de l'aile du sacrum** (de chaque côté)
- le **promontoire** = bord antérieur du **corps de S1** encroûté de cartilage qui surplombe le petit bassin.

Bord inférieur de l'os coxal

On y trouve :

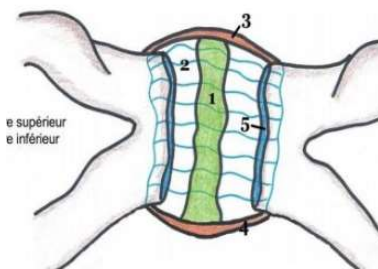
- le bord inférieur de la **branche inférieure du pubis**
- le bord inférieur de la **branche (ascendante) de l'ischion**

III. Les articulations et les ligaments

A. La symphyse pubienne : articulation cartilagineuse

Le **pubis** comprend 2 surfaces articulaires encroûtées de **cartilage** et un **fibrocartilage d'interposition** qui comble la **cavité**.

*Alors cavité virtuelle ou pas ? Une cavité virtuelle c'est une cavité qui n'existe pas mais que l'on peut créer. Si la cavité est **comblée** par du cartilage, elle n'est **pas virtuelle** car on ne peut pas la créer.*



L'articulation est manchonnée par une **capsule articulaire** elle-même entourée de **ligaments de renforcement** : **ligament supérieur** et **ligament inférieur**.

La distance entre les deux lèvres du pubis est de l'ordre de 1cm ++

Pendant l'accouchement, cette articulation ne bouge pas (= elle ne s'ouvre pas), mais s'écarte de 1mm. C'est une **articulation figée**.

💀 PATHO : Fractures de la symphyse pubienne 💀

Accidents de moto et traumatisme du bassin avec déchirure de la **symphyse pubienne** (associée à des déchirures **sacro-iliaques**) donne un **bassin en open book** (= livre ouvert).

B. L'articulation sacro-iliaque : articulation synoviale

C'est l'articulation entre la **surface auriculaire** de l'**os coxal** et l'**incisure coxale** du **sacrum**.

Le **sacrum** est **concave** vers l'avant. La **sacro-iliaque** est une **articulation synoviale++** (**arthrodie en presse bouton**), les surfaces sont **planes** avec un emboîtement articulaire avec une **partie male convexe** et une **partie femelle concave**.

(Mnémono : « La femelle est sacrée »)

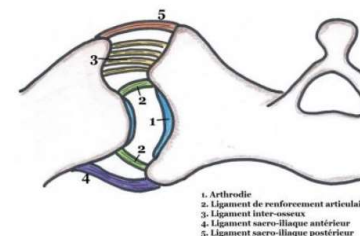
Cette articulation présente une **capsule** et des **ligaments de renforcement** :

→ le **ligament antérieur**, grêle

→ le **ligament interosseux** : entre **sacrum** et **os coxal** au niveau du sinus interosseux

→ le **ligament ilio-sacré** : qui part de l'**ilion** et vient s'accrocher en arrière.

Les deux derniers ligaments sont très épais et résistent à 500kg à l'arrachement. Ils supportent le poids du corps, car c'est une **articulation instable** puisque les os sont plats.



💀 PATHO : Fracture du bassin 💀

Les fractures du bassin avec rupture des ligaments sont les **témoins de la violence d'un traumatisme** (accidents très graves de la circulation) fractures mortelles si rupture des vaisseaux de la zone.

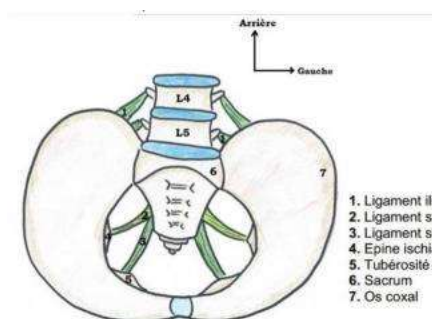
C. Les ligaments à distance

Les articulations ont des **ligaments à distance** qui participent à la **fermeture inférieure** du petit bassin, surtout grâce aux **muscles** qui s'insèrent dessus :

→ **Ligament ilio-lombaire** : tendu entre l'**os coxal** et les **processus transverses** de L4 et L5

→ **Ligament sacro-épineux** : tendu entre le **sacrum** et l'**épine ischiatique**, puissant

→ **Ligament sacro-tubéral** : sous-jacent au **sacro-épineux**, tendu entre le **sacrum** et la **tubérosité ischiatique**.



IV. Etude synthétique

Le détroit supérieur passe par la ligne arquée, le bord latéral de l'aile du sacrum et le promontoire.

Il n'y a pratiquement PAS de lignes de force qui passent vers la **symphyse pubienne** (articulation non essentielle à la stabilité du bassin contrairement à la sacro-iliaque ++).

Chez la femme, il a la forme de deux ovoïdes sécantes car la tête du bébé, lors de l'accouchement, va s'orienter selon l'une des deux ovoïdes.

Au final, le **détroit supérieur** a une forme en cœur assez écrasée.

Il y a 3 diamètres du détroit supérieur à connaître :

1. le diamètre antéro-postérieur : 11cm
2. le diamètre transverse : 12 cm
3. le diamètre latéral : 13cm

♦ Il existe aussi un **détroit inférieur** entre le pubis, l'ischion et le coccyx qui a un diamètre de 11cm, tout comme l'écart entre les ischions.

Lors de la présentation, le **coccyx** peut se rabattre en arrière grâce à l'extrême mobilité des articulations ligamentaires et à l'inondation hormonale de la femme parturiente.

Ce **diamètre inférieur** peut donc facilement être agrandi vers l'arrière contrairement au diamètre du détroit supérieur.

♦ Des **lignes de force** vont quitter le **sacrum** et vont aller vers la **tête du fémur**, faisant un angle de 160° avec la verticale.

Elles passent uniquement par le détroit supérieur, ainsi on ne va trouver du **tissu spongieux** et une forte épaisseur qu'au niveau du détroit supérieur.

Donc dans l'aile iliaque, il n'y a **PAS d'os sauf au niveau de la crête** et **PAS de lignes de force importantes** pour la stabilité du membre inférieur.

Ces **lignes de force** vont se continuer sur la **tête du fémur** avec **l'éventail de sustentation** qui travaille en pressions positives ≠ arche de traction qui travaille en pressions négatives.

Salut les loulous ! C'est Sachacetabulum, je reprends la main après ma cotut' pour vous parler de la deuxième partie du cours sur les parois du petit bassin ! Let's goo ♥

I. Parois musculaires

A. Obturateur interne PELVI-TROCHANTERIEN

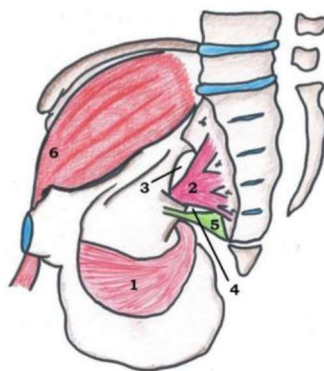
Comme son nom laisse à penser, ce muscle est celui qui **s'insère sur le pourtour du foramen obturé**, et tapisse la face interne de la membrane obturatrice. Il va ensuite cheminer vers la **petite échancrure sciatique**, qu'il traverse ; pour se terminer au niveau du **grand trochanter fémoral**.

- ★ Insertion proximale = pourtour du foramen obturé
- ★ Insertion distale = grand trochanter fémoral

B. Pyramidal (ou pyriforme) PELVI-TROCHANTERIEN

Ce muscle (*ayant grossièrement la forme d'une pyramide*), provient des **vertèbres sacrées S2, S3 et S4**. Il passe par la **grande échancrure sciatique**, qu'il va diviser en deux canaux +++

- ♣ Canal sus-pyramidal : entre grande échancrure sciatique et bord supérieur du muscle pyramidal. Y passe l'artère glutéale supérieure
- ♣ Canal sous-pyramidal : entre bord inférieur du muscle (en haut) et ligament sacro-épineux (en bas). Y passent :
 - ♠ Le pédicule vasculo-nerveux glutéal inférieur
 - ♠ Le **nerf sciatique** +++



Il se termine au niveau du **grand trochanter fémoral**.

- ★ Insertion proximale = CV de S2, S3, S4
- ★ Insertion distale = grand trochanter

Les muscles pelvi-trochantériens

Ce sont des muscles qui ont une insertion proximale variée (mais se situant toujours au niveau du pelvis), mais dont l'insertion distale est toujours la même : au niveau du **grand trochanter fémoral**. Au nombre de 6 (*de chaque côté, donc 12 en tout*), ils ont pour rôle de permettre la rotation latérale du membre inférieur, ou pelvien. Les deux muscles que l'on cite ont une origine **endopelvienne**, alors que les quatre autres sont **exopelviens**.

C. Ilio-psoas

Il correspond à la **réunion** du muscle psoas (dont l'insertion proximale se fait au niveau du ligament arqué médial du diaphragme thoraco-abdominal) et du muscle iliaque, qui est plat. Ensemble, ils tapissent toute la **fosse iliaque interne**, et se trouvent **au-dessus du détroit supérieur** (*et donc de la ligne arquée*). Le muscle iliaque est le plus profond, alors que le psoas se repose dessus, est plus superficiel. Ce muscle se dirige vers la **vallée ou gouttière du psoas**, avant de se terminer sur le **petit trochanter fémoral**. L'ilio-psoas n'est donc **pas un muscle pelvi-trochantérien**.

- ★ Insertion proximale = ligament arqué médial (psoas) + fosse iliaque interne (iliaque)
- ★ Insertion distale = petit trochanter fémoral

♥ **ATTENTION : Ces trois muscles n'appartiennent pas au petit bassin ou au périnée ! Ce sont des muscles du membre inférieur ♥**

II. Parois vasculaires

A. Réseau veineux

Les **veines iliaques externes** (provenant des veines fémorales) et **internes** (drainant les organes du PB) se réunissent et forment les veines iliaques communes. Celles-ci se réunissent à leur tour pour former la VCI **en regard du CV de L4**.

Alors oui, ce n'est pas ce qu'on a l'habitude de dire en cours d'UE5, mais 2P a clarifié ce point-là : la division artérielle et la réunion veineuse se font sur le même plan, à savoir au niveau du bord supérieur du CV de L4. Or les veines ont un aspect plexiforme. Dans le cas de la réunion des veines iliaques communes pour former la VCI, il existe un étalement des formations veineuses qui recouvre le CV de L5.

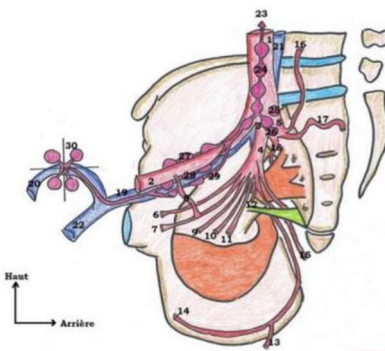
De manière générale, on dit que **la division artérielle se fait au-dessus et en avant du plan veineux**. Donc le plan veineux est plutôt interne et postérieur par rapport au plan artériel.

B. Réseau artériel

Comme vous le savez déjà, l'aorte se divise en regard du **CV de L4** en artères iliaques communes D et G. Ensuite, chaque iliaque commune se divise, **en regard de l'articulation sacro-iliaque**, en artères iliaque **externe et interne** (aussi appelée artère hypogastrique).

☞ L'artère iliaque externe va cheminer sur la **face interne de l'ilion**, au-dessus du détroit supérieur, puis sortir du petit bassin (PB). Au niveau du triangle de Scarpa (ou trigone fémoral), elle donnera l'**artère fémorale**

☞ L'artère **hypogastrique** est le principal apport vasculaire des viscères du PB. Elle a un trajet **très court** (de l'ordre du centimètre), et va donner un grand nombre de **branches terminales** (entre 10 et 12, qui sont plus ou moins constantes).



Nous allons maintenant parler des terminales de l'artère iliaque interne. Il faut savoir que l'on peut les regrouper en deux troncs :

π Tronc postérieur

Il est composé de trois artères, qui sont exclusivement à destinée pariétales. Les artères du tronc postérieur sont **volumineuses et constantes**.

- ★ Artère **sacrée latérale**, que l'on retrouve sur la face latérale du sacrum
- ★ Artère **glutéale supérieure** (ou encore fessière) qui passe dans le canal sous-pyramidal
- ★ Artère **ilio-lombaire**, qui est très grosse et dangereuse, car saigne beaucoup

α Tronc antérieur

La description de ce tronc est beaucoup plus **variable d'un individu à l'autre**. Il est composé d'un grand nombre d'artères, qui peuvent tantôt naître directement de l'artère hypogastrique, ou alors, d'une de ses terminales.

- ★ Artère **ombilicale** → c'est le **principal apport vasculaire de la vessie** +++
- ★ Artère **vésicale supérieure**
- ★ Artère **vésicale inférieure**
- ★ Artère **vaginale**
- ★ Artère **utérine** → elle est **très grosse**, et donne aussi beaucoup d'artères (cf. cours sur l'appareil génital)
- ★ Artère **obturatrice** → passe dans la gouttière sous-pubienne
- ★ Artère **glutéale inférieure** → passe dans le canal sous-pyramidal
- ★ Artère **pudendale interne** → elle est très grosse, et constitue **l'apport sanguin majoritaire du périnée**. Son trajet est important :

Canal sous-pyramidal (sortie du PB) → passe en arrière du ligament sacro-épineux → retour dans le PB → va jusqu'à la vulve qu'elle vascularise

- ★ Artère **rectale moyenne** → qui est **inconstante**
- ★ Artère **rectale inférieure** → qui passe dans le canal sous-pyramidal et vascularise le **canal anal** (cf. cours sur le rectum)

Les artères du tronc antérieur sont à la fois à destinée pariétale et viscérale. Ainsi, les artères **ombilicale, obturatrice et glutéale inférieure sont à destinée pariétale**. **NB** : il existe chez un tiers des patients une **anastomose** entre l'artère iliaque externe et l'obturatrice, que l'on appelle la **corona mortis**. Elle est importante à connaître, car peut présenter un danger lors de chirurgie, ou à la suite de traumatismes de la région. Une rupture de cette anastomose pourra entraîner une hémorragie potentiellement fatale

C. Réseau lymphatique

La suppléance lymphatique du petit bassin est **très riche**. Les vaisseaux et nœuds se répartissent en plusieurs groupes, qu'il est important de connaître.

Uretères et vaisseaux pelviens

Il faut savoir que les uretères entretiennent des **relations étroites avec les vaisseaux pelviens**. En effet, ils vont les **surcroiser**, mais de deux manières différentes à droite et à gauche

- ➔ A **droite**, l'uretère passe **en dehors de la division** de l'artère iliaque commune. Il surcroise donc l'artère iliaque **externe** (*mnémo sympa de la ronéo de l'année dernière : il y a un O dans drOite et dehOrs*)
- ➔ A **gauche**, l'uretère passe **en dedans de la division**. Il va donc surcroiser l'artère iliaque **commune** (*il y a un A dans gAUche et dedAns*)

✌ **Nœuds lymphatiques inguinaux superficiels** : au niveau du triangle fémoral se trouve la **crosse de la grande veine saphène** (*ou saphena magna*) qui se jette dans la veine fémorale. Autour de cette crosse se trouvent des nœuds lymphatiques répartis en **quatre cadrans**.

- ☞ Ces nœuds se drainent **vers la chaîne iliaque externe**
- ☞ Les nœuds des **cadrans internes** (supérieur et inférieur) sont des voies de drainage de la **vulve et de la marge anale**

💀 **PATHO : Cancer de la vulve ou de la marge anale** 💀

En cas de suspicion de cancer (ou d'infection de la région), il est de bon ton de pratiquer une **palpation** des nœuds lymphatiques inguinaux superficiels. Puisqu'ils constituent une voie de drainage privilégiée, il y a de grandes chances qu'ils soient **hypertrophiés**, signant un possible processus pathologique.

✌ **Chaîne iliaque externe** : cette chaîne est composée de **trois groupes**, qui s'organisent autour des vaisseaux iliaques externes. Il faut savoir que la veine iliaque externe est interne par rapport à l'artère

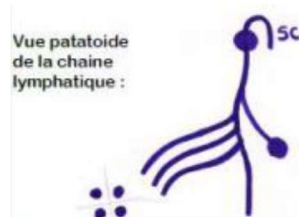
- ☞ Chaîne **médiale** : qui se trouve en dedans/sur la face médiale de la veine iliaque externe
- ☞ Chaîne **intermédiaire** : les nœuds lymphatiques se trouvent entre artère et veine

☞ Chaîne **latérale** : en dehors/sur la face latérale de l'artère iliaque externe

✌ **Chaîne iliaque interne** ou *hypogastrique* : le long des vaisseaux iliaques internes

✌ **Chaîne iliaque commune** ou *primitive* : qui est la réunion des deux chaînes précédentes

✌ **Nœuds lymphatiques du promontoire** : se trouvent **en regard du sacrum**. Ils vont se drainer vers la chaîne iliaque primitive



Ensuite, tout ce beau monde se draine vers la **chaîne lombo-aortique** ou *abdomino-aortique*, qui consiste en la réunion des deux chaînes iliaques primitives controlatérales. La lymphe se dirige ensuite vers la **citerne du chyle de Pecquet**, puis dans le **conduit thoracique** (*qui se trouve à gauche*). Celui-ci se jette ensuite dans la veine sous-clavière gauche.

Drainage lymphatique ovarien +++ (*tombe toutuuut le temps au concours*)

Il existe une particularité concernant le drainage ovarien. En effet, celui-ci n'est pas parallèle à droite et à gauche.

- ➔ A **droite**, l'ovaire droit se draine directement dans la veine cave inférieure, car la veine gonadique droite se jette dans la VCI
- ➔ A **gauche**, l'ovaire gauche se draine vers les nœuds lymphatiques rénaux gauches, car la veine gonadique gauche se jette dans la veine rénale gauche

En effet, anatomiquement, la veine rénale gauche est plus longue que la droite (*la VCI est décalée sur la droite, cf. cours d'UE5*).

💀 **PATHO : Cancer de l'ovaire** 💀

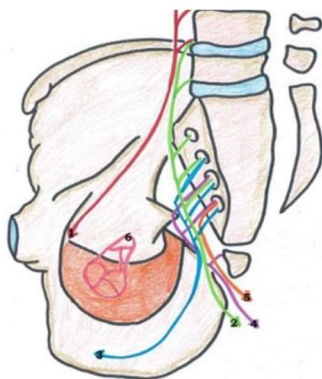
Ainsi, un cancer de l'ovaire droit se propagera par la VCI vers le foie et les organes périphériques. Alors qu'un cancer de l'ovaire gauche pourra aussi se propager vers la veine rénale gauche, et donner un Kc du rein gauche.

III. Parois nerveuses

A. Innervation somatique

Dans ce cours, on va essentiellement faire une liste de nerfs qui interviennent dans l'innervation du petit bassin. La plupart du temps, ces nerfs sont des anastomoses des **rameaux antérieurs des nerfs spinaux lombaires et sacrés**.

- ✂ Plexus lombaire : L1, L2, L3, L4, L5
- ✂ Tronc lombo-sacré : L4, L5 → à ne pas confondre avec...
- ✂ Plexus lombo-sacré : L4, L5, S1, S2, S3
- ✂ Plexus sacral : S1, S2, S3, S4, S5
- ✂ Plexus sacro-coccygien : S4, S5, C1 → innerve la marge anale



- ☑ Nerf **sciatique** : correspond à l'anastomose entre le **tronc lombo-sacré** et les **rameaux antérieurs des nerfs spinaux S1, S2 et S3**. Il chemine dans le canal sous-pyramidal, et permet la **flexion du genou**. Il donne les nerfs tibial et fibulaire (*anciennement sciatique poplitée externe*)
- ☑ Nerf **fibulaire** : L4, L5 → c'est le nerf **releveur du pied**. Il nous permet de marcher sur les talons
- ☑ Nerf **tibial** : S1, S2, S3 → Il permet la **flexion du pied**, c'est grâce à lui que nous marchons sur la pointe des pieds

🦴 PATHO : lésion du nerf fibulaire 🦴

La lésion de ce nerf, qui permet de relever le pied, entraînera chez le patient le **phénomène de steppage**. Ceci correspond à une **élévation excessive du genou à la marche**, en réponse à l'impossibilité à fléchir le pied (et à marcher sur les talons).

- ☑ Nerf **pudendal** (*ou honteux*) : S2, S3, S4 → c'est un nerf **à la fois moteur et sensitif**. Il va innerver les muscles du périnée, du diaphragme pelvien ; les organes du PB ; ainsi que le sphincter strié de l'anus par le biais du...
- ☑ Nerf **rectal inférieur** (*ou anal*) : S4 → c'est donc un **rameau du nerf pudendal**

🦴 PATHO : lésion du nerf rectal inférieur 🦴

Une lésion du nerf rectal inférieur, du fait de sa fonction d'innervation du sphincter strié de l'anus, entraînera chez le patient une **incontinence**, par déficit de fonctionnement de ce sphincter.

- ☑ Nerf **obturateur** : L2, L3, L4 (*à ne pas confondre avec le pudendal*)

B. Innervation végétative

Dans le petit bassin, il existe un élément apportant l'innervation végétative aux viscères : c'est le **plexus hypogastrique inférieur** (PHI), une **lame ajourée, ganglionnaire, plexiforme et indisséable**, se trouvant de part et d'autre des organes. Il reçoit deux contingents :

- ☉ L'influx **parasympathique** (PΣ) : via les **nerfs splanchniques pelviens**, ou nerfs érecteurs d'Eckard. Ceux-ci sont issus des rameaux antérieurs de **S2, S3 et S4** (*comme pour le nerf pudendal ou le muscle pyramidal*). Ces nerfs splanchniques vont vers synapses dans le PHI ; des **nerfs viscéraux** vont ensuite aller vers les muscles lisses du rectum, de la vessie, et des corps érectiles féminins (*cf. cours concernés*). *Comme vous le savez déjà*, ces nerfs permettent, chez la femme comme chez l'homme, les fonctions de miction, défécation et érection.
- ☉ L'influx **orthosympathique** (OΣ) : par deux moyens
 - ☞ Des nerfs issus du **plexus hypogastrique supérieur** (PHS) ou nerf pré sacré : qui est une lame végétative **uniquement orthosympathique** en avant du sacrum (*d'où son nom*), et qui **se divise en Y inversé** pour se diriger vers le PHI
 - ☞ Des **nerfs splanchniques OΣ** : issus des chaînes ganglionnées latéro-vertébrales bilatérales (tronc sympathiques). Ils vont

permettre la fermeture des sphincters lisses (rectum, vessie), et la sécrétion (transsudation vaginale) lors de l'excitation sexuelle +++

Tronc sympathique sacré

Au niveau lombo-sacré, les chaînes latéro-vertébrales sont sur la face antérieure du sacrum, en dedans des foramens pelviens antérieurs. Ensuite, les deux

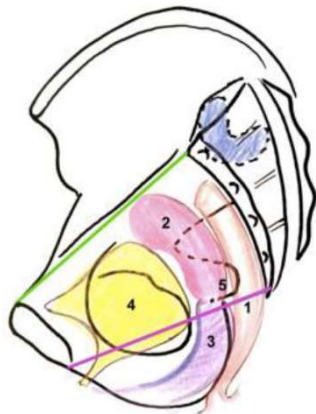
IV. Projection des organes du petit bassin

On va ici évoquer la **projection des organes** que l'on étudiera plus tard en détail, par rapport au cadre osseux que vous avez étudié en première partie de ce cours.

1. Le **clitoris** : il se projette **sous** la **symphyse pubienne**
2. La **vessie** : elle se projette...
 - a. Dans l'aire du **foramen obturé** lorsqu'elle est vide
 - b. **Au-dessus de la symphyse** pubienne lorsqu'elle est pleine

ATTENTION : bien que pleine, la vessie se projette toujours sur le foramen obturé !

3. Le **vagin** : se projette sur l'**ischion**
4. L'**utérus** : sur la **surface quadrilatère**
5. Le **col de l'utérus** : sur l'**épine sciatique**
6. Le **rectum** : moulé dans la **concavité sacrée**, il est en arrière du vagin



Instant dédiiiiiii :

- *Déjà à Nicolas, mon parrain d'amour, parce qu'il est avec moi pendant que je finis cette fiche et franchement c le best, il va déchirer la D2 en deux !*

- *Ensuite à mon ancienne famille parrainage : Alexandra, Théo et Nicco, qui sont maintenant en P2 avec mwaaa ! A mes deux autres co-fillots qui, j'en suis sûr, vont bientôt me rejoindre : Diego et Noelyse jymmm. Et à Ariane bien sûr !*

- *A toute la team Tutorat Niçois, parce qu'objectivement on est trop cools et trop bg c'est fou ! J'vous love tous.*

- *Pour revenir sur le tutorat, vraiment je vous incite fortement à le faire, c'est une expérience humaine fantastique ! C'est vraiment un plaisir d'aider son prochain, et de rendre tout ce qu'on a pu nous donner pendant notre (ou nos hihi) P1. C'est beaucoup de boulot et beaucoup d'investissement perso, mais ça en vaut la peine.*

- *Et enfin à l'UE9, parce que c'est une matière pleine de beauté et pleine de subtilités ! De façon totalement objective, je peux dire que c'est la meilleure de toutes les UE de P1 !*

On espère vous transmettre notre passion ma co-tut' et moi-même, et on a extrêmement hâte de rencontrer nos pious !

Bisous et bon courage à tous.