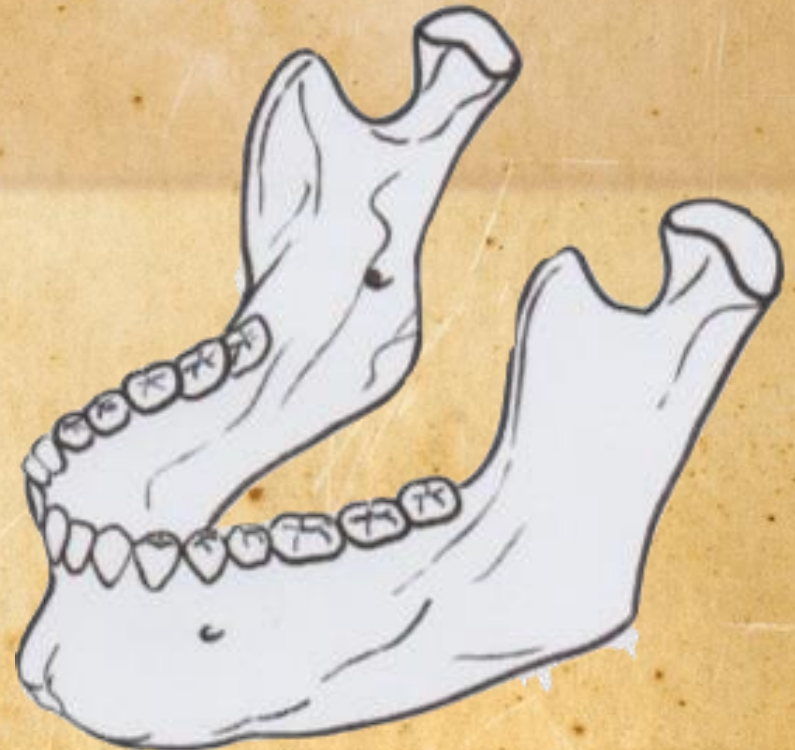

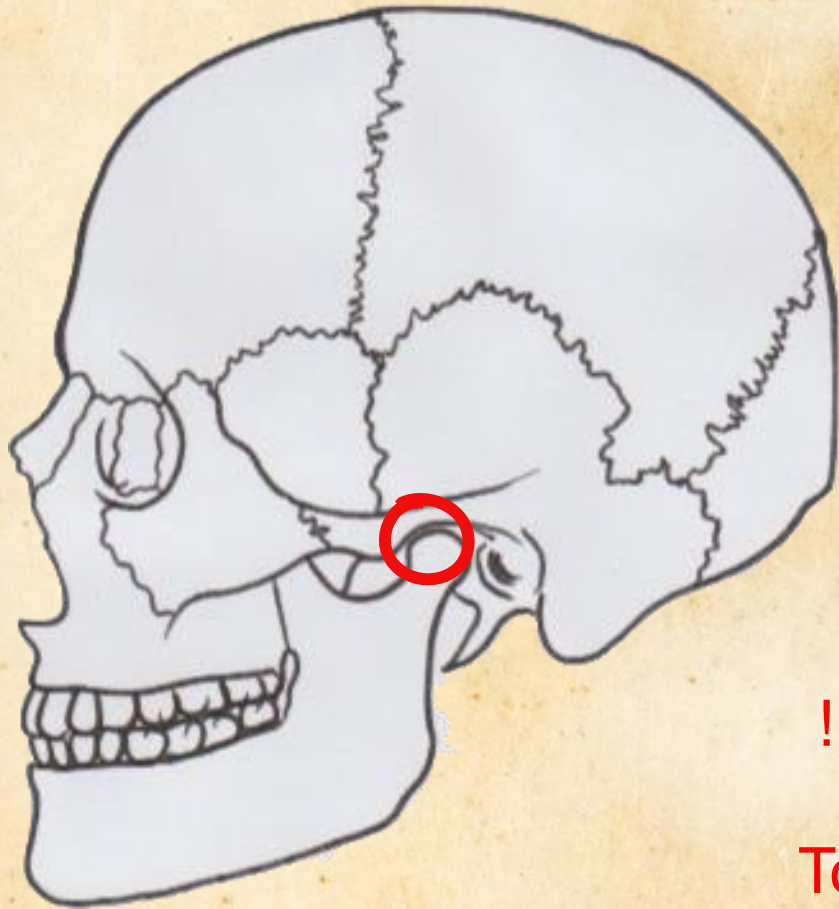
Tutorat 2019-2020

Archives de la Sainte UE12

L'articulation temporo-mandibulaire



Les Articulations temporo- mandibulaires



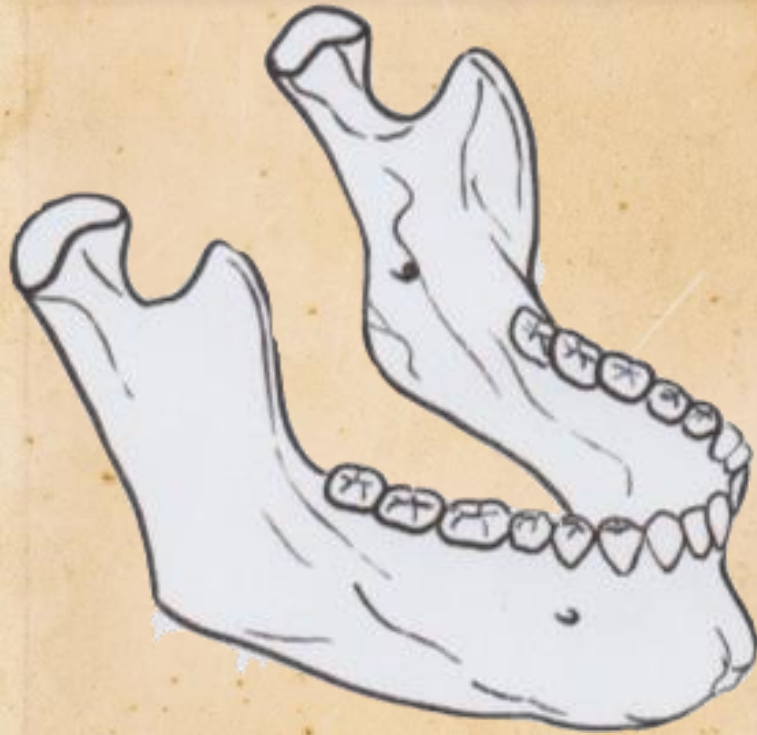- Articulation synoviale (condylienne = ellipsoïde) à deux axes de mobilités

- ATM : animé par des muscles masticateurs

!! ATTENTION !! Nouveauté de l'an dernier :

Tous les muscles de l'ATM sont innervés par le V3 sauf le muscle génio-hyoïdien qui est innervé par le nerf hypoglosse (XII)

Description de la mandibule :



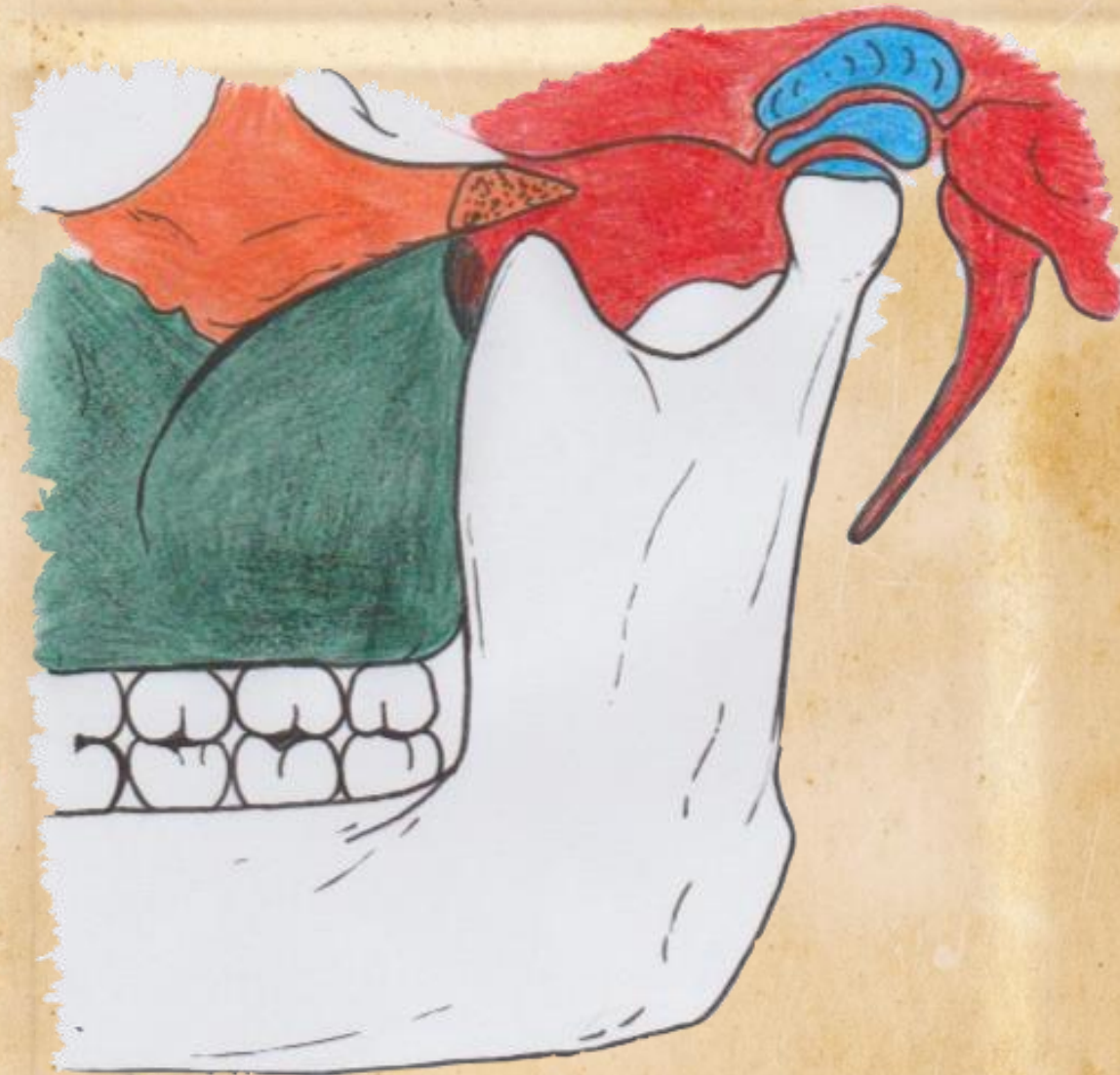•1 corps

•2 branches

•Angle de 110°
entre chaque
branche et le
corps (angle
projeté en C2!)



Description de l'ATM :



3 surfaces articulaires

•La cavité glénoïde du temporal

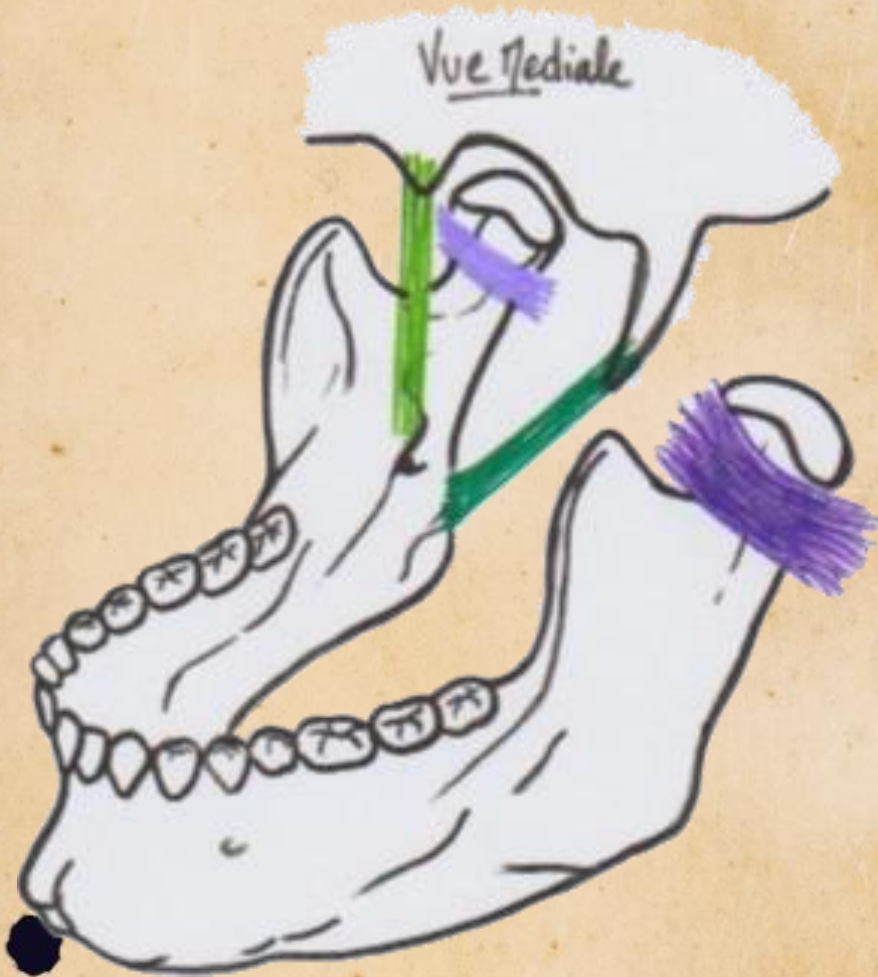•Un fibro-cartilage d'interposition ou disque intra-articulaire

•La tête de la mandibule ou condyle mandibulaire

Les mouvements de l'ATM :

- L'abaissement et l'élévation du corps de la mandibule, respectivement l'ouverture et la fermeture (=occlusion) de la bouche
- Le mouvement de propulsion et de rétropulsion
- Le mouvement de latéralité ou diduction qui va se faire autour de l'axe vertical de l'ATM homolatérale

Moyens d'union et de renforcements de la capsule articulaire :

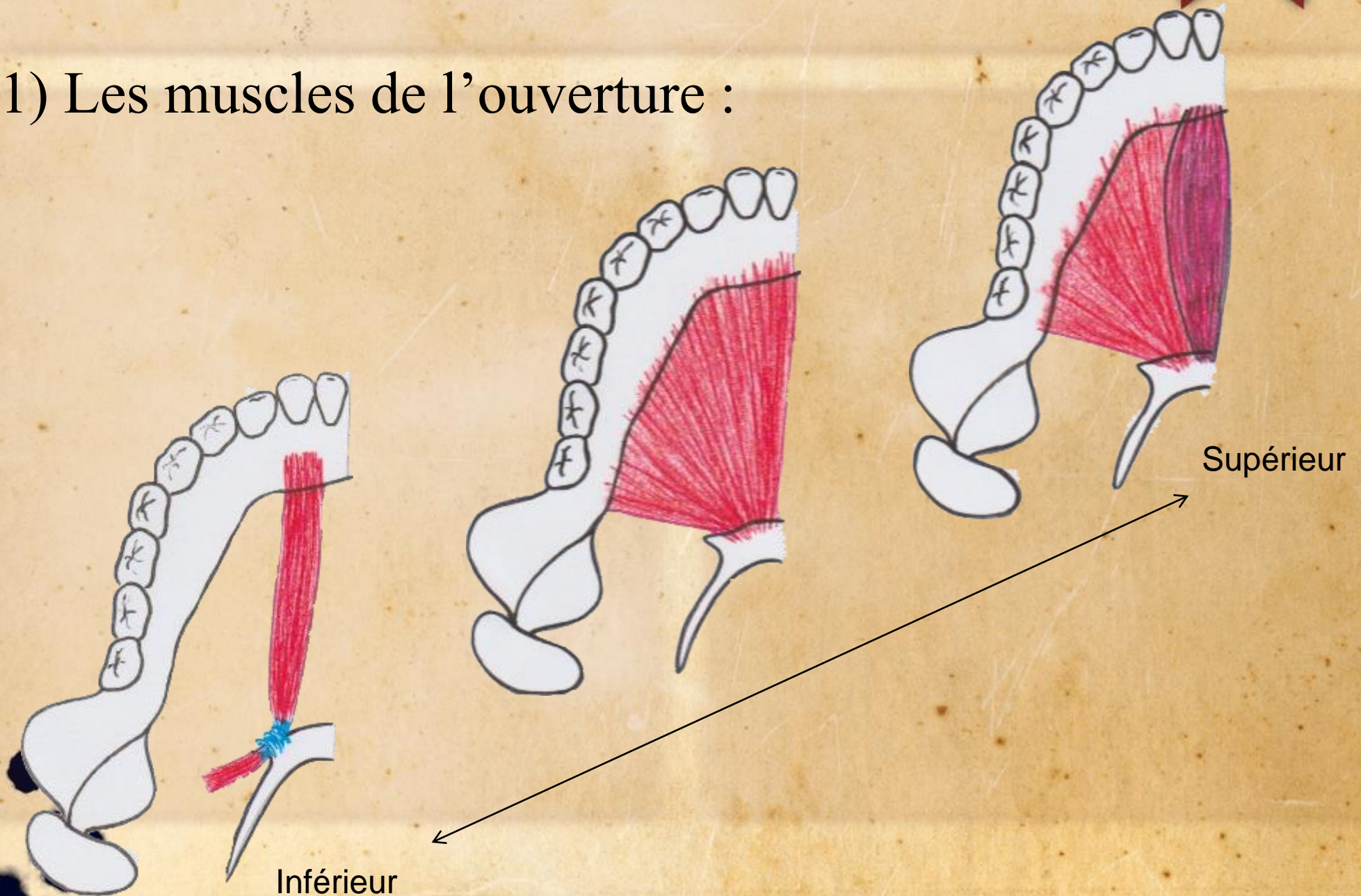


- Ligaments de contacts :
 - Ligament collatéral latéral
 - Ligament collatéral médial

- Ligaments à distance :
 - Ligament stylo-mandibulaire
 - Ligament sphéno-mandibulaire

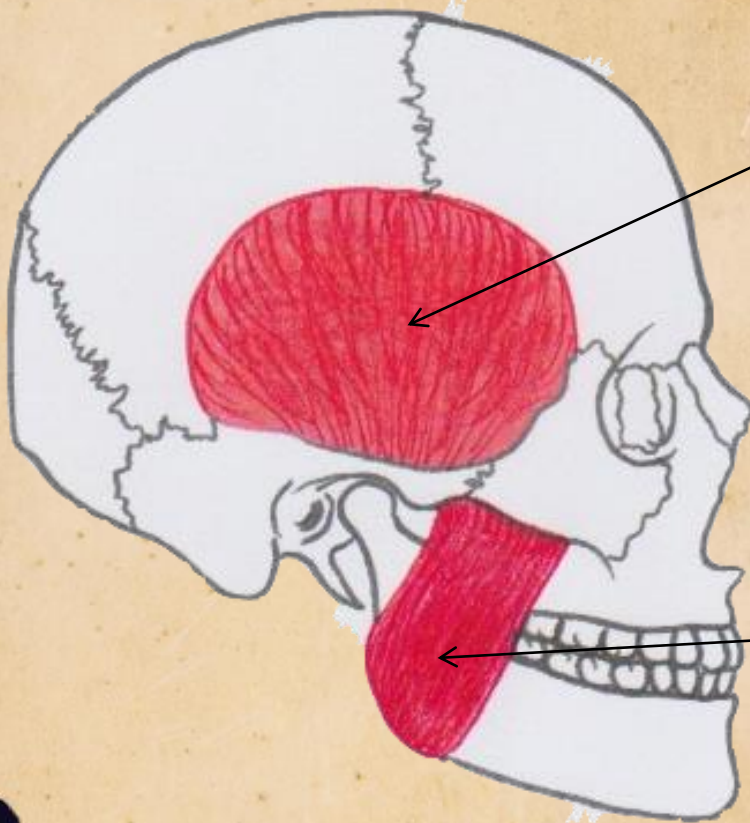
Les muscles de l'ATM :

1) Les muscles de l'ouverture :



Les muscles de l'ATM :

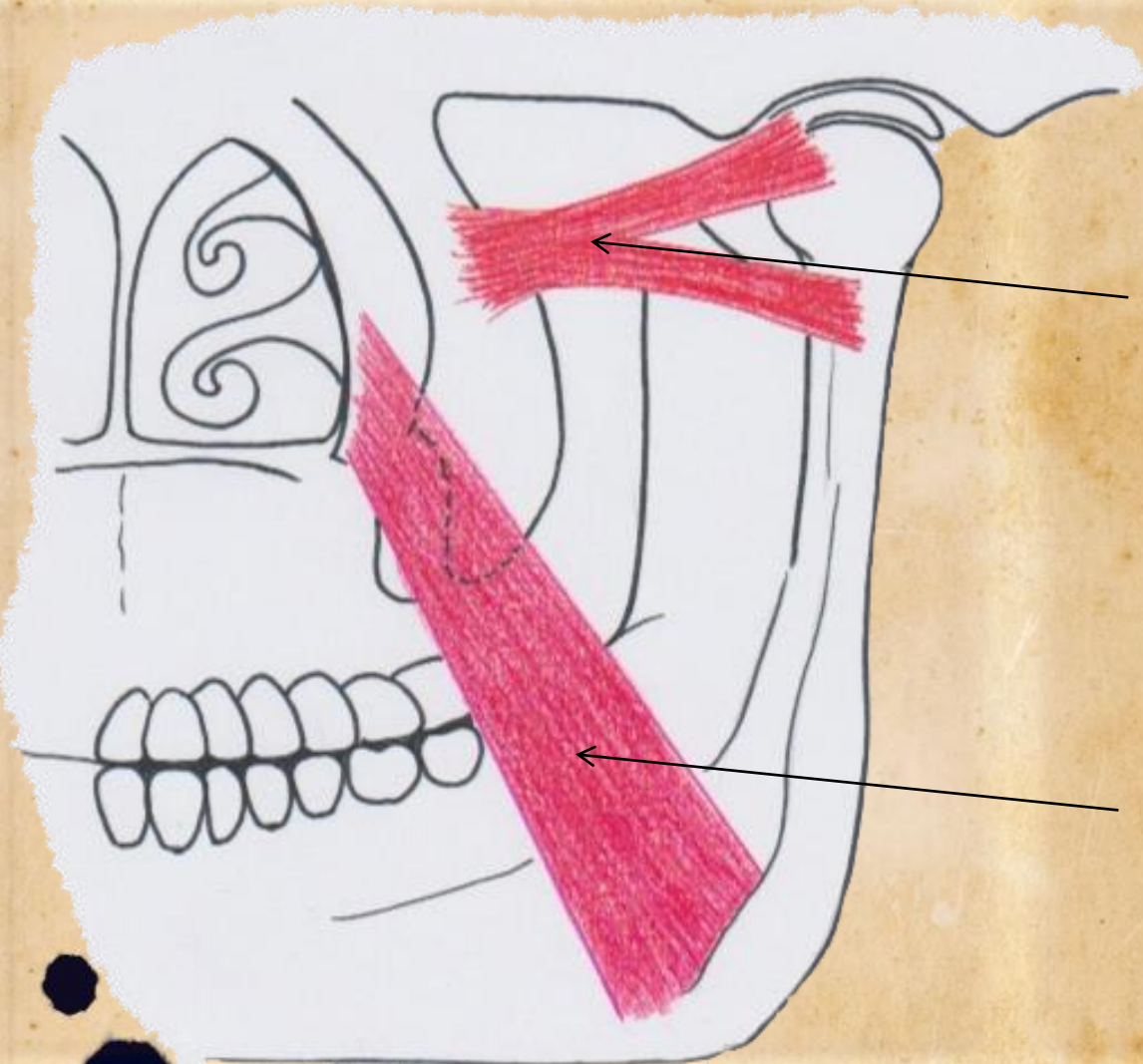
2) Les muscles de la fermeture :



Muscle temporal : Il est extrêmement puissant, externe et s'insère sur la fosse temporale et sur le processus coronoïde de la branche de la mandibule

Muscle masséter : Il s'agit d'un muscle plat externe très puissant ; il est tendu entre le tubercule du masséter (ou tubérosité massétérique) et l'arc zygomatique

Les muscles de l'ATM :



Muscle ptérygoïdien latéral/externe : Il s'insère sur l'aile latérale du processus ptérygoïde et a deux tendons terminaux (un sur la capsule et le disque ; l'autre sur la col de la mandibule)

Muscle ptérygoïdien médial/interne : Il s'insère dans la concavité entre les deux ailes du processus ptérygoïde et a un trajet oblique en bas et en arrière vers la partie interne de la mandibule

Merci de votre attention !
La Sainte UE12 et ses saints
patrons vous souhaitent bon
courage pour ce S2 !

