

Les organes du petit bassin

I. Le vagin

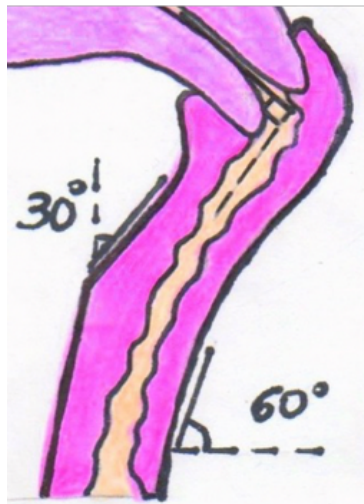
1) Généralités

♥ **Le Vagin** = étui pénien de la femme, c'est l'organe de la copulation et l'élément le plus bas de la filière génitale de la femme

→ Mesure 8cm et est **extensible++**

→ Le **toucher vaginal** permet de monter jusqu'au cul-de-sac du vagin situé en avant du cul-de-sac recto-vaginal de Douglas (élément le plus déclive de la grande cavité péritonéale++)

→ Il fait un angle de **60°** avec **l'horizontale ouvert en arrière** ++ → concave en arrière à cause du cap anal++



♥ Le vagin est aplati d'avant en arrière, on lui décrit ainsi une **face antérieure** et une **face postérieure++** On le retrouve entre la vessie en avant et le rectum en arrière.

→ On peut l'explorer au **speculum** (on en trouve des spéciaux pour les femmes vierges).

Le **speculum** se rentre dans un **plan sagittal** (de la même façon que la fente vaginale) puis il faudra le basculer de 90°. Il permettra de voir l'**exocol** de l'utérus.

♥ La partie la plus basse = **introït vaginal** et la plus haute = **dôme vaginal** = **fornix** dans lequel s'insère l'**utérus**.

→ L'**éjaculation** se fait au niveau de la **partie postérieure du fornix** = **cul-de-sac postérieur** = **lac spermatique**

Le **col de l'utérus** (très peu sensible) est repoussé lors de l'éjaculation car le col de l'utérus prendra appui sur la **face postérieure** du vagin ++

2) Ses trois tuniques

De l'extérieur vers l'intérieur, on retrouve:

- ✓ **•La tunique externe conjonctive**
- ✓ **•La tunique moyenne musculaire lisse** : à contraction **involontaire** qui donne l'élasticité au vagin
- ✓ **•La tunique interne muqueuse pavimenteuse** : soumise à **desquamation** avec variation au cours du cycle de la femme. Lieu de **frottis vaginaux** et de frottis du col de l'utérus.

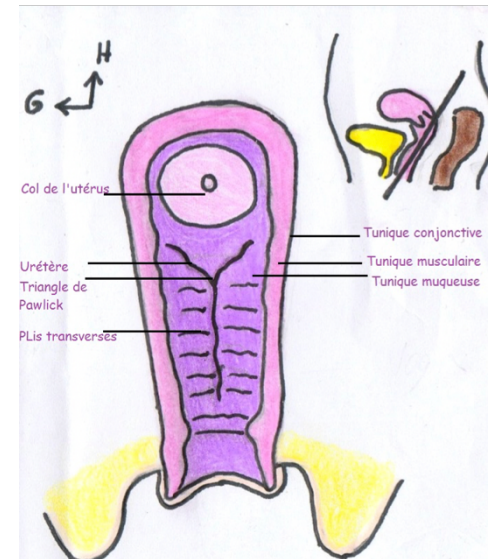
† **Pathologie** : Lors d'une **péritonite**, la palpation du **cul-de-sac de Douglas** (alors plein de pus) entraîne le **cri de Douglas**. *C'est un cri de douleur brutale émis en cas d'infection de la grande cavité péritonéale.*

♥ Selon Ambroise Paré, le **vagin** de la femme a l'aspect du **palais d'un chien ++** avec ses deux faces aplaties l'une sur l'autre.

→ L'intérieur est **rosé** parfois **brûnatre**, avec au fond, le col de l'utérus.

→ **Sur sa face antérieure**: On trouve les **rides du vagin** = **crêtes du vagin** = **plis transverses du vagin** (très épais au niveau de la partie **basse** et s'atténue vers le haut) qui peuvent s'atténuer chez la femme âgée et après les accouchements .

→ **Au centre** on retrouve la **colonne du vagin**, empreinte (4cm) de l'**urètre** en avant. Au dessus de cette colonne on retrouve le **triangle = trigone vaginal** qui correspond à la projection sur la **face antérieure** du vagin du trigone vésical .



→ **Sur sa face postérieure**: On retrouve les mêmes éléments de façon **atténuée** et **SANS** colonne ou trigone ++

3) Les rapports du vagin:

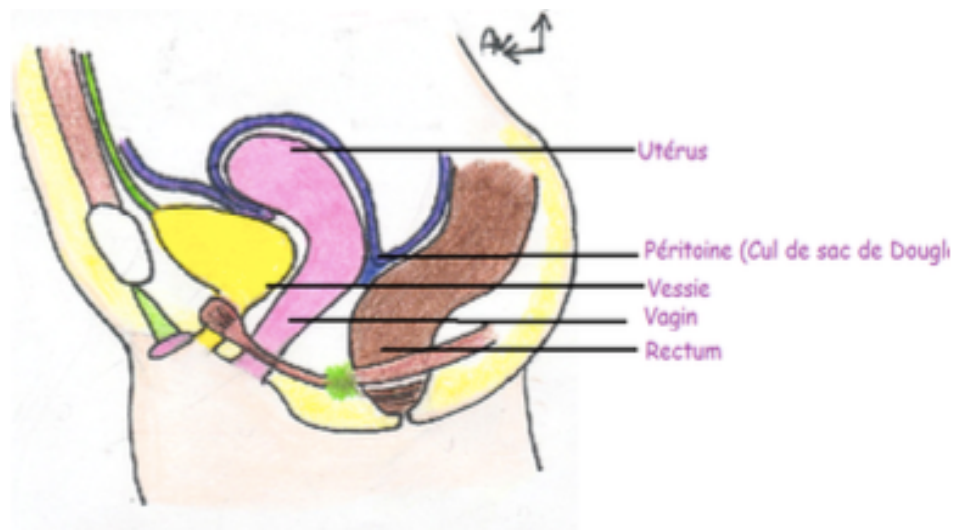
→ **En avant**: avec la vessie (séparé par le septum vesico-vaginal=vestige peritoneal) et l'urètre

→ **En arrière**: le cul-de-sac recto-vaginal de

Douglas et le septum recto-vaginal

→ **En bas et en arrière:** le NFCP

→ **Latéralement:** le périnée cutané (en bas), le diaphragme périnéal, la LSRGP (élément de stabilité fibreux qui entoure les vaisseaux revu ultérieurement) et le L.A++



vestibulaires majeures et mineures et la **sécrétion des glandes para-urétrales de Skene.**

→ Tout ceci est sous dépendance hormonale (oestrogènes++)

† **Femmes fontaines:** ce n'est **PAS** une **éjaculation féminine++** Il s'agit d'un mix de deux phénomènes:

→ **Hypersécrétion** des **glandes urétrales** et **para-urétrales** sous dépendance de l'**orthosympathique**.

→ Contraction involontaire du **détrusor** (muscle lisse de la vessie) entraînant des jets d'urine sous dépendance du **parasympathique**.

4) Rappel sur la lubrification vaginale

♥ **L'Orthosympathique** (hypoG supérieur et nerfs viscéraux) entraîne **transsudation** vaginale, et la **lubrification** par la **sécrétion des glandes**

II. L'utérus

1) Généralités

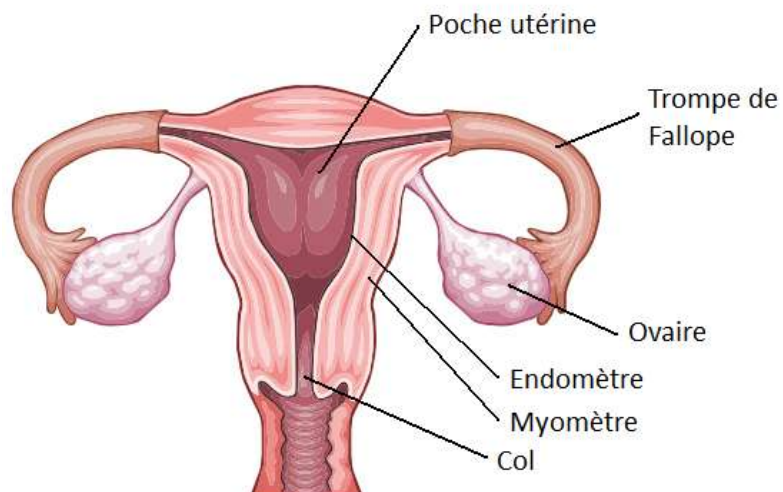
♥ C'est l'organe de la **gestation** qui mesure **7 cm de haut** et **5 cm de large**

→ Partiellement **péritonisé ++**

→ Situé entre la vessie et le rectum, situé en dessous de la **cavité péritonéale**

→ Forme d'un **tronc de cône à base supérieure**

→ Quatre parties: Fond, corps, isthme et col qui s'ouvre dans le vagin



→ L'utérus présente une **antéversion** (inclinaison vers l'avant) et une **antéflexion** (plié sur lui-même) +++

➤ Le col de l'utérus

♥ Chez la **nullipare**, il est perforé de façon **régulière** soit **annulaire** soit sous forme de **fente transversale**

→ Chez la **multipare**, il est **déchiqueté/irrégulier**, on l'assimile à un **museau de tanche**

→ Le col de l'utérus est **rosé** lorsqu'il est **sain ++**

♥ Deux examens de dépistage du cancer du col:

	Col de l'utérus	Cellules cancéreuses acidophiles
Coloration à l' <u>acide acétique</u>	ROSE	BLANCHES
Coloration au <u>lugol</u>	ACAJOU riche en gycogène	ROSEES

➤ Vue générale de l'utérus

♥ Dans sa partie supérieure, l'utérus présente deux angles: les **cornes de l'utérus** où s'insèrent le **ligament rond** (vers l'avant jusqu'aux **grandes lèvres**), le **ligament utéro-ovarien** et les **trompes** de Fallope ou **oviductes**

→ Il est dans son ensemble **rosé**

2) La cavité utérine

♥ Forme d'un **triangle à base supérieure**, ou d'un **T** (forme d'un stérilet)

→ Cette cavité est prolongée par le **canal du col de l'utérus = endocol** qui présente des **replis palmés**.++

On le nomme **arbre de vie du col de l'utérus**.

3) Ses trois tuniques +++

✓ La tunique **interne muqueuse = endomètre**: soumise aux cycles des menstruations et lieu des curetages.

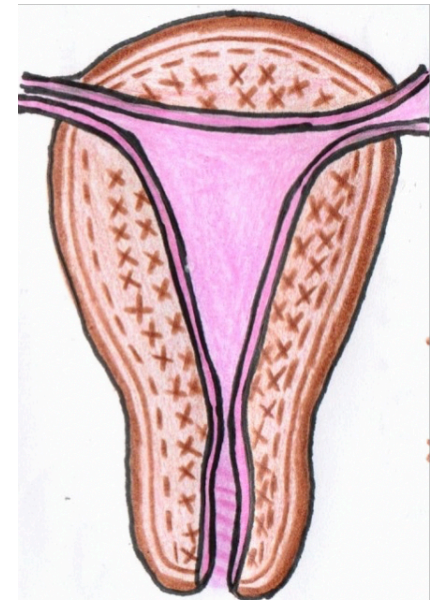
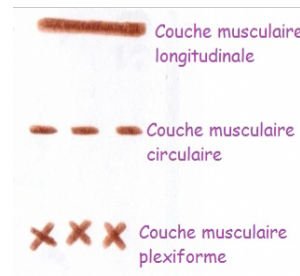
Au niveau du **col**, cette muqueuse présente des différences histologiques: **unistratifiée**

(**endo**col) et **pavimenteuse (exo**col). ++

✓ La tunique **moyenne musculaire = myomètre**: muscle utérin formé de différentes fibres qui se contractent lors de l'accouchement pour permettre l'expulsion de l'enfant et la délivrance (=l'expulsion du placenta).

- Couche interne **plexiforme**
- Couche moyenne **circulaire**
- Couche externe **longitudinale**

✓ La tunique **externe conjonctive**: selon la localisation, ce sera du péritoine ou bien le fascia utérin.



4) L'innervation de l'utérus

♥ L'utérus possède:

→ D'une part des **plexus nerveux intra-utérins végétatifs++**

→ Reçoit d'autre part, une **innervation viscérale végétative:**

les **nerfs viscéraux** issus du **plexus hypogastrique supérieur** qui apporte le **contingent orthosympathique** alors que le **contingent parasymphathique** provient de **S2 S3 S4** (nerfs érecteurs d'Eckart).

5) L'innervation du vagin

♥ **Le vagin** possède lui aussi une **innervation végétative** pour sa **partie supérieure**.

L'innervation de sa **partie inférieure** provient de **S2, S3 et S4** par l'intermédiaire de **nerfs somatiques** (notamment le **nerf honteux**).

† **Péridurale: anesthésie** des **racines lombaires basses et sacrées**. On anesthésie alors la région à **partir de S2, S3 et S4** entraînant **l'analgésie vaginale** mais **persistent** les douleurs **utérines** et les

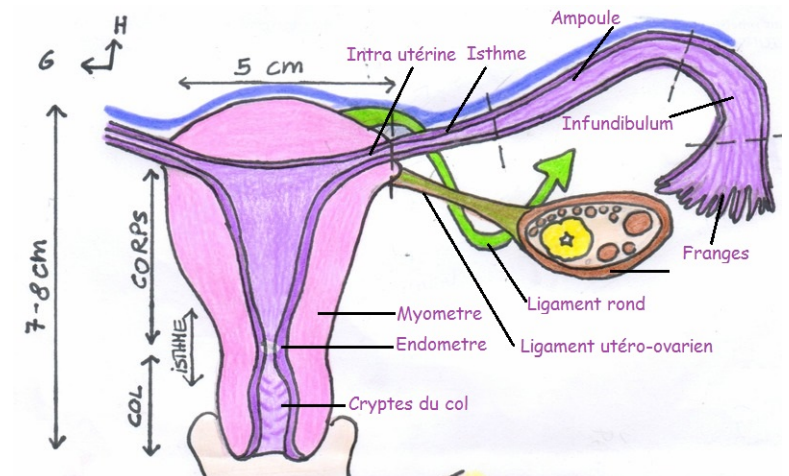
contractions car les **cellules nerveuses intra-utérines** elles, ne sont aucunement anesthésiées.

III. Les annexes

1) Les trompes de Fallope = oviductes

♥ **Les oviductes** qui partent des cornes de l'utérus ont la **même composition** que celui-ci mais de **façon réduite**.

→ Ils présentent une **partie intra-utérine** (l'**ostium** dans l'utérus), une partie **rétrécie** (l'**isthme**), une partie **dilatée** (l'**ampoule**) et se terminent par une sorte d'entonnoir à franges (le **pavillon**) qui coiffe l'ovaire avec une **frange** plus développée que les autres (**frange ovarique de Richard**).



→ Fécondation: dans l'oviducte \neq Nidation: dans la cavité utérine

→ L'oviducte s'ouvre dans la **grande cavité péritonéale**

† **Les pets vaginaux:** physiologiques après copulation par emmagasinement d'air mais peuvent s'avérer dangereux s'ils remontent dans l'**oviducte** jusqu'à pénétrer dans la **grande cavité péritonéale** et entraînent ainsi un **pneumopéritoine**.

Ce dernier sera visible en imagerie comme un croissant gazeux au niveau d'une coupole diaphragmatique.

2) L'ovaire

♥ **L'ovaire** est la gonade de la femme

→ C'est une **glande située dans la grande cavité péritonéale ++** mais qui n'est **PAS** recouverte de **péritoine+++**

➔ **L'ovaire est donc intra-péritonéal mais non péritonisé ++++++**

† les cancers de l'ovaire : deviennent tout de suite

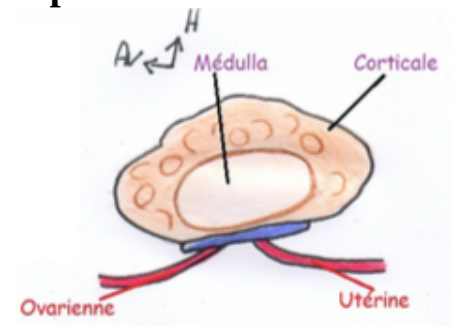
des **cancers intra-abdominaux** et se traduisent fréquemment par un envahissement du **péritoine** entraînant une **ascite**.

† **Grossesse extra- utérine** : Lorsque la fécondation et la nidation se font dans l'oviducte, on parle de **grossesse extra- utérine** et cela correspond à une **urgence chirurgicale** car on risque une **rupture de l'oviducte** et une **hémorragie cataclysmique** pouvant entraîner la mort de la patiente.

♥ C'est une glande **exocrine** et **endocrine** :

✓ La **corticale/cortex** assure la **ponte ovulaire** et la **sécrétion de progestérone** (lutéine) par le **corps jaune**
→ double fonction

✓ La **médullaire/medulla** assure la sécrétion des **oestrogènes**.



→ Macroscopiquement, ressemble à une **amande** (4cm de long et 3cm de large). Il est **petit** chez la **petite fille**, se **développe à la puberté** et s'**atrophie à la ménopause**

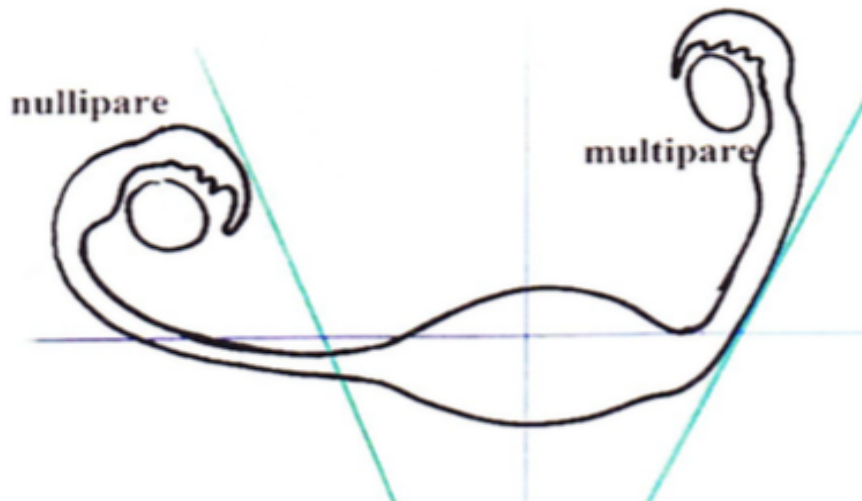
→ De couleur blanche, on voit à sa surface les

follicules ovariens et les **cicatrices** après
ponte ovulaire → **surface bosselée**

➤ La fixité de l'ovaire

♥ L'ovaire est relativement **mobile** au cours de la
vie car :

- ✓ Chez la **nullipare**, les trompes sont **transversales** et l'ovaire est **antérieur/pré-urétéral** dans la **fossette pré-ovarique** .
- ✓ Chez la **multipare**, les trompes sont **obliques** et l'ovaire est **postérieur/post-urétéral** dans la **fossette retro-ovarique**.



♥ Les moyens de fixité sont assez rudimentaires :

→ **Ligament utéro-ovarien**

→ **Mésovarium** (un des ailerons du ligament large
revu ultérieurement) sous tendu par le
ligament utéro-ovarien arrive jusqu'au hile de
l'ovaire.

→ **Ligament lombo-ovarien**

→ **Ligament tubo-ovarien:** entre la frange
ovarique de Richard et l'ovaire

♥ Il faut savoir que l'artère gonadique part de
l'aorte, passe en dehors de la bifurcation de
l'artère iliaque primitive.

Les veines gonadiques, elles, remontent le long de
cette artère et à **gauche vont jusqu'à la veine
rénale**.

→ Ces vaisseaux seront accompagnés de
lymphatiques, ainsi l'**ovaire gauche** se
draine dans les noeuds lymphatiques du **rein
gauche** et le **rein droit** se draine vers les
noeuds lombo-aortiques. ++++++

→ Ainsi **un cancer de l'ovaire gauche peut**

**métastaser dans le rein gauche
contrairement à l'ovaire droit++**

→ Tous ces vaisseaux vont soulever des replis péritonéaux → ligaments lombo-ovarien droit et gauche qui passent en dehors de la bifurcation de l'artère iliaque primitive au niveau du détroit supérieur

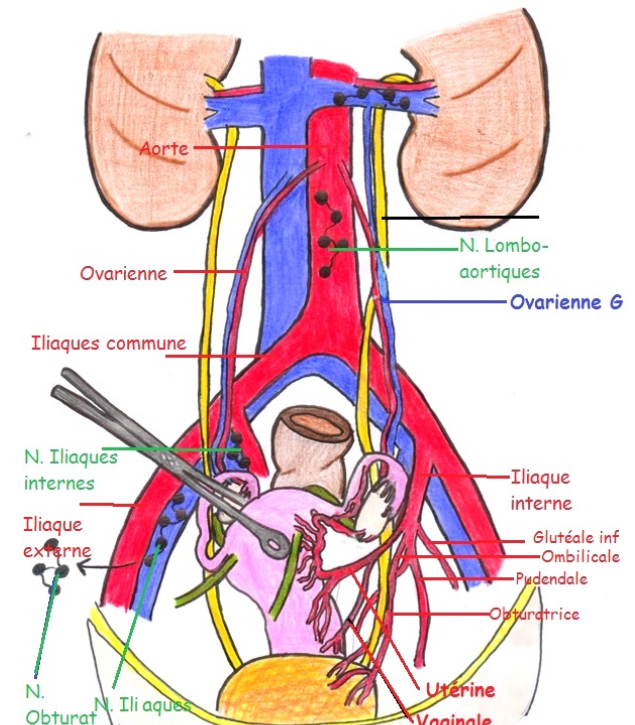
IV. Vascularisation artérielle et lymphatiques

♥ **L'utérus** est vascularisé en majorité par **l'artère utérine** qui est une **grosse artère** qui saigne énormément si elle est touchée.

→ C'est un des rameaux viscéraux de **l'artère iliaque interne**.

→ Elle a un trajet descendant dans le **paramètre**, passe **au dessus de l'uretère pelvien**, se recourbe et aborde le **bord latéral de l'utérus** où elle a un aspect **goudronné** (c'est-à-dire qu'elle est capable de s'étirer sans se rompre notamment en cas de grossesse où l'utérus fait plus de 30cm) **et donne :** (liste à savoir)

- L'artère de l'oviducte = artère tubaire (pour la trompe ET l'ovaire)
- **L'artère du ligament rond**
- Le **rameau ovarique**
- L'artère **rétrograde** du fond
- Des **artères en vrille** pour le **myomètre**
- Des **artères cervicales** et **cervico-vaginales**
- Des **artères vésicales** et **vésico-vaginales**
- **L'artère de l'uretère** lors des on croisement avec celui-ci



♥ **L'ovaire** est vascularisé par l'**artère gonadique** qui provient de l'aorte abdominale, par l'**artère tubaire** et par le **rameau ovarique de l'artère utérine**

ATTENTION: faites attention à pas confondre l'artère gonadique qui provient de l'aorte et l'ovarique qui provient de l'utérine.

♥ **Le vagin** est vascularisé par l'**artère obturatrice** (rameau de l'iliaque interne), PRINCIPALEMENT par l'**artère vaginale ++** (rameau de l'iliaque interne), par l'**artère ombilicale**, par l'**artère honteuse** et des **rameaux de l'artère utérine** que dit précédemment (notamment les **cervico-vaginales**).

♥ **La trompe** est vascularisée par l'**artère tubaire** (rameau de l'utérine).

Il n'y a jamais de déficience artérielle grâce aux nombreuses anastomoses+++

➤ Drainage lymphatique

♥ **L'utérus**, siège de cancers aux deux extrêmes de la vie: **col** chez la **jeune femme** et **corps** chez la **femme âgée++**

→ Il se draine au niveau de la **chaîne iliaque interne, iliaque externe, iliaque primitive** et même vers les **chaînes sacrées** pour remonter vers les **chaînes abdomino-aortiques**.

→ Le **ligament rond** part de l'utérus et s'étend jusqu'à la grande lèvre, ainsi le drainage lymphatique de l'utérus peut s'effectuer également au niveau des **noeuds inguinaux superficiels**, c'est-à-dire de part et d'autre de la croisse de la veine grande saphène pour ensuite remonter vers les noeuds les plus supérieurs.

Les **métastases** de cancers de l'utérus peuvent donc s'étendre au niveau du triangle fémoral= triangle de Scarpa.

♥ **Le vagin** possède les mêmes voies de drainage que l'utérus mais **PAS de drainage vers les chaînes sacrées**.

→ **L'introït vaginal** étant situé au plus bas peut donc, de manière identique à l'utérus, se drainer dans les **chaînes inguinales superficielles**.

♥ **L'ovaire** se draine vers les **voies iliaques interne et externe** mais par les vaisseaux gonadiques, l'**ovaire droit** se draine dans les **chaînes abdomino-**

aortiques alors que l'ovaire gauche se draine vers les noeuds lymphatiques du hile rénal gauche

++++++

V. Les anomalies mülleriennes

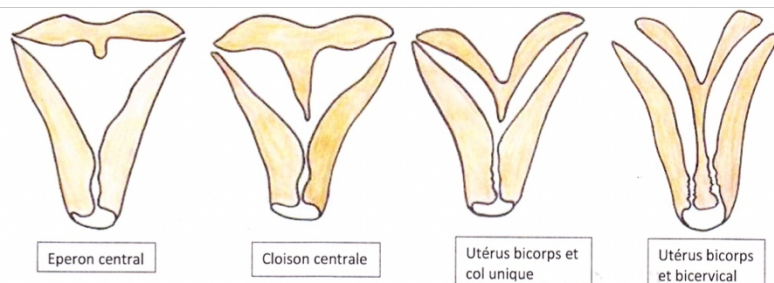
† **Malformations utérines** : Les malformations peuvent être source de pathologies ou de stérilité.

† **L'utérus à éperon central**: au niveau du myomètre, il y a une lame qui divise en deux la cavité utérine

† **L'utérus à cloison centrale**: lorsque l'éperon descend jusqu'au col

† **L'utérus bi-corps**: utérus totalement vestigial avec deux cavités utérines mais un seul col (mono-cervical)

† **L'utérus bi-corps et bi-col**: bi-cervicale



VI. Les anomalies wolffiennes

† **Anomalies wolffiennes** : Il s'agit de persistance chez la femme adulte de canal wolffien qui aurait dû disparaître pouvant entraîner des pathologies qui leur sont propres voire même des cancers spécifiques identifiés par l'anapath.

† **Hydadiite vésiculeux = sessile**: au niveau du pavillon (5)

† **Époophore**: entre l'ovaire et la trompe (6)

† **Paraophore**: le long du corps de l'utérus (7)

† **Canal para-utérin**: le long de l'utérus et du vagin (8)

