

ANNEXES SCHEMAS – PAROIS DU PETIT BASSIN

Schéma 1 – La ceinture pelvienne

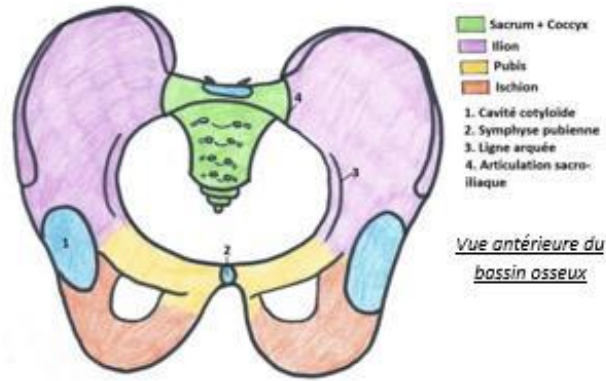


Schéma 2 – L'os coxal

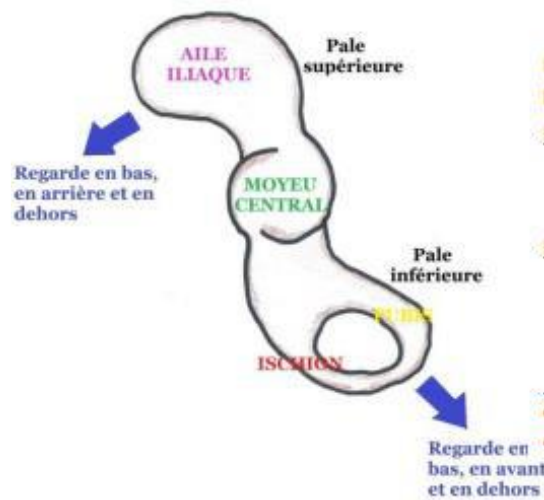
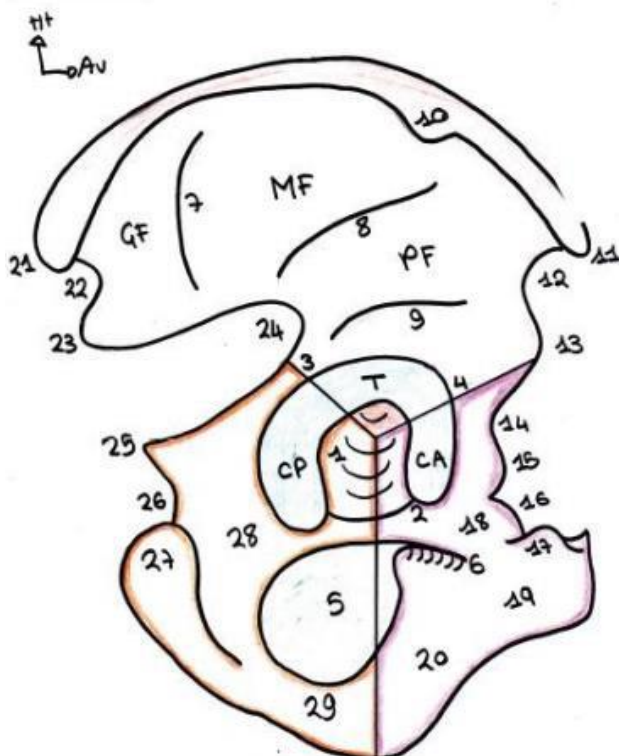


Schéma 3 – Reliefs de l'os coxal

Schéma 11 : Vue latérale de l'os coxal



- 1 = Fosse acétabulaire
- 2 = Echancrure ischio-pubienne
- 5 = Foramen obturé
- 6 = Gouttière sous-pubienne
- 10 = Tubercule du moyen fessier
- 18 = Branche supérieure
- 19 = Corps du pubis
- 20 = Branche descendante du pubis
- 28 = Corps de l'ischion
- 29 = Branche de l'ischion

BORD ANTERIEUR	BORD POSTERIEUR
<p>11 : Epine Iliaque Antéro-Supérieure (EIAS) → palpable</p> <p>12 : Echancre Inter-épineuse Antérieure</p> <p>13 : Epine Iliaque Antéro-Inférieure (EIAI) □ pas palpable</p> <p>14 : Vallée/Gouttière du Psoas</p> <p>15 : Eminence Ilio-Pectiné/Pubienne</p> <p>16 : Bord supérieure de la branche supérieure du pubis</p> <p>17 : Epine du pubis (<i>insertion du droit antérieur de l'abdomen</i>)</p>	<p>21 : Epine Iliaque Postéro-Supérieure (EIPS)</p> <p>22 : Echancre inter-épineuse postérieure</p> <p>23 : Epine Iliaque Postéro-Inférieure (EIPI)</p> <p>24 : Grand échancre ischiatique/sciatique (♂ : 30° / ♀ : 90°)</p> <p>25 : Epine ischiatique/sciatique</p> <p>26 : Petit échancre ischiatique</p> <p>27 : Tubérosité ischiatique (sur laquelle on s'assoit) □ patho : escarres ischiatiques ++</p>

Schéma 4 – Vue médiale de l'os coxal

1. Orifice d'insertion ligamentaire sur la tubérosité iliaque
 2. Surface sacrée
 3. Surface articulaire de la symphyse pubienne
 4. Trou obturateur
 5. Ligne arquée
 6. Ischion
 7. Pubis
 8. Tubérosité iliaque
 9. Crête iliaque
 10. Nerf obturateur
- # Surface quadrilatère = arrière-fond du cotyle
 # Fosse iliaque interne

Haut
 Arrière

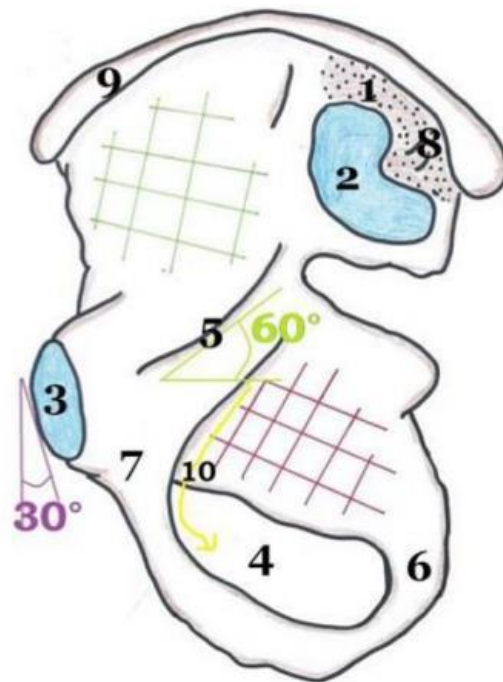
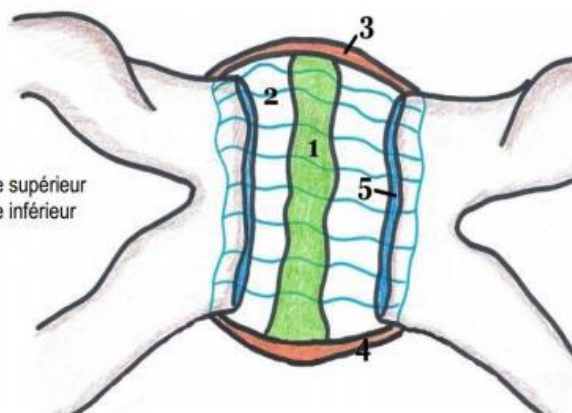


Schéma 5 – La symphyse pubienne

1. Fibrocartilage
2. Capsule articulaire
3. Ligament symphysaire supérieur
4. Ligament symphysaire inférieur
5. Surfaces articulaires

Haut
 Gauche



Vue antérieure de l'articulation pubienne

Schéma 6 – L'articulation sacro-iliaque

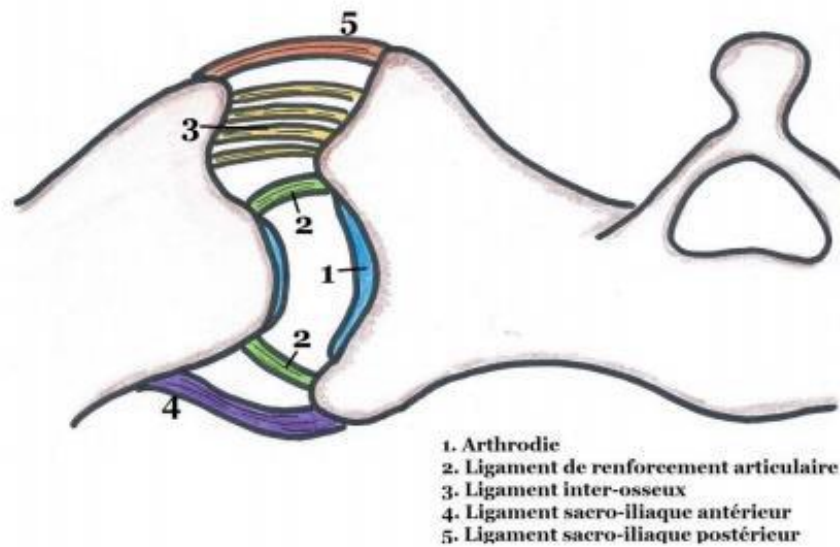


Schéma 7 – Les ligaments à distance

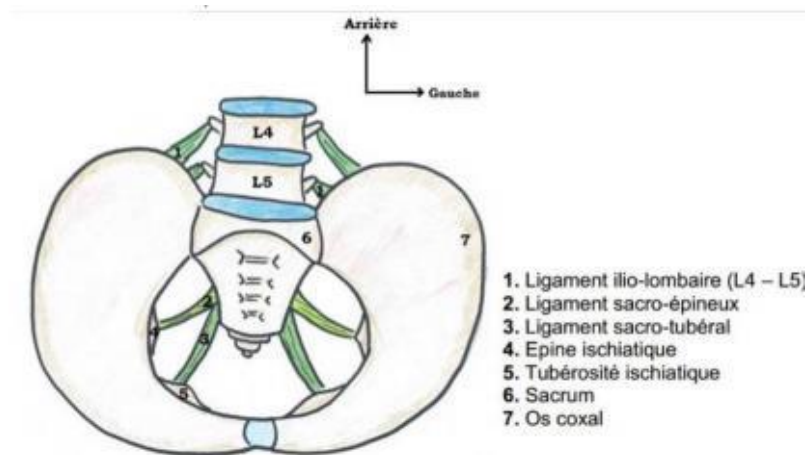


Schéma 8 – Muscles des parois du petit bassin

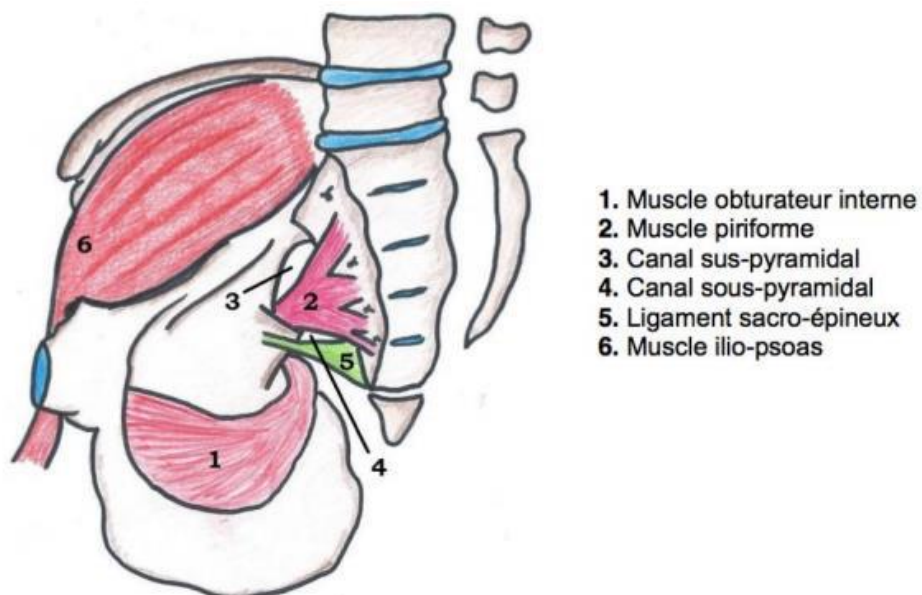


Schéma 9 – Vascolarisation du petit bassin

1. Artère iliaque commune
2. Artère iliaque externe
3. Artère iliaque interne = hypogastrique
4. Tronc antérieur
5. Tronc postérieur
6. Artère ombilicale
7. Artère obturatrice
8. Corona mortua
9. Artère utérine
10. Artère vaginale longue
11. Artère vésicale inférieure
12. Artère rectale moyenne
13. Artère rectale inférieure
14. Artère honteuse interne = pudendale
15. Artère glutéale inférieure
16. Artère ilio-lombaire
17. Artère sacrée latérale
18. Artère glutéale supérieure = fessière
19. Veine iliaque externe
20. Crosse de la veine saphène
21. Veine iliaque primitive
22. Veine fémorale
23. Vers les nœuds aorto-abdominaux
24. Chaîne iliaque primitive
25. Nœud du promontoire
26. Chaîne iliaque interne
27. Chaîne iliaque externe latérale = supérieure
28. Chaîne iliaque externe moyenne
29. Chaîne iliaque externe médiale = inférieure
30. Nœuds de la crosse de la saphène

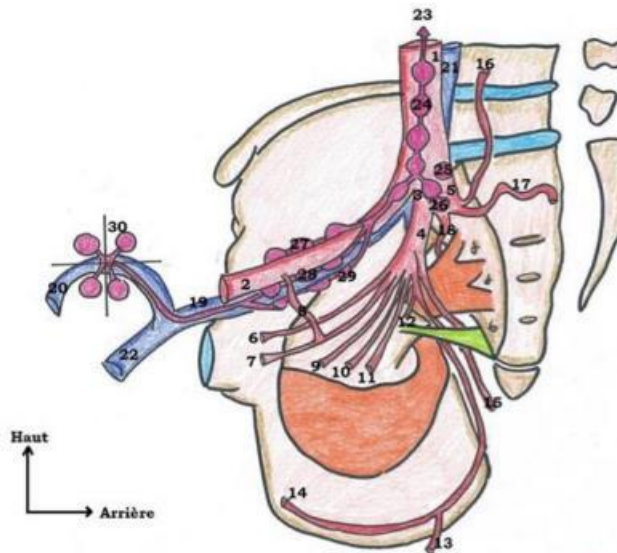
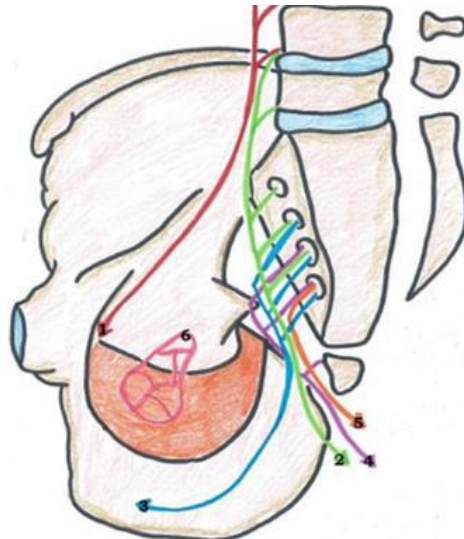


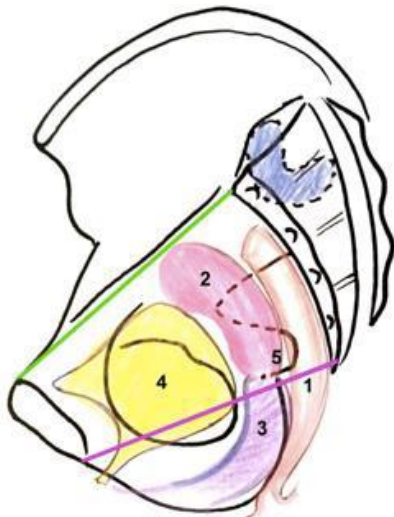
Schéma 10 – Innervation du petit bassin



1. Nerf obturateur = L2, L3, L4
2. Nerf sciatique = L4, L5, S1, S2, S3
3. Nerf pudendal = S2, S3, S4
4. Plexus sacro-coccygien = S4, S5, C1
5. Nerf anal / rectal inférieur = S4
6. Plexus hypogastrique inférieur

Plexus lombaire = L1, L2, L3, L4, L5
 Plexus lombo-sacré = L4, L5, S1, S2, S3
 Plexus sacré = S1, S2, S3, S4, S5

Schéma 11 – Projection des organes du petit bassin



- 1 = Rectum
- 2 = Utérus
- 3 = Vagin
- 4 = Vessie
- 5 = Col utérin