

ANNEXES SCHEMAS – PERINEE

Schéma 1 – Schéma introductif

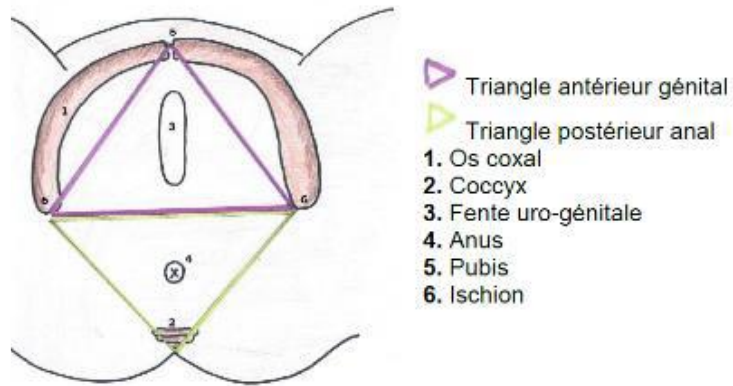


Schéma 2 – Périnée cutané

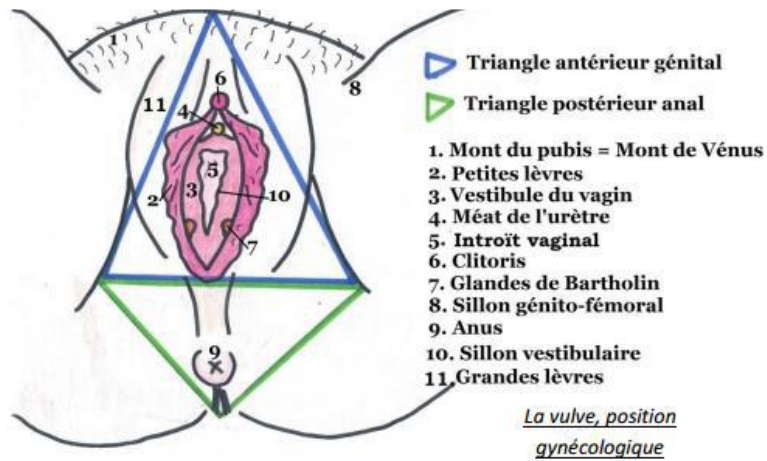


Schéma 3 – Hymen

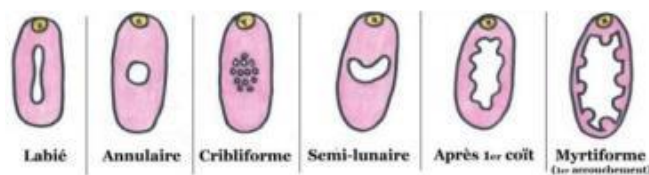

Schéma 4 – Clitoris

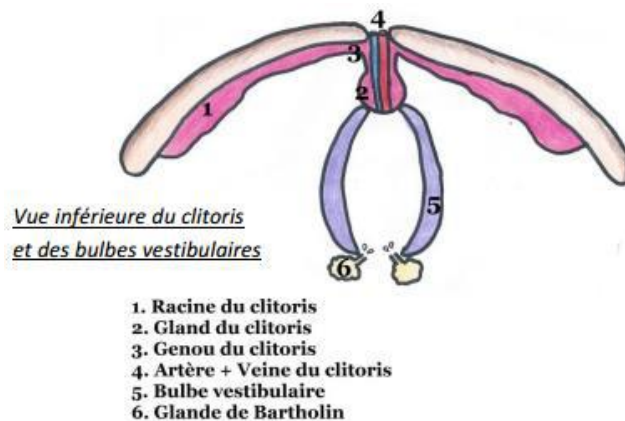
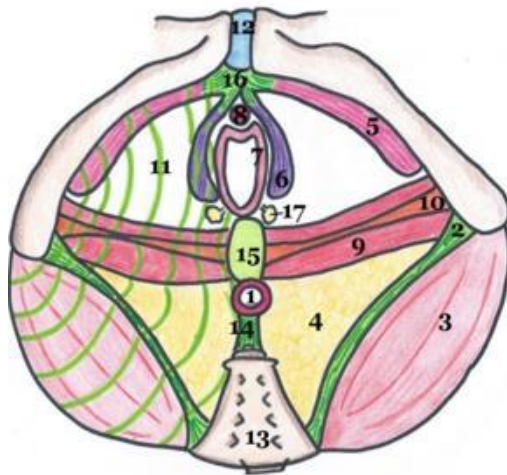


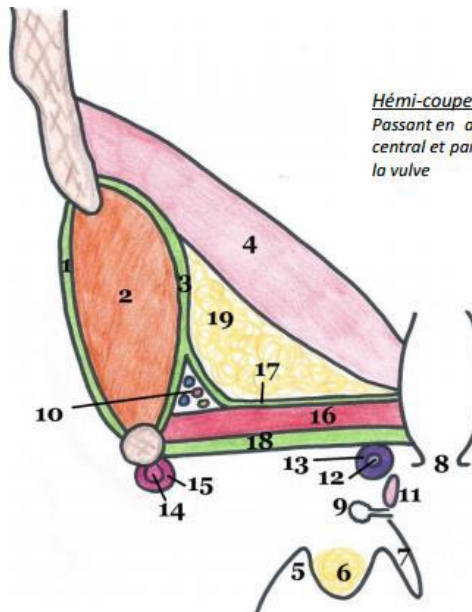
Schéma 5 – Périnée musculaire



1. Sphincter strié de l'anus
2. Ligament sacro-tubéral
3. Muscle grand fessier
4. Fosse ischio-rectale
5. Muscles ischio-caverneux
6. Muscles bulbo-spongieux
7. Muscle constricteurs de la vulve
8. Muscle uréthro-vaginal
9. Muscle transverse profond
10. Muscle transverse superficiel
11. Fascia périnéal inférieur
12. Symphyse pubienne
13. Sacrum
14. Ligament ano-coccygien
15. Noyau fibreux central du périnée
16. Tendon commun des muscles ischio-caverneux
17. Glandes majeures de Bartholin

Vue inférieure du périnée musculaire

Schéma 6 – Fascias périnéaux



Hémicoupe frontale du périnée

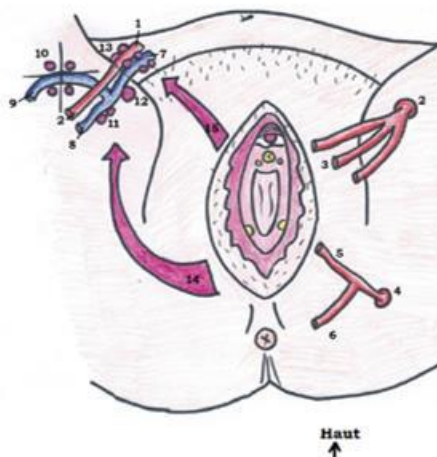
Passant en avant du noyau fibreux central et par la partie postérieure de la vulve

1. Membrane obturatrice
2. Muscle obturateur interne
3. Fascia de l'obturateur interne
4. Levator ani (faisceau pubo-génital)
5. Sillon génito-fémoral
6. Grandes lèvres (+ graisse)
7. Petites lèvres
8. Introit vaginal
9. Glandes vestibulaires majeures
10. Canal pudendal d'Alcock
11. Muscle constricteur de la vulve
12. Bulbe vestibulaire
13. Muscle bulbo-spongieux
14. Racines du clitoris
15. Muscle ischio-caverneux
16. Muscle transverse profond
17. Fascia périnéal supérieur
18. Fascia périnéal inférieur (épais++)
19. Espace graisseux

Schéma 7 – Vascularisation du périnée

Schéma 5 : Vascularisation de la vulve

1. Artère iliaque externe
2. Artère fémorale
3. Artère pudendale externe, supérieure et inférieure
4. Artère hypogastrique
5. Artère pudendale interne
6. Artère rectale inférieure
7. Veine iliaque externe
8. Veine fémorale
9. Crosse de la veine saphène
10. Nœuds de la crosse de la veine saphène
11. Nœuds fémoraux
12. Nœud de Cloquet
13. Chaînes iliaques externes
14. Drainage vers les nœuds inguinaux superficiels
15. Drainage vers les nœuds iliaques externes



Haut
↑

Schéma 8 – Innervation du périnée

Schéma 4 : Innervation de la vulve

1. Nerf ilio-hypogastrique (L1) et nerf génito-fémoral (L2)
2. Nerf pudental (S2, S3, S4)
3. Nerf rectal inférieur (S4)

Haut
↑
Gauche →

