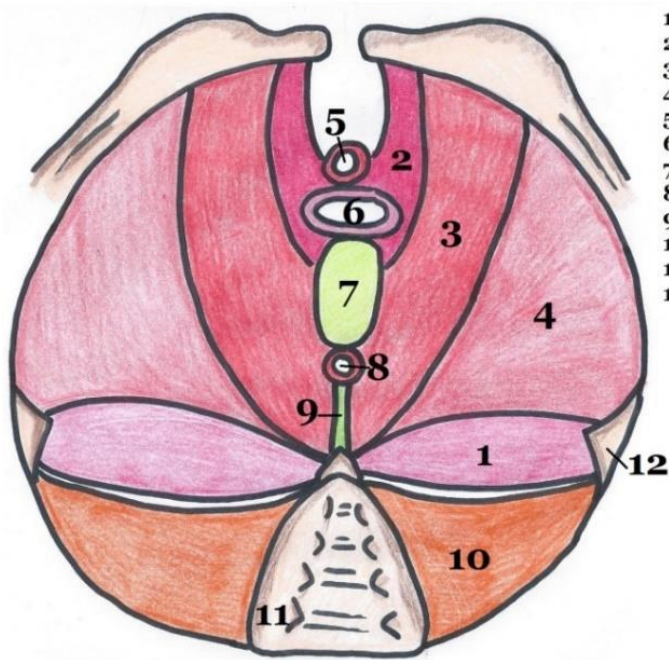


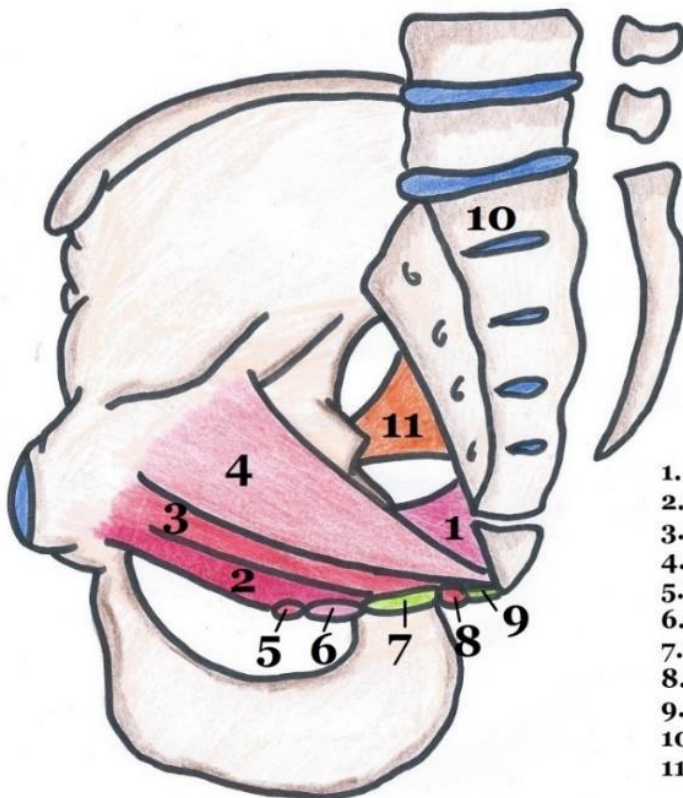
ANNEXES SCHEMAS – DIAPHRAGME PELVIEN

Schéma 1 – Diaphragme pelvien en vue supérieure (coelioscopique)



1. Muscle coccygien
 2. Faisceau pubo-génital du muscle pubo-coccygien
 3. Faisceau pubo-rectal du muscle pubo-coccygien
 4. Muscle ilio-coccygien
- } Muscle Levator Ani
5. Sphincter strié de l'urètre
 6. Vagin
 7. Noyau fibreux central du périnée
 8. Sphincter strié de l'anus
 9. Raphé/ligament ano-coccygien
 10. Muscle piriforme
 11. Sacrum
 12. Epine ischiatique

Schéma 2 – Diaphragme pelvien en vue latérale



1. Muscle coccygien
2. Faisceau pubo-génital du muscle pubo-coccygien
3. Faisceau pubo-rectal du muscle pubo-coccygien
4. Muscle ilio-coccygien
5. Sphincter strié de l'urètre
6. Vagin
7. Noyau fibreux central du périnée
8. Sphincter strié de l'anus
9. Raphé/ligament ano-coccygien
10. Sacrum
11. Muscle piriforme

Schéma 3 – Axe général des muscles du diaphragme pelvien

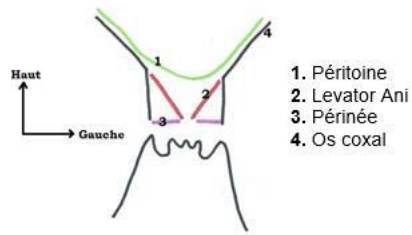
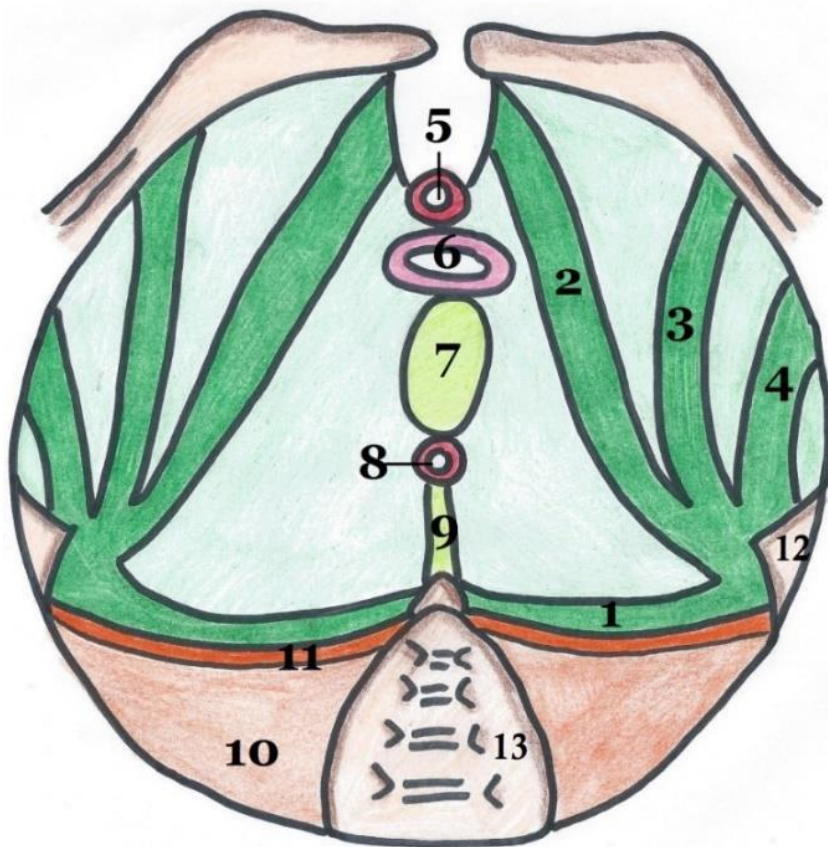


Schéma 4 – Fascia supérieur du diaphragme pelvien



1. Epaisseur spino-sacrée
2. Epaisseur pubienne
3. Epaisseur obturateur
4. Epaisseur ischiatique
5. Sphincter strié de l'urètre
6. Vagin
7. Noyau fibreux central du périnée
8. Sphincter strié de l'anus
9. Raphé/ligament ano-coccygien
10. Muscle piriforme
11. Fascia du piriforme
12. Epine ischiatique
13. Sacrum