

| | | | | | | | | | |
|-----|----|-----|------|-----|-----|-----|------|-----|----|
| 1/ | CD | 2/ | BC | 3/ | ABC | 4/ | BD | 5/ | CD |
| 6/ | AD | 7/ | ABDE | 8/ | ACD | 9/ | ABCD | 10/ | BC |
| 11/ | E | 12/ | A | 13/ | E | 14/ | B | 15/ | E |

QCM 1 : CD Correction en image

- A) Faux
- B) Faux
- C) Vrai : il est en jaune sur le schéma
- D) Vrai : en violet
- E) Faux

QCM 2 : BC

- A) Faux : la FOS est entre la GAS et la PAS
- B) Vrai : c'est le sommet de la cavité orbitaire
- C) Vrai : rien à ajouter
- D) Faux : dans la cavité orbitaire, seul la FOS, FOI et le trou optique sont visibles
- E) Faux

QCM 3 : ABC

- A) Vrai : c'est la base
- B) Vrai : contrairement à la PTH qui est hypercalcémiant
- C) Vrai : le prof l'a rajouté cette année 😊
- D) Faux : la vascularisation de la thyroïde n'est presque jamais compromise grâce aux anastomoses +++
- E) Faux

QCM 4 : BD

- A) Faux : Ce serait plutôt la fosse MANDIBULAIRE du temporal ++
- B) Vrai : La cavité glénoïde est concave vers le bas donc convexe vers le haut !
- C) Faux : L'angle de la mandibule se projette en C2 ! +++
- D) Vrai : Texto cours
- E) Faux

QCM 5 : CD

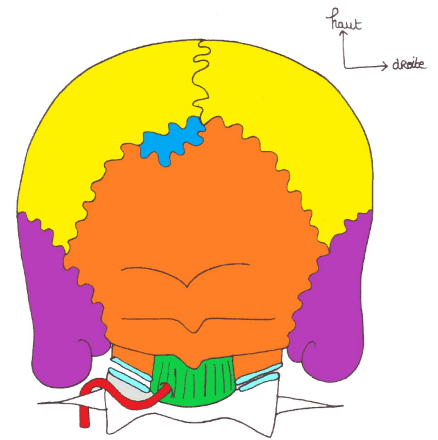
- A) Faux : C'est une TERMINALE de l'artère CAROTIDE INTERNE ++
- B) Faux : C'est une collatérale de l'artère CAROTIDE EXTERNE ++
- C) Vrai ++
- D) Vrai : Plus communément appelé tronc thyro-cervical 😊 ++
- E) Faux : C'est une collatérale de l'artère CAROTIDE EXTERNE ++

QCM 6 : AD

- A) Vrai : Texto cours, le prof l'a répété 15243635 fois ++
- B) Faux : L'artère scapulaire postérieure surcroise le tronc INFÉRIEUR du plexus brachial ++
- C) Faux : L'artère thyroïdienne naît du tronc THYRO-cervical
- D) Vrai : Texto cours
- E) Faux

QCM 7 : ABDE

- A) Vrai : Texto cours ++
- B) Vrai : Texto cours , sur une vue médiale ils ont la forme d'une aile d'oiseau avec la pointe dirigée vers l'arrière ++
- C) Faux : L'os vomer s'articule avec ces os via des articulations de type SCHINDYLESE +++
- D) Vrai : A retenir, c'est une nouveauté cette année +++
- E) Vrai : Totalement vrai <3



QCM 8 : ACD

- A) Vrai : Bien connaître les synonymes ! Rhinopharynx = Nasopharynx = cavum et Hypopharynx = Laryngopharynx
- B) Faux : Le voile du palais se situe entre l'oropharynx et le NASOPHARYNX
- C) Vrai : Texto cours
- D) Vrai : Texto cours
- E) Faux

QCM 9 : ABCD

- A) Vrai : Le prof ne l'a pas dit je crois cette année mais c'est à savoir quand même ! ++
- B) Vrai : Texto cours
- C) Vrai : Texto cours
- D) Vrai : Texto cours
- E) Faux

QCM 10 : BC

- A) Faux : Elle a la forme d'un double cône opposé par le SOMMET ++++ (Nouveauté 2020)
- B) Vrai : Texto cours
- C) Vrai : Texto cours
- D) Faux : Le nerf laryngé inférieur innerve tous les muscles du larynx SAUF le muscle CRICO-THYROÏDIEN qui est innervé par le nerf laryngé supérieur +++++
- E) Faux

QCM 11 : E

- A) Faux
- B) Faux
- C) Faux
- D) Faux
- E) Vrai : La section du **XII (hypoglosse)** entraîne une paralysie complète de l'hémi langue homolatérale, car il est l'unique nerf moteur de la langue. Le nerf lingual (rameau du V3) est un des nerfs sensitifs (+ sensoriels) de la langue.

QCM 12 : A +++ Le plexus brachial est à bien connaître (regardez ma fiche pour la correction ^^)

- A) Vrai : issu de C5-C6
- B) Faux : le tronc antérieur n'existe pas
- C) Faux : les racines du plexus brachial donnent des TRONCS et non des faisceaux
- D) Faux : le faisceau antérieur n'existe pas non plus
- E) Faux : Je vous conseille pour cette question de tout nommer au préalable avant d'attaquer les questions pour ne pas vous emmêler les pinceaux 😊

QCM 13 : E

- A) Faux : C'est le nerf MEDIAN et non médial (issu de l'anastomose du faisceau latéral et médial)
- B) Faux : le musculo-cutané n'est issu que du faisceau latéral
- C) Faux : l'axillaire est issu du faisceau postérieur
- D) Faux : il est aussi issu du faisceau post
- E) Vrai : eeeet oui

QCM 14 : B

- A) Faux : le nerf médian est issu du V médian (réunion du tronc antéro-latéral et médial)
- B) Vrai : issu du faisceau latéral
- C) Faux : l'axillaire est issu du faisceau postérieur
- D) Faux : il est aussi issu du faisceau post
- E) Faux

QCM 15 : E

- A) Faux : C'est le faisceau LATERAL qui est désigné
- B) Faux : Le TRONC/FAISCEAU médian n'existe pas
- C) Faux : Le tronc moyen est + haut
- D) Faux : Faisceau moyen ça n'existe pas
- E) Vrai