

# DM n°12 : Diaphragme Pelvien

Tutorat 2019-2020 : 13 QCMS - Durée : 17min



**QCM 1 : A propos du diaphragme pelvien, indiquez la (les) proposition(s) exacte(s) :**

- A) C'est une nappe musculaire qui ferme le bassin par le bas
- B) Il est composé de deux muscles striés squelettiques de contraction involontaire
- C) Ce diaphragme est impliqué dans la stabilité des organes du petit bassin
- D) Les deux muscles le composant sont : le muscle coccygien, et le muscle *levator ani*
- E) Les propositions A, B, C et D sont fausses

**QCM 2 : A propos du diaphragme pelvien, indiquez la (les) proposition(s) exacte(s) :**

- A) L'un des deux muscles le composant permet la rétention volontaire des matières fécales
- B) Le muscle *levator ani* forme un cône à sommet inférieur centré sur le vagin
- C) Les muscles pubo-coccygiens controlatéraux s'interpénètrent et délimitent la fente uro-génito-ale
- D) Le muscle pubo-coccygien correspond à la partie latérale sphinctérienne du *levator ani*
- E) Les propositions A, B, C, D et E sont fausses

**QCM 3 : A propos du muscle *levator ani*, indiquez la (les) proposition(s) exacte(s) :**

- A) La contraction du muscle pubo-coccygien augmente la plicature du cap anal
- B) Le muscle pubo-génital s'insère sur le NFPC
- C) Il est innervé par des nerf issus des rameaux antérieurs de S2, S3 et S4
- D) La contraction du levator ani entraîne l'augmentation de l'angle postérieur
- E) Les propositions A, B, C, D et E sont fausses

**QCM 4 : A propos des fascias du diaphragme pelvien, indiquez la (les) réponse(s) exacte(s) :**

- A) L'épaississement coccygien ou sacré renforce le fascia pelvien supérieur
- B) Le fascia pelvien supérieur est grêle
- C) Les épaisissements du fascia périnéal inférieur ont tous pour origine l'épine ischiatique
- D) L'épaississement pubien relie le pubis à l'épine sciatique
- E) Les propositions A, B, C, D et E sont fausses

**QCM 5 :**

Le muscle *levator ani* permet la continence anale

**PARCE QUE**

La contraction du faisceau ilio-coccygien élève le sphincter strié de l'anus

**QCM 6 :**

Le fascia pelvien supérieur s'étend en arrière jusqu'au fascia du muscle piriforme, avec lequel il se confond

**PARCE QUE**

Dans l'entonnoir formé par le *levator ani* se logent les organes du petit bassin

**QCM 7 :**

Lors de la contraction du *levator ani*, l'angulation du cap anal augmente

**PARCE QUE**

La contraction du faisceau ilio-coccygien entraîne une compression du canal anal

**QCM 8 :**

L'insertion latérale du muscle coccygien se fait au niveau de l'épine ischiatique

**PARCE QUE**

Les faisceaux musculaires du levator ani ne s'entrecroisent pas sur la ligne médiane

Pour les QCM 9 à 11 : légendez le schéma suivant.

**QCM 9 : Le numéro 3 désigne :**

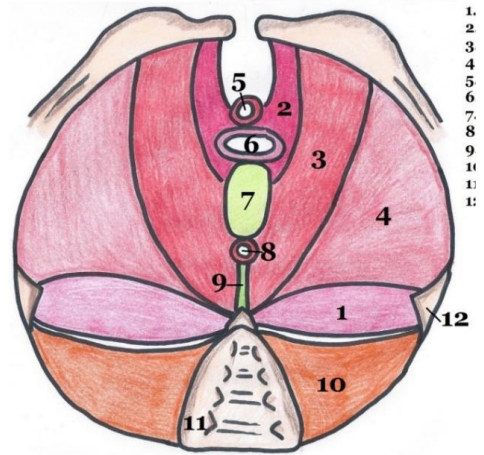
- A) Un sous-faisceau du faisceau pubo-coccygien
- B) Muscle ilio-coccygien
- C) Muscle pubo-rectal
- D) Muscle pubo-génital
- E) Les propositions A, B, C, D et E sont fausses

**QCM 10 : Le numéro 1 désigne :**

- A) Ligament sacro-épineux
- B) Muscle pubo-génital
- C) Muscle coccygien
- D) Muscle uréthro-vaginal
- E) Les propositions A, B, C, D et E sont fausses

**QCM 11 : Le numéro 4 désigne :**

- A) Sphincter strié externe de l'anus
- B) Muscle grand fessier
- C) Muscle ilio-coccygien
- D) Muscle pubo-coccygien
- E) Les propositions A, B, C, D et E sont fausses



Pour les QCM 12 à 13 : légendez le schéma suivant.

**QCM 12 : Le numéro 2 désigne :**

- A) Epaissement coccygien ou sacré
- B) Epaissement obturateur
- C) Ligament sacro-tubéral
- D) Epaissement pubien
- E) Les propositions A, B, C, D et E sont fausses

**QCM 13 : Le numéro 6 désigne :**

- A) Sphincter strié externe de l'anus
- B) Vagin
- C) Sphincter strié externe de l'urètre
- D) Utérus
- E) Les propositions A, B, C, D et E sont fausses

