

|     |      |     |    |     |    |     |    |     |     |
|-----|------|-----|----|-----|----|-----|----|-----|-----|
| 1/  | ABD  | 2/  | AB | 3/  | AB | 4/  | BC | 5/  | AD  |
| 6/  | E    | 7/  | AC | 8/  | C  | 9/  | B  | 10/ | D   |
| 11/ | AC   | 12/ | B  | 13/ | D  | 14/ | CD | 15/ | BCD |
| 16/ | ABCD |     |    |     |    |     |    |     |     |

**QCM 1 : ABD**

- A) Vrai
- B) Vrai
- C) Faux : le sommet du triangle supérieur, ou antérieur, correspond **au pubis**
- D) Vrai
- E) Faux

**QCM 2 : AB**

- A) Vrai
- B) Vrai
- C) Faux : ces glandes se trouvent à la partie **postérieure** du vestibule
- D) Faux : les glandes de Bartholin sont les glandes **vestibulaires MAJEURES**
- E) Faux

**QCM 3 : AB**

- A) Vrai
- B) Vrai : ça s'appelle la Bartholinite, et ça donnera à la femme des difficultés pour copuler (« une femme non lubrifiée ne peut pas jouir »)
- C) Faux : il est à la partie antérieure, en avant de l'introït mais **en arrière** du frein du clitoris
- D) Faux : sous contrôle **orthosympathique** +++ (PΣ = miction, défécation, érection)
- E) Faux

**QCM 4 : BC**

- A) Faux : l'item est vrai, mais le nerf pudendal c'est **S2-S3-S4** et pas L2-L3-L4
- B) Vrai
- C) Vrai
- D) Faux : **IL N'Y A QU'UN SEUL BULBE VESTIBULAIRE !!!! +++++++**
- E) Faux

**QCM 5 : AD**

- A) Vrai : c'est ce qu'on appelle les **hymens comblants** ! Qui gardent la forme d'un hymen d'une femme vierge, même après le premier coït
- B) Faux : une femme **multipare** présente des caroncules myrtiformes. La femme déflorée nullipare présente elle des caroncules **hyménales**
- C) Faux : ces types d'hymens correspondent à la femme **vierge**, pas à la nullipare (voir B)
- D) Vrai
- E) Faux

**QCM 6 : E**

Première proposition : l'introït vaginal est **vertical**

Deuxième proposition : les nymphes sont **plus foncées** que les grandes lèvres

**QCM 7 : AC**

- A) Vrai
- B) Faux : c'est un muscle du diaphragme pelvien +++ **faites bien la distinction svpppp**
- C) Vrai
- D) Faux : rien à voir, muscle du membre inférieur qui constitue une paroi musculaire du PB
- E) Faux : encore une fois, muscle du diaphragme pelvien (partie du *levator ani*)

### QCM 8 : C

- A) Faux : les muscles ischio-caverneux se trouvent **autour** des racines du clitoris (c'est logique, ils les enserrant pour permettre leur intumescence au cours de l'érection féminine)
- B) Faux : le muscle constricteur de la vulve est **en dedans** des muscles bulbo-spongieux et du bulbe vestibulaire
- C) Vrai
- D) Faux : le nerf rectal inférieur permet la motricité du sphincter strié de **L'ANUS** (et pas de l'urètre, bande de fibres)
- E) Faux

### QCM 9 : B

### QCM 10 : D

- A) Faux : la partie antérieure de la vulve est vascularisée par les vaisseaux pudendaux **externes** !
- B) Faux : les vaisseaux pudendaux externes sont des rameaux de l'**artère fémorale**
- C) Faux : le canal d'Alcock est créé par un dédoublement du **fascia périméal profond** (rien à voir avec le piriforme WTF vous me faites quoi là ?!)
- D) Vrai : et la partie moyenne, par l'artère pudendale interne
- E) Faux

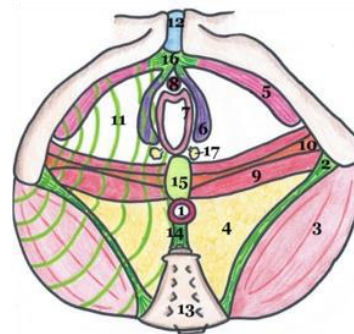
Pour les QCM 11 et 12 : légendez le schéma suivant.

### QCM 11 : AC

- A) Vrai
- B) Faux
- C) Vrai
- D) Faux
- E) Faux

### QCM 12 : B

- A) Faux : vous pouviez le deviner ; il n'y a pas d'épine ici
- B) Vrai : vous pouviez le deviner ; le ligament par du sacrum pour aller vers la tubérosité
- C) Faux
- D) Faux : ça appartient au genou ça mdrrr
- E) Faux



1. Sphincter strié de l'anus
2. Ligament sacro-tubéral
3. Muscle grand fessier
4. Fosse ischio-rectale
5. Muscles ischio-caverneux
6. Muscles bulbo-spongieux
7. Muscle constricteur de la vulve
8. Muscle uréthro-vaginal
9. Muscle transverse profond
10. Muscle transverse superficiel
11. Fascia périméal inférieur
12. Symphyse pubienne
13. Sacrum
14. Ligament ano-coccygien
15. Noyau fibreux central du périnée
16. Tendon commun des muscles ischio-caverneux
17. Glandes majeures de Bartholin

Vue inférieure du périnée musculaire

### QCM 13 : D (le fait et la raison sont faux)

La nymphoplastie est une opération des **petites lèvres** et pas des grandes lèvres.

Pour cette histoire de fascias c'est une nouveauté, à bien apprendre donc +++

### QCM 14 : CD

- A) Faux : ce phénomène **n'est pas comparable** à une « éjaculation féminine » +++
- B) Faux : le capuchon du clitoris, ainsi **QUE SON FREIN**, sont des expansions antérieures des petites lèvres. Le gland n'est pas une expansion des petites lèvres, c'est une partie de l'organe.
- C) Vrai : c'est une nouveauté !
- D) Vrai
- E) Faux

### QCM 15 : BCD

- A) Faux : tout est vrai, sauf que la sécrétion de ces glandes est sous contrôle **ORTHO** et pas **PARA**sympathique
- B) Vrai : c'est nouveau cette notion de losange périméal
- C) Vrai : phrase à apprendre par cœur +++
- D) Vrai
- E) Faux

### QCM 16 : ABCD

- A) Vrai : nerfs ilio-hypogastrique (L1) et génito-fémoral (L2)
- B) Vrai : je vous rappelle que le nerf pudental donne le **nerf périméal et le nerf dorsal du clitoris**
- C) Vrai
- D) Vrai : totale nouveauté ça
- E) Faux