

1/	B	2/	E	3/	C	4/	ABC	5/	A
6/	AC	7/	B	8/	B	9/	B	10/	AD
11/	A	12/	ABCD	13/	A	14/	AB	15/	A
16/	ABC	17/	ABD	18/	D	19/	B	20/	ACD
21/	AC	22/	ACD	23/	BCD	24/	C	25/	ABD
26/	ABD	27/	A	28/	ABD	29/	B	30/	ACD
31/	B								

**QCM 1 : B**

- A) Faux : en arrière
- B) Vrai
- C) Faux : c'est de dedans en dehors ça
- D) Faux : c'est l'extéroceptive
- E) Faux

**QCM 2 : E**

- A) Faux : y'a pas de deuxième ventricule
- B) Faux : archi faux !!!
- C) Faux : bah si par l'orifice interventriculaire ou l'aqueduc du métencéphale
- D) Faux : non, ils sécrètent tous plus ou moins de LCR mais seul le V4 le libère
- E) Vrai

**QCM 3 : C**

- A) Faux : du tronc basilaire
- B) Faux : c'est une terminale
- C) Vrai : le tronc cérébral est bien dans la boîte crânienne
- D) Faux : ce sont les mêmes artères
- E) Faux

**QCM 4 : ABC**

- A) Vrai
- B) Vrai
- C) Vrai
- D) Faux : c'est le glossopharyngien
- E) Faux

**QCM 5 : A**

- A) Vrai : l'otoscope permet de voir le tympan et c'est une partie de l'oreille moyenne
- B) Faux
- C) Faux
- D) Faux
- E) Faux

**QCM 6 : AC**

- A) Vrai
- B) Faux : ce sont les nasales qui décussent
- C) Vrai : dites vous bien le cristallin inverse l'image sur la rétine
- D) Faux : dans la rétine
- E) Faux

**QCM 7 : B**

- A) Faux
- B) Vrai : les deux affirmations sont vrai mais n'ont pas de rapport
- C) Faux : les os du carpe sont des os courts
- D) Faux : elles sont très problématiques car elles entraîneront une usure et une arthrose de l'articulation (mais elle sont bien rares)
- E) Faux

**QCM 8 : B**

- A) Faux : il est en haut et dans la partie postérieure des fosses nasales
- B) Vrai
- C) Faux : elles ne décussent pas
- D) Faux : non
- E) Faux

**QCM 9 : B**

- A) Faux : convergente
- B) Vrai
- C) Faux : binoculaire
- D) Faux : osseux
- E) Faux

**QCM 10 : AD**

- A) Vrai
- B) Faux : c'est Neandertal
- C) Faux : les hommes de Neandertal en avaient un plus gros
- D) Vrai
- E) Faux

**QCM 11 : A**

- A) Vrai
- B) Faux : elle appartient au squelette axial
- C) Faux : les os du carpe sont des os courts
- D) Faux : elles sont très problématiques car elles entraîneront une usure et une arthrose de l'articulation (mais elle sont bien rares)
- E) Faux

**QCM 12 : ABCD**

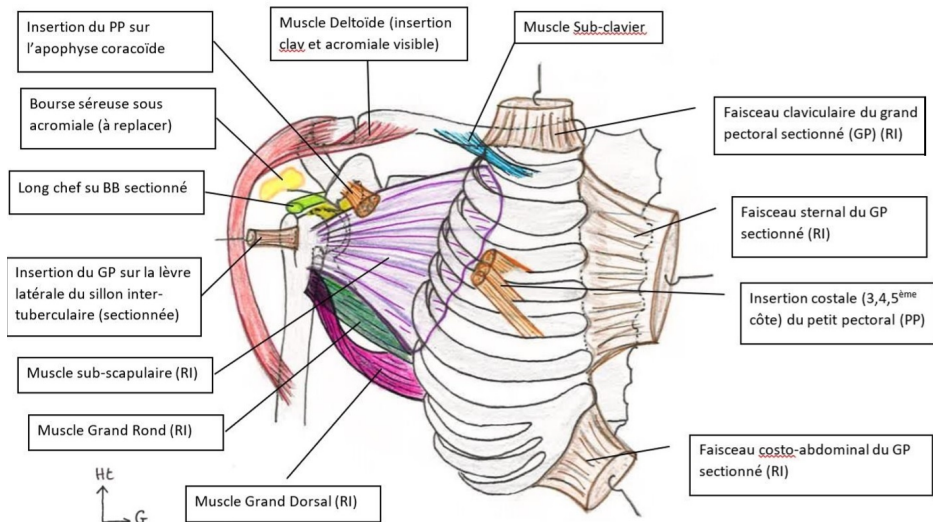
- A) Vrai : que ce soit pour la tête de la côte ou sa tubérosité
- B) Vrai : les maladies ankylosantes entraînent la fusion des vertèbres et la rigidité du rachis
- C) Vrai
- D) Vrai
- E) Faux

**QCM 13 : A**

- A) Vrai : par exemple, entre les vertèbres L3 et L4 c'est L3 qui sort mais c'est L4 qui sera comprimé
- B) Faux
- C) Faux
- D) Faux
- E) Faux

**QCM 14 : AB**

- A) Vrai
- B) Faux : c'est le muscle grand dorsal
- C) Vrai
- D) Faux : il correspond au muscle deltoïde
- E) Faux



### **QCM 15 : A**

- A) Vrai : la capsule articulaire possède une petite poche de réserve pour permettre les mouvements du membre sans tirer sur la capsule. Si on perd cette réserve on se retrouve avec une raideur du bras, c'est la capsulite rétractile
- B) Faux
- C) Faux
- D) Faux
- E) Faux

### **QCM 16 : ABC**

- A) Vrai : le nerf axillaire innerve le deltoïde, qui permet l'abduction
- B) Vrai : le nerf radial innerve le muscle supinateur, permettant la supination
- C) Vrai : le médian innerve les muscles rond et carré pronateurs il permet donc la pronation
- D) Faux : ce sont les nerfs radial, médian et ULNAIRE qui se terminent au niveau de la main
- E) Faux : QCM un peu chaud (mais j'ai mis tous les difficiles ensembles donc vous ne perdrez qu'un seul qcm si vous avez paniqué) mais je pense ESSENTIEL : pour la compréhension ET pour le concours. Le prof a dit en cours qu'il voulait que vous sachiez « quel nerf innerve quel muscle qui donne quel mouvement ». Vous verrez que ce n'est pas aussi difficile que ça n'en a l'air.

### **QCM 17 : ABD**

- A) Vrai : Elles sont rares mais elles existent, on les rencontre notamment lors de crise d'épilepsie
- B) Vrai : La tubérosité bicipitale ne doit pas toucher l'ulna, sinon on perd la pronosupination
- C) Faux : c'est l'inverse
- D) Vrai
- E) Faux

### **QCM 18 : D**

- A) Faux : cette partie n'est jamais en charge, elle est soumise à la pression de la patella
- B) Faux : cette partie est chargée quand je suis debout
- C) Faux : voir D
- D) Vrai : Si je suis en flexion, par ex accroupie, c'est la partie postérieure (donc tache verte) qui est en charge
- E) Faux

### **QCM 19 : B (VV/NL)**

- A) Faux
- B) Vrai
- C) Faux
- D) Faux
- E) Faux

### **QCM 20 : ACD**

- A) Vrai : le varus est mouvement vers l'intérieur, s'il est trop prononcé il peut étirer le LCL et faire une entorse
- B) Faux : ils sont indispensables pour la congruence du tibia avec le FEMUR
- C) Vrai : dit comme ça en cours
- D) Vrai
- E) Faux

### **QCM 21 : AC**

- A) Vrai : dans la partie antérieure du médiastin inférieur
- B) Faux : T9
- C) Vrai : la clavicule se projette à 3cm au-dessus de la clavicule donc cette convergence se projette bien au-dessus de la clavicule
- D) Faux : l'atrium gauche n'est pas visible en vue antérieure
- E) Faux

### **QCM 22 : ACD**

- A) Vrai
- B) Faux : pas celui de la veine cave supérieure
- C) Vrai
- D) Vrai
- E) Faux

**QCM 23 : BCD**

- A) Faux : de l'hématose !
- B) Vrai : le pharynx est un carrefour aéro-digestif
- C) Vrai
- D) Vrai
- E) Faux

**QCM 24 : C**

- A) Faux : il n'y a pas de lobe moyen à gauche !!! C'est le lobe supérieur gauche qui est divisé en une partie culminale (supérieure) et une partie linguale (inférieure)
- B) Faux : le hile est sur la face médiastinale du poumon
- C) Vrai
- D) Faux : au niveau du hile c'est la bronche principale et non lobaire
- E) Faux

**QCM 25 : ABD**

- A) Vrai
- B) Vrai
- C) Faux : c'est la partie latérale du petit omentum
- D) Vrai
- E) Faux

**QCM 26 : ABD**

- A) Vrai
- B) Vrai
- C) Faux : l'artère gastrique droite n'est pas issue du tronc coélique mais de l'artère hépatique propre ou commune
- D) Vrai
- E) Faux

**QCM 27 : A**

- A) Vrai
- B) Faux : la papille majeure se situe sur la face médiale de D2
- C) Faux : l'artère mésentérique supérieure
- D) Faux : dans un plan frontal
- E) Faux

**QCM 28 : ABD**

- A) Vrai : à droite → en dehors de la bifurcation = iliaque externe / à gauche → en dedans de la bifurcation = iliaque commune
- B) Vrai
- C) Faux : les pyramides sont sous le cortex → dans la partie médullaire (centrale)
- D) Vrai
- E) Faux

**QCM 29 : B**

- A) Faux : c'est un muscle lisse
- B) Vrai
- C) Faux : l'urètre !!!
- D) Faux : sphincter strié. Le sphincter lisse est plus haut
- E) Faux

**QCM 30 : ACD**

- A) Vrai
- B) Faux : Les muscles bulbo-spongieux (autour DU BUBLE) et bulbo-caverneux (autour des racines) permettent une meilleure rigidification du pénis lors de l'érection
- C) Vrai
- D) Vrai
- E) Faux

**QCM 31 : B (V/V NL)**

- A) Faux
- B) Vrai
- C) Faux
- D) Faux
- E) Faux