

# Cours de Pathologie Générale

Année 2011-2012

Dr Elodie Long-Mira

*Référence conseillée :*

**Pathologie générale/Elsevier 2007**

**Collège universitaire français des  
pathologistes**

Polycopié virtuel

accessible sur le site :

[http://medidacte.timone.univ-  
mrs.fr/webcours/umvf/anapath/corpus.htm](http://medidacte.timone.univ-mrs.fr/webcours/umvf/anapath/corpus.htm)

# **Cours de Pathologie Circulatoire**

## **(DCEM1/2011-2012)**

- 1. Athérosclérose**
- 2. Infarctus, infarctissement, apoplexie**
- 3. Congestion, ischémie**
- 4. Vascularites**

# **1. Athérosclérose**

# Athérosclérose

- Définitions
- Histologie de la paroi artérielle
- Diagnostics différentiels
- Epidémiologie
- Formes topographiques
- Formes anatomo-pathologiques
  - Les lésions initiales
    - Le point et la strie graisseuse
    - La plaque gélatineuse
  - Les lésions constituées
    - La plaque d'athérome ou plaque chondroïde
  - Les lésions compliquée
- Formes anatomo-cliniques


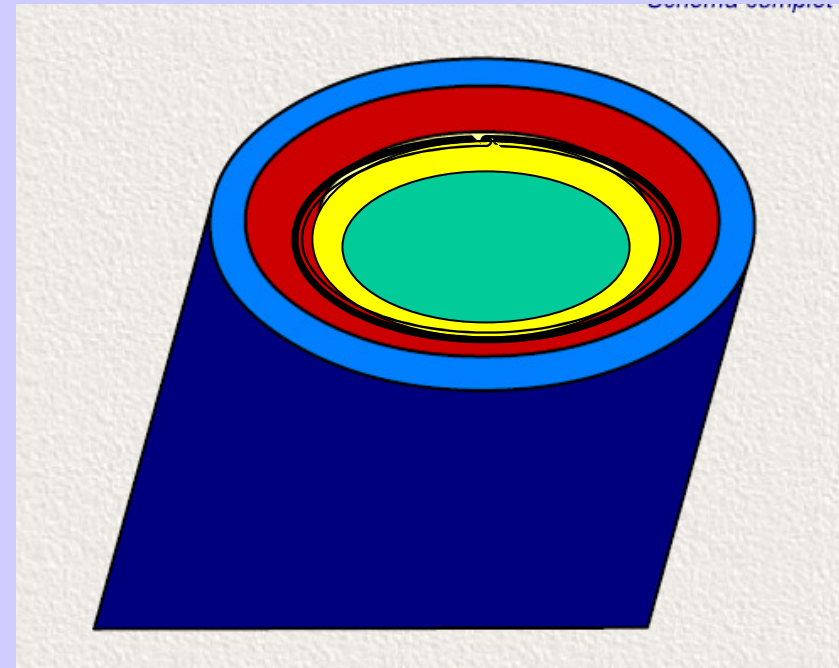
# Définitions

- **Athérosclérose= Athérome + Sclérose**
- **Athérome** (du grec *athere* : bouillie) : partie lipidique
- **Sclérose** (du grec *scleros* : dure): terme macroscopique correspondant à la fibrose sur le plan microscopique. (cf cours sur l'inflammation)
- Maladie **très fréquente**
- Répercussions cliniques variables (infarctus du myocarde, accident vasculaire cérébral embolie, thrombose, etc..) :
- Problème de santé publique

# Rappel histologique

Une artère est constituée de 3 tuniques :

- **l'intima** (l'endothélium et la zone sous endothéliale)
- séparée de la **média** (tunique épaisse constituée de fibres musculaires lisses et de fibres élastiques) par la limitante élastique interne (LEI)
- et l'**adventice** (tissu conjonctif dense)



# Définition Athérosclérose

- Association variable de remaniements de l'intima des artères de gros et moyen calibre consistant en une accumulation focale
  - de lipides, de glucides complexes, de sang
  - de tissus fibreux et de dépôts calciques
- Avec modifications de la média (définition de l'OMS de 1957).

# Diagnostics différentiels

- **La hyalinose** : Épaississement intimal caractérisé en microscopie optique par un aspect homogène, vitreux et éosinophile de la paroi
- **La nécrose fibrinoïde** (exemples : certaines maladies artérielles de nature inflammatoire comme la périartérite noueuse et la maladie de Wegener)
- **L'artériosclérose** : il s'agit d'un épaississement intimal diffus sans dépôt lipidique entrant dans le cadre des modifications liées au vieillissement, à l'hypertension artérielle.
- **La médiacalcosse** (surcharge calcique au niveau de la média, par exemple chez les sujets ayant une insuffisance rénale et par hypercalcémie)

# Epidémiologie

- **Fréquence +++**
- Maladie artérielle la plus commune
- Pays industrialisés
- Une des principales causes de décès au delà de 40 ans
- Début parfois précoce dès les premiers mois de la vie, évolution insidieuse
- **Facteur de Risque:**
  - **Age > 40 ans**
  - **Sexe** : homme > femme (ménopause)
  - **Alimentation** : riche en graisses animales et en protéines.
  - **Mode de vie** : surmenage et stress; tabagisme; sédentarité.
  - **Facteurs métaboliques et maladies associées** : diabète, HTA, obésité ...
  - **Facteur génétique** : Risque IDM x 5 si parents souffrants d'athérosclérose coronarienne.

# Formes topographiques

- **Aorte et grosses/moyennes artères**
  - carotides internes, coronaires, sous clavières, artères rénales, etc..
- **Dans les zones de turbulence**
  - zones de bifurcation, coudure, naissances des collatérales (ostia)
- **Sur l'aorte** : segment abdominal sous diaphragmatique (carrefour aortique) +++ , segment ascendant aorte thoracique, crosse
- **Au niveau des viscères** : sur les premiers centimètres du vaisseau (coronaire, artère rénale, artère mésentérique, etc...)
- **Au niveau des membres** : inférieurs++> supérieurs (rare)
- **Jamais d'athérosclérose sur les segments veineux sauf**
  - **Greffons veineux** “ artérialisation veineuse ”.
  - **fistules artérioveineuses congénitales ou acquises** (hyperpression sur les segments veineux)

# Formes anatomo-pathologiques

## *Lésion initiale de la maladie : Le point et la strie lipidique*

- Les lésions régressent exceptionnellement et s'aggravent au fil des années.
- **Macroscopie :**
  - le point est une élévation jaunâtre inférieure à 1 mm;
  - la strie est une fine traînée jaunâtre à peine saillante, allongée dans le sens du courant sanguin, mesurant quelques mm.
  - Ces stries peuvent s'anastomoser prenant un aspect "réticulé".
- **Microscopie :**
  - Le point et la strie sont formés par des amas de **cellules lipophagiques**, situées dans l'intima (il s'agit de macrophages, et de myocytes dédifférenciés en myofibroblastes, qui se chargent de graisses).
  - Les lipophages correspondent à des cellules spumeuses, à cytoplasme clair, surchargé de cholestérol.

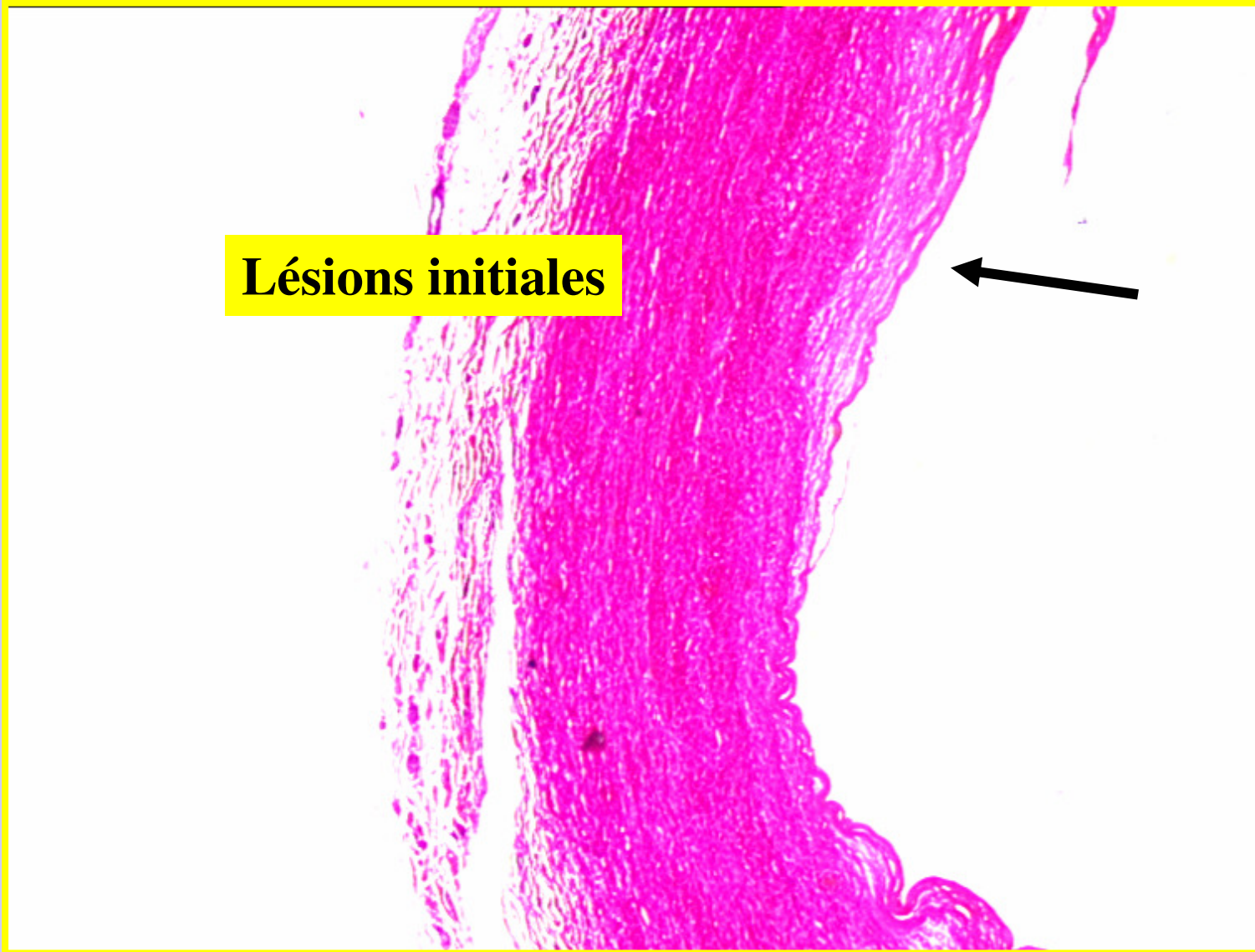
# Formes anatomo-pathologiques

## *Lésion initiale de la maladie : La plaque gélatineuse*

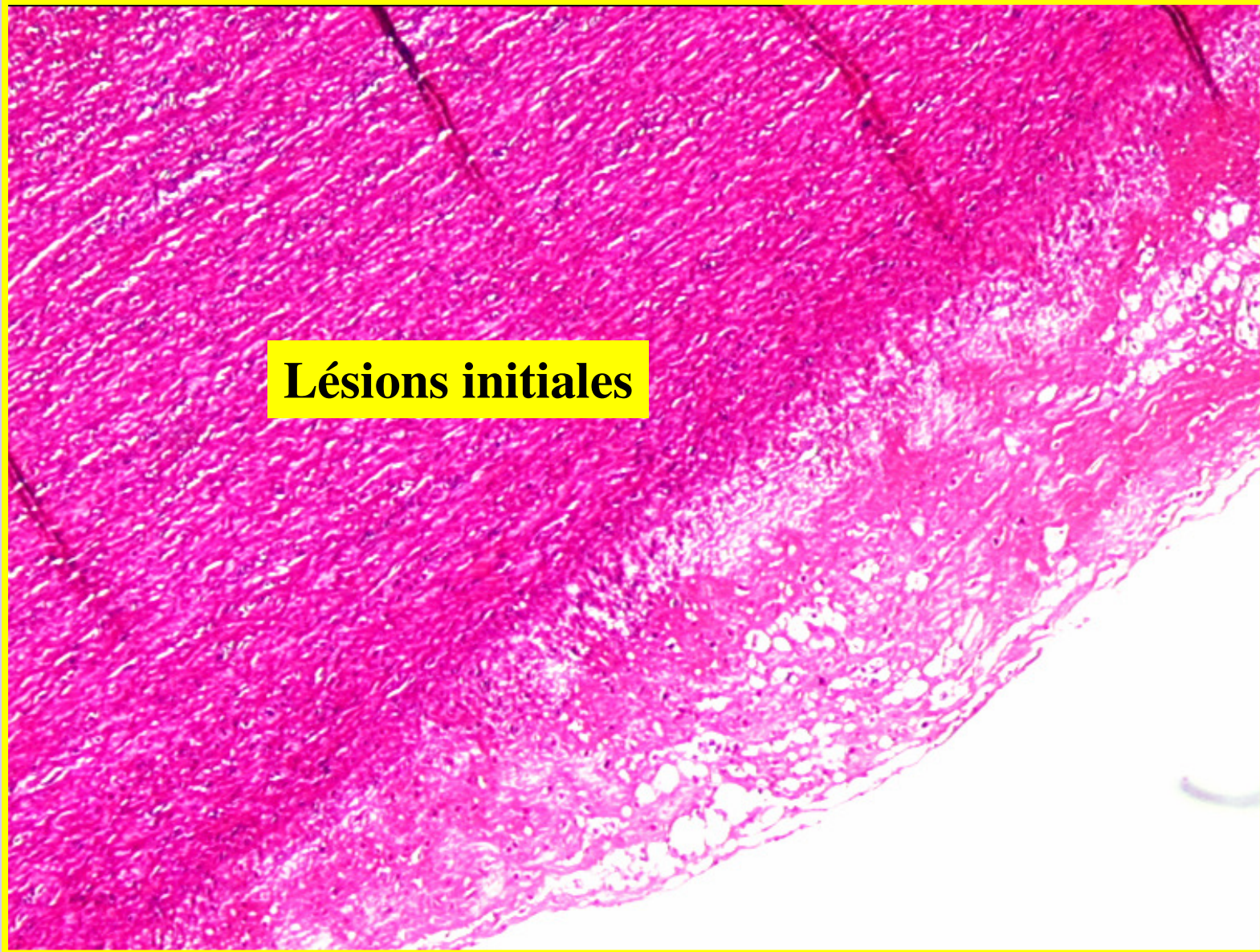- **Macroscopie** : plaque grisâtre et translucide sur l'intima de 0,5 à 1 cm de diamètre
- **Microscopie** : oedème sous-endothélial (riche en chondroïtine et héparane sulfate, mais dépourvu de lipides)
  - Ces lésions sont dues à un insudat, (arrivée massive de plasma sous l'endothélium par augmentation de la perméabilité endothéliale)
  - Ces lésions peuvent régresser, se transformer en plaque fibreuse ou bien se charger en lipides et se transformer en plaque d'athérosclérose.

# Athérosclérose

Lésions initiales



# Athérosclérose



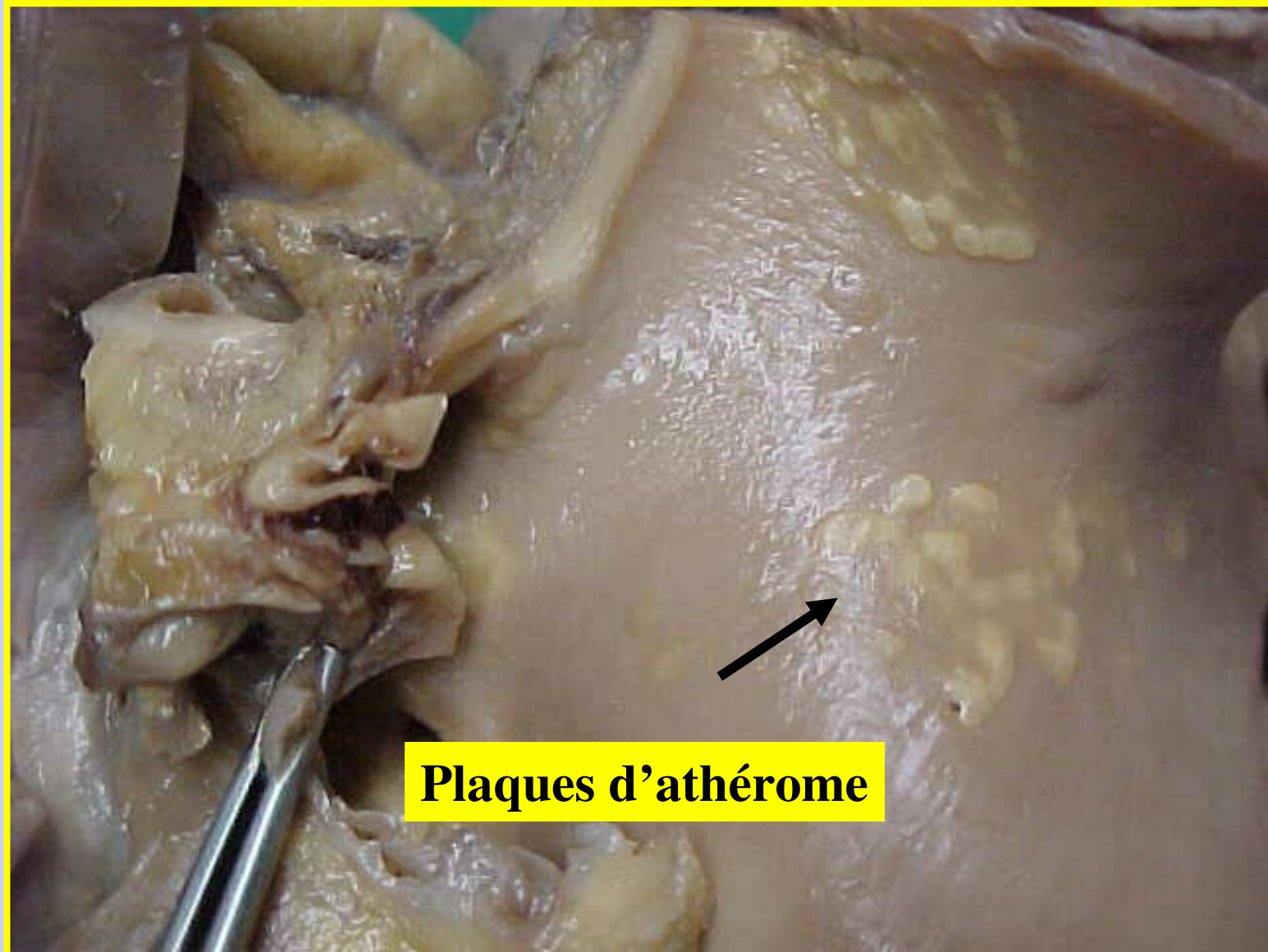
**Lésions initiales**

# Formes anatomo-pathologiques

*Lésions constituées de la maladie : La plaque d'athérome*

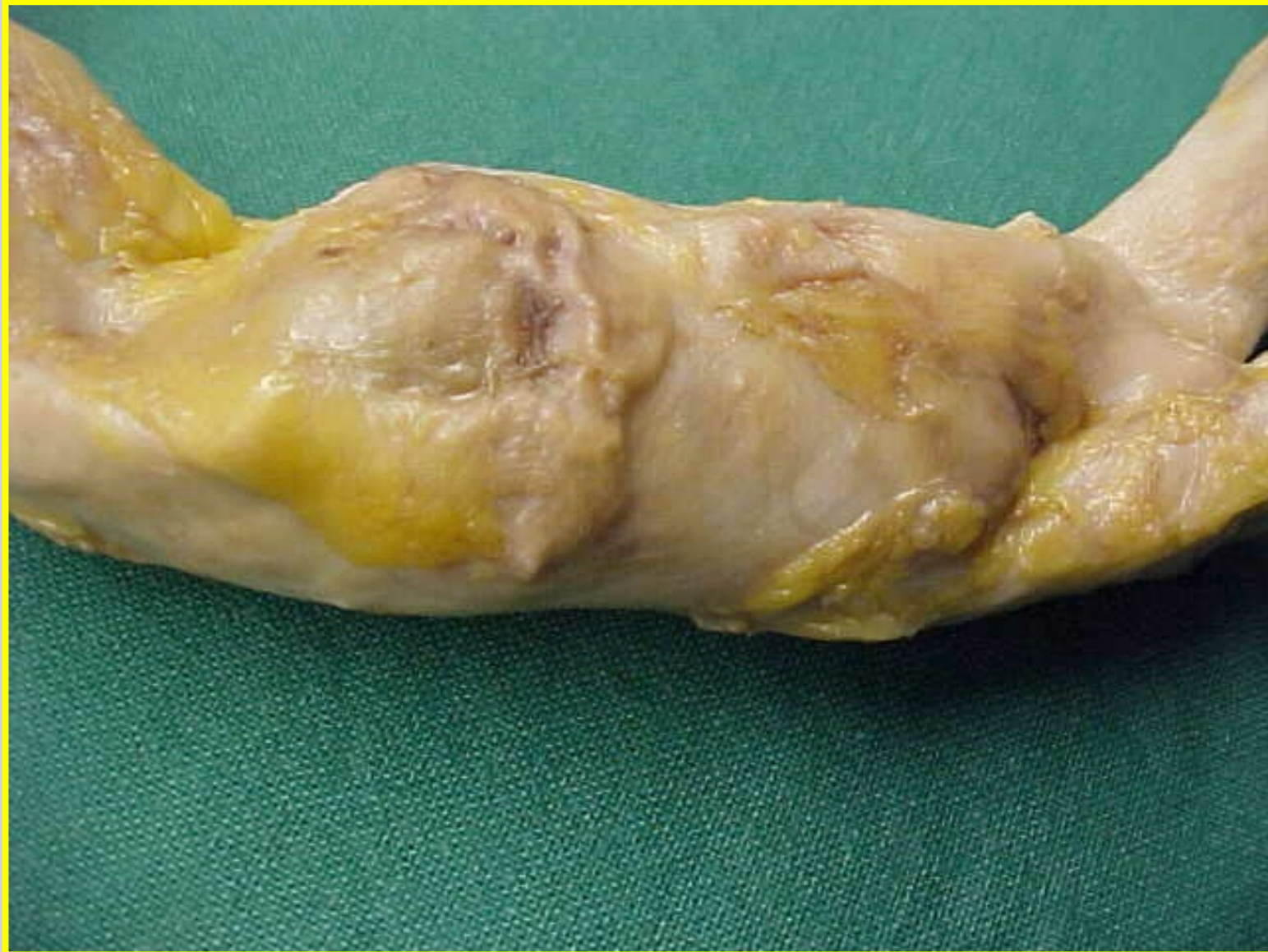- **Macroscopie :**
  - lésion lenticulaire de 0,5 à 3 cm de diamètre,
  - à surface lisse, jaunâtre,
  - devenant à surface irrégulière et grisâtre lorsque la taille augmente

# Athérosclérose



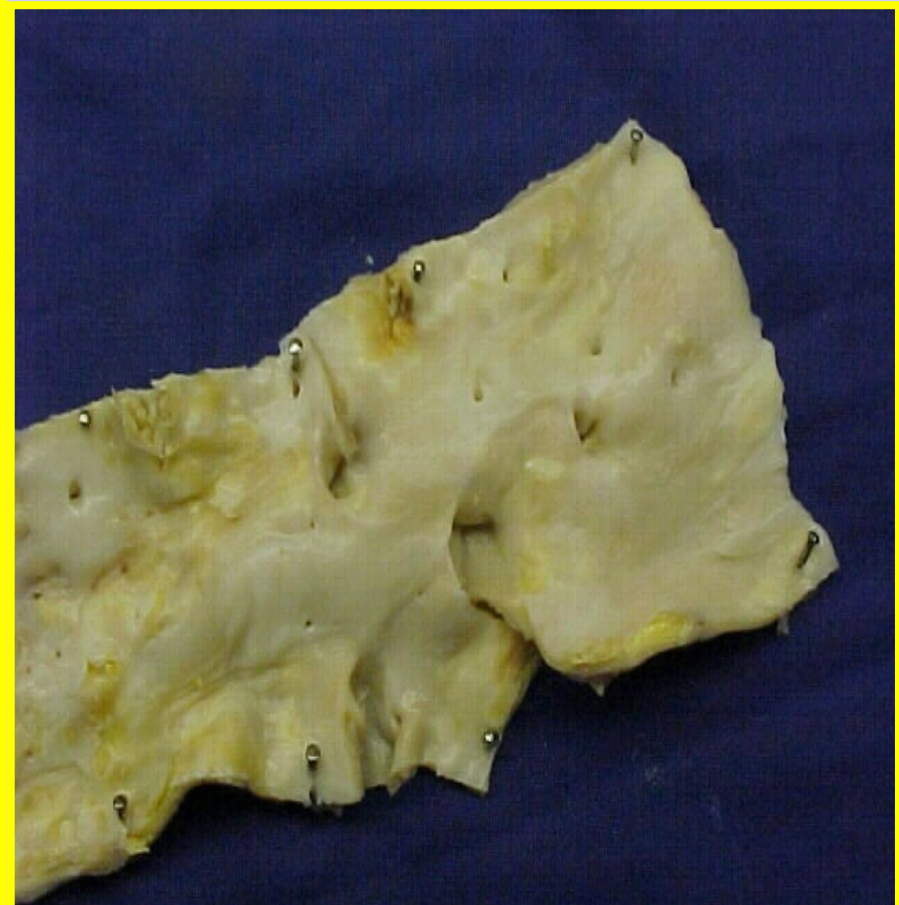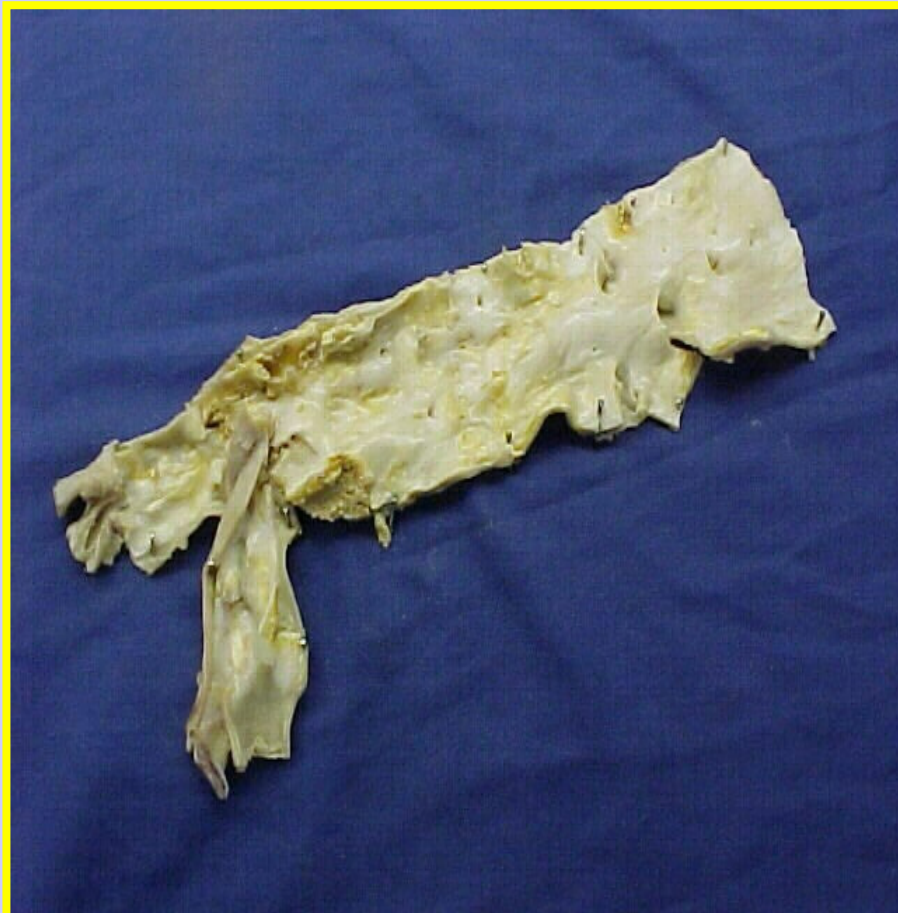
**Plaques d'athérome**

# Athérosclérose



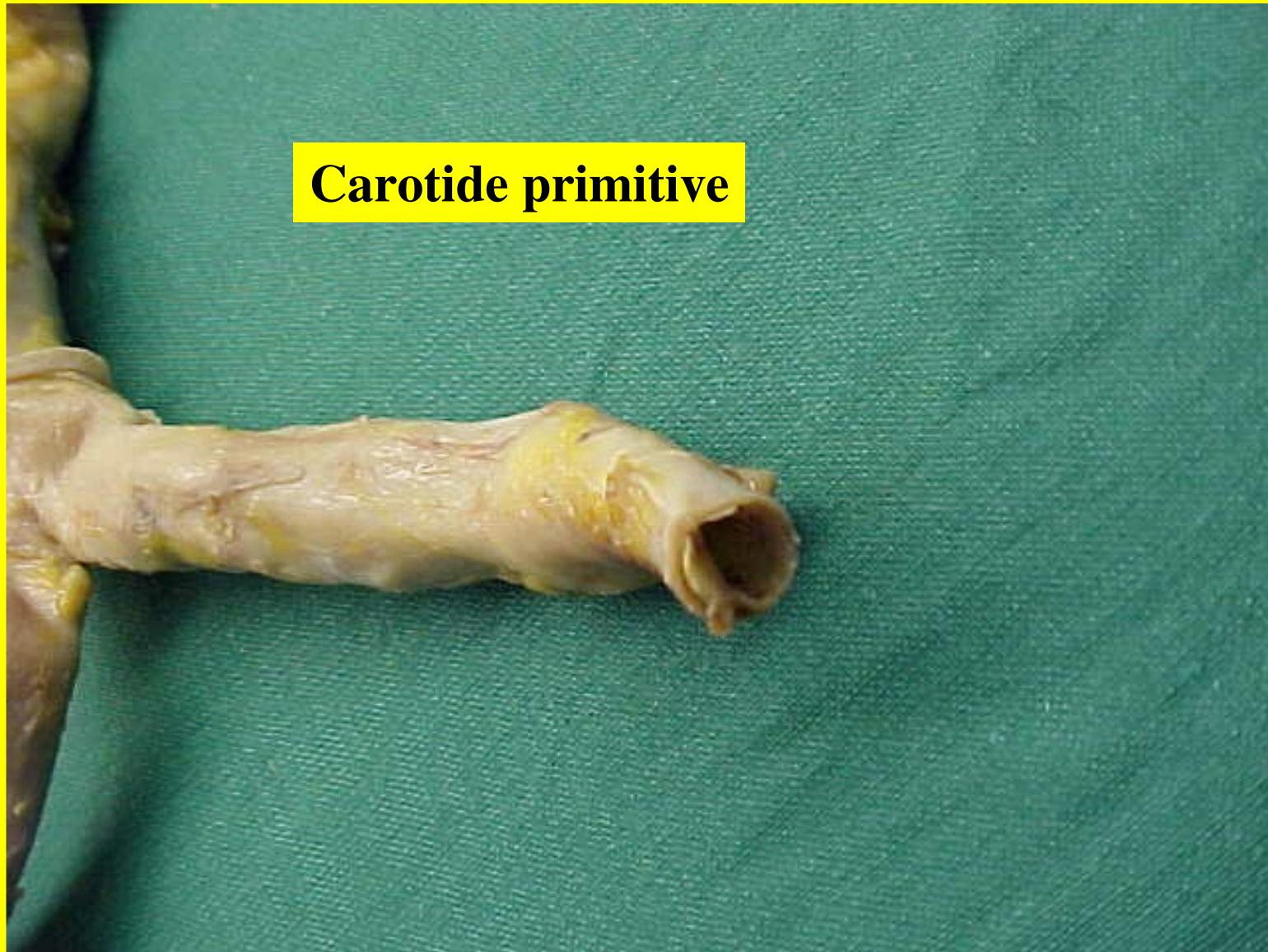
# Athérosclérose

## Athérome central ou aortique

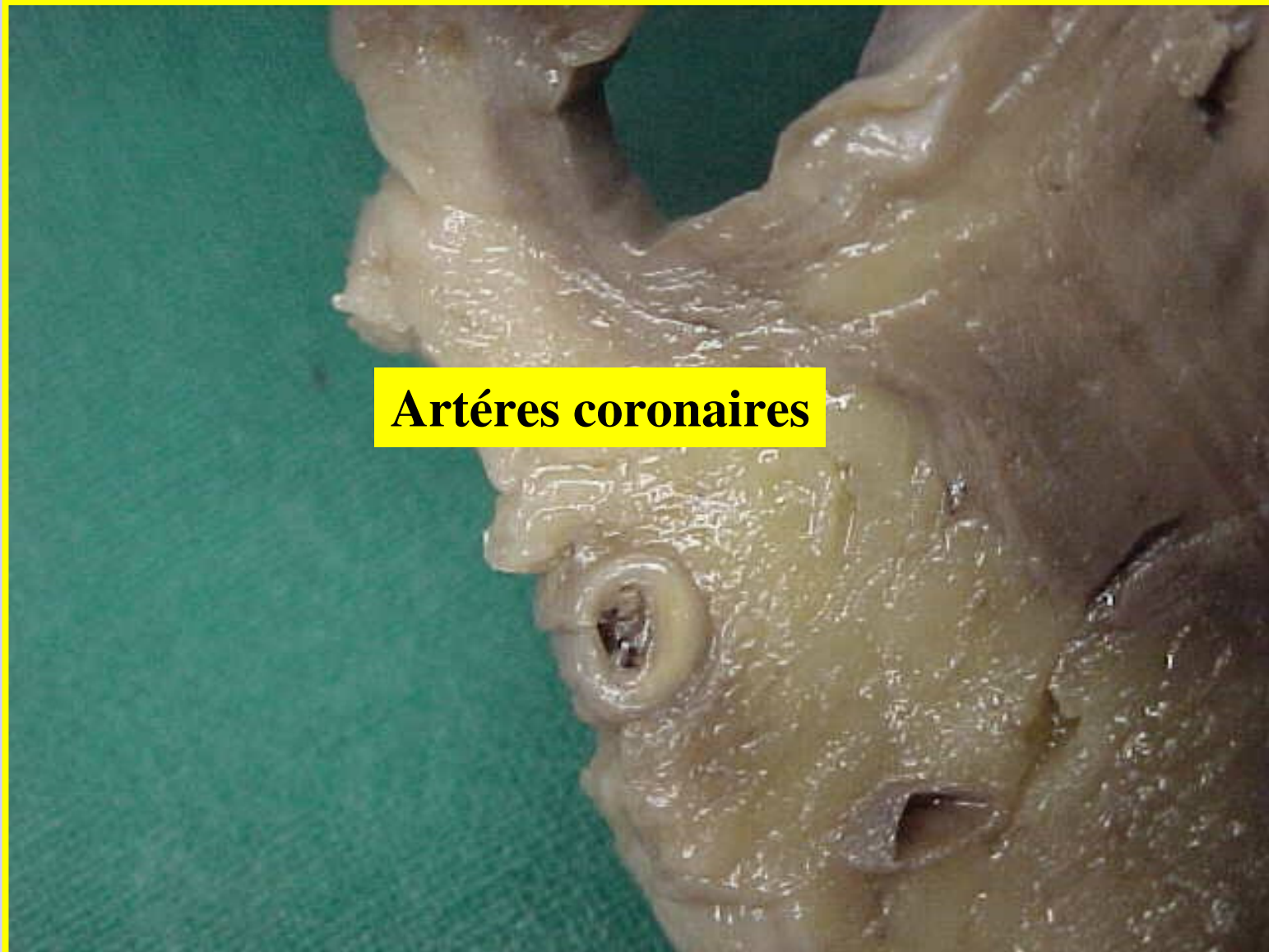


# Athérosclérose

**Carotide primitive**



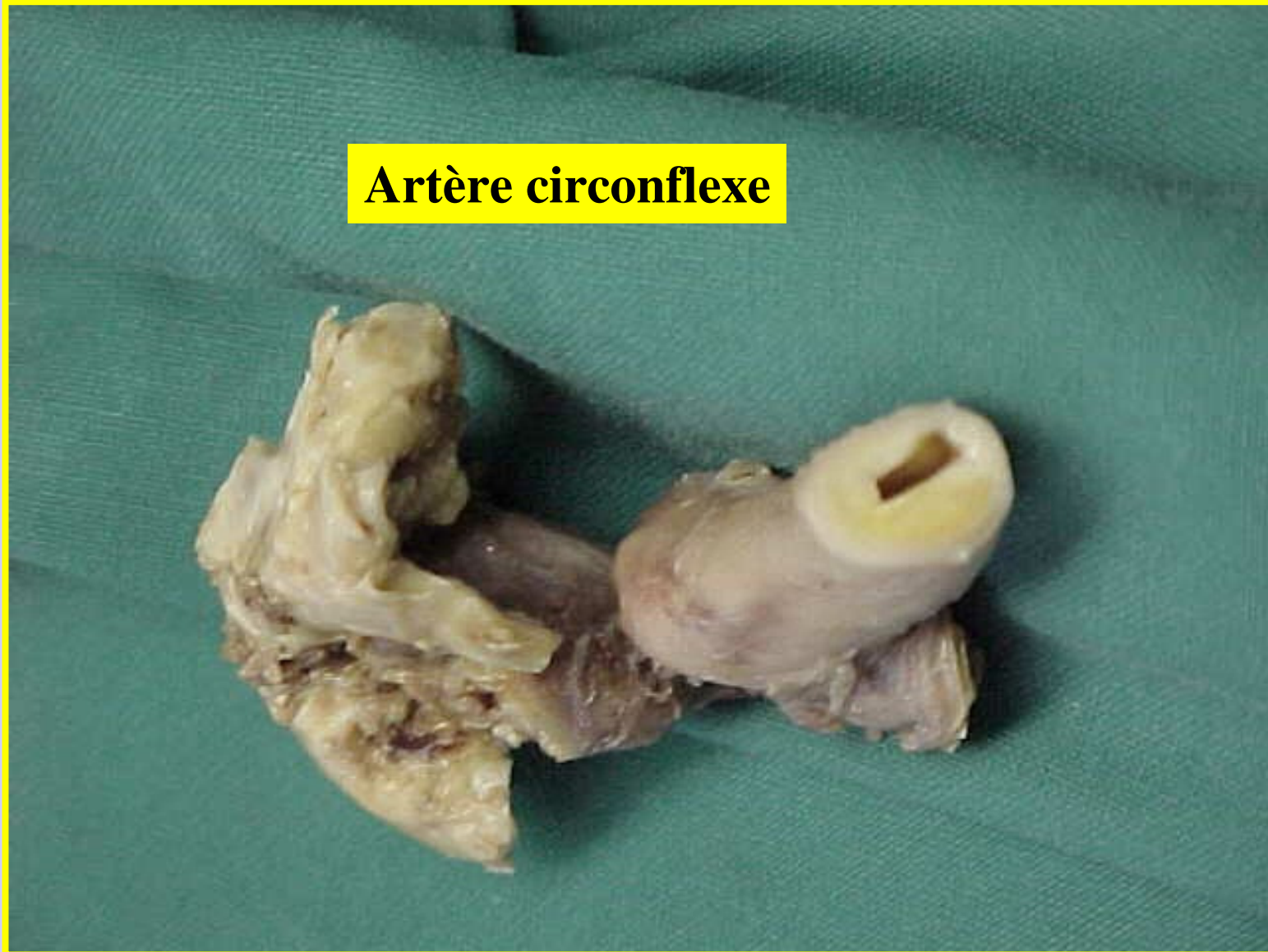
# Athérosclérose



**Artères coronaires**

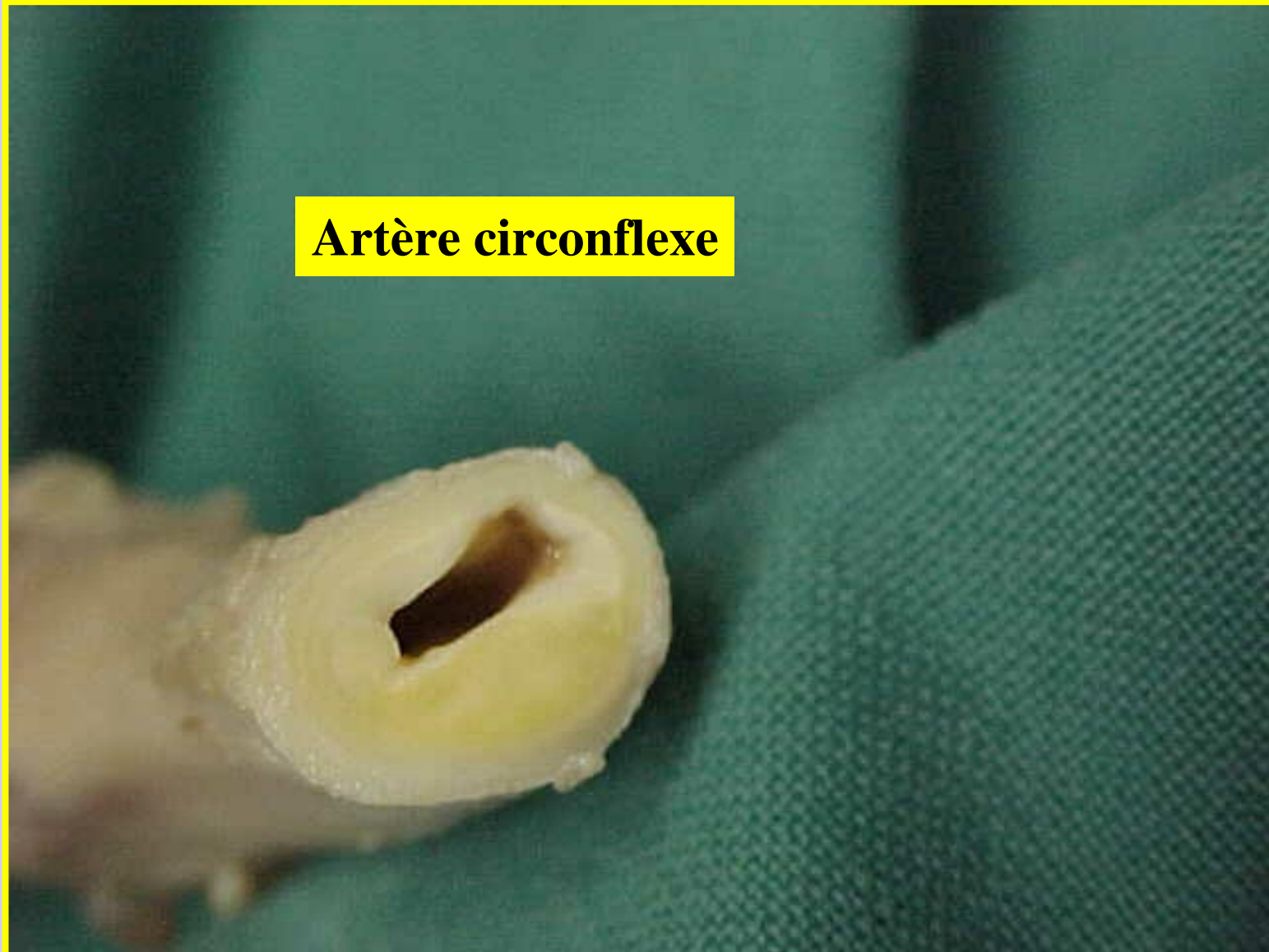
# Athérosclérose

**Artère circonflexe**



# Athérosclérose

**Artère circonflexe**



# Formes anatomo-pathologiques

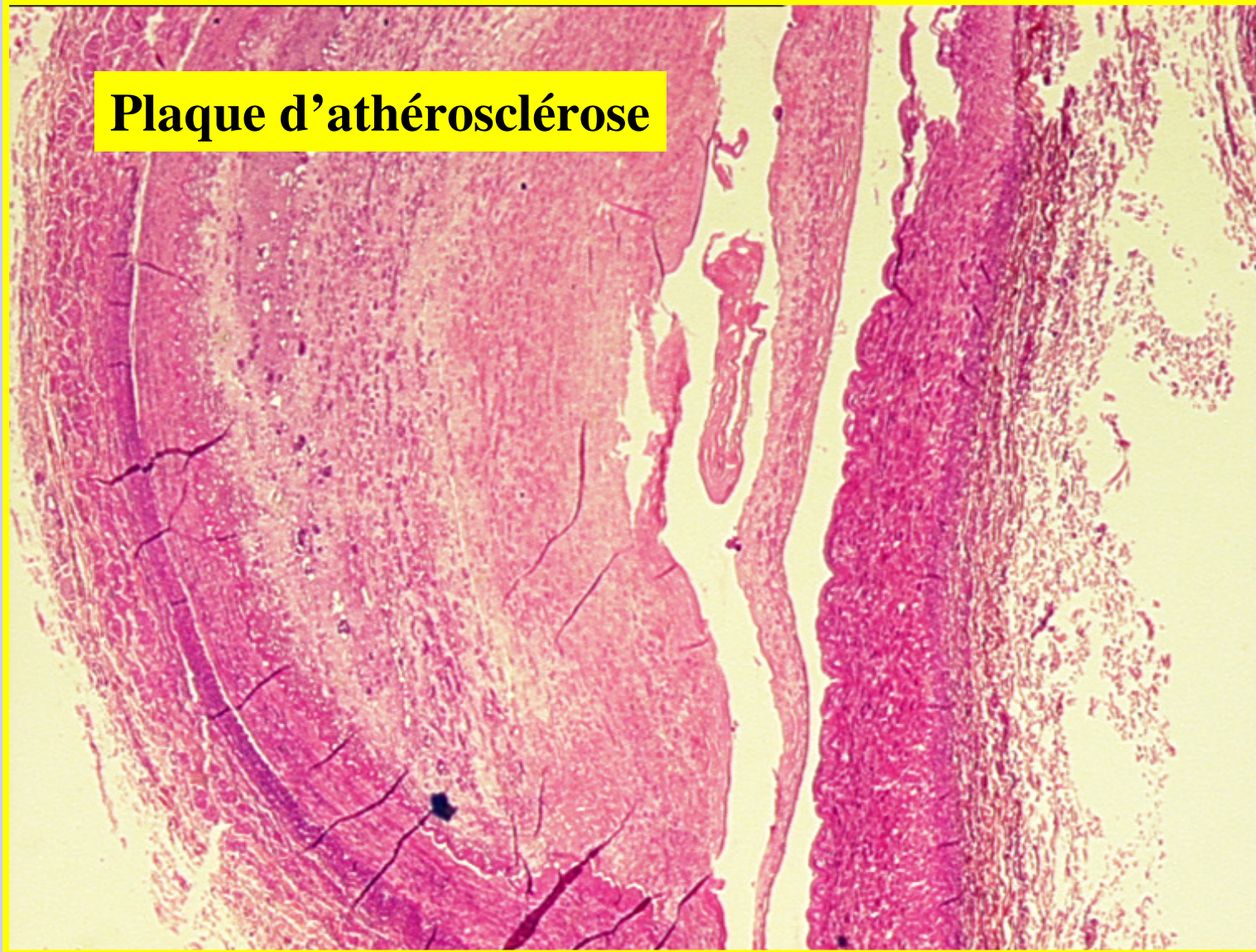
## *Lésions constituée de la maladie : La plaque d'athérome*

### Microscopie :

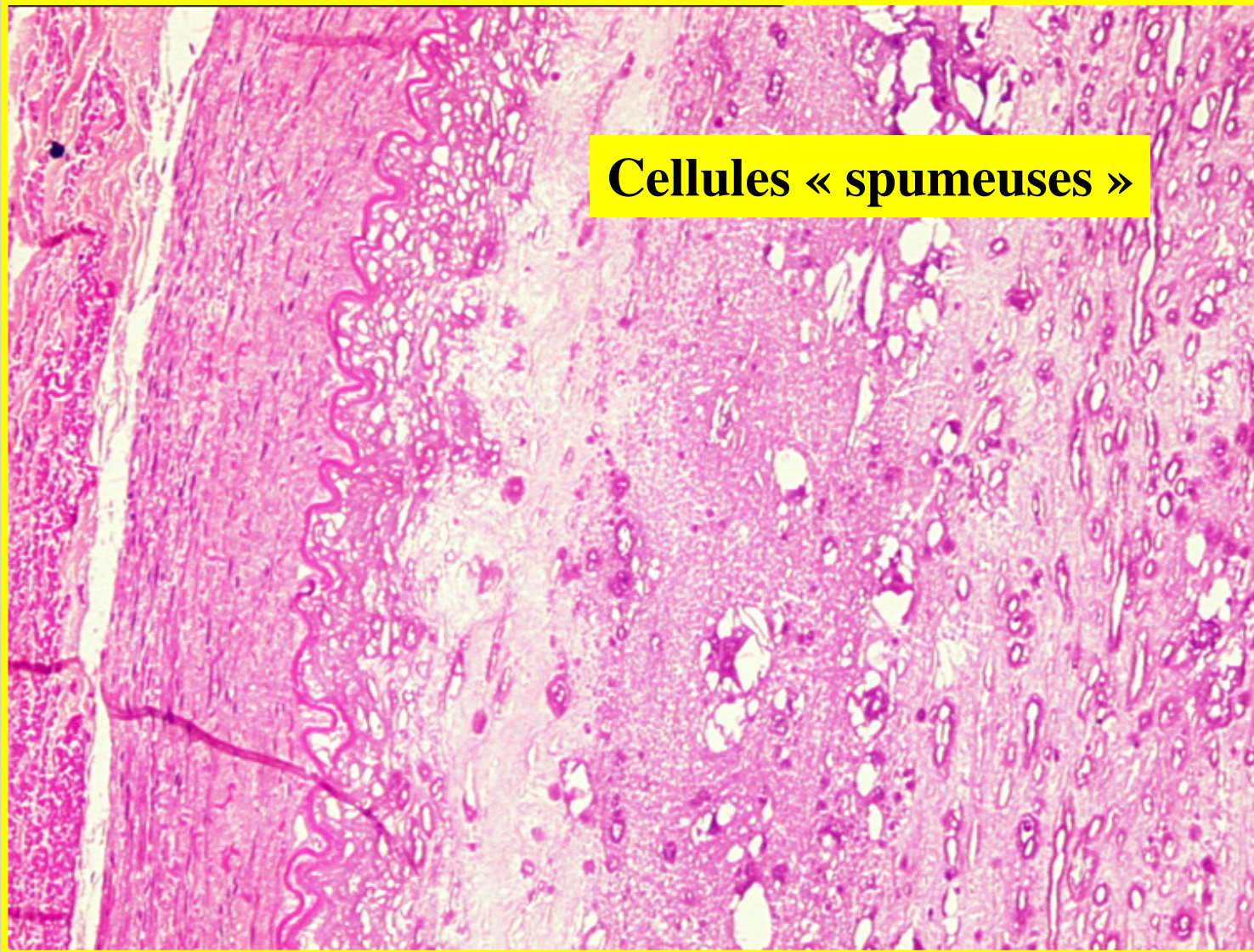
- Centre de la lésion = **cellules “ spumeuses ” + nécrose** riche en cristaux de cholestérol extracellulaire (« bouillie lipidique » = athérome)
- Territoire périphérique = **fibrose** entourant cette zone
  - Cette fibrose se densifie progressivement en séparant la nécrose centrale de l'endothélium et en dissociant la média dans les zones profondes
- **Evolution vers une calcification** de la plaque “ coquilles d'oeuf ” rendant la paroi artérielle rigide (aspects visibles sur les radiographies)

# Athérosclérose

**Plaque d'athérosclérose**

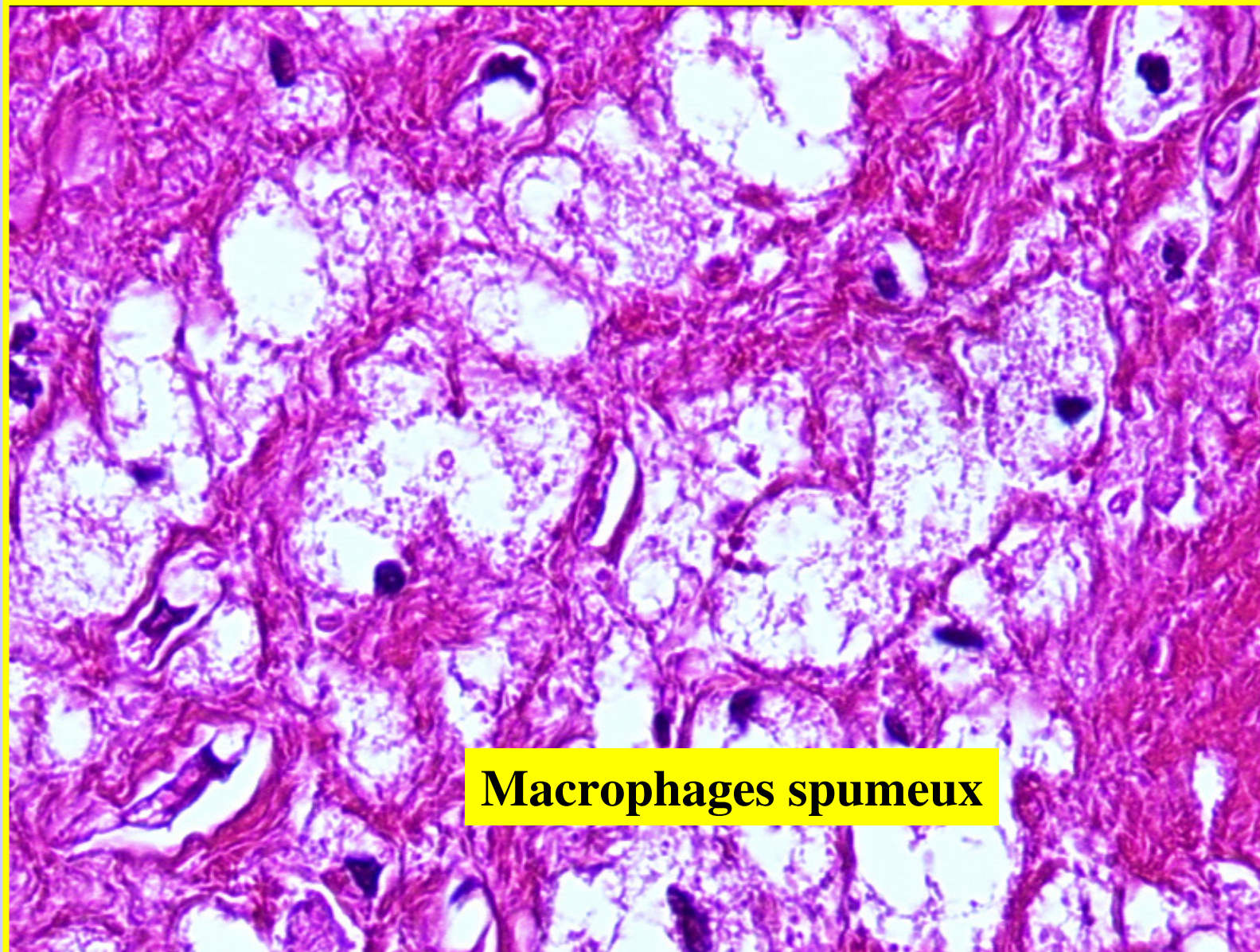


# Athérosclérose



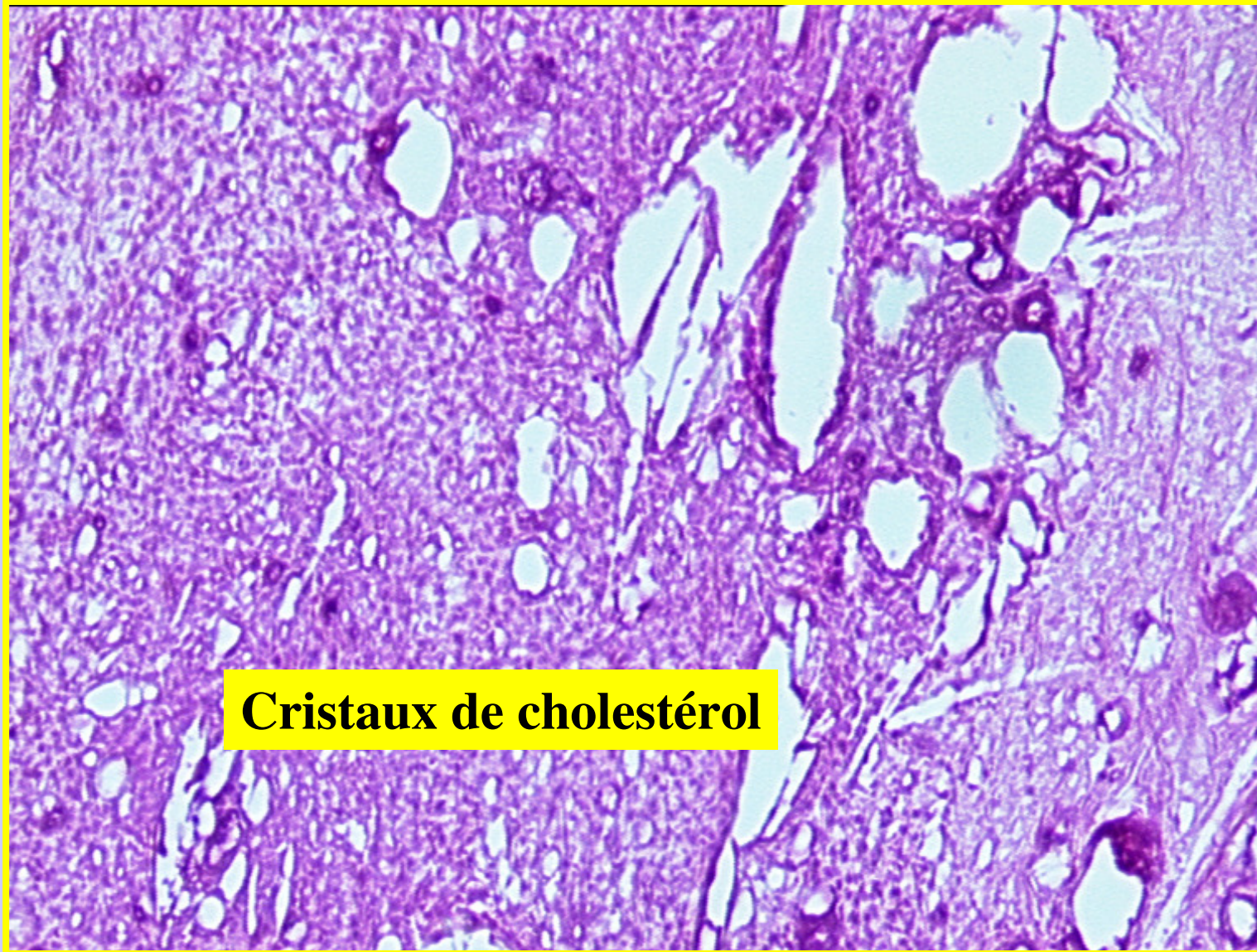
**Cellules « spumeuses »**

# Athérosclérose



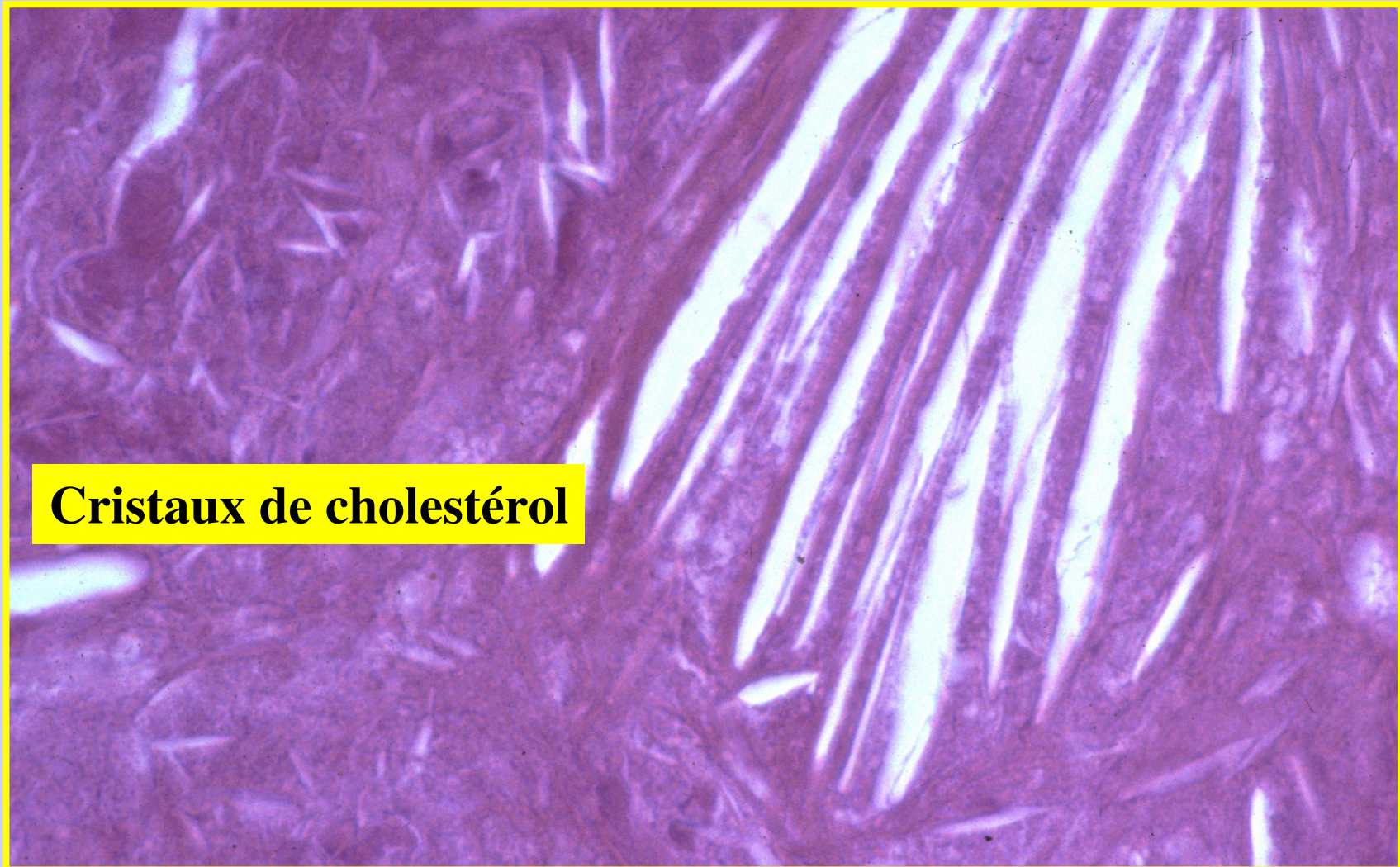
**Macrophages spumeux**

# Athérosclérose



**Cristaux de cholestérol**

# Athérosclérose



**Cristaux de cholestérol**

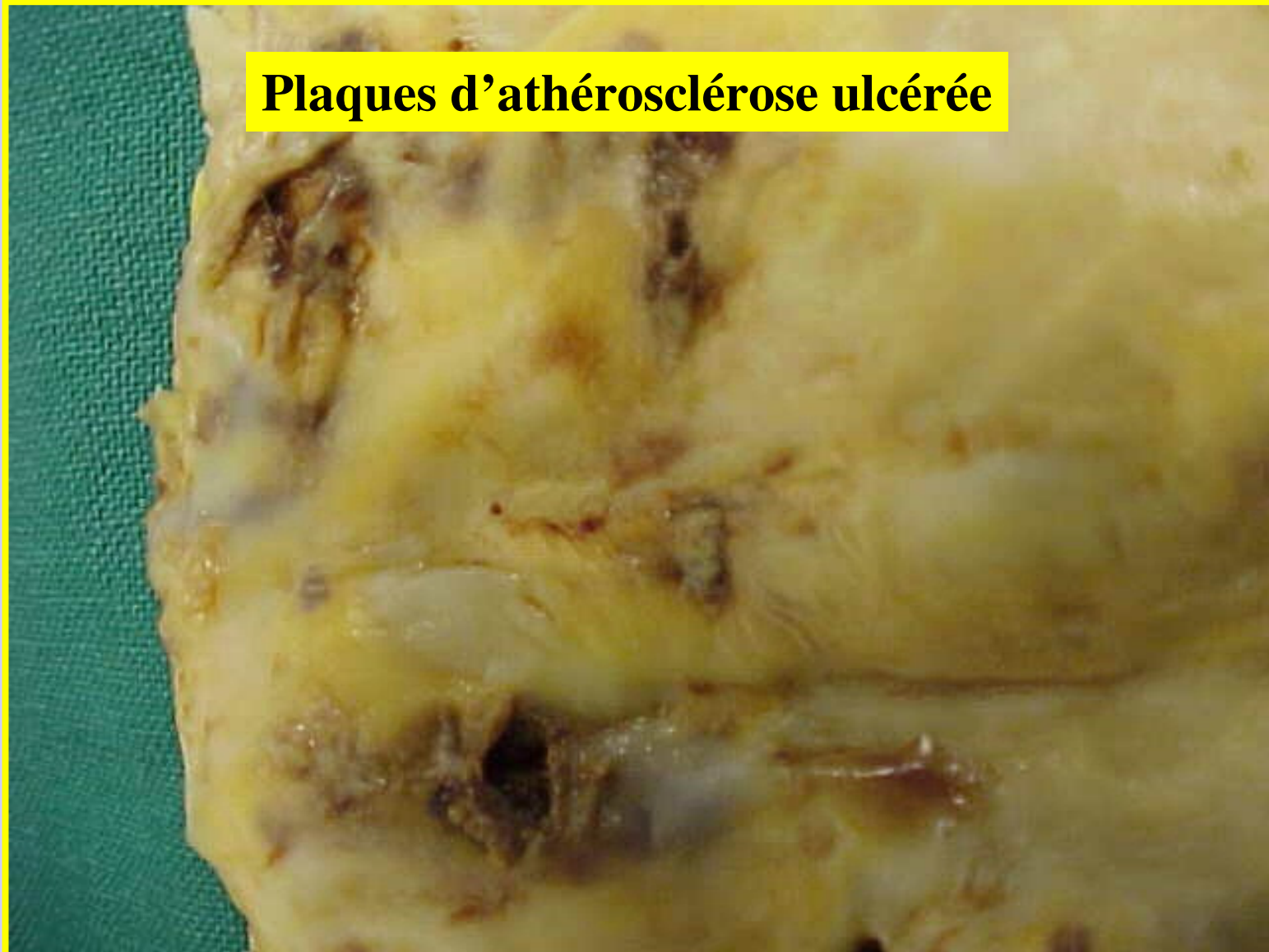
# Formes anatomo-pathologiques

## *Les lésions compliquées de la maladie*

- Evolution et extension progressive
- **Confluence** des plaques vers un aspect « d'aorte pavée ».
- **Ulcération de la plaque** : destruction partielle de l'endothelium
  - Au centre d'une plaque non calcifiée
  - Soit à la périphérie d'une plaque calcifiée
- **Hémorragie et l'hématome intra-plaque** : du sang sous pression s'engouffre dans la brèche de l'ulcération
- **Thrombose sur la plaque**: thrombus formé au contact d'une ulcération
  - **Thrombose murale** : Vx de grand calibre, rapidité du courant sanguin (Ex aorte thoracique)
    - Responsable de phénomènes ischémiques chroniques (hypotrophie de l'organe, fibrose), ou d'infarctus si elle est brutale et importante.
  - **Thrombose oblitérante**: Vx de calibre plus réduit (Ex coronaires).
    - Responsable de phénomènes ischémiques aigus et d'une nécrose (infarctus).

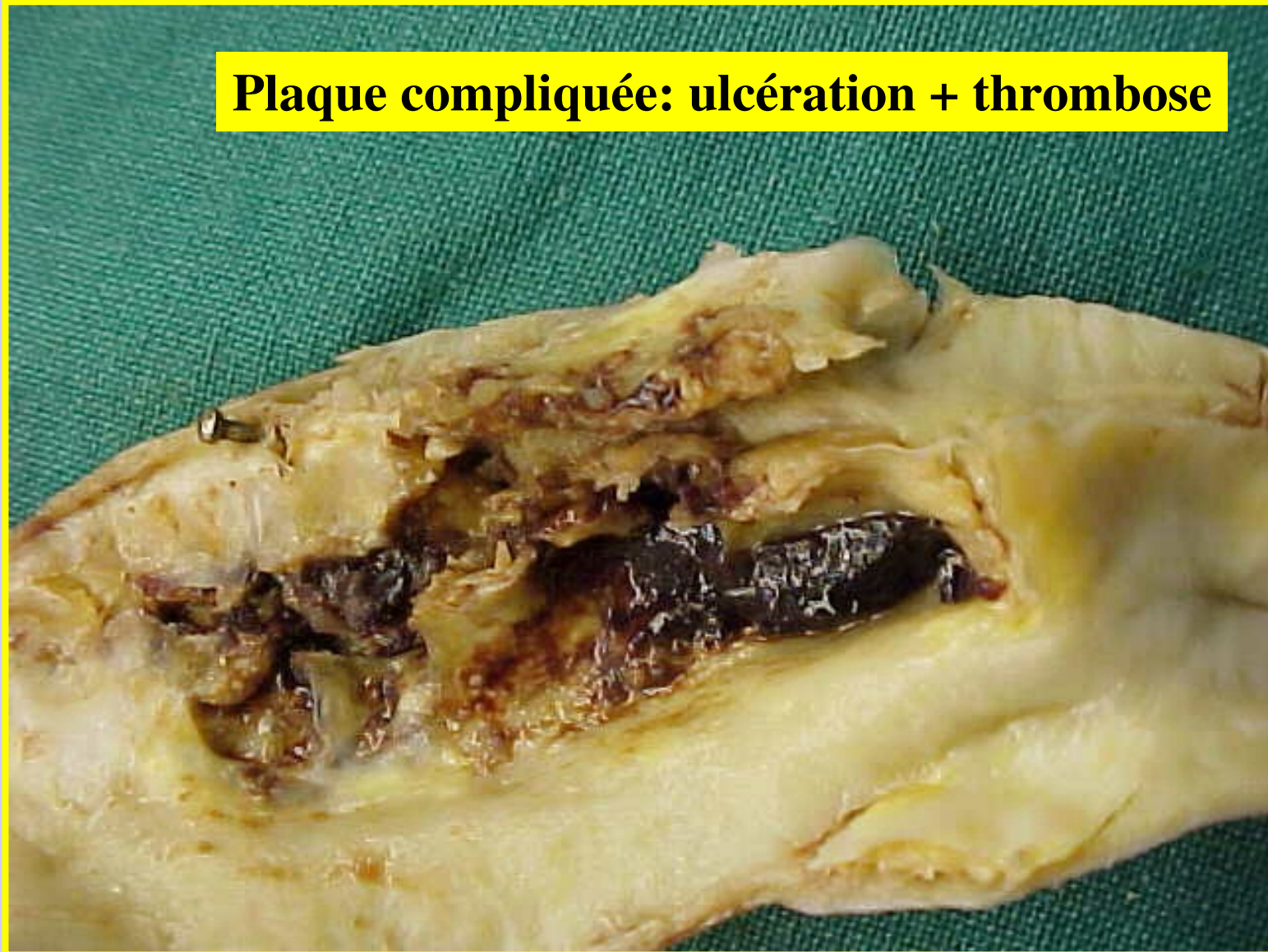
# Athérosclérose compliquée

Plaques d'athérosclérose ulcérée



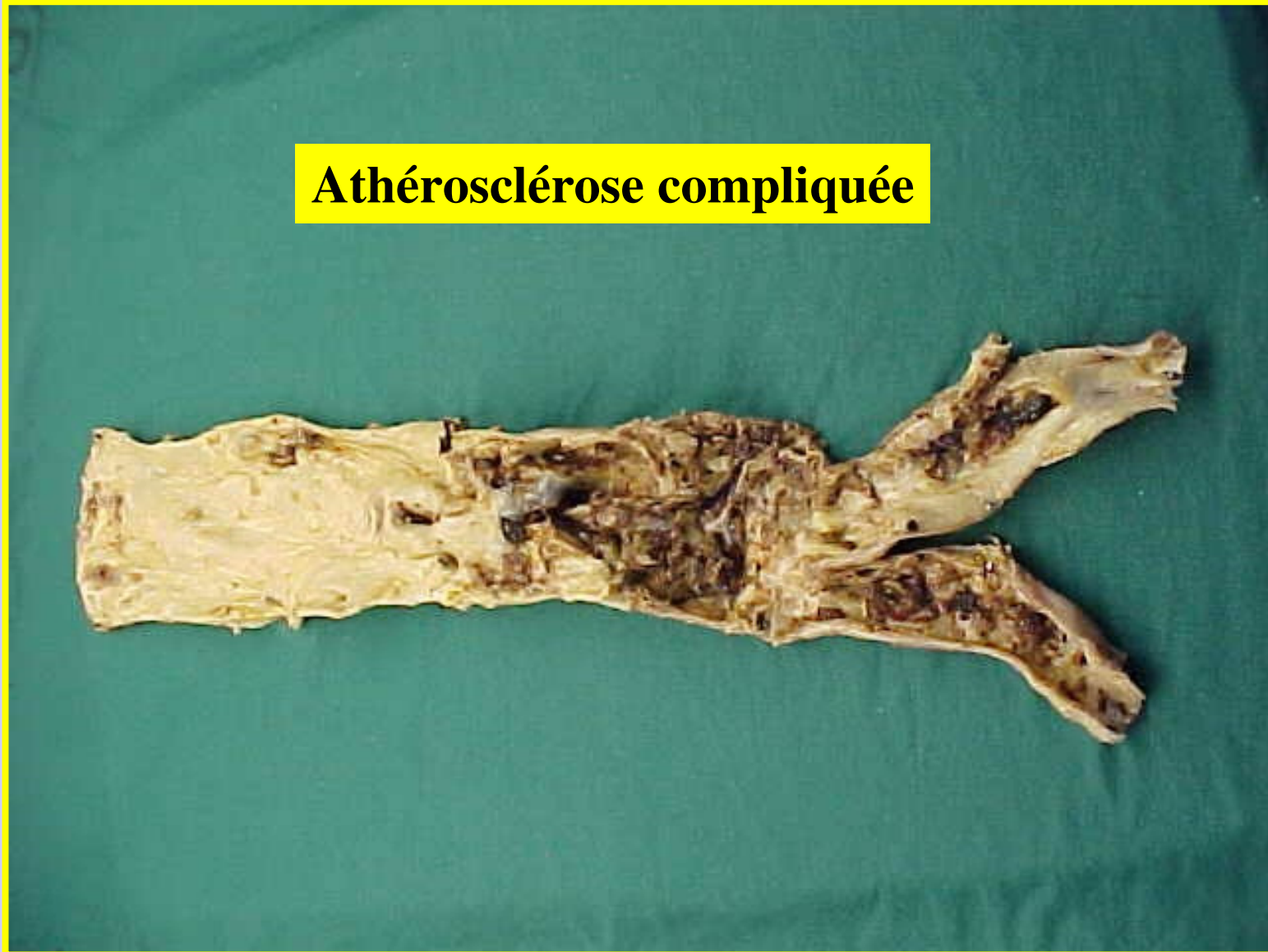
# Athérosclérose compliquée

**Plaque compliquée: ulcération + thrombose**

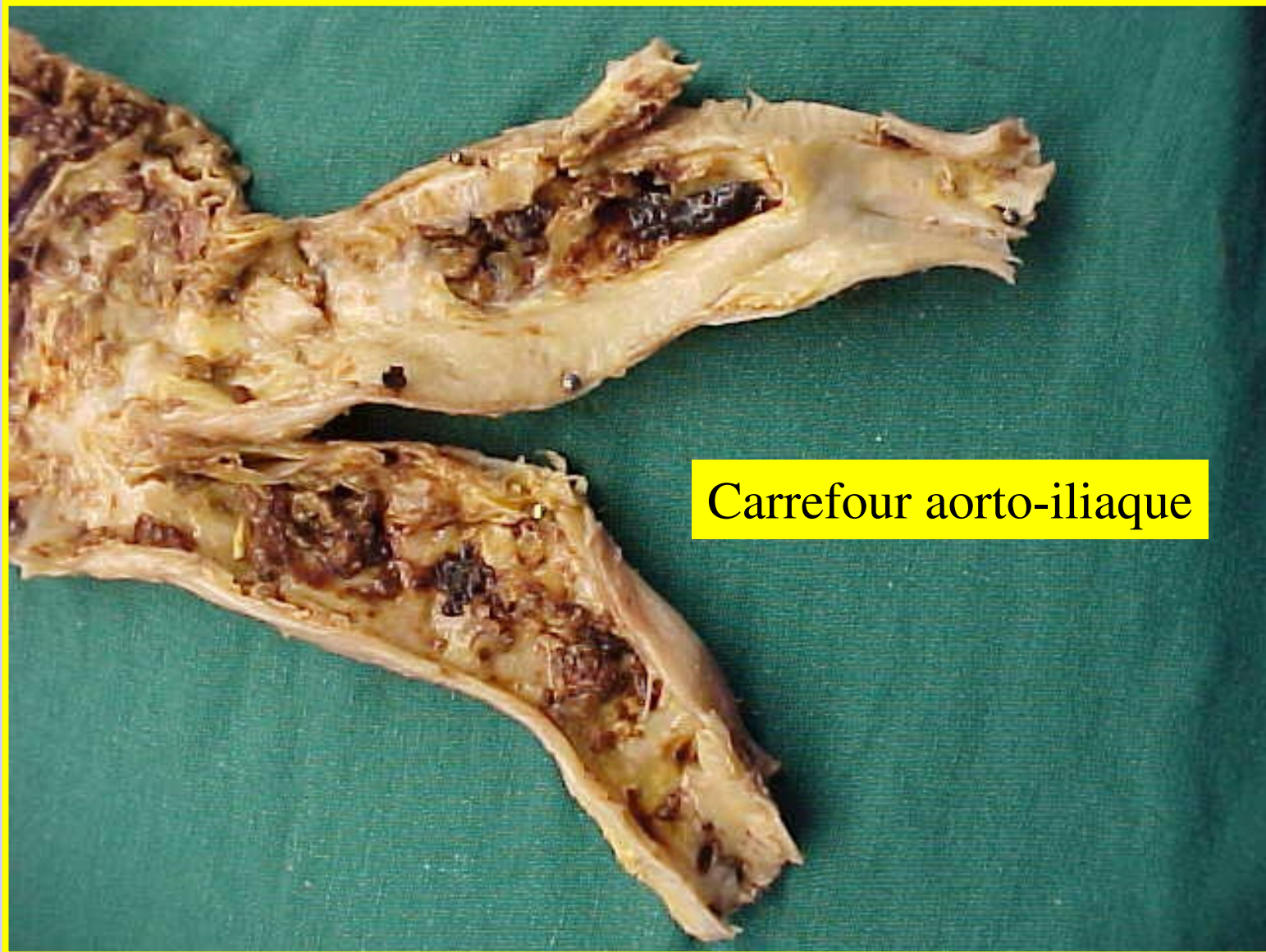


# Athérosclérose compliquée

Athérosclérose compliquée



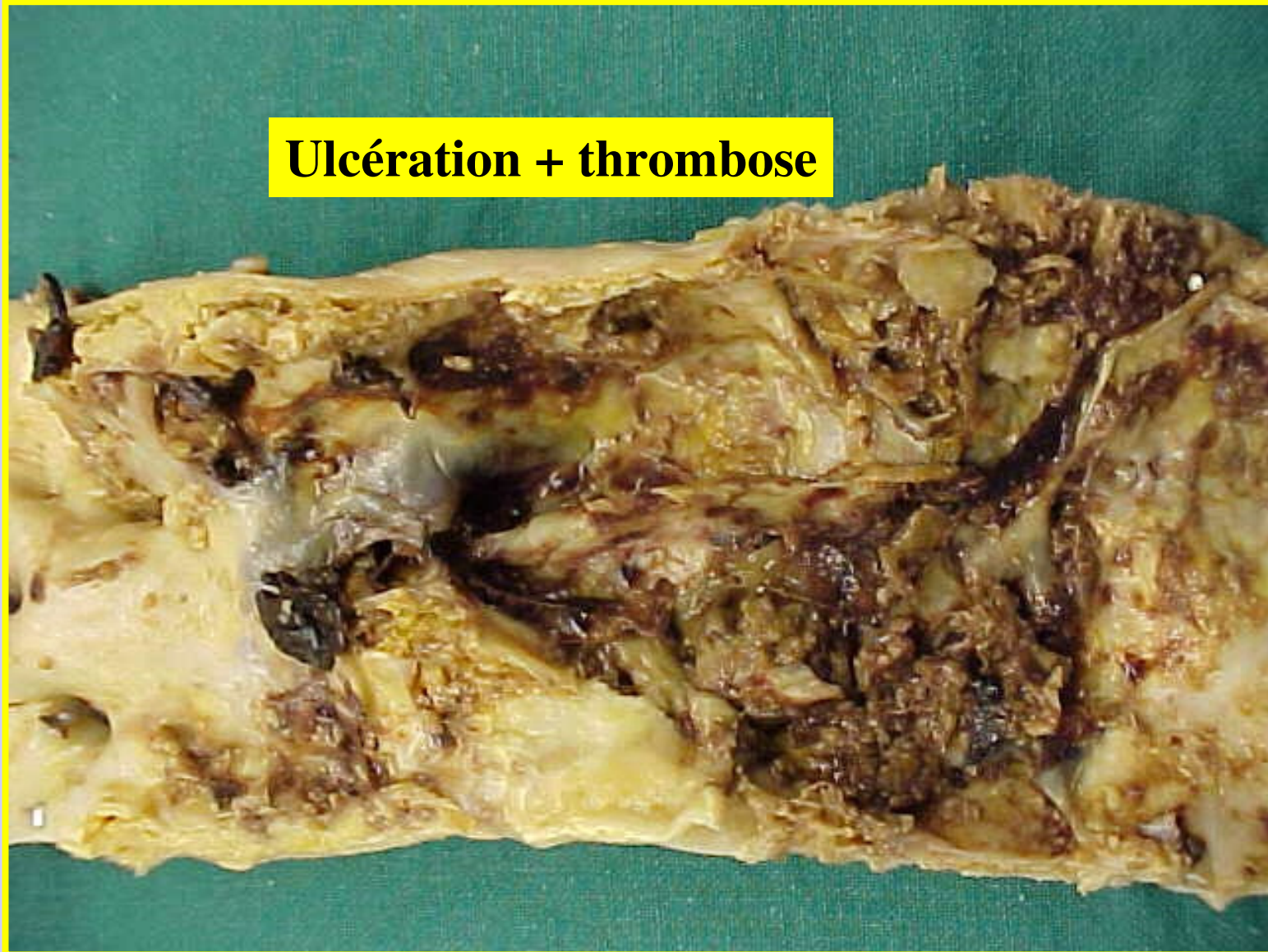
# Athérosclérose



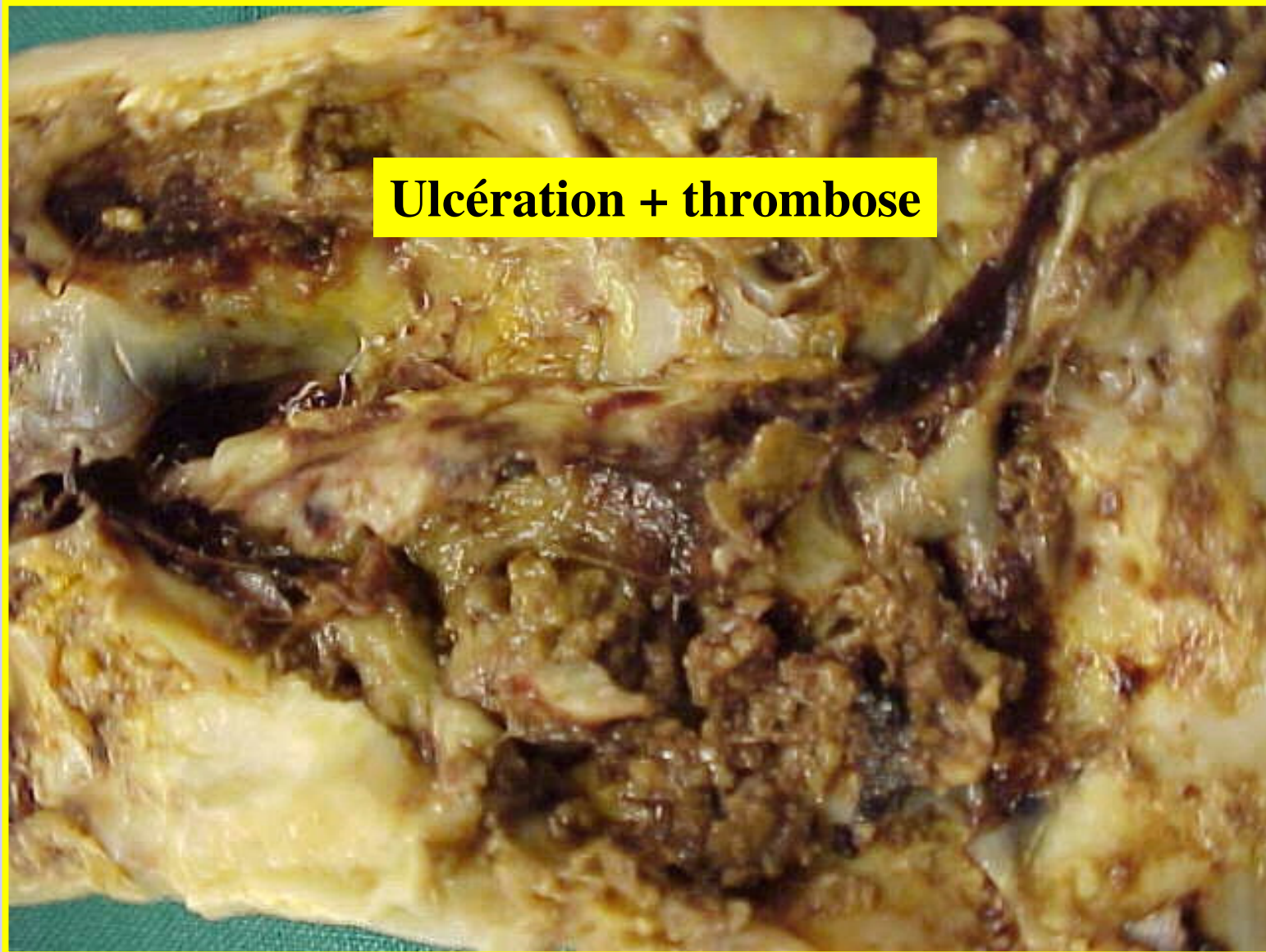
Carrefour aorto-iliaque

# Athérosclérose

**Ulcération + thrombose**

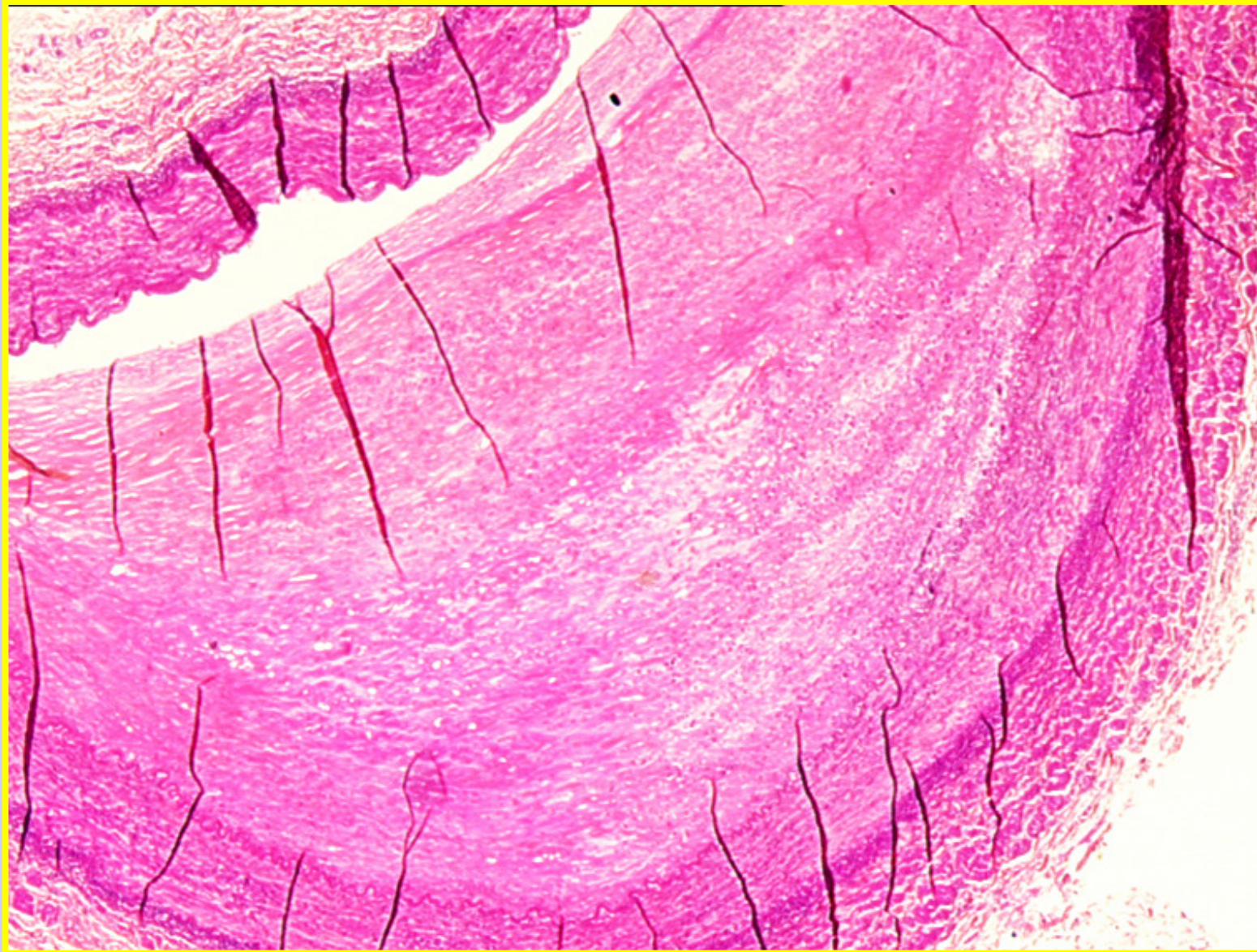


# Athérosclérose



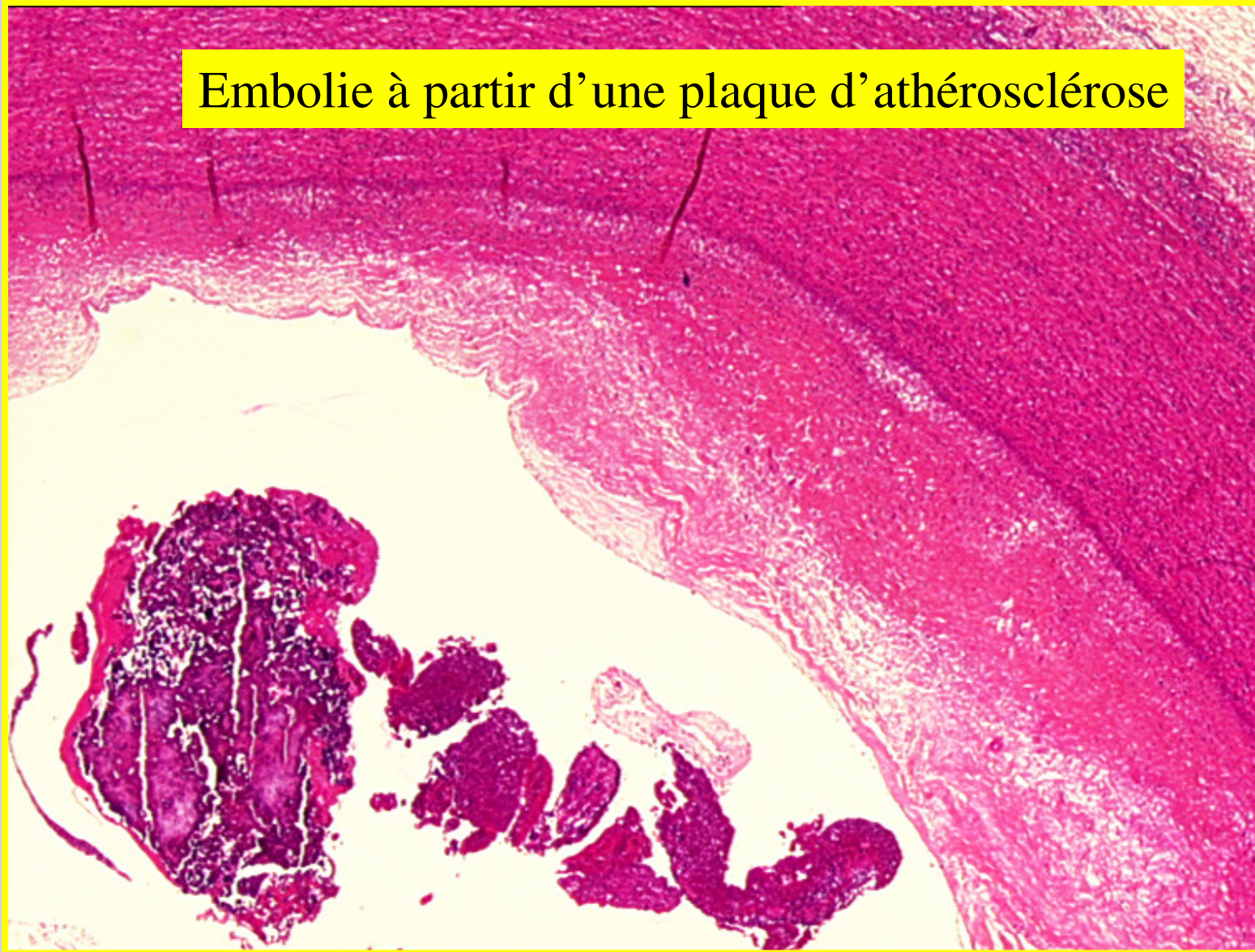
**Ulcération + thrombose**

# Athérosclérose

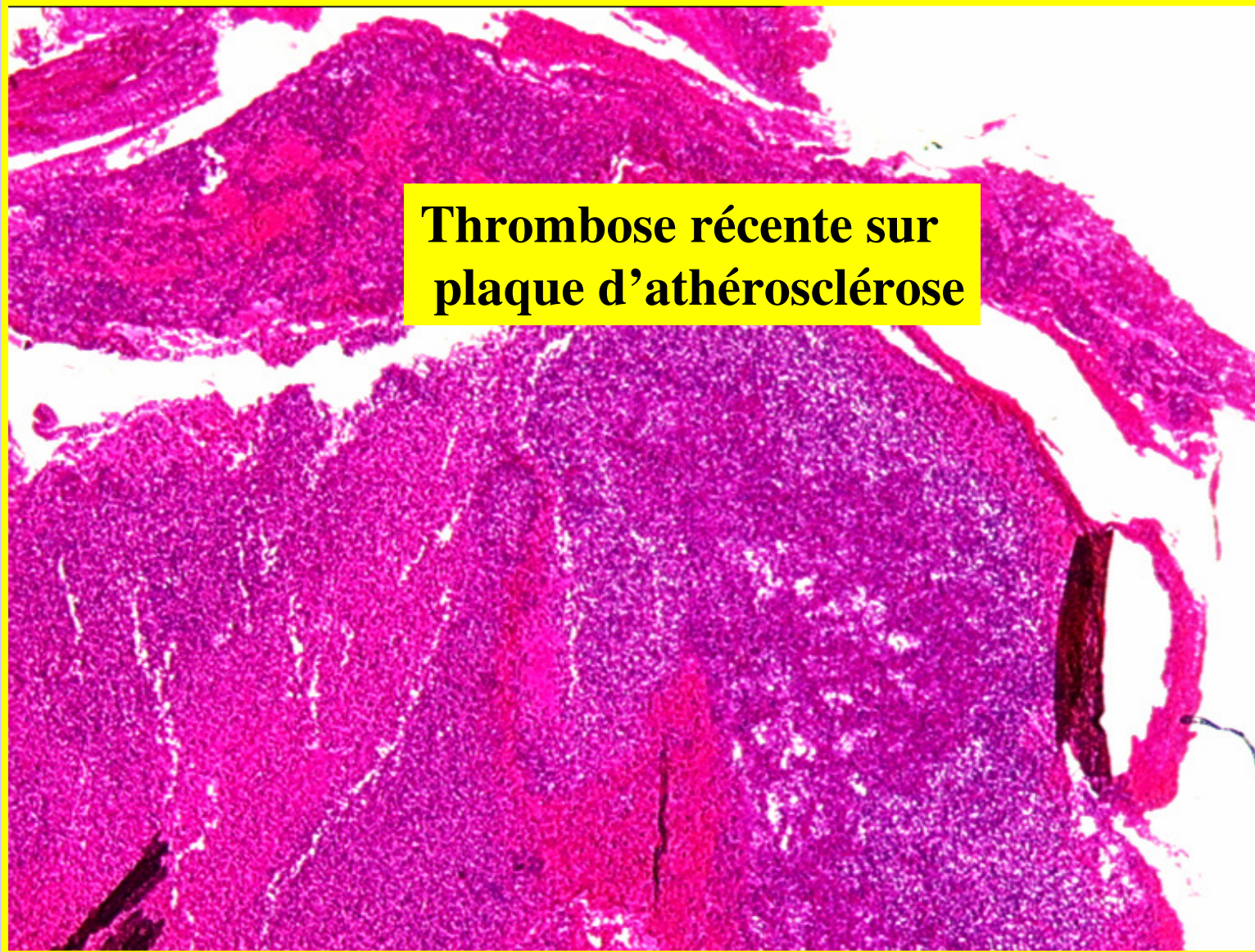


# Athérosclérose

Embolie à partir d'une plaque d'athérosclérose

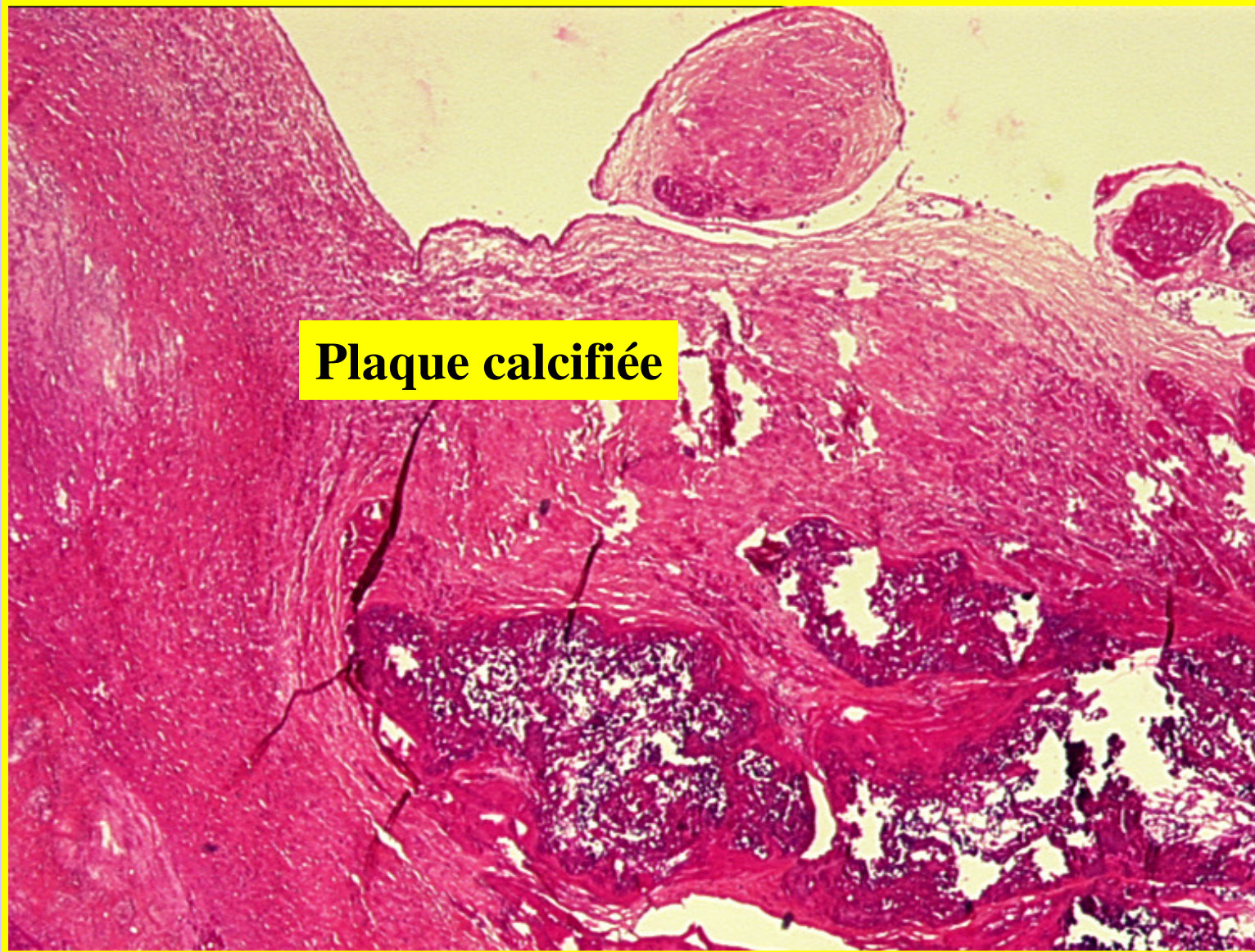


# Athérosclérose



**Thrombose récente sur  
plaque d'athérosclérose**

# Athérosclérose



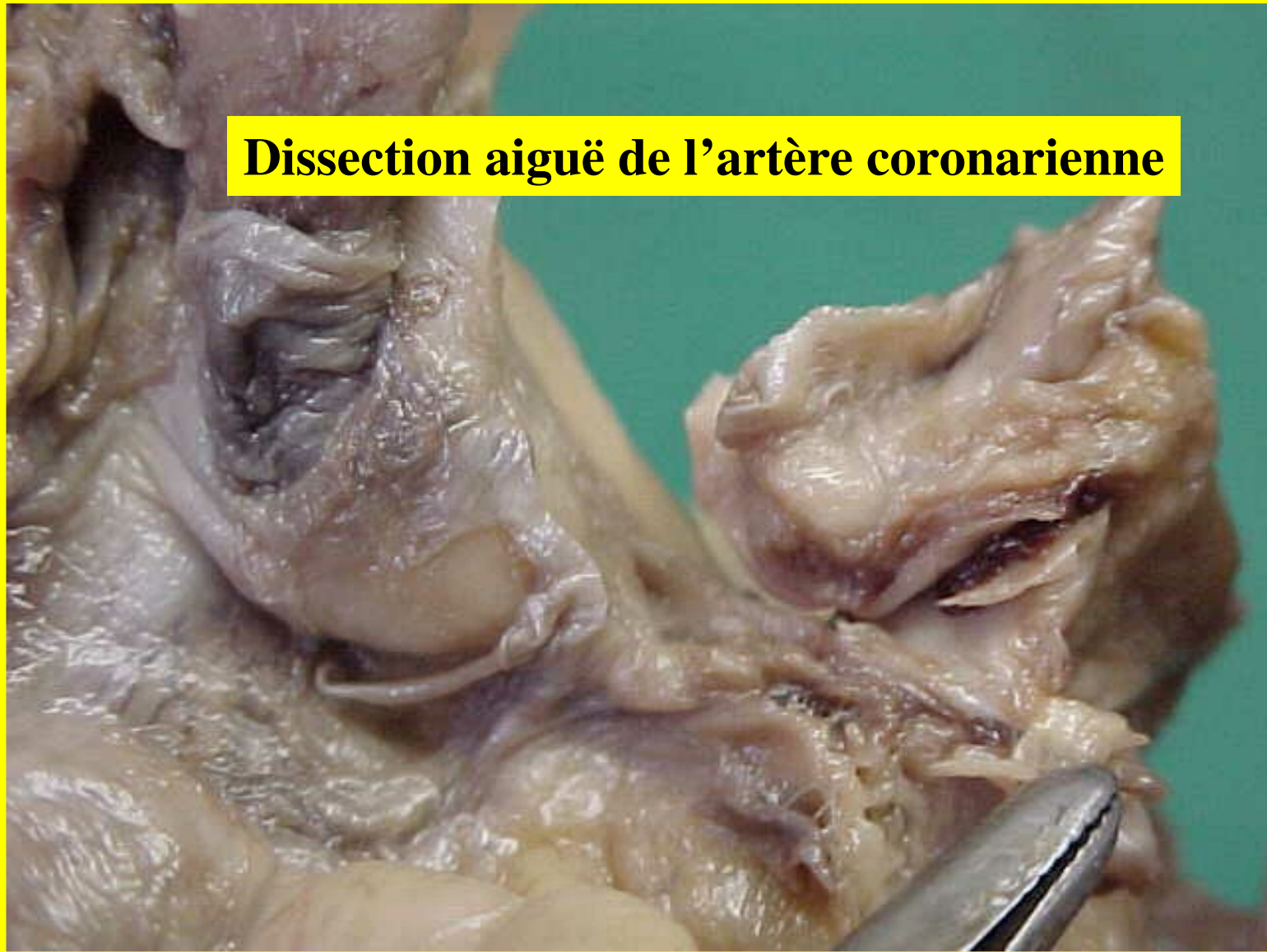
# Formes anatomo-pathologiques

## *Les lésions compliquées de la maladie*

- **Les embolies et leur conséquences :**
  - Emboles de type “ athéromateux ” à partir d’une plaque ulcérée (réalisant parfois un syndrome des emboles cholestéroliques);
  - Emboles fibrinocruoriques à partir d’un thrombus;
  - Embole à partir d’une plaque décollée par un hématome sous plaque.
  - Responsables d’ischémies sur les tissus et organes situés en aval.
- **L’anévrisme :**
  - Dilatation d’un vaisseaux, avec une perte de parallélisme de ses parois
  - Cet anévrisme est du à l’amincissement pariétal avec destruction des lames élastiques de l’artère.
  - Prédominant sur l’aorte abdominale et siège de thrombose, avec création d’embole, de fissure et de rupture. (Dissection)

# Athérosclérose

**Dissection aiguë de l'artère coronarienne**

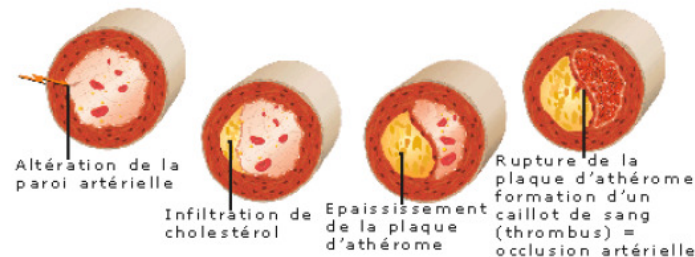


# Classifications macroscopique et histologique des lésions

- **L'OMS propose les 4 grades « macroscopiques » suivants :**
  - grade I : stade débutant constitué surtout de stries lipidiques
  - grade II : stade moyen comportant des plaques athéroscléreuses non compliquées
  - grade III : plaques ulcérées et nécrosées avec hémorragies
  - grade IV : plaques massivement calcifiées et ulcérées
- **Stary a proposé en 1994, les types évolutifs suivants :**
  - type I : présence de macrophages dans l'intima, riches en gouttelettes lipidiques (les cellules spumeuses ou foam cells)
  - type II : présence de stries lipidiques visibles macroscopiquement, correspondant à des amas d'histiocytes chargés de graisse et des gouttelettes de lipides extracellulaires.
  - Type III : (lésions « intermédiaires ») : épaissement intimal avec de larges amas de lipides extracellulaires
  - Type IV : lésions avancées

# Classification des lésions d'athérosclérose d'après Stary

TYPE LÉSIONNEL	TERME PROPOSÉ	DESCRIPTION
I	Macrophages spumeux isolés	Macrophages spumeux isolés dans l'intima. Absence de lipides extracellulaires.
II	Strie lipidique	Couches de macrophages spumeux. Cellules musculaires lisses dans l'intima chargées de lipides. Fines particules lipidiques extracellulaires disséminées.
III	Préathérome	Modifications de type II associées à de multiples dépôts lipidiques extracellulaires formant de petits agrégats.
IV	Athérome	Modifications de type II associées à de multiples dépôts lipidiques extracellulaires massifs et confluents (noyau lipidique).
V	Plaque athéroscléreuse	Modifications de type IV associées à des dépôts massifs de collagène (chape fibreuse) recouvrant le noyau lipidique (type Va), avec calcifications (type Vb).
VI	Plaque athéroscléreuse compliquée	Modifications de type V avec rupture de la chape fibreuse (VIa), hémorragie intraplaque (VIb) ou thrombose (VIc).
VII	Plaque fibreuse	Épaississement massif de l'intima par sclérose collagène ; lipides intra- et extracellulaires absents ou présents en quantité négligeable.



# Formes anatomo-cliniques

- **Athérosclérose aortique ou “ centrale ”**
  - Aorte sous diaphragmatique ou aorte “ abdominale ”.
  - **Syndrome du carrefour aortique =**
    - insuffisance circulatoire des membres inférieures (claudication intermittente - cyanose des téguments avec abolition des pouls fémoraux)
    - impuissance sexuelle d’installation progressive.
- **Athérosclérose “ périphérique ”**
  - A. coronaires : l’infarctus du myocarde.
  - A. carotides et polygone de Willis : l’accident vasculaire cérébral.
  - A. rénales : la conséquence en est l’hypertension artérielle d’origine secondaire.
  - A. des membres : surtout au niveau des membres inférieurs : la gangrène sèche.
  - A. mésentériques : le syndrome d’angor intestinal
  - A. pulmonaire : il survient exclusivement au cours de l’hypertension artérielle pulmonaire

# Conclusion

- Maladie des grosses et moyennes artères
- Extrêmement fréquente
- Problème de santé publique.
- Évolution progressive et irréversible des lésions
- Complications cliniques graves.
- Facteurs de risque multiples

# Ce qu'il faut retenir

- Formes anatomo-pathologiques
  - Initiales
  - Évoluées
  - Compliquées

# **Infarctus-Infarctissement-Apoplexie**

# **Infarctus-Infarcissement-Apoplexie**

- **Définitions**
  - **Aspects morphologiques**
    - **Infarctus**
      - **Infarctus blanc**
        - **Macroscopie**
        - **Microscopie**
      - **Infarctus rouge**
        - **Macroscopie**
        - **Microscopie**
    - **Infarcissement**
      - **Macroscopie**
      - **Microscopie**
    - **Apoplexie**
- **Evolution**
    - **Non compliquée**
    - **Compliquée**
  - **Histogénèse ou étiopathogénie**
  - **Etiologies**
    - **Des infarctus**
    - **Des infarcissements**
    - **Des apoplexies**
  - **Formes anatomo-cliniques**
  - **Conclusion**

# I. Définitions

- **Infarctus** : nécrose ischémique d'un tissu ou d'un organe par oblitération artérielle.
- **Infarcissement** : nécrose ischémique d'un tissu ou d'un organe par oblitération veineuse.
- **Apoplexie** : nécrose ischémique d'un tissu ou d'un organe sans oblitération vasculaire.
- **Ischémie** : arrêt de l'irrigation sanguine artérielle dans un tissu ou un organe.
- **Hypoxie** : insuffisance d'oxygénation dans un tissu ou un organe.
- **Anoxie** : absence d'oxygénation dans un tissu ou un organe.
- **Gangrène** : nécrose ischémique d'un segment de membre.
- **Ramollissement cérébral** : infarctus au niveau du cerveau.

## II. Aspects morphologiques

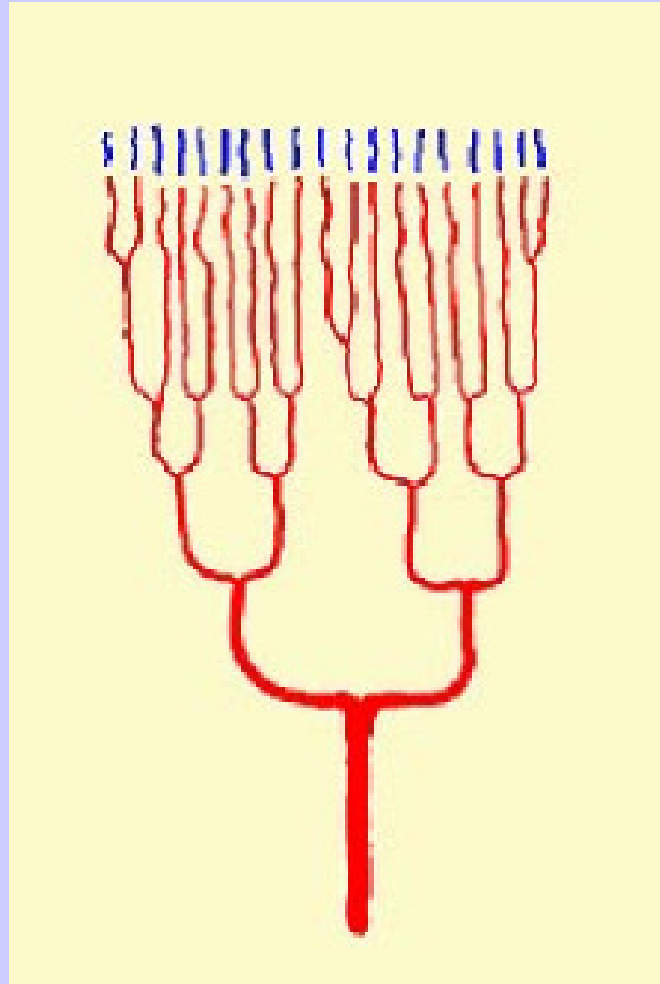
### 1. Infarctus

#### A. Infarctus blanc (ou “ anémique ”)

- Nécrose ischémique d'un tissu ou d'un organe par oblitération artérielle.
- Organes à **circulation terminale** : le **coeur**, le **rein**, le **cerveau**, la **rate**

#### Macroscopie

- **Forme** :
  - Périphérique à l'organe (ex: infarctus sous capsulaire), il a une forme triangulaire à base capsulaire;
  - Central, il est polycyclique mais bien circonscrit (signes macroscopiques retardés par rapport au début de l'ischémie; 24 à 48 heures après l'oblitération artérielle +++)
- **Consistance** : ferme lorsqu'il est précoce puis il se ramollit secondairement
- **Aspect : En cible**
  - avec un centre jaune ou blanc
  - un premier liseré grisâtre et un deuxième liseré périphérique rougeâtre.
  - Cicatriciel blanchâtre avec zone de rétraction à un stade tardif
- **Taille**
- **Nombre**



**Circulation de type terminal**

# II. Aspects morphologiques

## 1. Infarctus

### A. Infarctus blanc (ou “ anémique ”)

#### Macroscopie

- **Forme**
- **Consistance**
- **Aspect**
  
- **Taille :**
  - « microinfarctus » à la limite de la visibilité
  - territoire bien systématisé dans un organe (ex: infarctus de la paroi antérieure du VG)
  - tout un organe (l'exemple de la torsion du testicule).
  
- **Nombre :** infarctus unique, ou multiples dans un même organe et souvent d'âge différent.

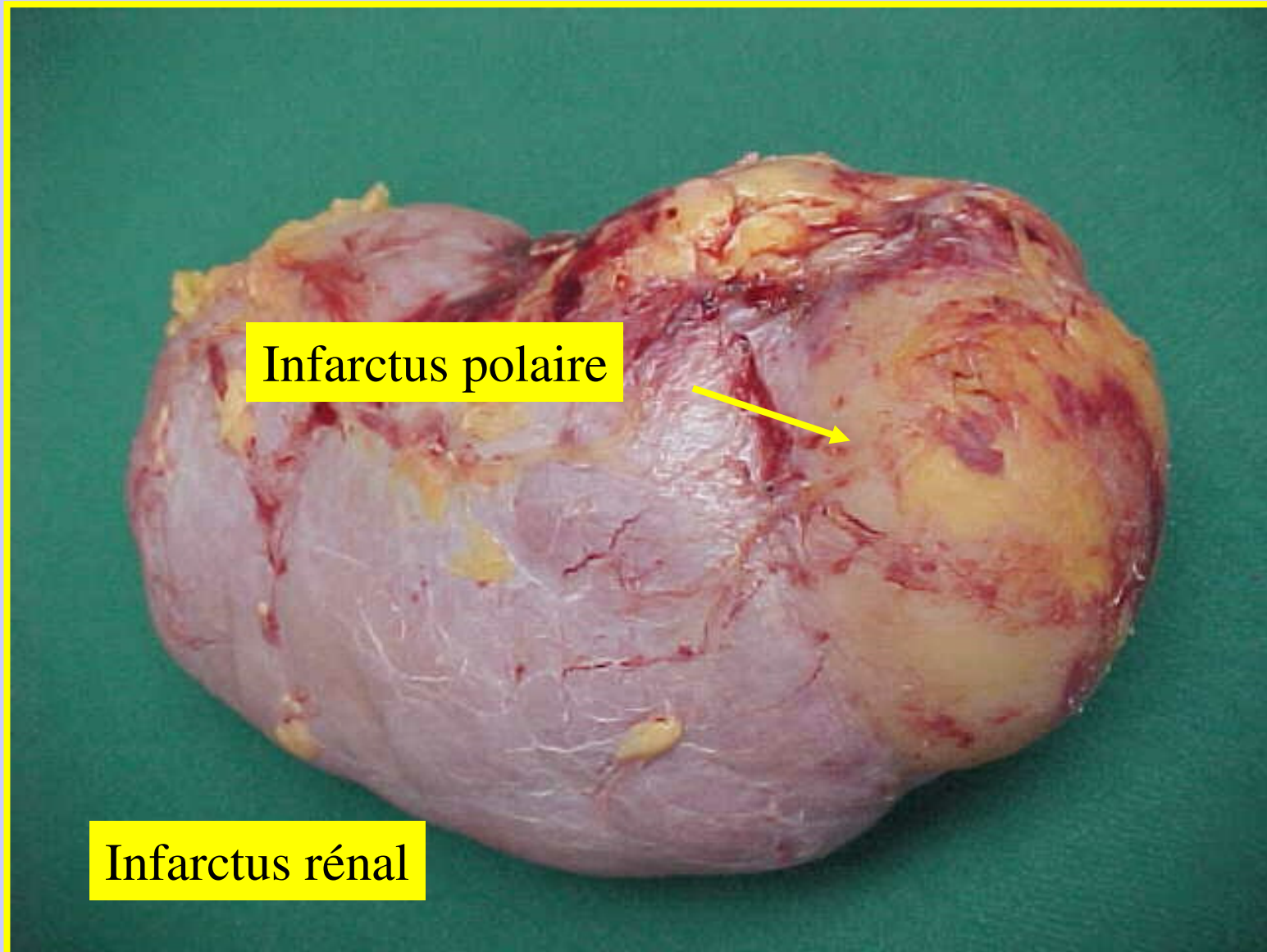
## II. Aspects morphologiques

### 1. Infarctus

#### Microscopie

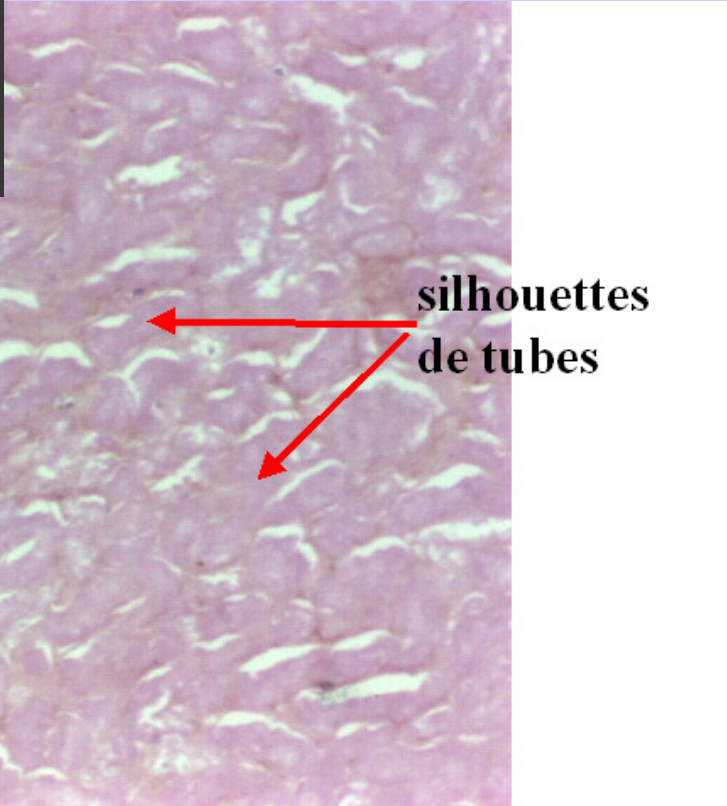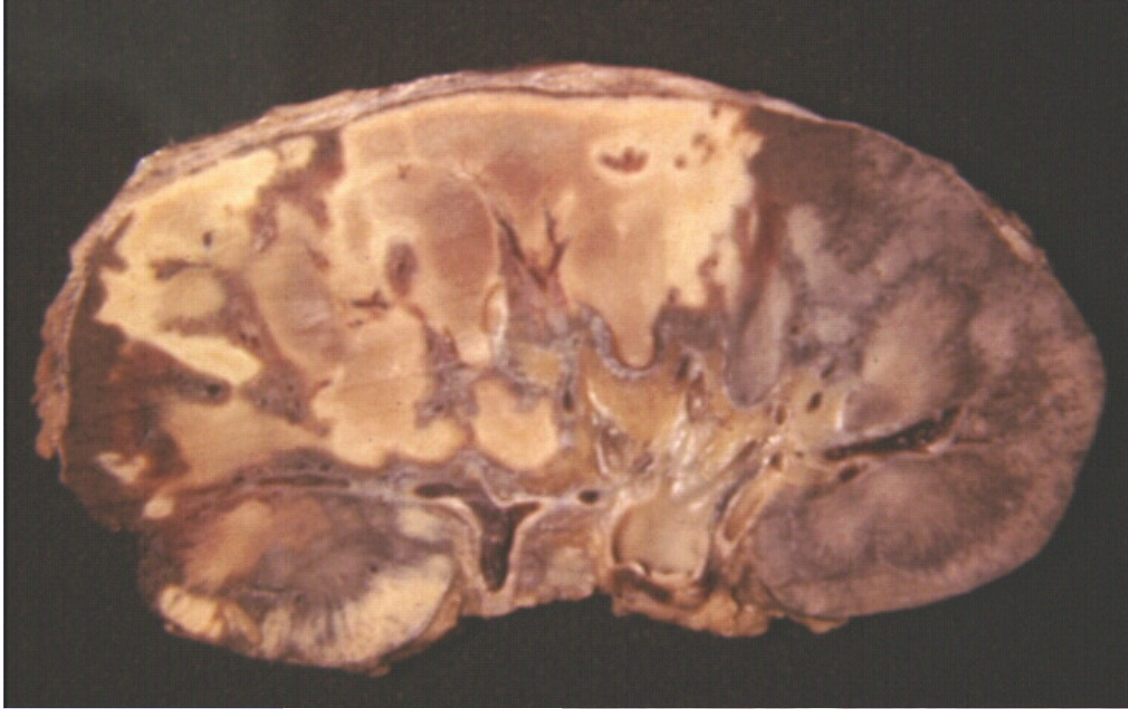- Les signes très précoces d'un infarctus (moins de 24 heures):
  - difficiles à diagnostiquer sur le plan histologique,
  - et le diagnostic différentiel se fait alors avec des lésions d'autolyse *post mortem*.
- Lorsque l'infarctus est constitué (vers 24 à 48 heures):
  - un **aspect en cible**, comme celui qui est observé en macroscopie.
  - le centre est formé d'une nécrose de coagulation (cellules homogénéisées: disparition du noyau et persistance des limites cytoplasmiques).
  - Le premier liseré est constitué de cellules inflammatoires avec essentiellement de nombreux PNN
  - Le deuxième liseré est formé d'une intense congestion vasculaire avec érythrodiapédèse
- Stade tardif:
  - Bourgeon charnu
  - Fibrose

# Infarctus Blanc: Rénal



Infarctus polaire

Infarctus rénal



**silhouettes  
de  
glomérules**

**silhouettes  
de tubes**

## II. Aspects morphologiques

### 1. Infarctus

#### B. Infarctus rouge (ou “ hémorragique ”)

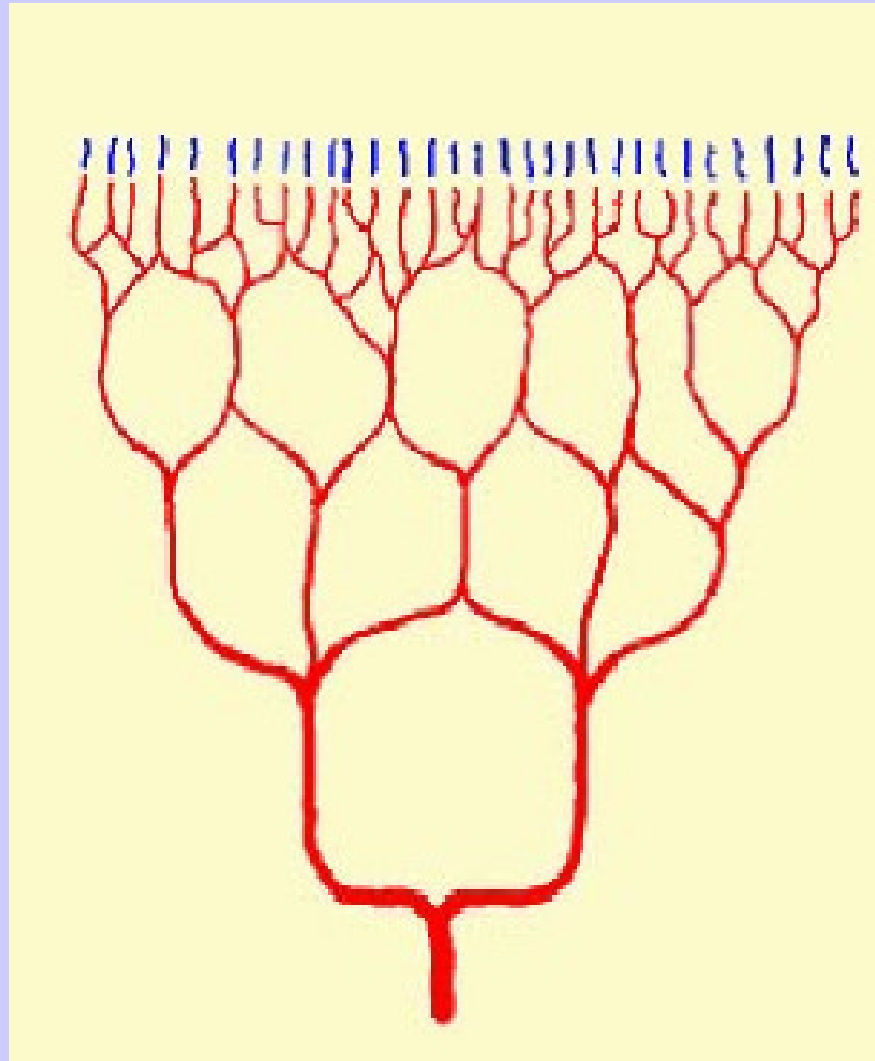
- Organes à double circulation artérielle comme le **poumon**,
- Organes où les anastomoses sont nombreuses comme l'**intestin**
- ou lorsqu'à l'obstacle artérielle s'ajoute en plus un obstacle veineux.

#### Macroscopie

- L'infarctus rouge = hémorragique  
par inondation du centre nécrosé par les globules rouges.
- Même caractères macroscopiques que pour l'infarctus blanc:
  - hormis un aspect en cible un peu estompé et moins visible, et une couleur rougeâtre.

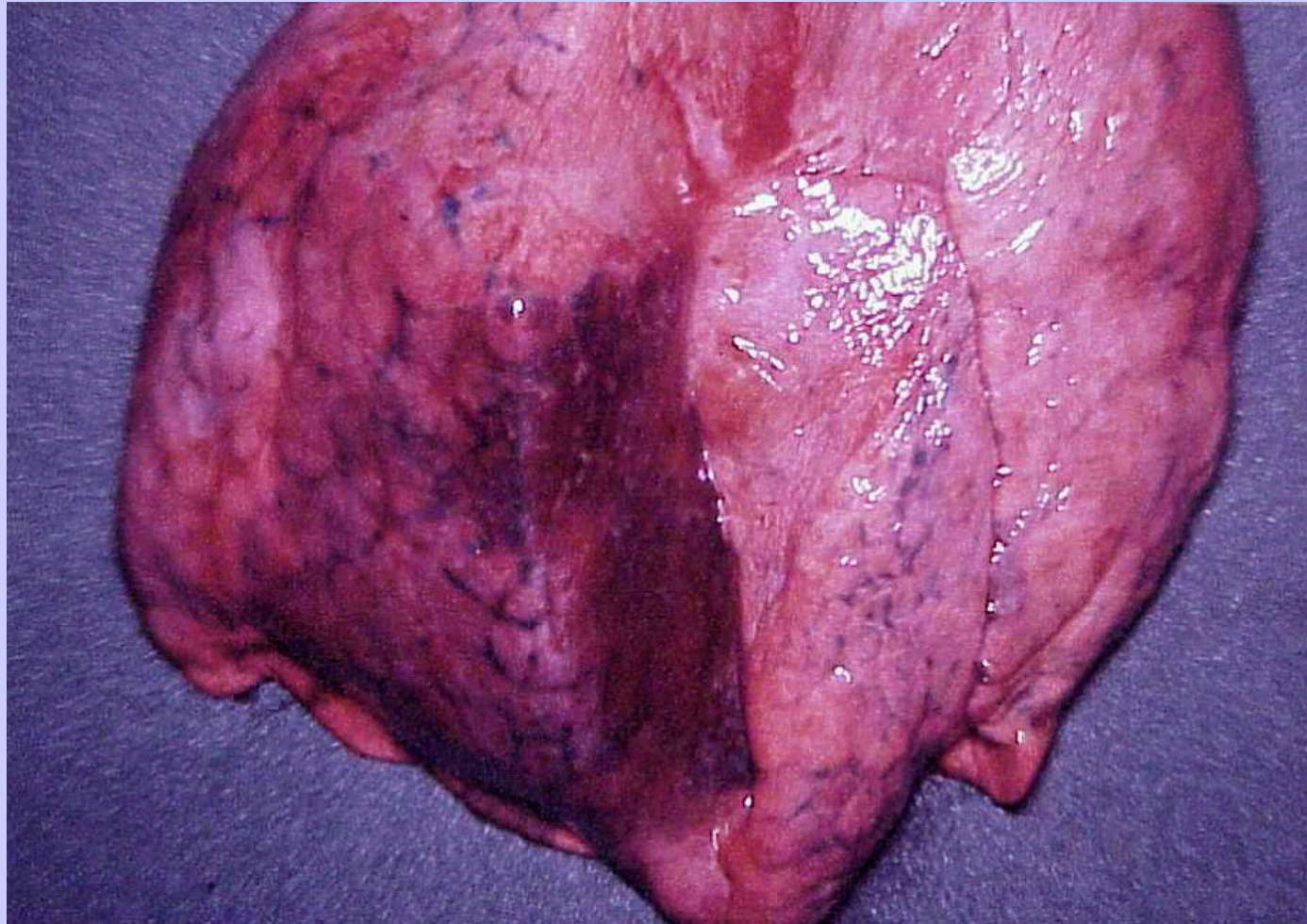#### Microscopie

- Lésions identiques à celles décrites pour l'infarctus blanc
  - hormis le caractère hémorragique qui se traduit par des nappes d'hématies intéressant le territoire nécrosé central.
- *La cause de l'infarctus (blanc ou rouge) est parfois visible : l'obstacle oblitérant l'artère (thrombose, compression, etc..).*

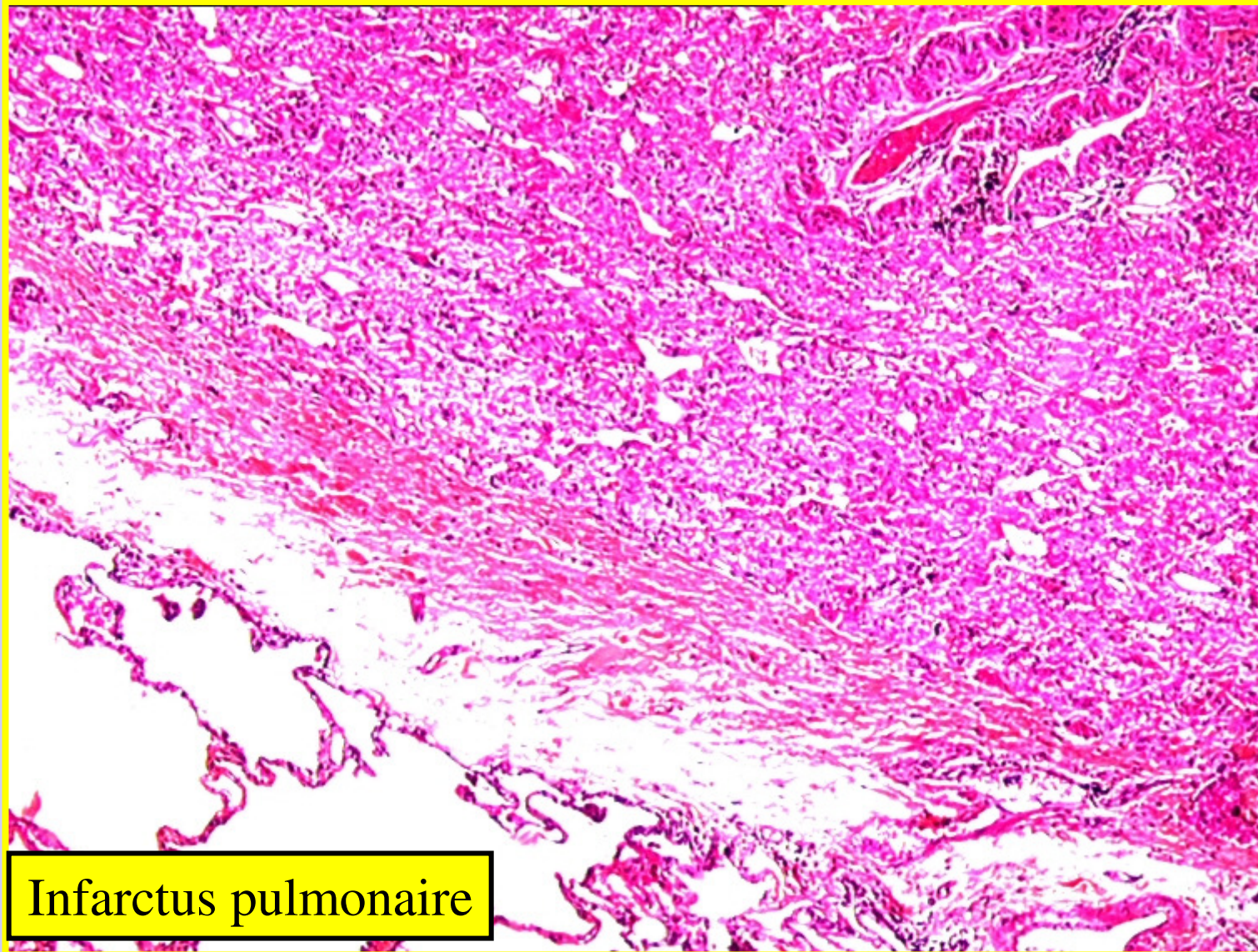


Circulation anastomotique

# Infarctus Rouge Pulmonaire

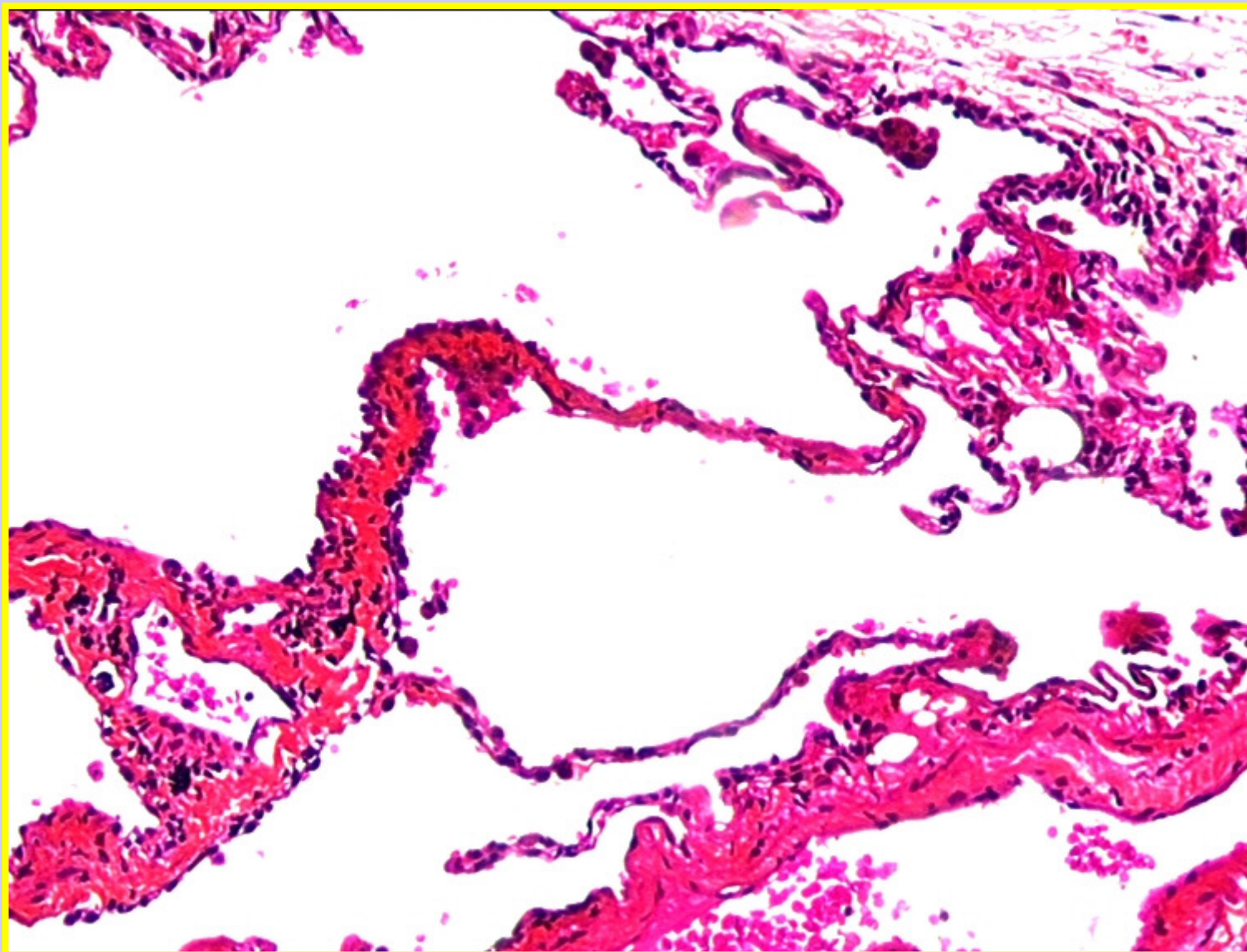


# Infarctus-Infarcissement-Apoplexie

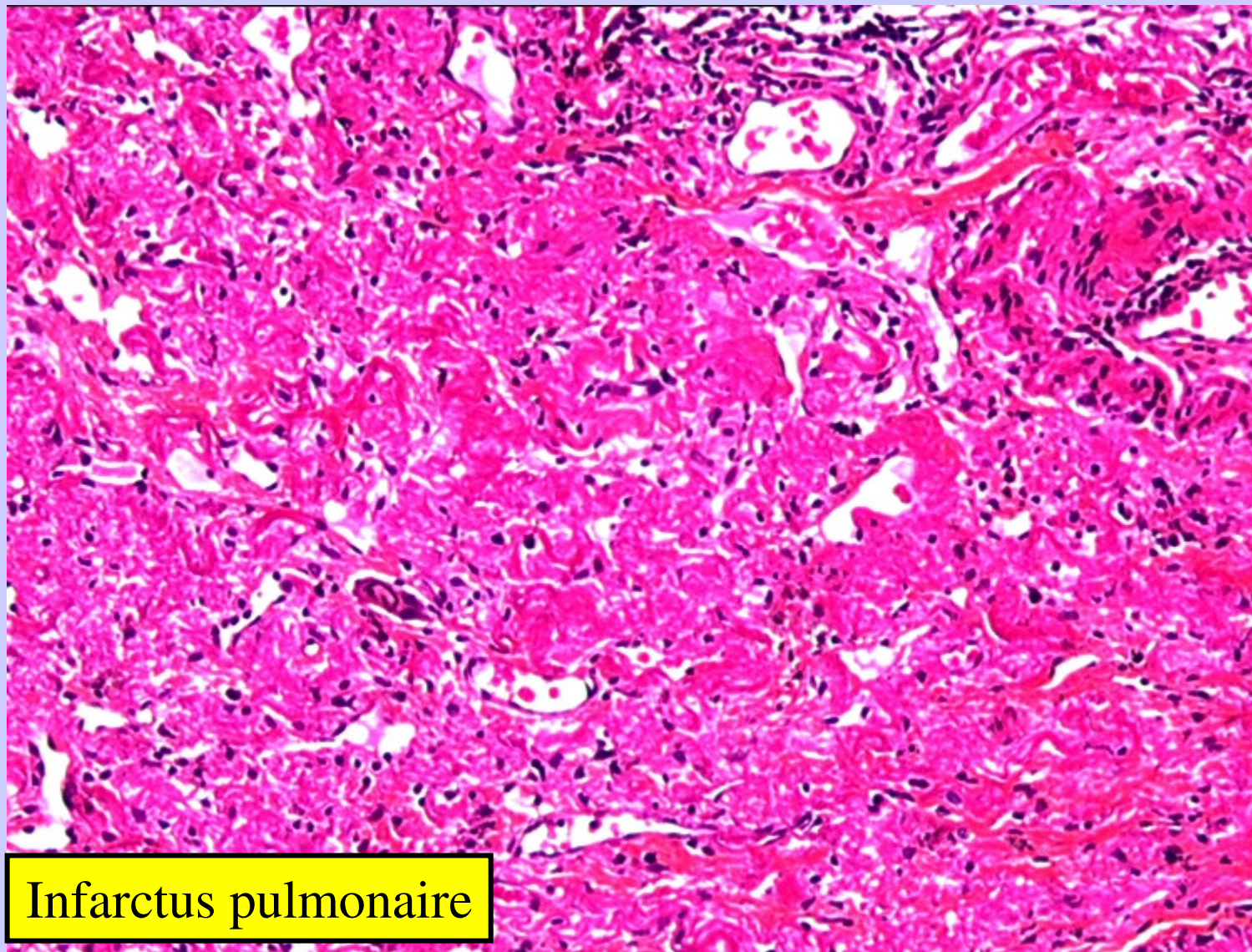


Infarctus pulmonaire

# Infarctus Pulmonaire

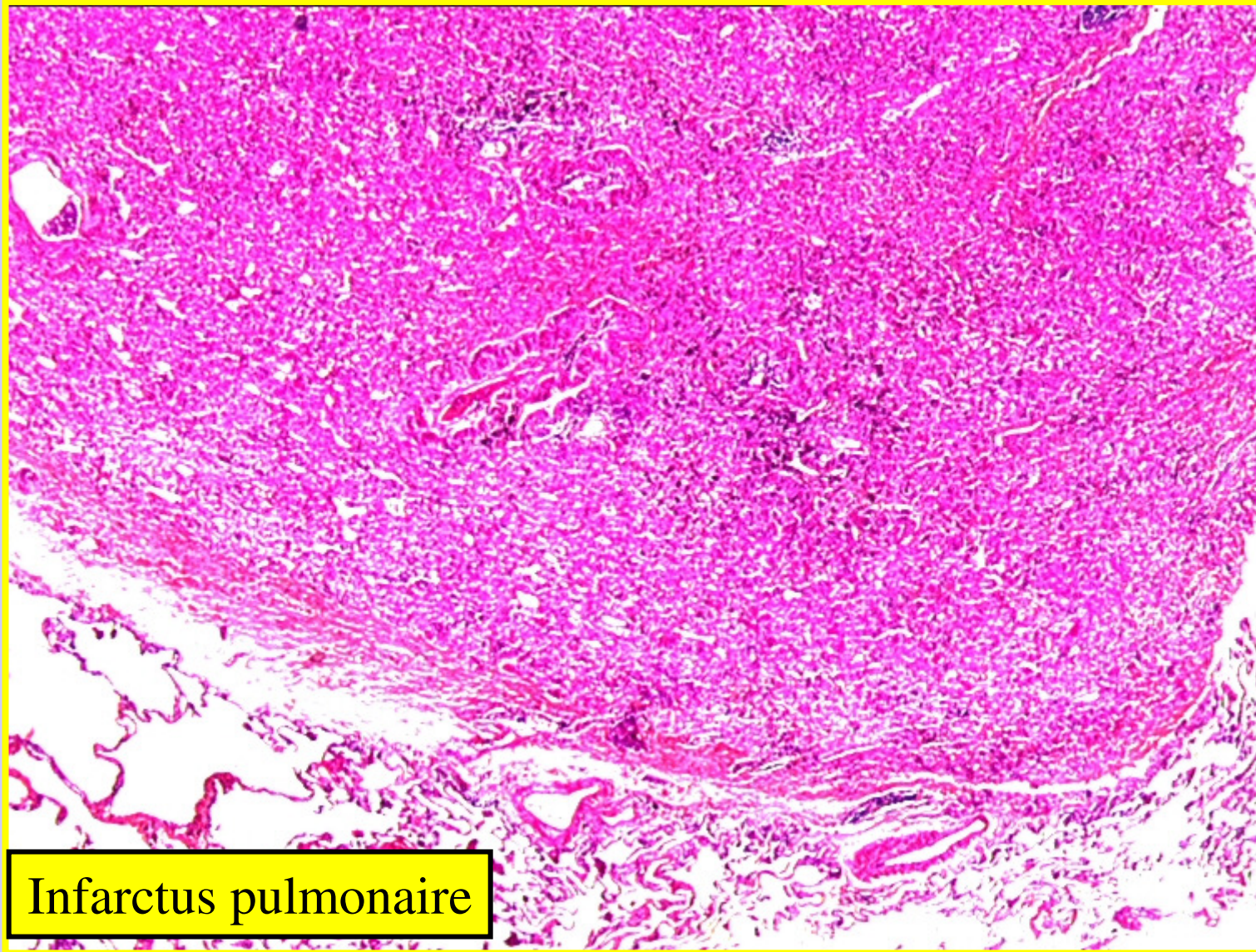


# Infarctus Pulmonaire



Infarctus pulmonaire

# Infarctus Pulmonaire



Infarctus pulmonaire

## II. Aspects Morphologiques

### 2. Infarcissement

- Tous les organes peuvent être touchés, mais plus particulièrement **l'intestin grêle**

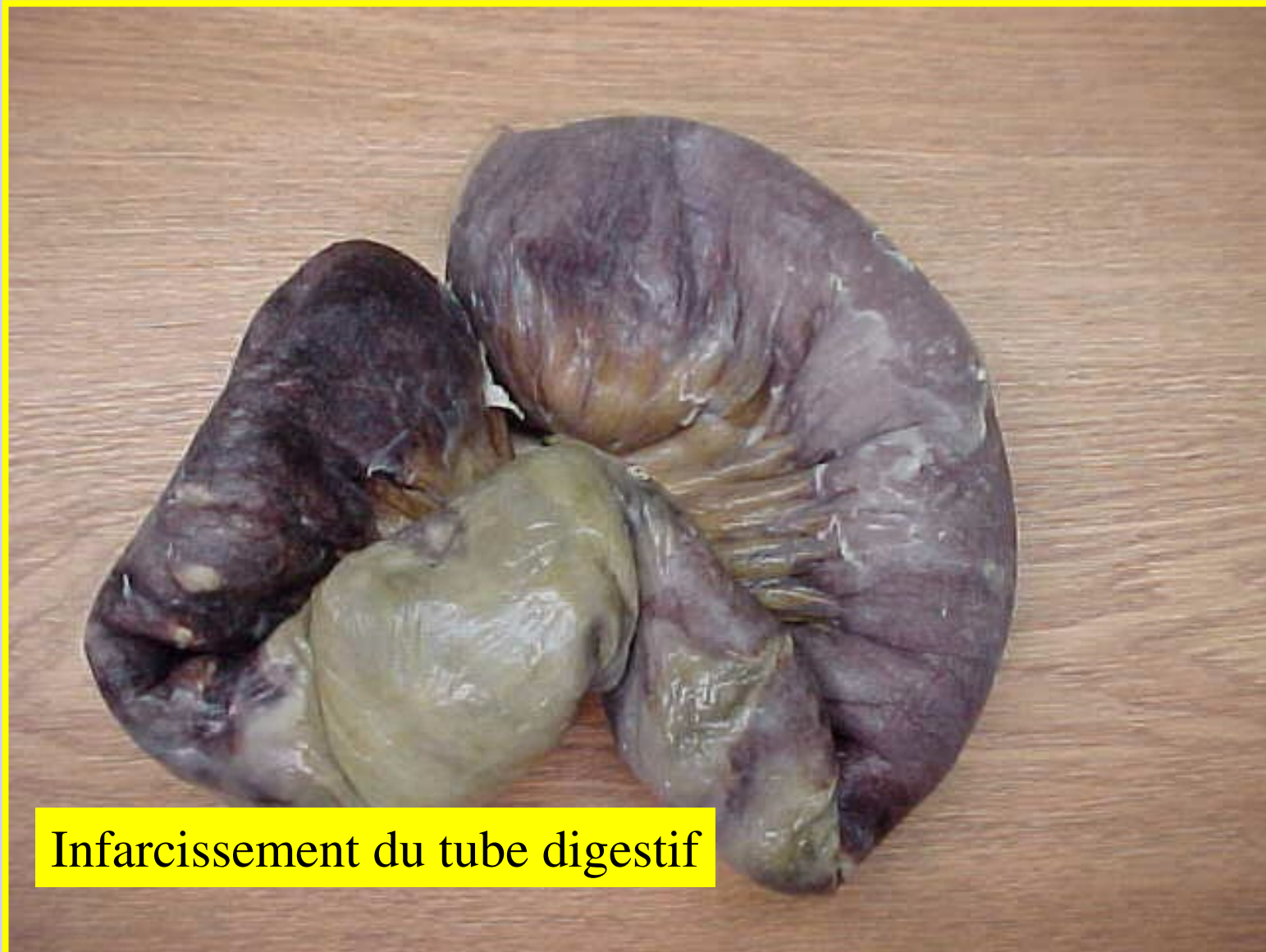#### Macroscopie

- Il n'existe pas de différences macroscopiques avec l'infarctus rouge.

#### Microscopie

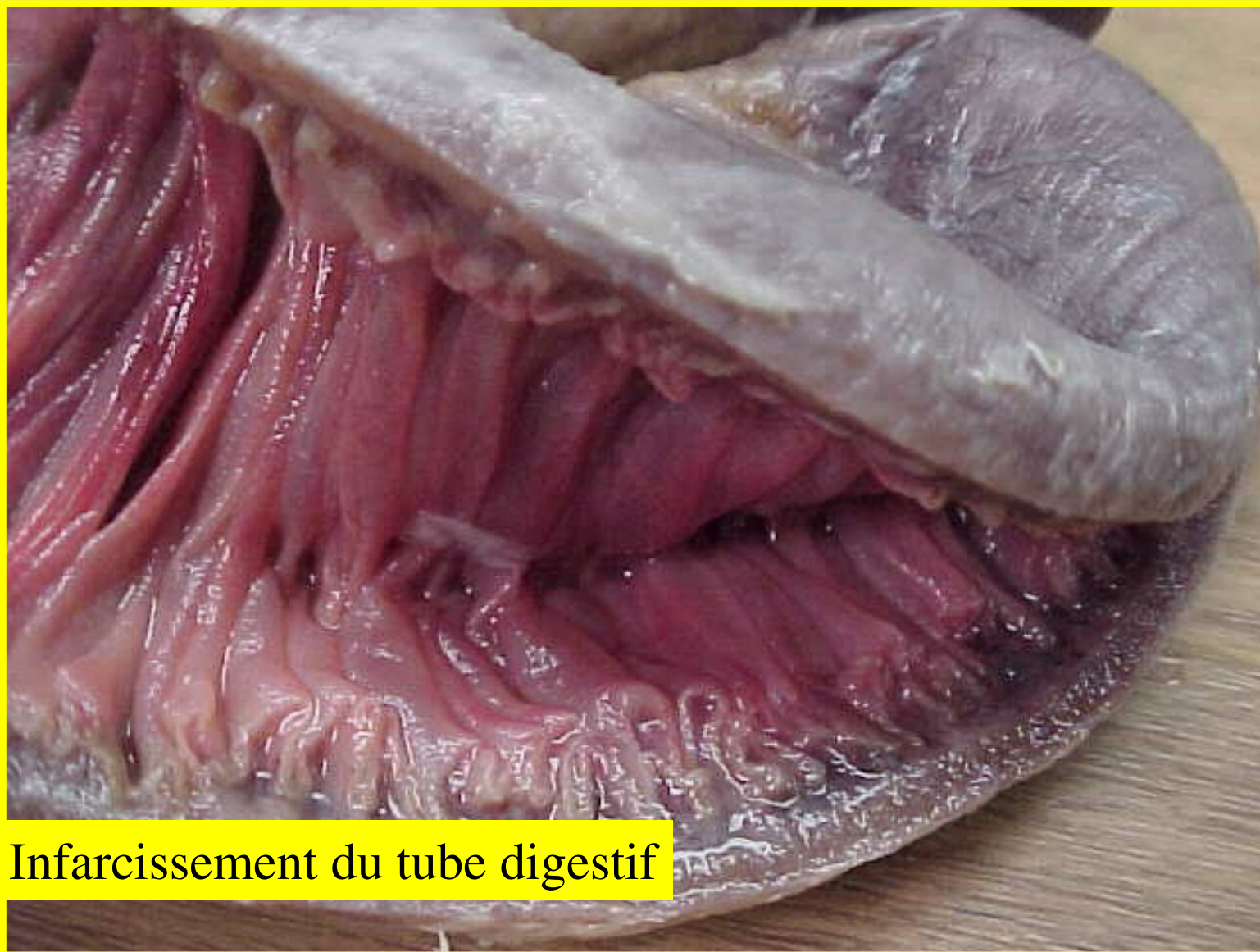- Il n'existe pas de différences avec l'infarctus rouge.
- Aspect de nécrose hémorragique
- Toutefois *la cause de l'infarcissement (oblitération veineuse) est parfois visible* macroscopiquement ou bien microscopiquement ce qui permet alors d'éliminer un infarctus.

## **Infarcissement: Tube digestif**



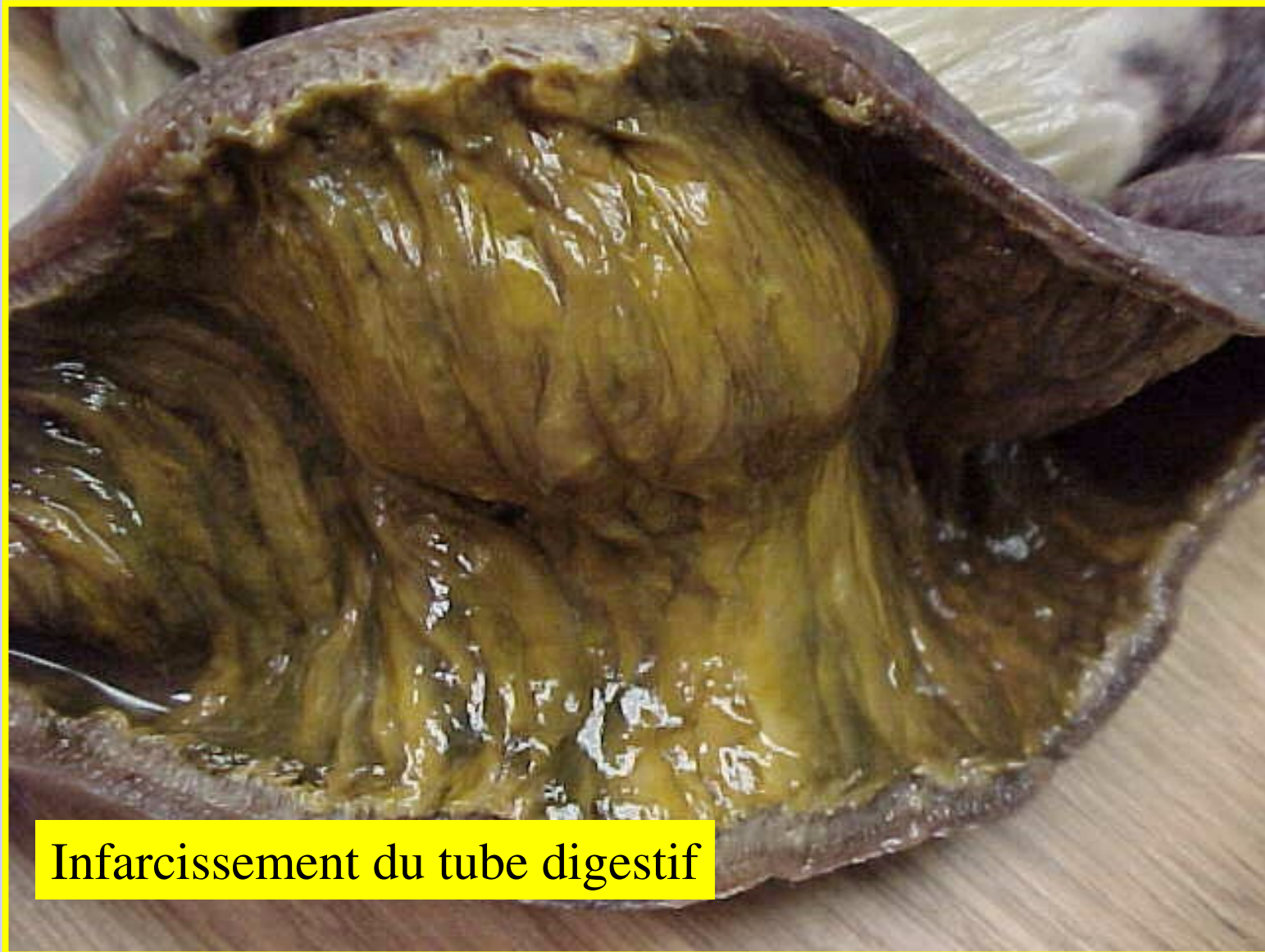
**Infarcissement du tube digestif**

# Infarctissement: Tube digestif



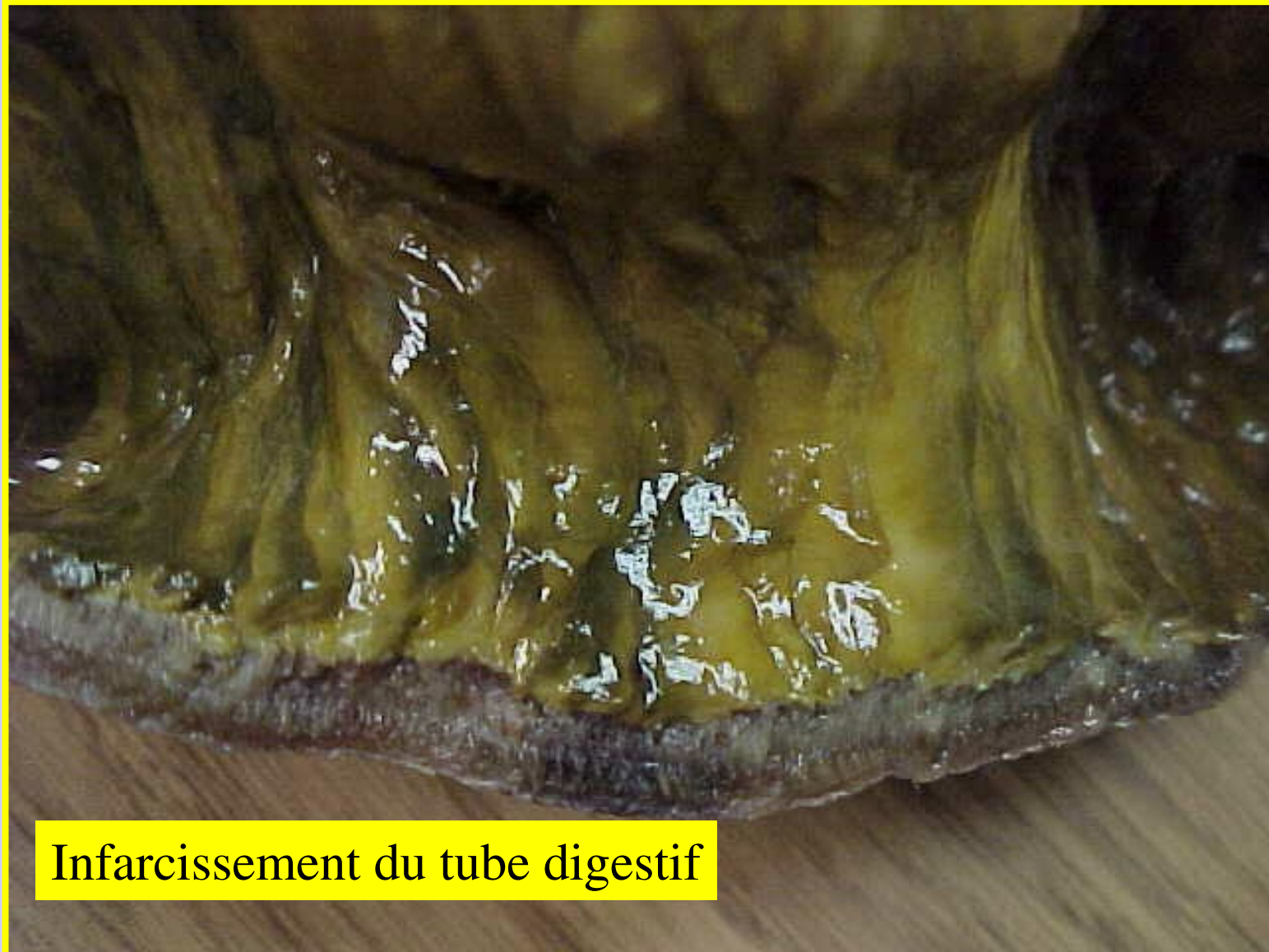
Infarctissement du tube digestif

## **Infarcissement: Tube digestif**



**Infarcissement du tube digestif**

## **Infarcissement: Tube digestif**



**Infarcissement du tube digestif**

## II. Aspects Morphologiques

### **3. Apoplexie:** Nécrose ischémique d'un tissu ou d'un organe sans oblitération vasculaire.

#### Macroscopie

- Lésions très étendues - peuvent toucher plusieurs organes ou tissus de voisinage
- Très mal limitées
- Exemple:
  - **Apoplexie pancréatique** les lésions s'étendent au mésentère.
    - pancréas est “ **lie de vin** ” avec de nombreuses suffusions hémorragiques
    - présence de “ **tâches de bougies** ”, zones blanchâtres au niveau du mésentère et parfois sur le foie, correspondant à des territoires de nécrose.
  - **Apoplexie dans la sphère génitale féminine**, zones de nécrose diffuses (l'utérus, des deux ovaires, et du péritoine)

#### Microscopie

- Infiltration hémorragique avec ou sans nécrose très étendues / diffuses
- **Pas d'oblitération artérielle ou bien veineuse**

## III. Evolution

### 1. Non compliquée

- Un territoire nécrosé évolue en trois phases :
  - une phase de détersion (les cellules et les territoires nécrosés sont éliminés par les cellules inflammatoires en particulier par les macrophages)
  - une phase de production (pour combler la perte de substance, de nombreux fibroblastes et des capillaires vont coloniser le foyer)
  - une phase de cicatrisation (les fibroblastes vont produire des fibres de collagène conduisant à la formation d'une cicatrice fibreuse indurée, blanchâtre rétractant une partie de l'organe ).

# III. Evolution

## 2. Compliquée

**A. Complications générales :** la mort (subite ou retardée)

**B. Complications locales :**

- **La “ fonte puriforme ” :** l’afflux de polynucléaires est tellement important que ceux-ci liquéfient totalement l’organe par libération massive d’enzymes.
- **La suppuration :** notamment en cas d’infarctus pulmonaire ou bien en cas de gangrène d’un membre (**la gangrène sèche devient “ humide ”**) : surinfection secondaire d’un foyer nécrosé
- **L’hémorragie :** le foyer nécrosé érode une artériole
- **La déformation de l’organe :** au niveau du myocarde il peut se produire un pseudo-anévrisme par amincissement de la paroi et hyperpression lors de la systole. Secondairement ce pseudo-anévrisme peut se rompre et entraîner l’apparition d’un hémopéricarde.

## IV. Histogénèse ou étiopathogénie

- **Infarctus blanc :**

L'absence d'apport en oxygène par oblitération artérielle entraîne la mort cellulaire.

- **Infarctus rouge :**

Cause de mort cellulaire identique.

L'inondation hémorragique du foyer nécrosé

- par ouverture d'une circulation artérielle collatérale
- ou reflux veineux par “ aspiration ” sanguine consécutivement à l'oblitération artérielle (théorie du reflux).

- **Infarcissement :**

Nécrose du tissu par accumulation de métabolites qui ne peuvent s'évacuer compte tenu de l'oblitération veineuse.

- **Apoplexie :**

Sidération des vasanervorum qui “ paralysent ” le vaisseau sanguin et empêchent le sang de s'écouler.

# V. Etiologies

## 1. Des infarctus

- Compressions extrinsèques : tumeurs, garrot etc..
- Causes pariétales : plaque d'athérosclérose oblitérante, plus rarement vascularites
- Causes endoluminales : emboles, thromboses

## 2. De l'infarcissement

- Compressions extrinsèques
- Causes pariétales : vascularites
- Causes endoluminales : thromboses

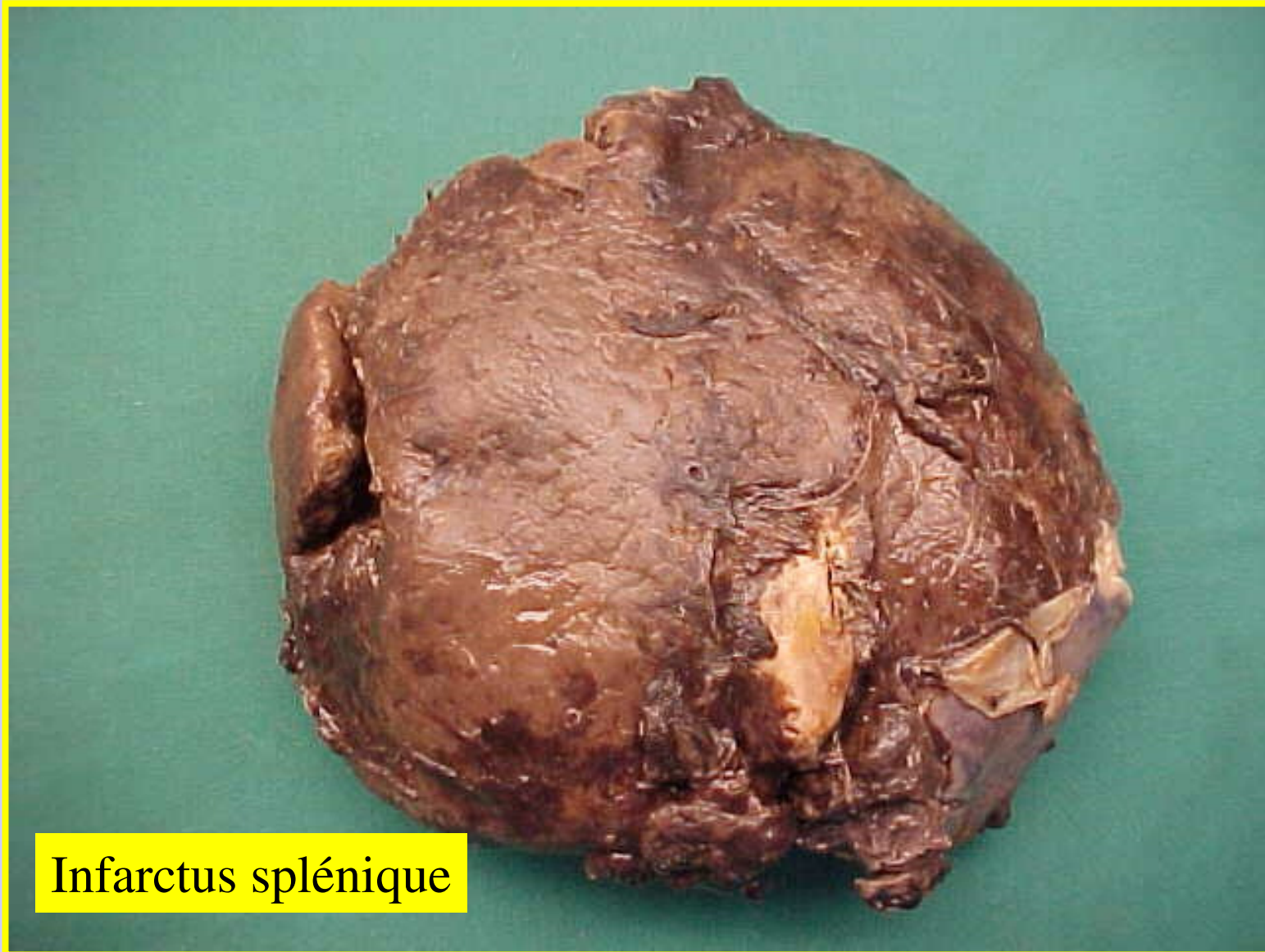
## 3. De l'apoplexie

- Causes complexes (libération d'enzymes pancréatiques lors d'une pancréatite aiguë, de facteurs de la coagulation lors de l'accouchement avec rétention placentaire, etc...)

## VI. Formes anatomocliniques des infarctus

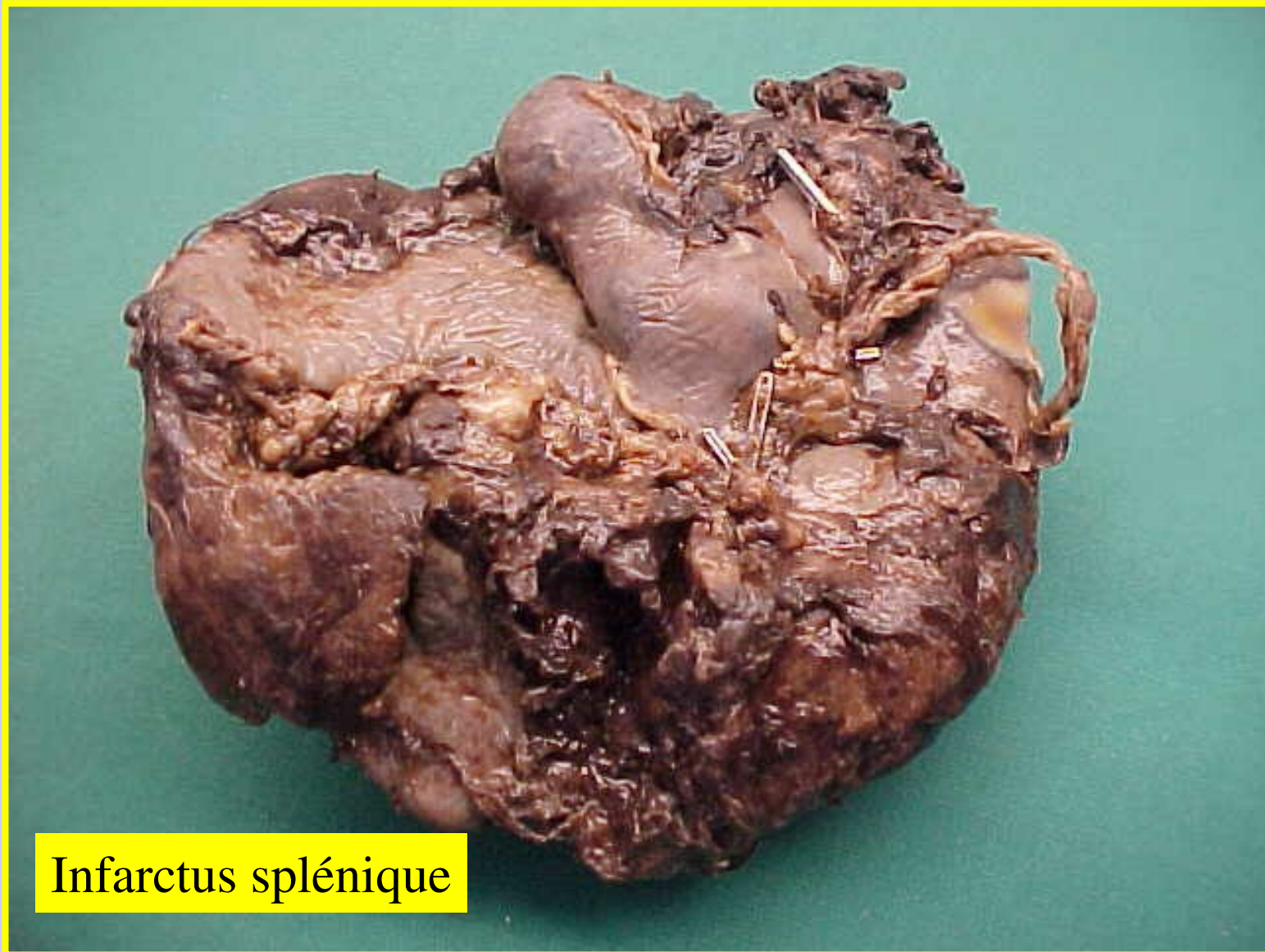
- L'infarctus du myocarde:
  - Maladie athéroscléreuse (avec toutes ses complications : rupture, troubles du rythme, insuffisance cardiaque, etc....)
- L'infarctus cérébral (le ramollissement) :
  - Maladie athéroscléreuse obstruant les carotides ou une artère vertébrale ;
  - ou bien à une embolie cérébrale (notamment d'origine cardiaque gauche).
- L'infarctus intestinal :
  - athérosclérose,
  - état de choc avec bas débit, thrombose, etc..
- L'infarctus pulmonaire :
  - secondaire à une embolie pulmonaire.
- Autres exemples :
  - infarctus testiculaire (torsion),
  - infarctus surrénalien (état de choc, méningococcie),
  - infarctus splénique (secondaire à une embolie), etc...

# Infarctus-Infarcissement-Apoplexie



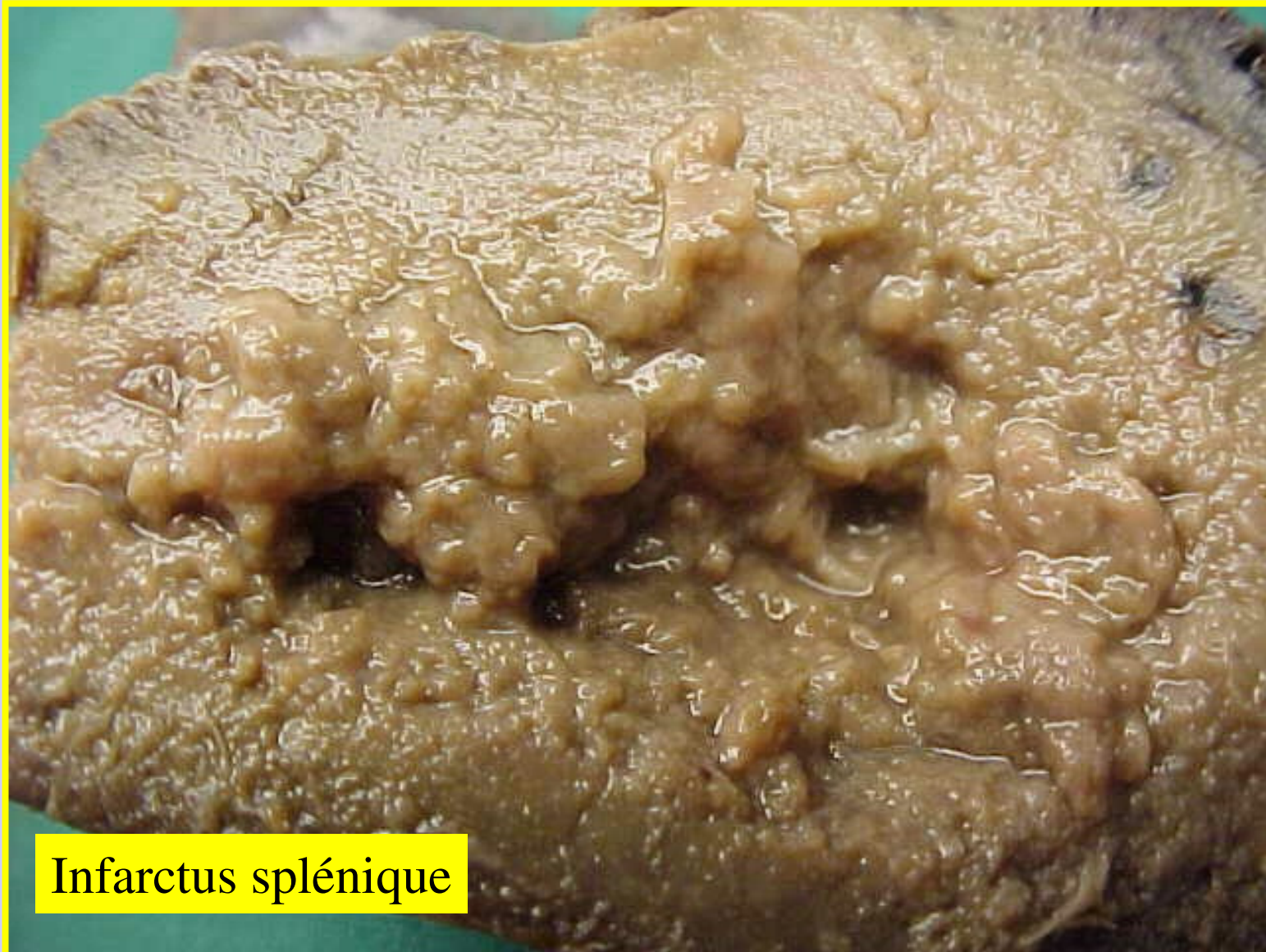
Infarctus splénique

# Infarctus-Infarcissement-Apoplexie



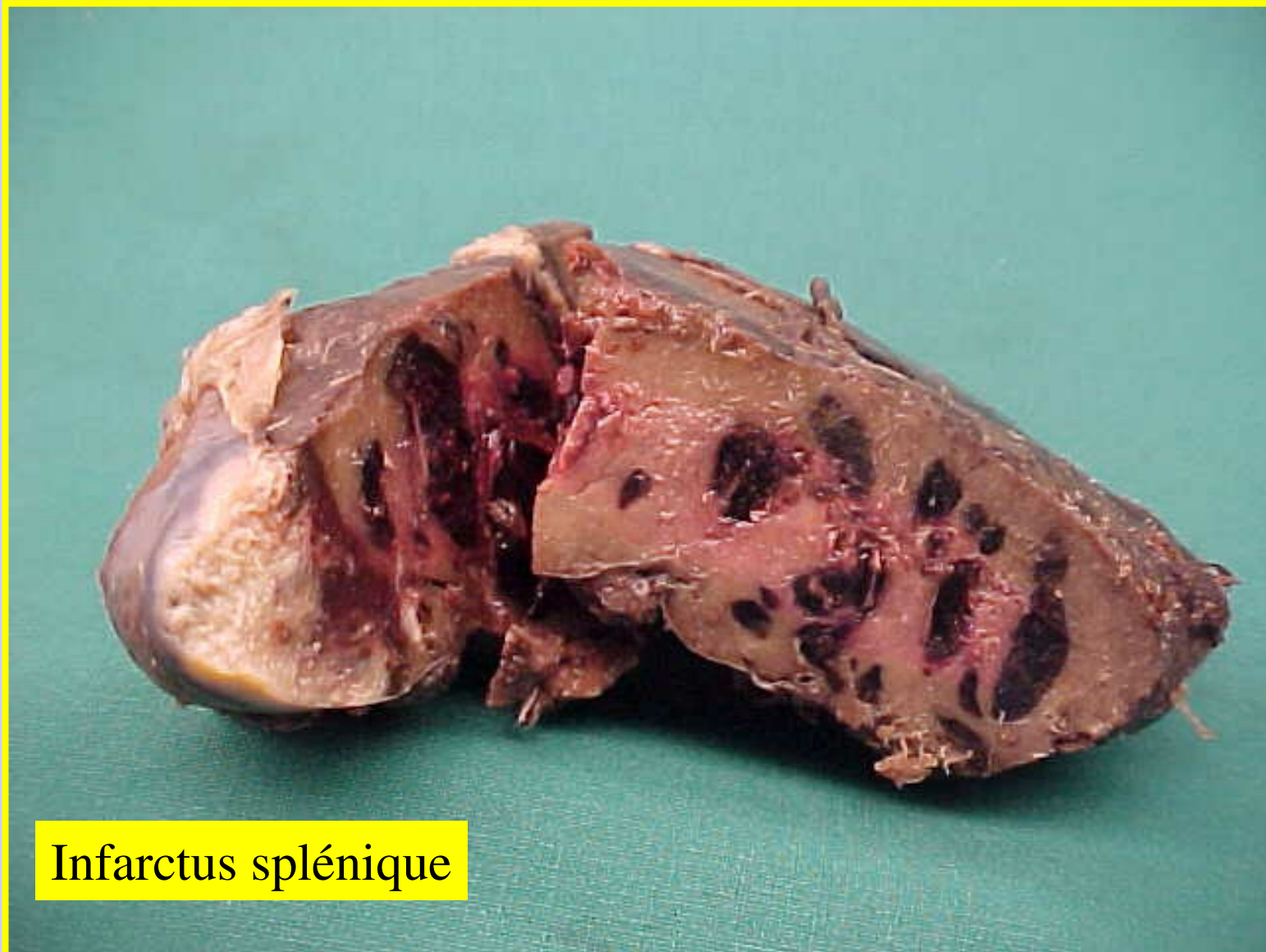
Infarctus splénique

# Infarctus-Infarcissement-Apoplexie



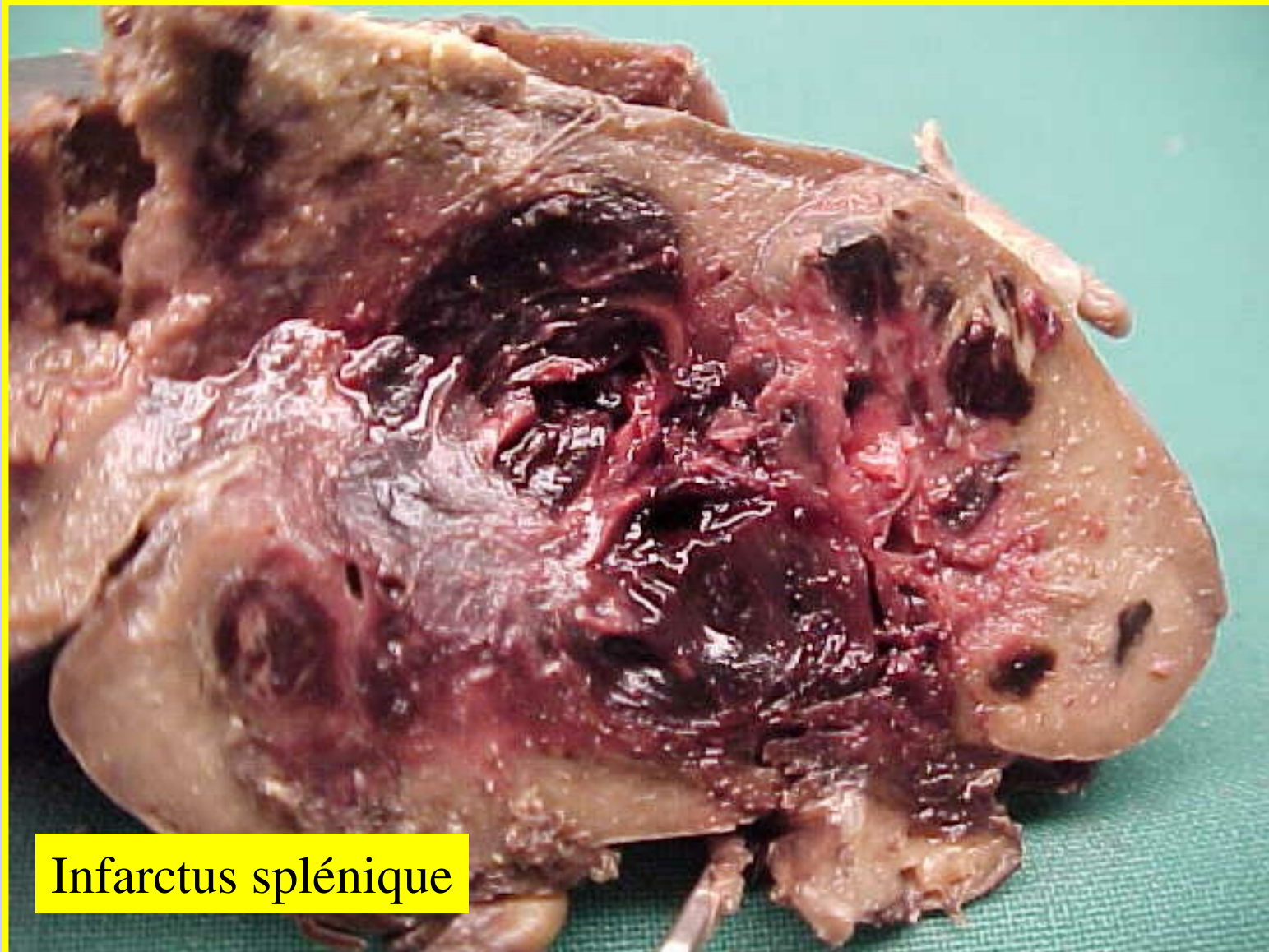
Infarctus splénique

# Infarctus-Infarcissement-Apoplexie



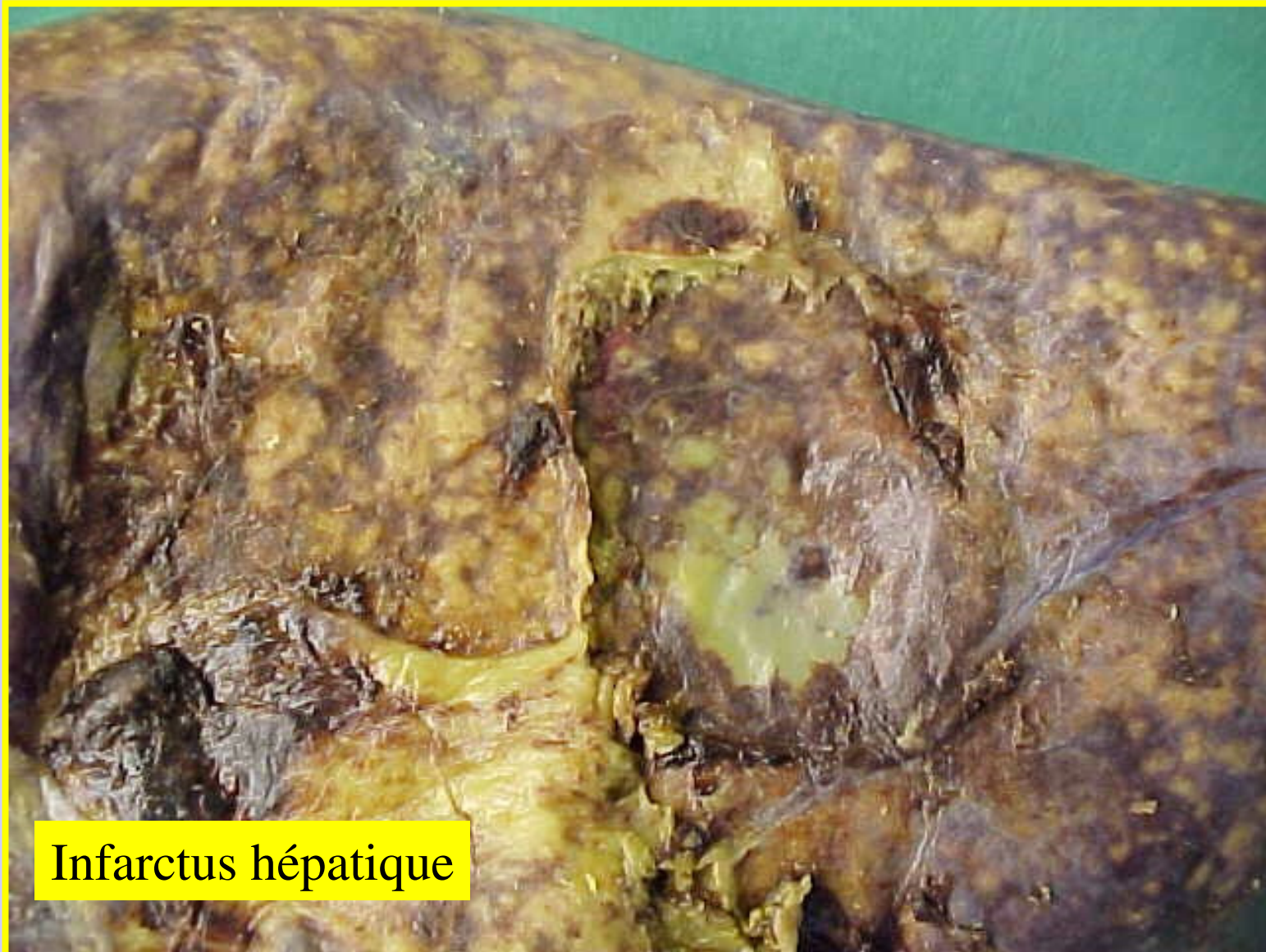Infarctus splénique

# Infarctus-Infarcissement-Apoplexie



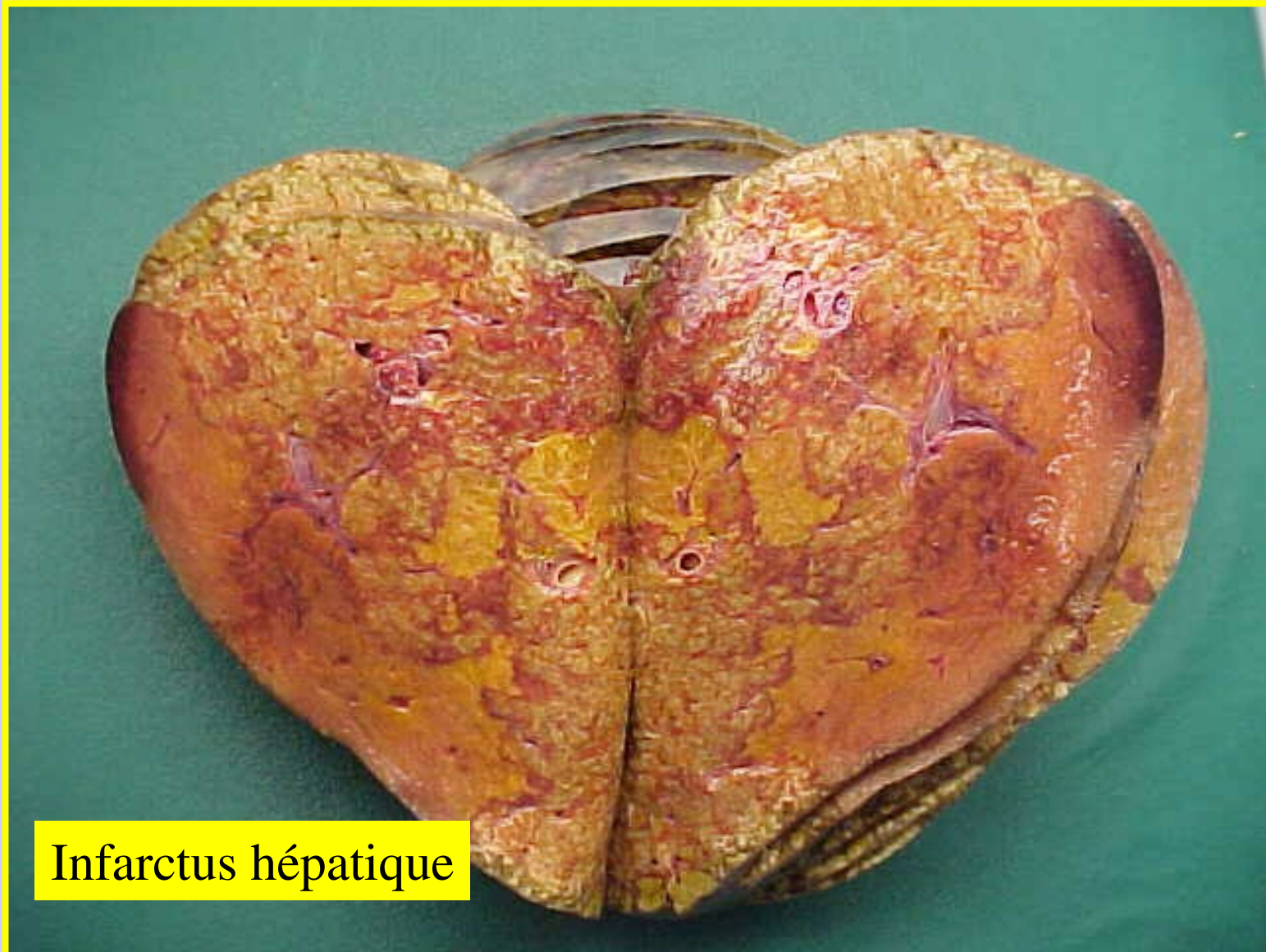
Infarctus splénique

# Infarctus-Infarcissement-Apoplexie



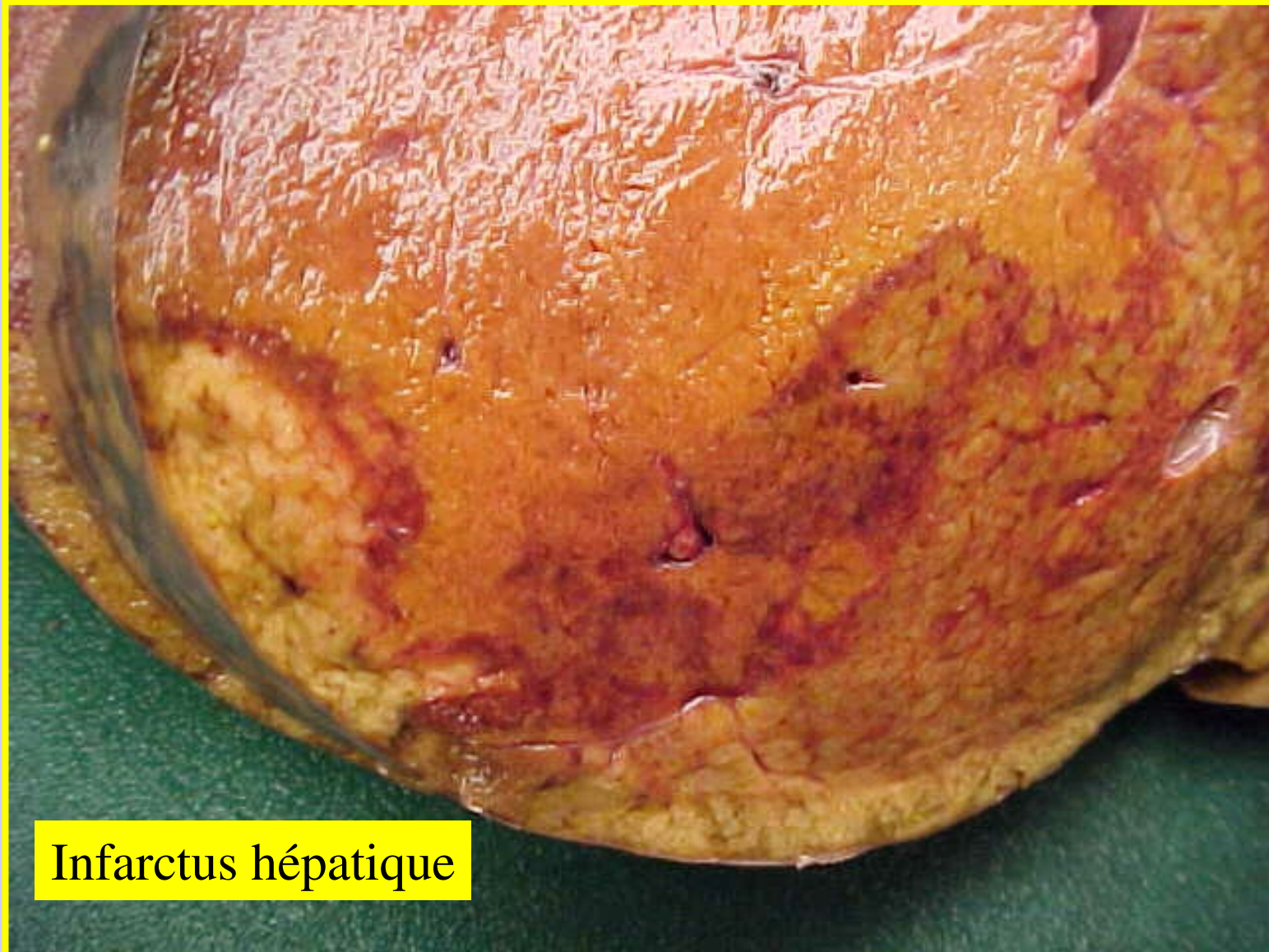
Infarctus hépatique

# Infarctus-Infarcissement-Apoplexie



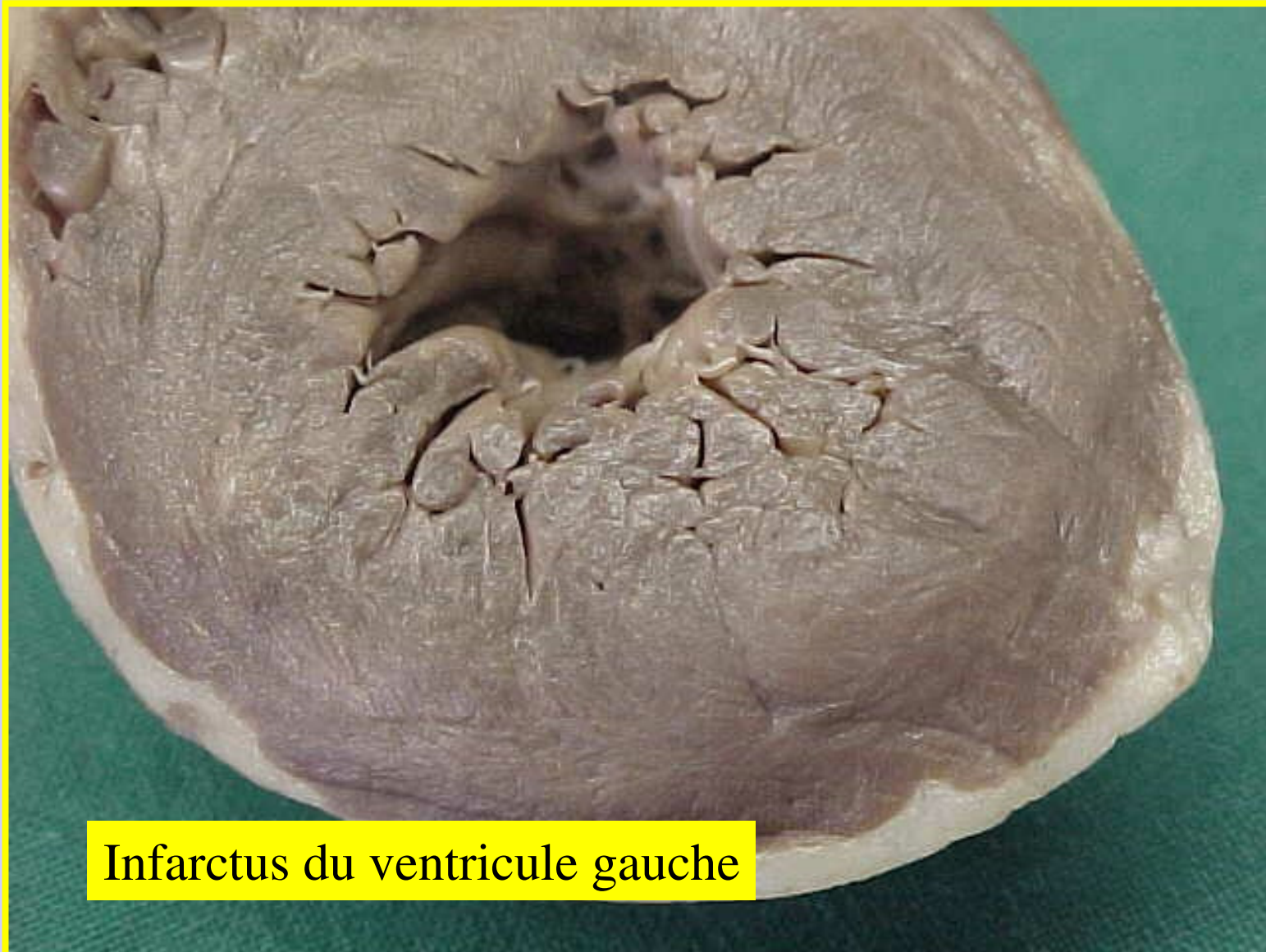
Infarctus hépatique

# Infarctus-Infarcissement-Apoplexie



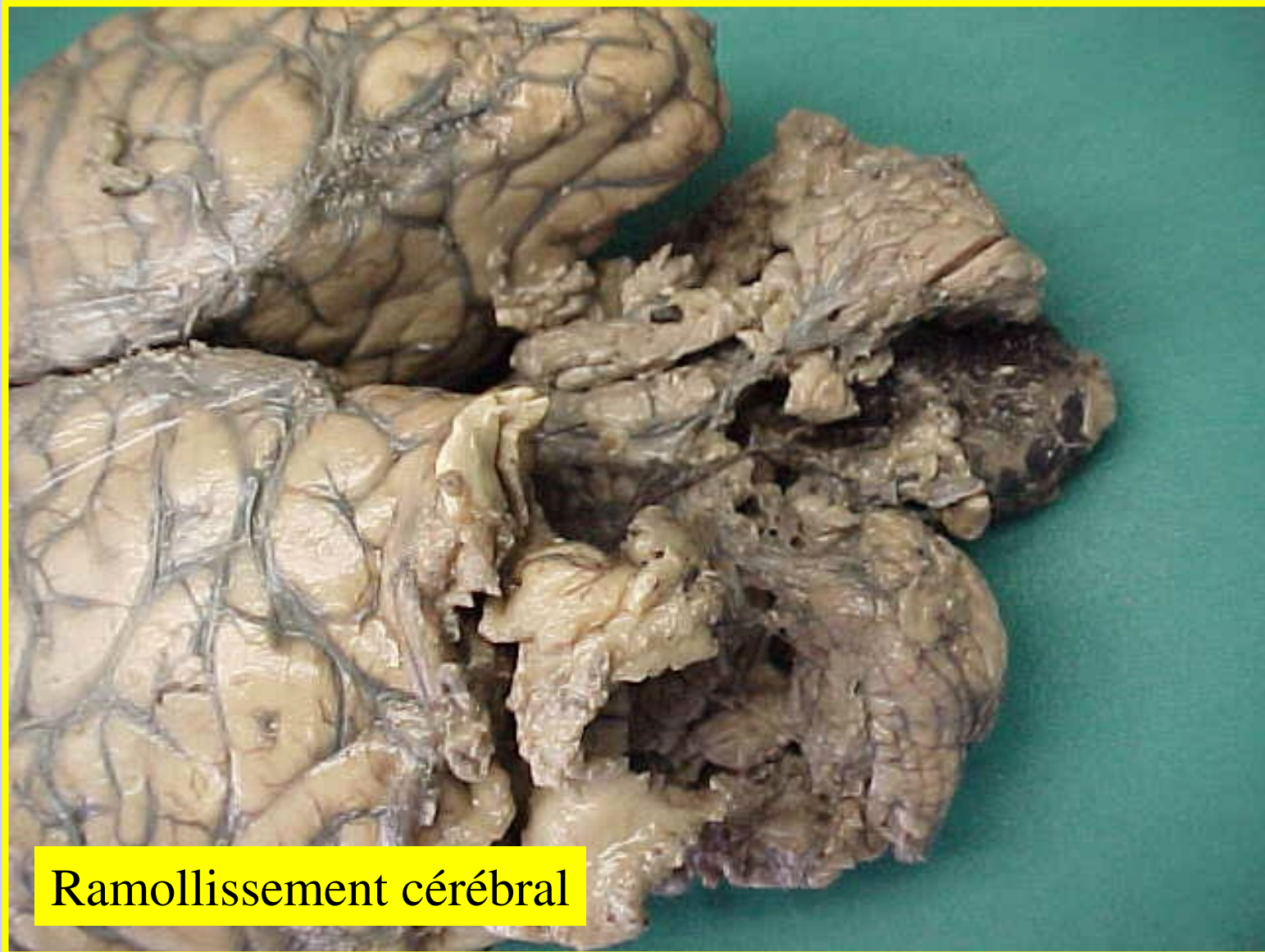
Infarctus hépatique

# Infarctus-Infarcissement-Apoplexie



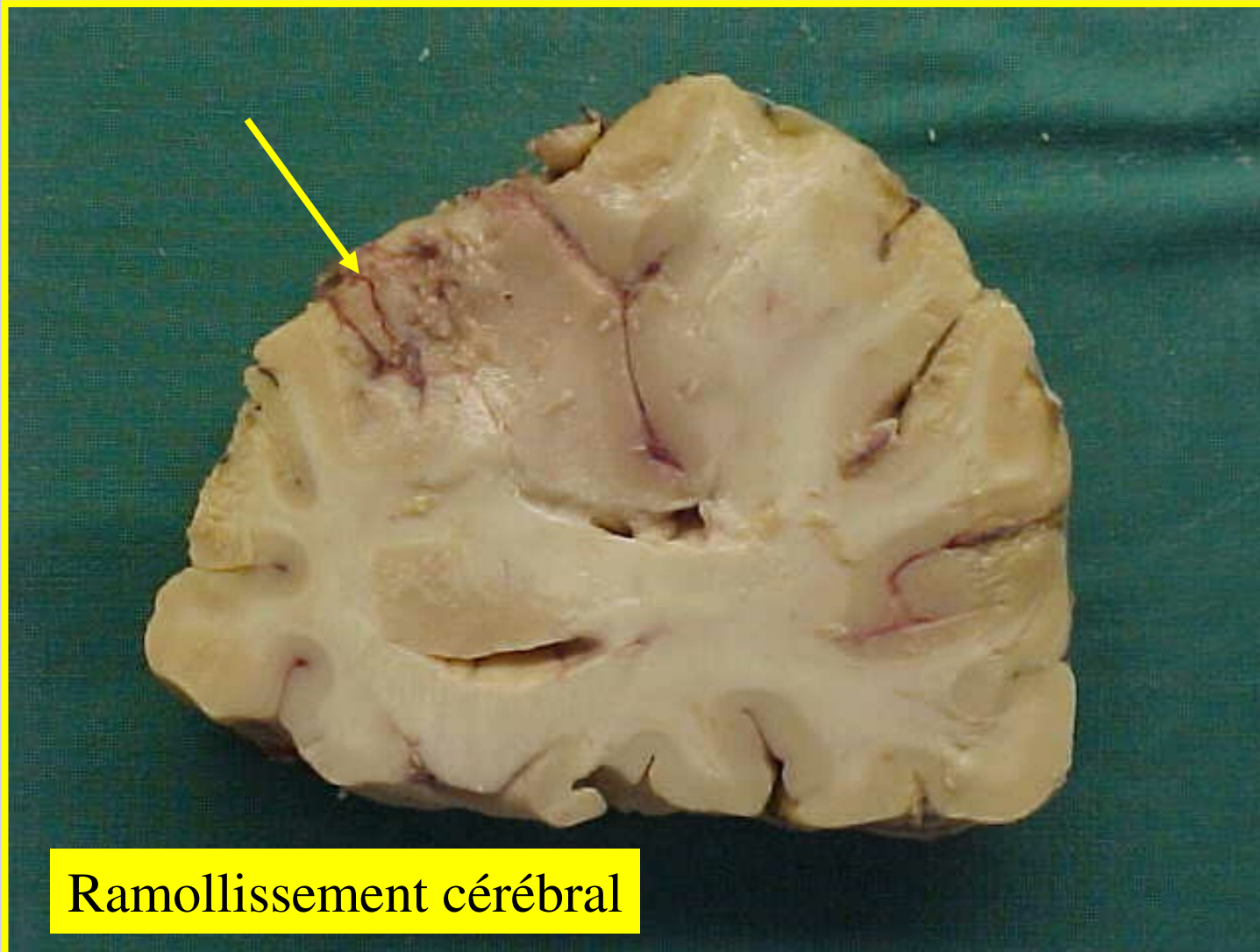
Infarctus du ventricule gauche

# Infarctus-Infarcissement-Apoplexie



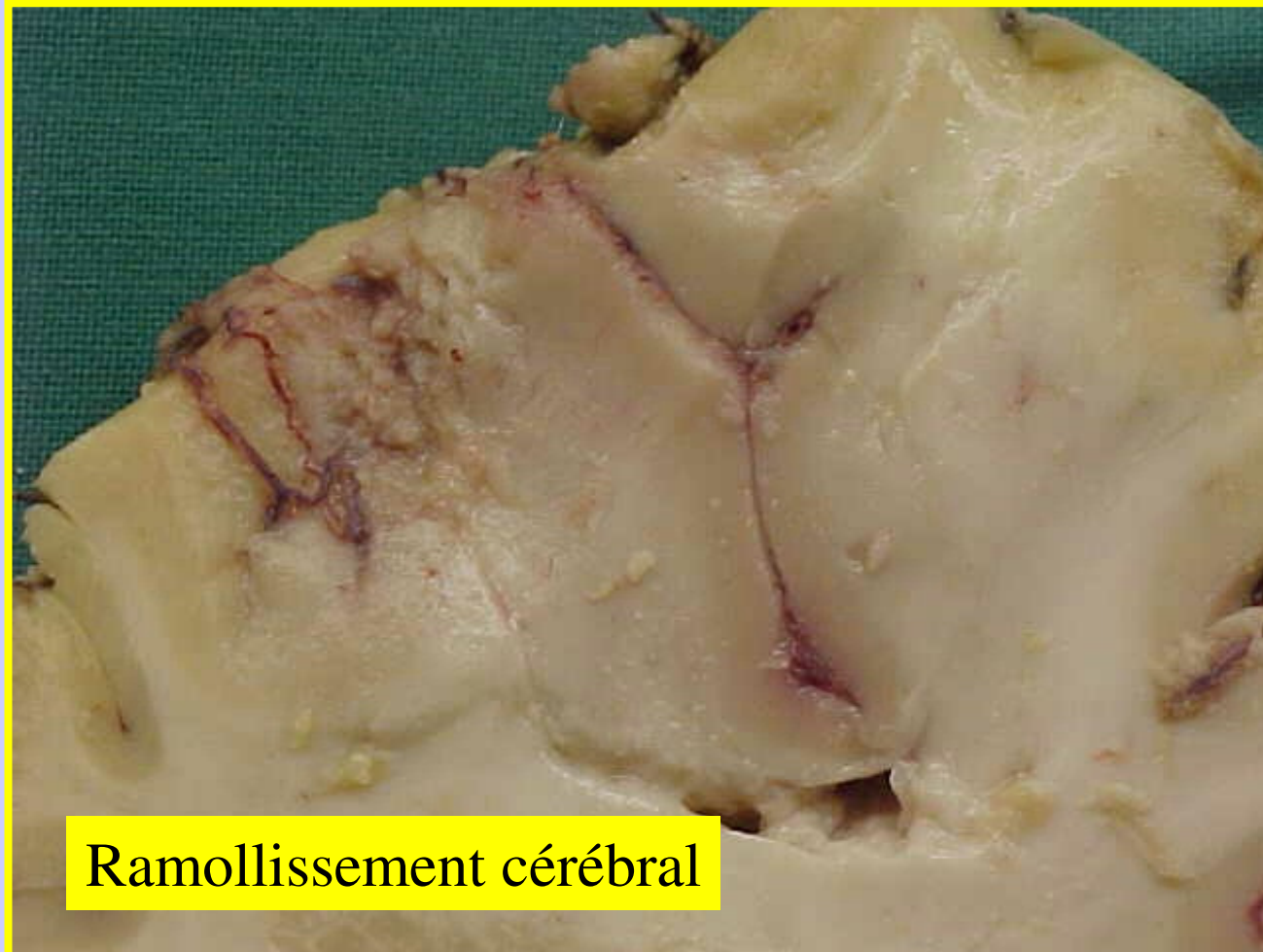
Ramollissement cérébral

# Infarctus-Infarcissement-Apoplexie



Ramollissement cérébral

# Infarctus-Infarcissement-Apoplexie



Ramollissement cérébral

# Ce qu'il faut retenir

- Les définitions
- L'absence de lésions significatives (macroscopiques et microscopiques) dans les premières heures de l'infarctus
- L'aspect en cible ou en cocarde d'une lésion d'infarctus typique
- La majorité des infarctus sont liés à l'athérosclérose
- L'apoplexie est un phénomène complexe observée surtout dans la sphère digestive (pancréas) et génitale (utérus-placenta)
- Les complications

# **Vascularites**

# Vascularites

- **Définition et introduction**
- **Bref rappel histologique des vaisseaux**
- **Les différentes classifications des vascularites**
  - **Principes de ces classifications**
  - **Principales classification**
- **Les différentes vascularites**
  - **Vascularites des gros vaisseaux**
    - **La maladie de Horton**
    - **La maladie de Takayasu**
  - **Vascularites des moyens vaisseaux**
    - **La périartérite noueuse**
    - **La maladie de Buerger**
    - **La maladie de Kawasaki**
  - **Vascularites des petits vaisseaux**
    - **La maladie de Wegener**
    - **Le syndrome de Churg et Strauss**
    - **La polyangéite microscopique**
    - **Le purpura rhumatoïde**
    - **La cryoglobulinémie mixte**
    - **Les vascularites cutanées leucocytoclasiques**
- **Conclusion**

# Définition

- **Les vascularites sont des maladies caractérisées par une atteinte inflammatoire de la paroi vasculaire**
- La nature (artère, artériole, capillaire, veine, veinule) et le calibre des vaisseaux varient selon la vascularite en cause.
- L'étiologie et les mécanismes pathogéniques sont très variables
- Symptômes cliniques variables, de nombreux organes et tissus peuvent être concernés (poumon, rein, peau, système nerveux central, coeur, muscles, etc.)
- Hospitalisation en médecine interne.
- Le plus souvent maladies chroniques
- Parfois urgence thérapeutique
- Traitement anti-inflammatoires ou immunosuppresseurs.

# Classification des Vascularites

- Basées sur des critères cliniques, biologiques, radiologiques et anatomopathologiques.
- **Critères histologiques**
  - 1) Calibre des vaisseaux concernés
    - gros vaisseaux : aorte et ses branches de division
    - petits vaisseaux : capillaires et vaisseaux pré et post capillaires ;
    - vaisseaux de moyen calibre : vaisseaux occupant une position intermédiaire
  - 2) Nature de l'atteinte vasculaire
    - l'infiltrat inflammatoire, granulome extra-vasculaire
    - présence d'une nécrose fibrinoïde de la paroi vasculaire
- **Principales classifications**
  - **Nomenclature de Chapel Hill** : repose sur le calibre et la nature des vaisseaux touchés. C'est la classification la plus utilisée actuellement.
  - La **classification de l'ACR** (Collège Américain de Rhumatologie) : maladie de Wegener et pour le syndrome de Churg-Strauss.

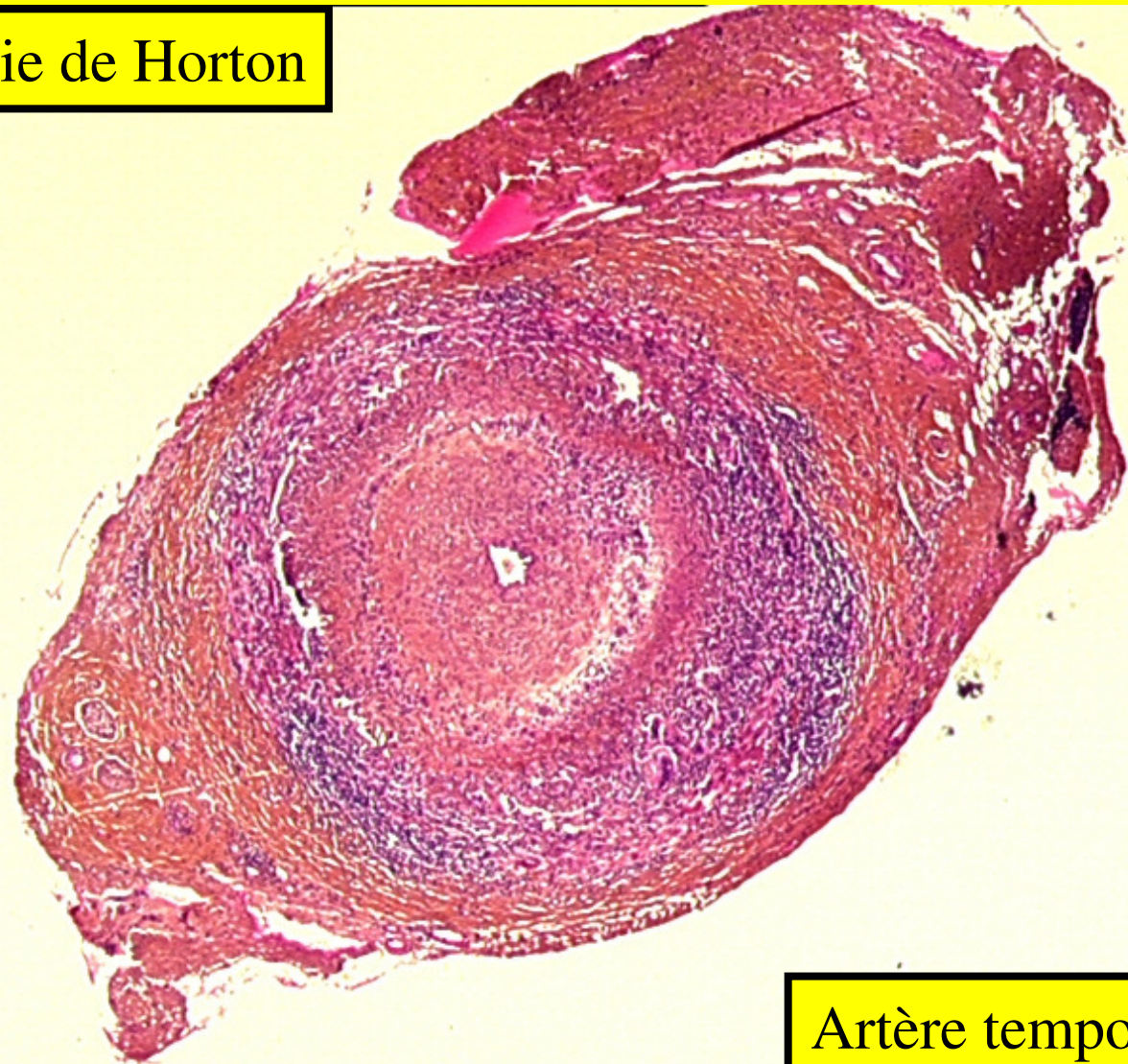
# Vaisseaux de gros calibre

## 1) Maladie de Horton

- **Artérite granulomateuse**
- Aorte et de ses principales branches de division (carotide externe)
- **Artère temporale +++ (biopsies++)**
  - personnes âgées,
  - pseudo-polyarthrite rhizomélique.
  - céphalées
- **Microscopie**
  - Panartérite oblitérante **segmentaire et focale** lésions niveau de la média et de la limitante élastique interne
  - Granulome giganto-cellulaire
  - +/- thrombose avec occlusion complète ou incomplète de la lumière
- CAT: faire de très nombreux niveaux de coupes (segmentaire)
- Urgence diagnostique et thérapeutique- Risque de cécité

# Vascularites

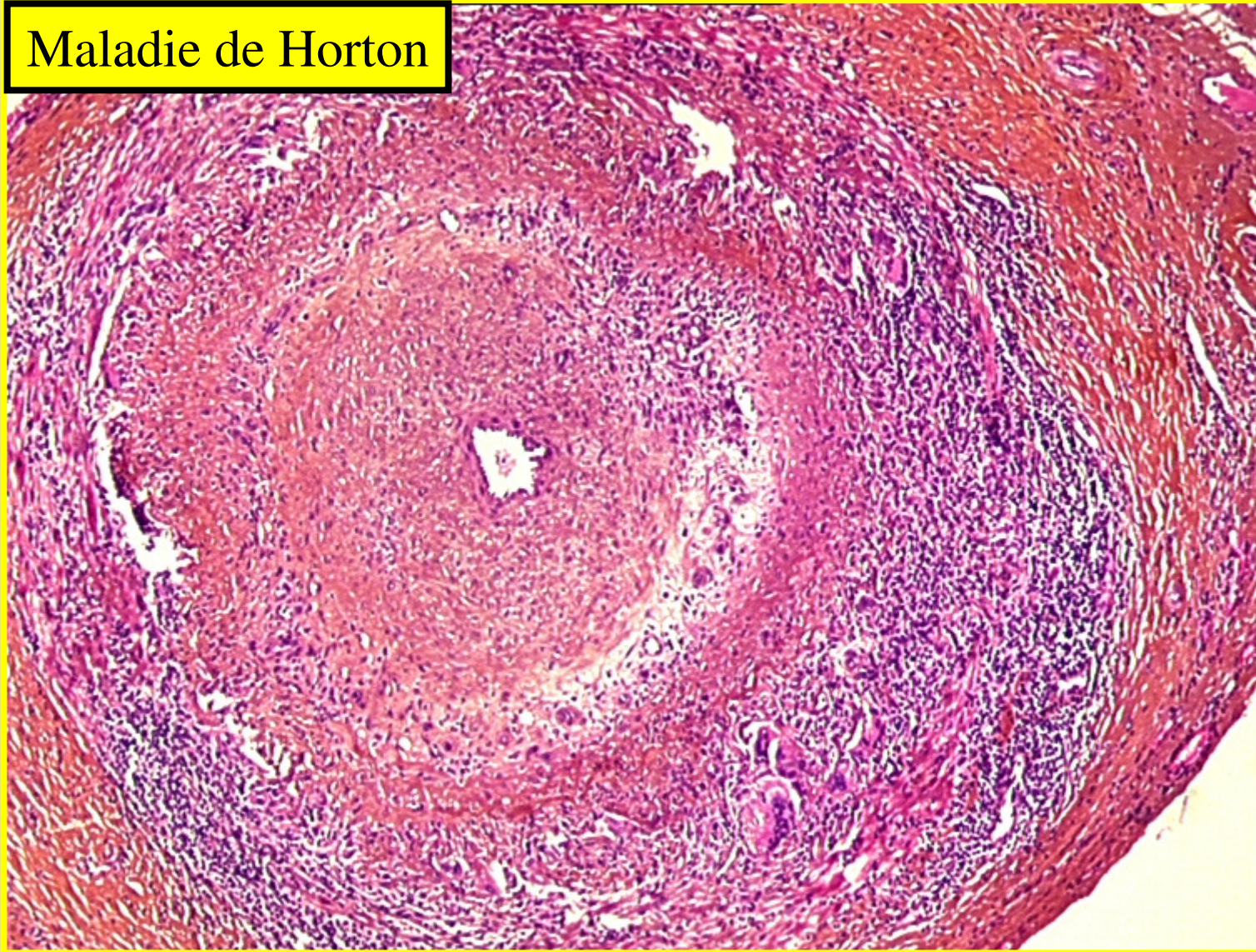
Maladie de Horton



Artère temporale

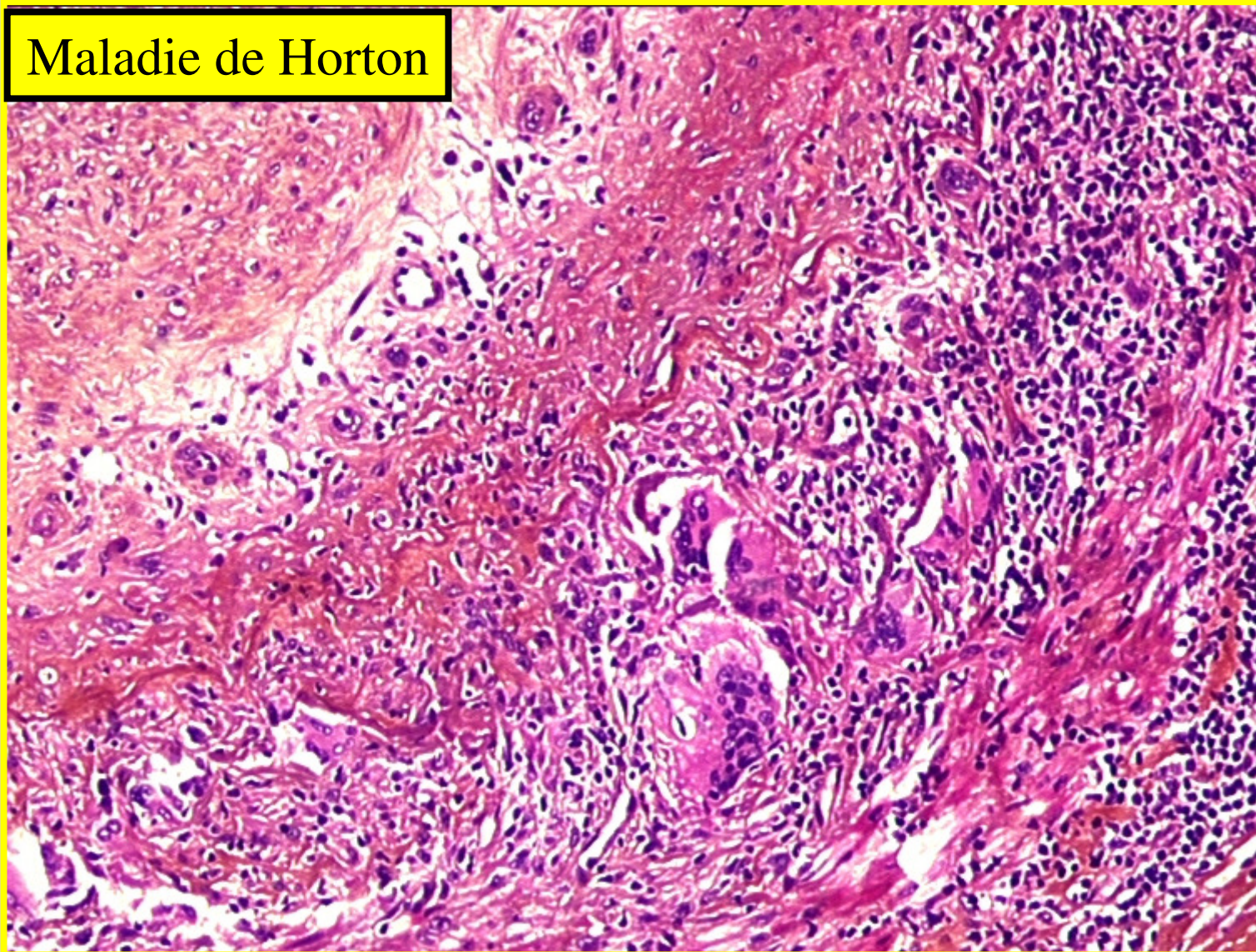
# Vascularites

Maladie de Horton



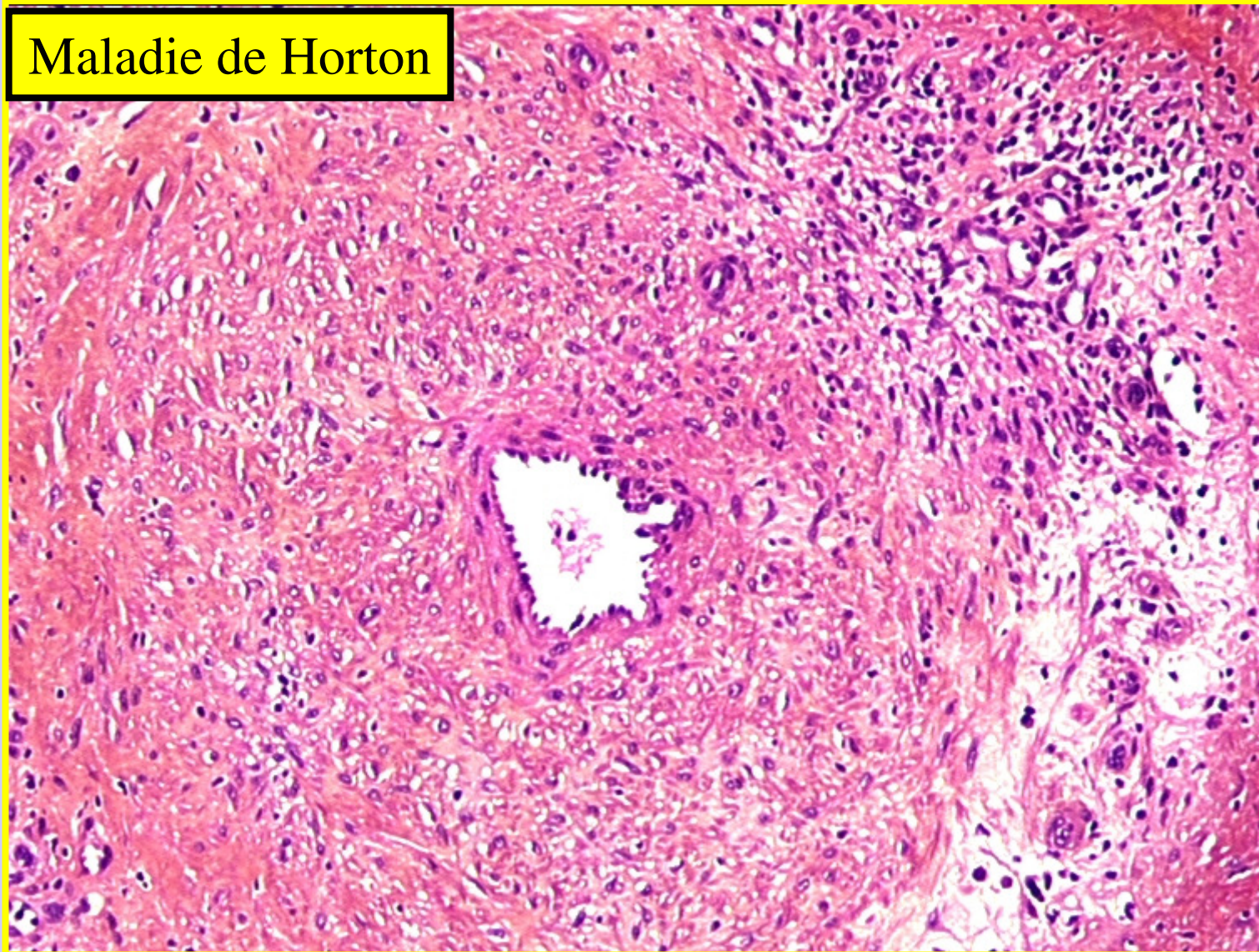# Vascularites

Maladie de Horton



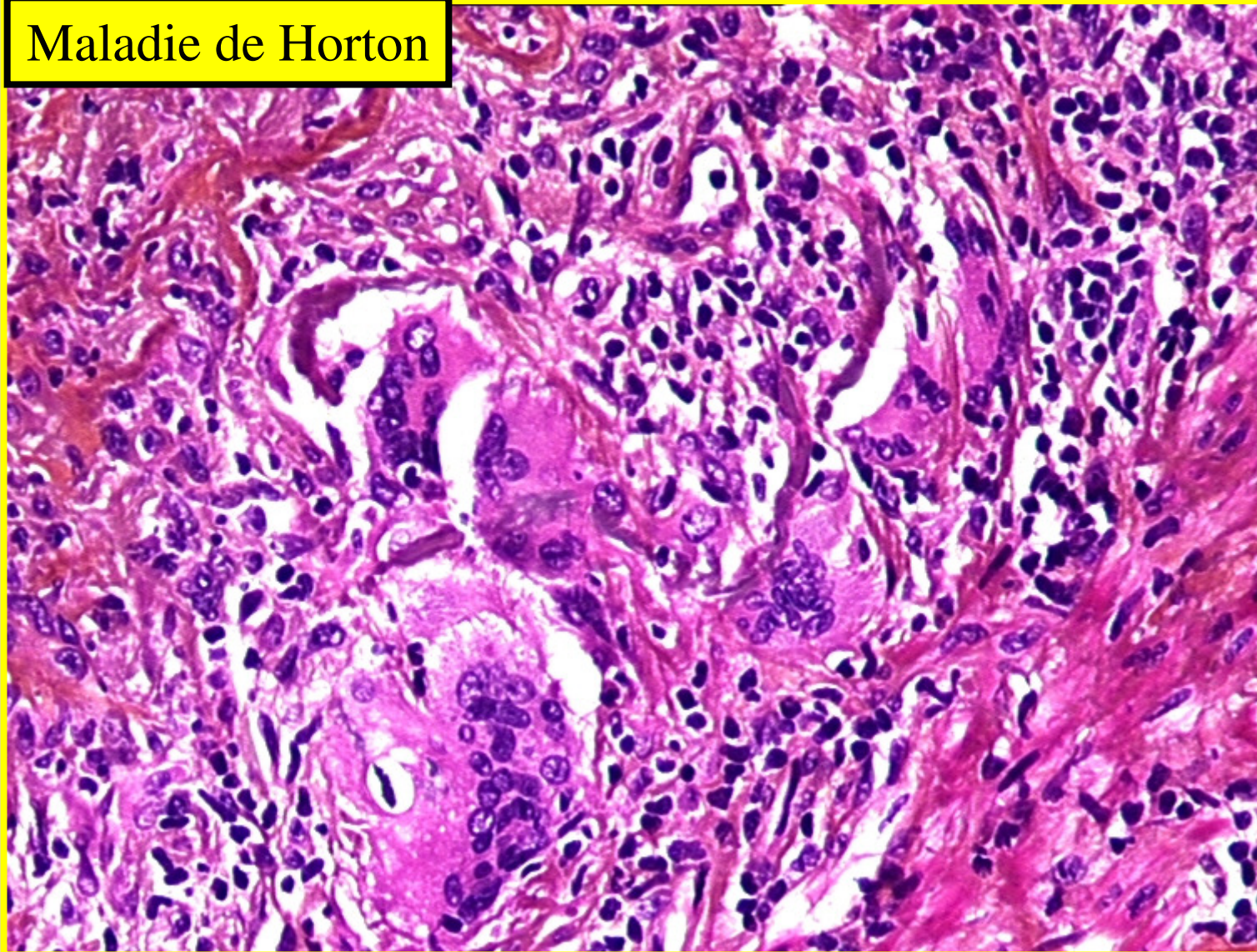
# Vascularites

Maladie de Horton



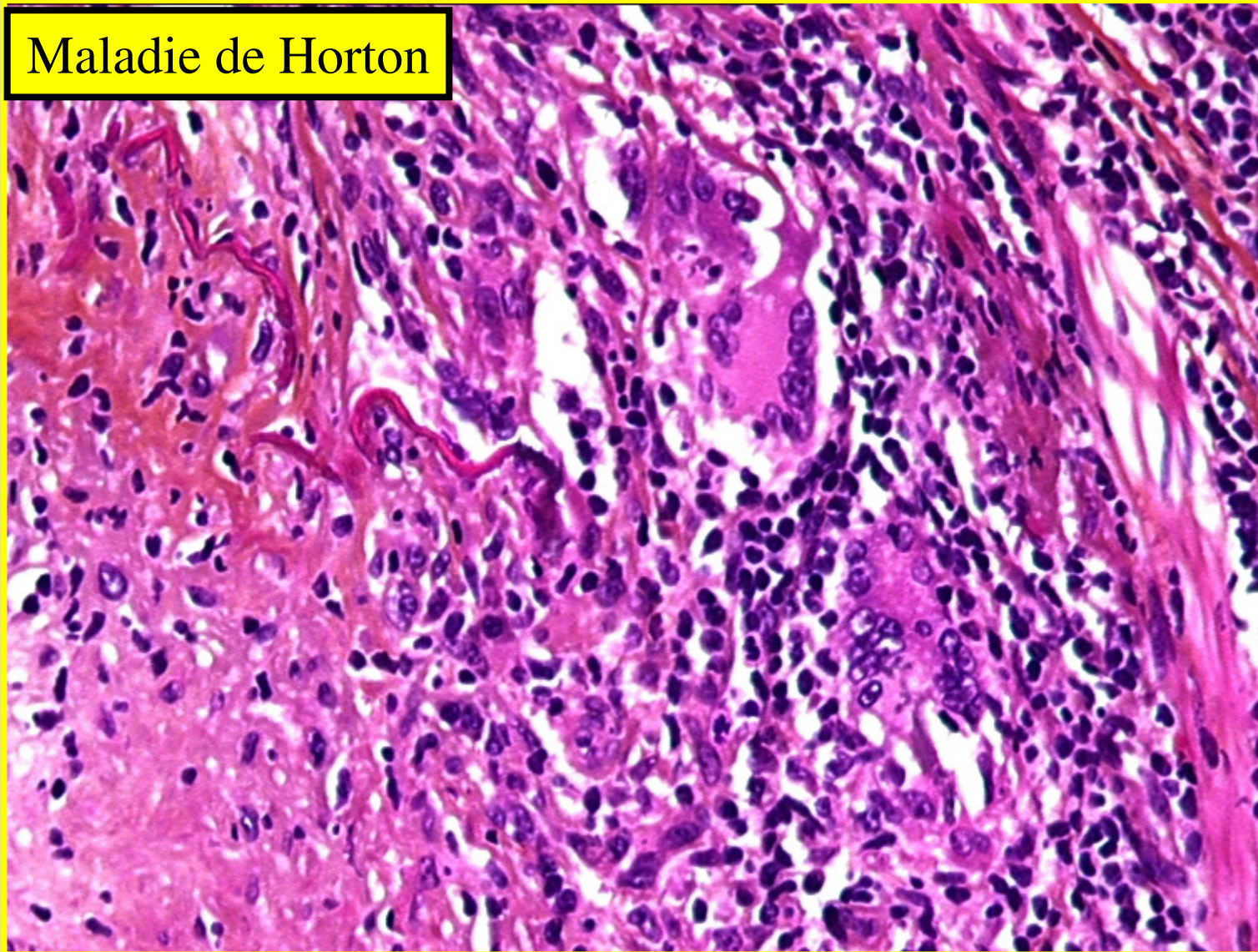
# Vascularites

Maladie de Horton



# Vascularites

Maladie de Horton



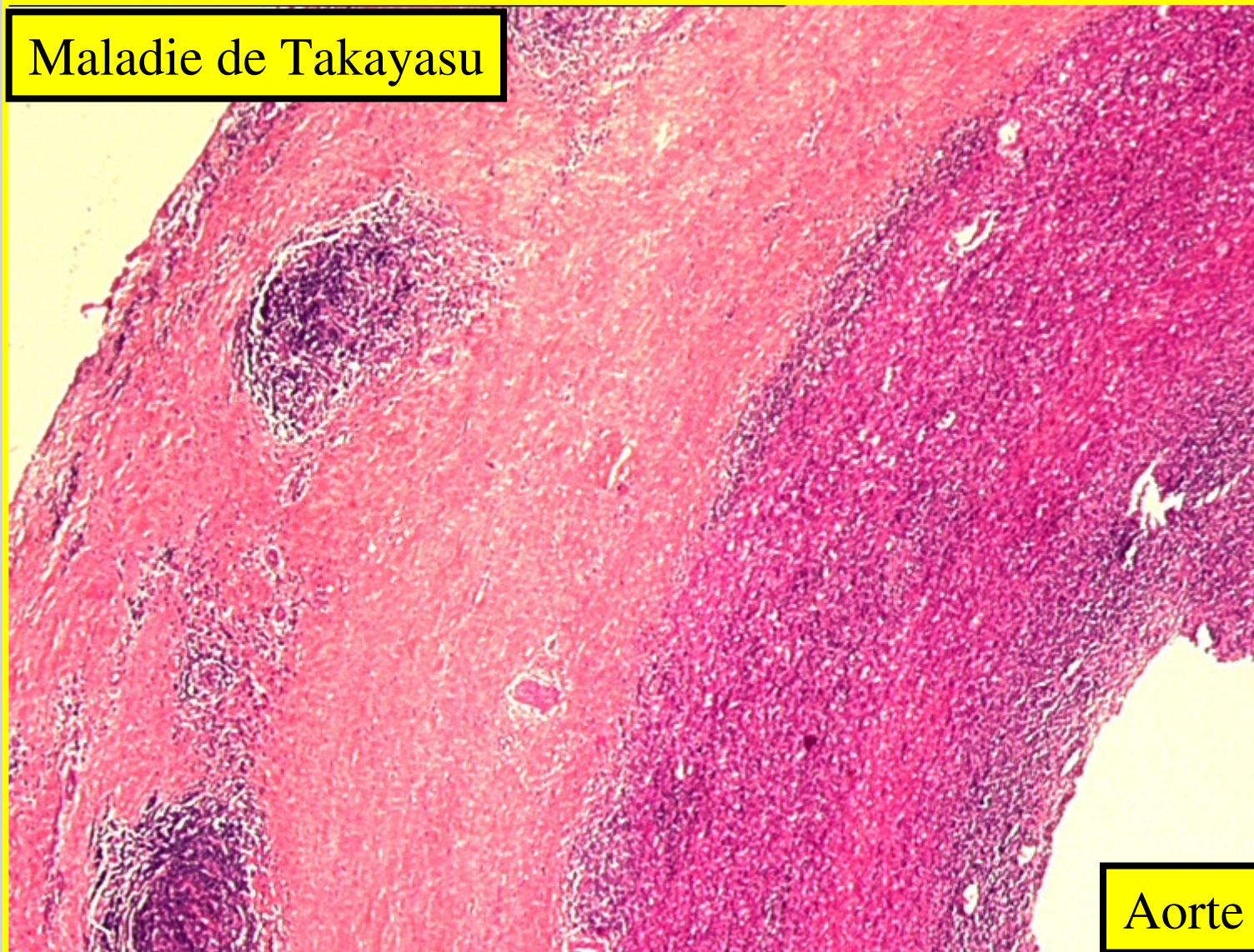# Vaisseaux de gros calibre

## 2) Maladie de Takayasu

- Artérite gigantocellulaire
- Aorte et de ses principales branches de division
- Age < 50 ans
- Microscopie
  - Lésions segmentaires, souvent multifocales
  - épaissement fibreux de l'adventice
  - Aspect de gangue périvasculaire

# Vascularites

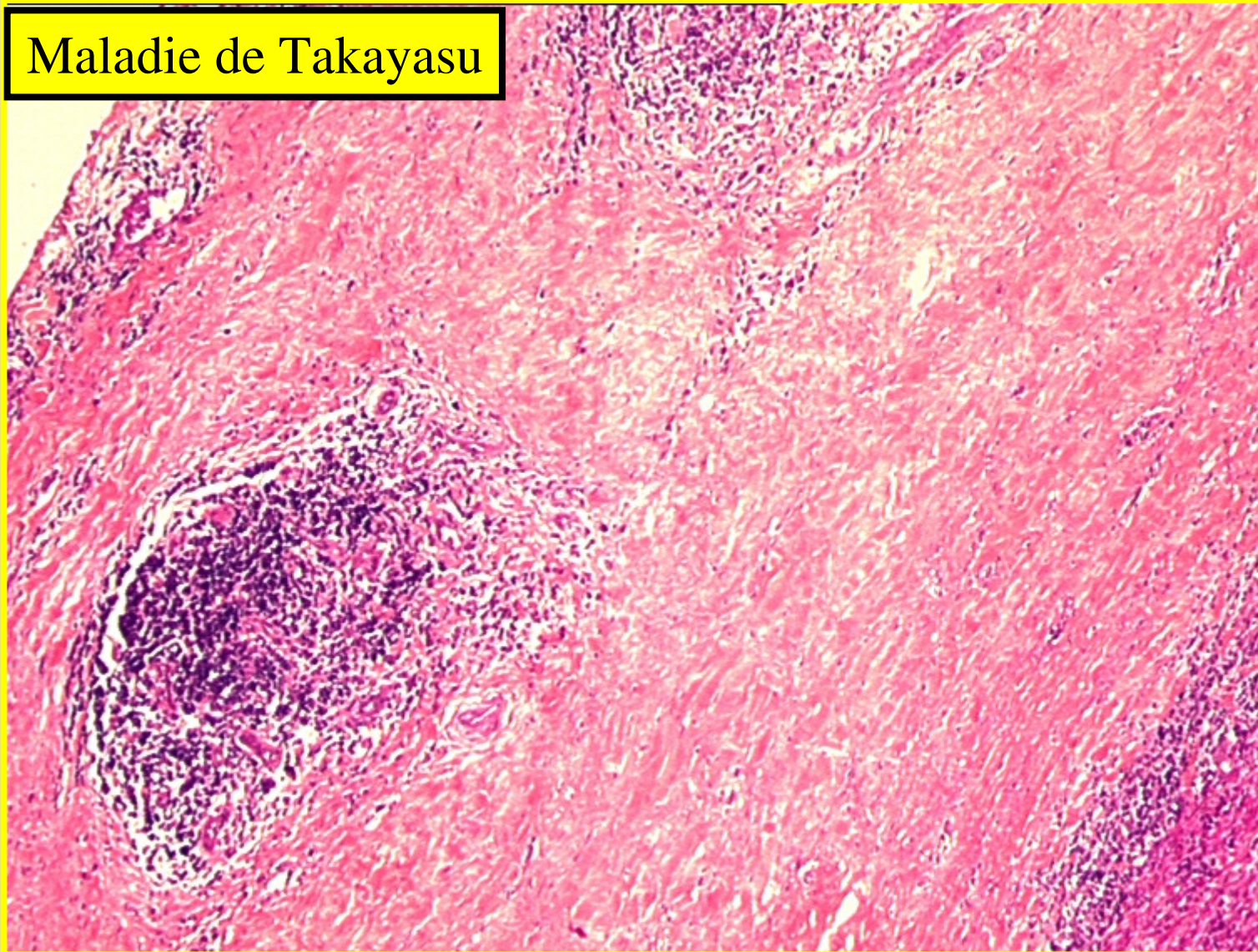
Maladie de Takayasu



Aorte

# Vascularites

Maladie de Takayasu

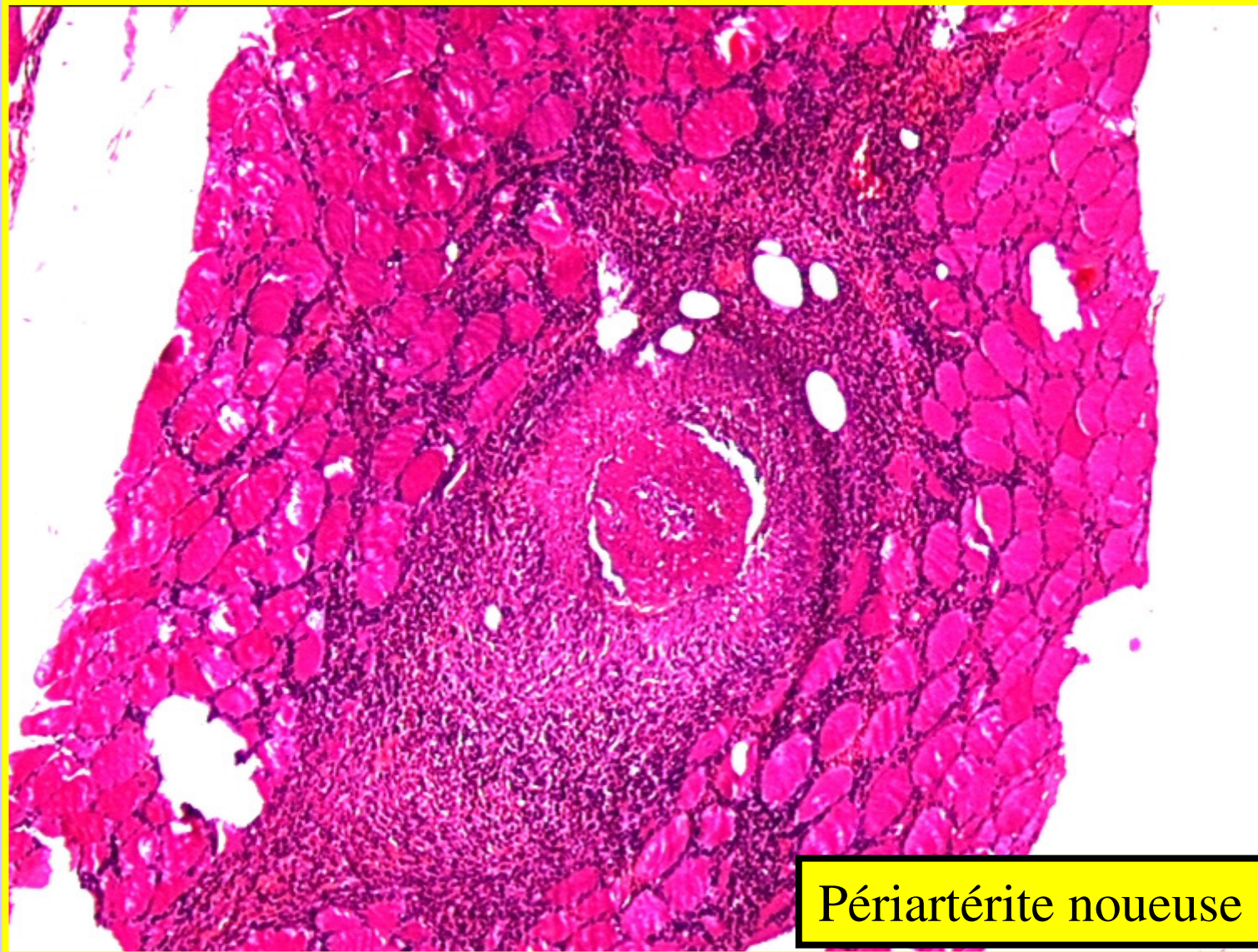

# Vaisseaux de moyen calibre

## Périartérite Noveuse (PAN)

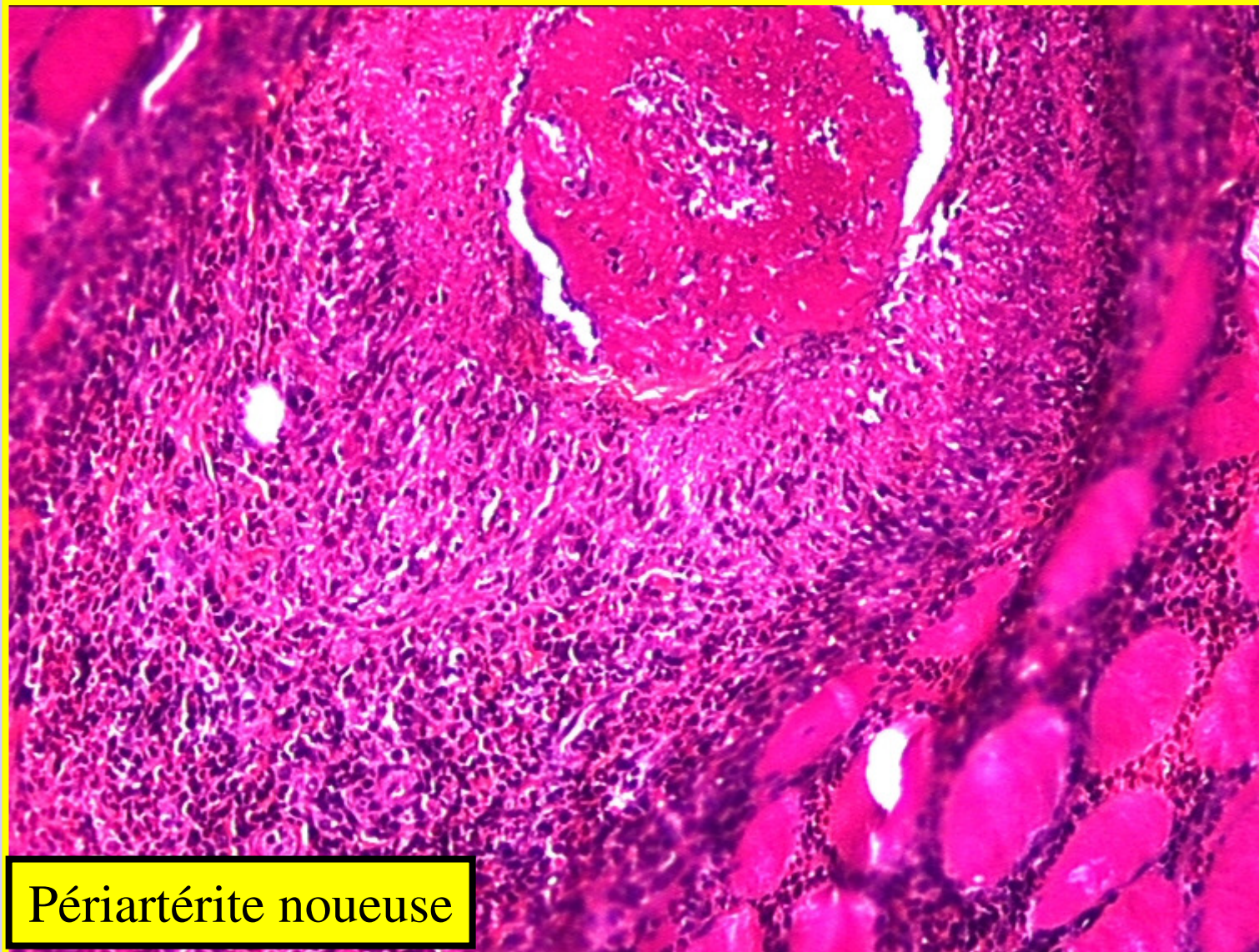
- **Vascularite nécrosante**
- Artères de moyen et de petit calibre
- Clinique:
  - tous âges
  - syndrome inflammatoire++
  - Rein > muscles striés> foie > tube digestif >téguments, pancréas, SNC
- Microscopie: Atteinte des 3 tuniques
  - **Nécrose fibrinoïde** de la média avec dislocation de la limitante élastique interne
  - turgescence et prolifération des cellules endothéliales avec **thrombose** de la lumière
  - **granulome pan-périétal** composé de plasmocytes, histiocytes, polynucléaires neutrophiles, +/-éosinophiles. Ce granulome s'étend dans le tissu périvasculaire
  - **topographie segmentaire - micronodules** multiples disposés le long des vaisseaux.
- Macroscopiquement, nouures en chapelet se succédant sur les vaisseaux hypodermiques ou sous séreux.

# Vascularites



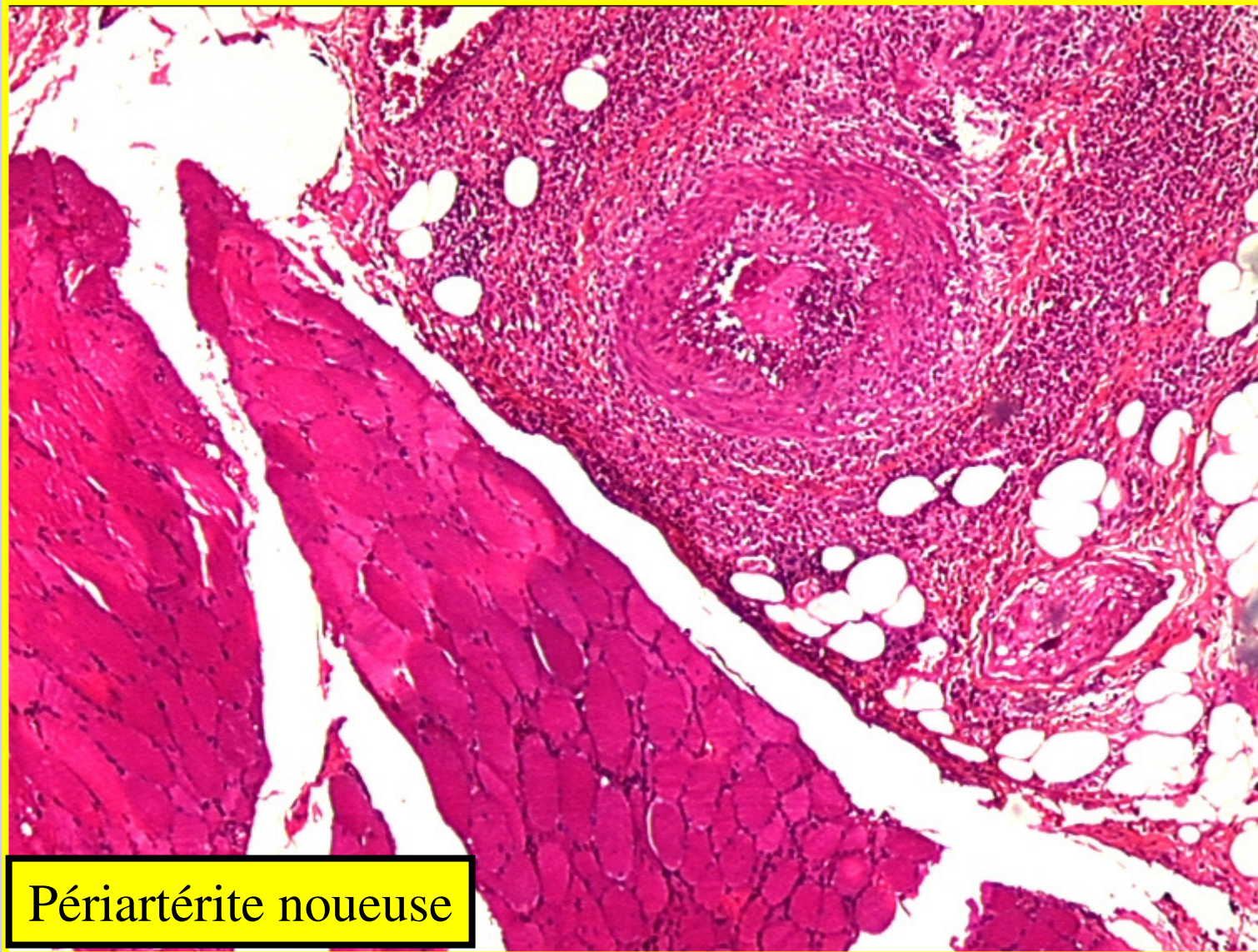
Périartérite noueuse

# Vascularites



Périartérite noueuse

# Vascularites



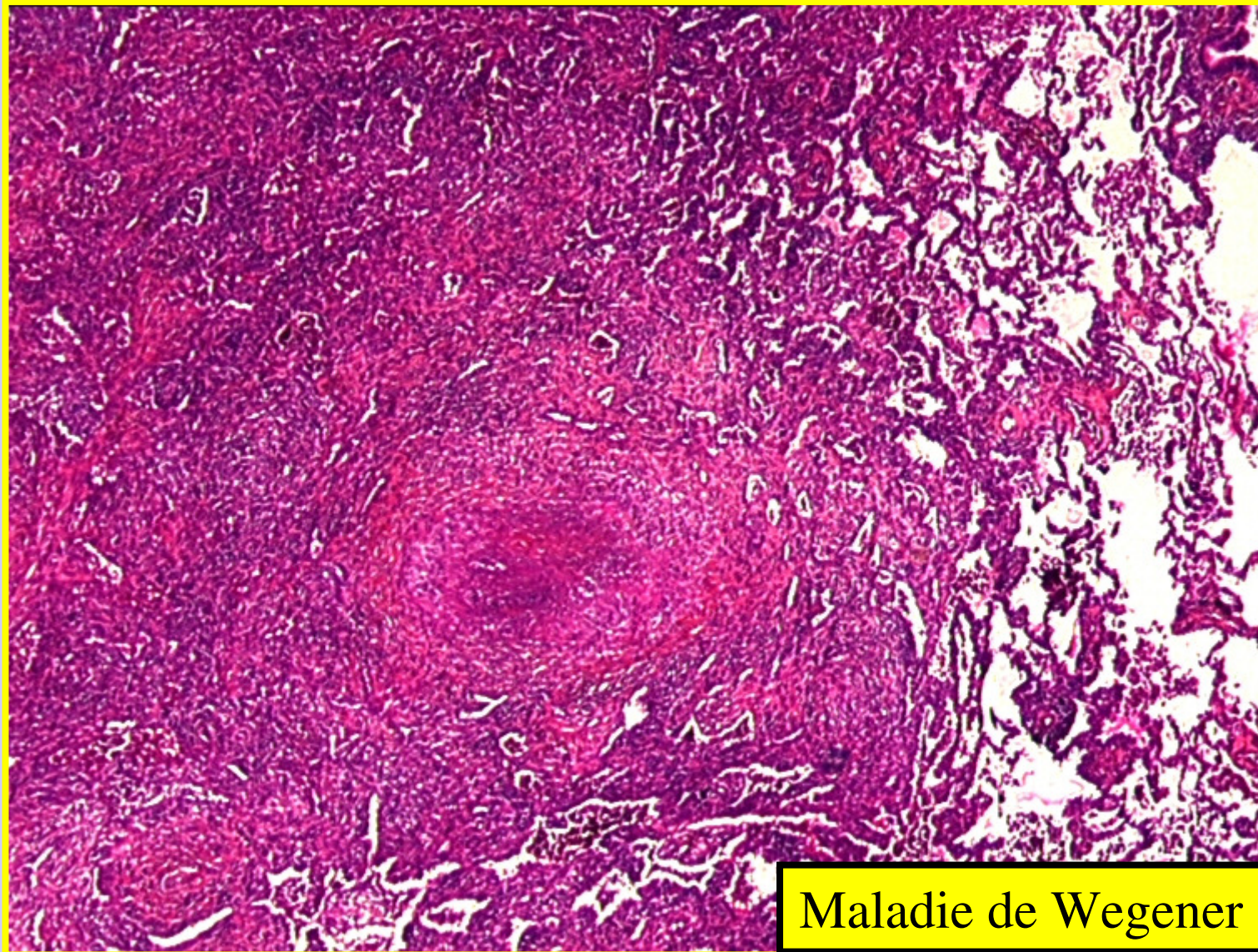Périartérite noueuse

# Vaisseaux de petits calibre

## Maladie de Wegener

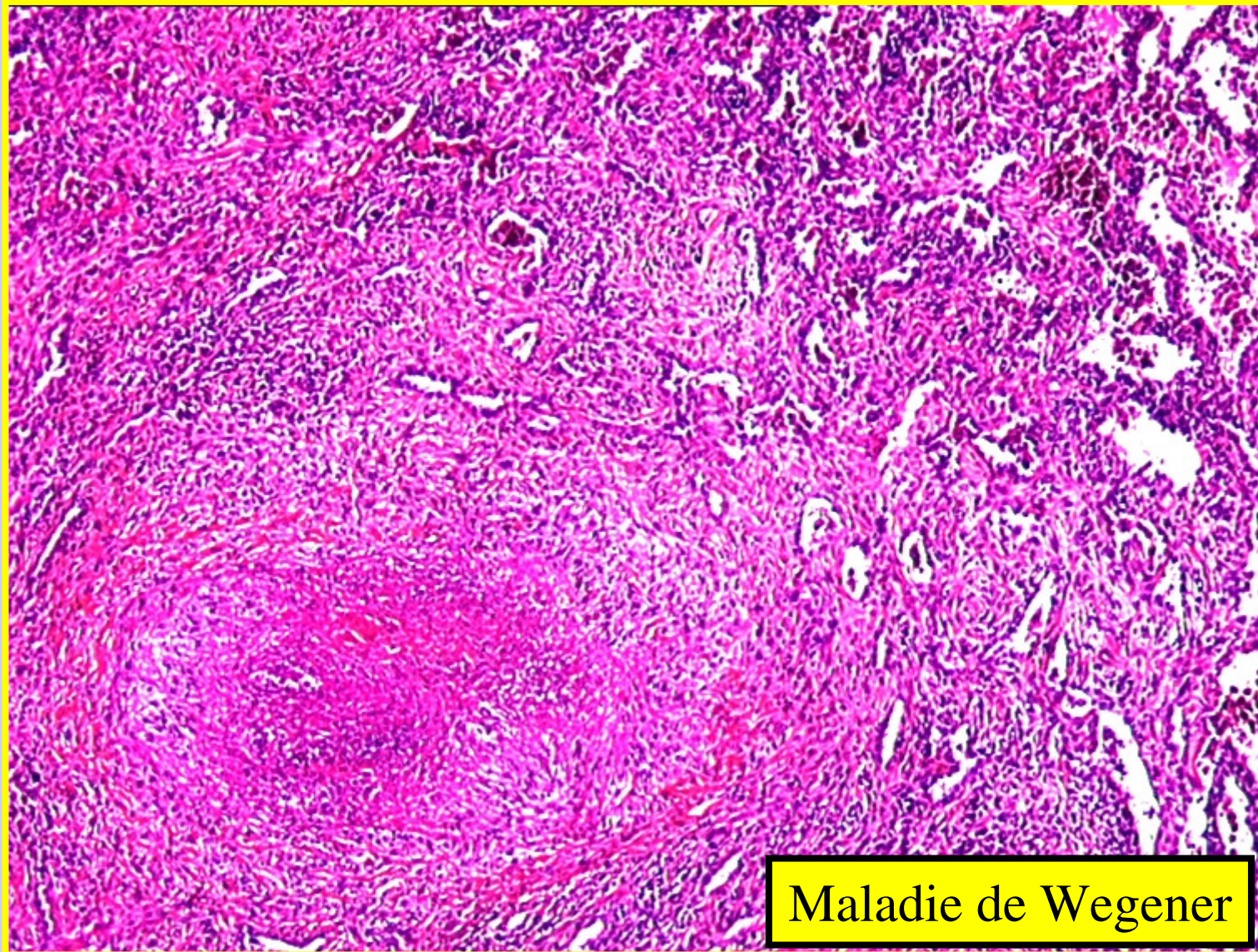
- Ou granulomatose de Wegener
- **Vascularite granulomateuse nécrosante**, vaisseaux de petit et moyen calibre (capillaire, veinule, artériole, artères)
- Clinique:
  - Atteinte des VAS, poumon, Rein
- Macroscopie
  - Poumon: une ou plusieurs lésions, en voie de cavitation, limites irrégulières
- Microscopie
  - Destruction parenchyme
  - Inflammation granulomateuse et la vascularite nécrosante (transmurale)
  - Nécrose bordure irrégulière, en carte de géographie
  - cernée par des cellules inflammatoires (histiocytes en palissade, cellules géantes, une infiltration cellulaire polymorphe contenant des lymphocytes, des plasmocytes et des fibroblastes.
  - Lésions angiocentriques artères + veines.

# Vascularites



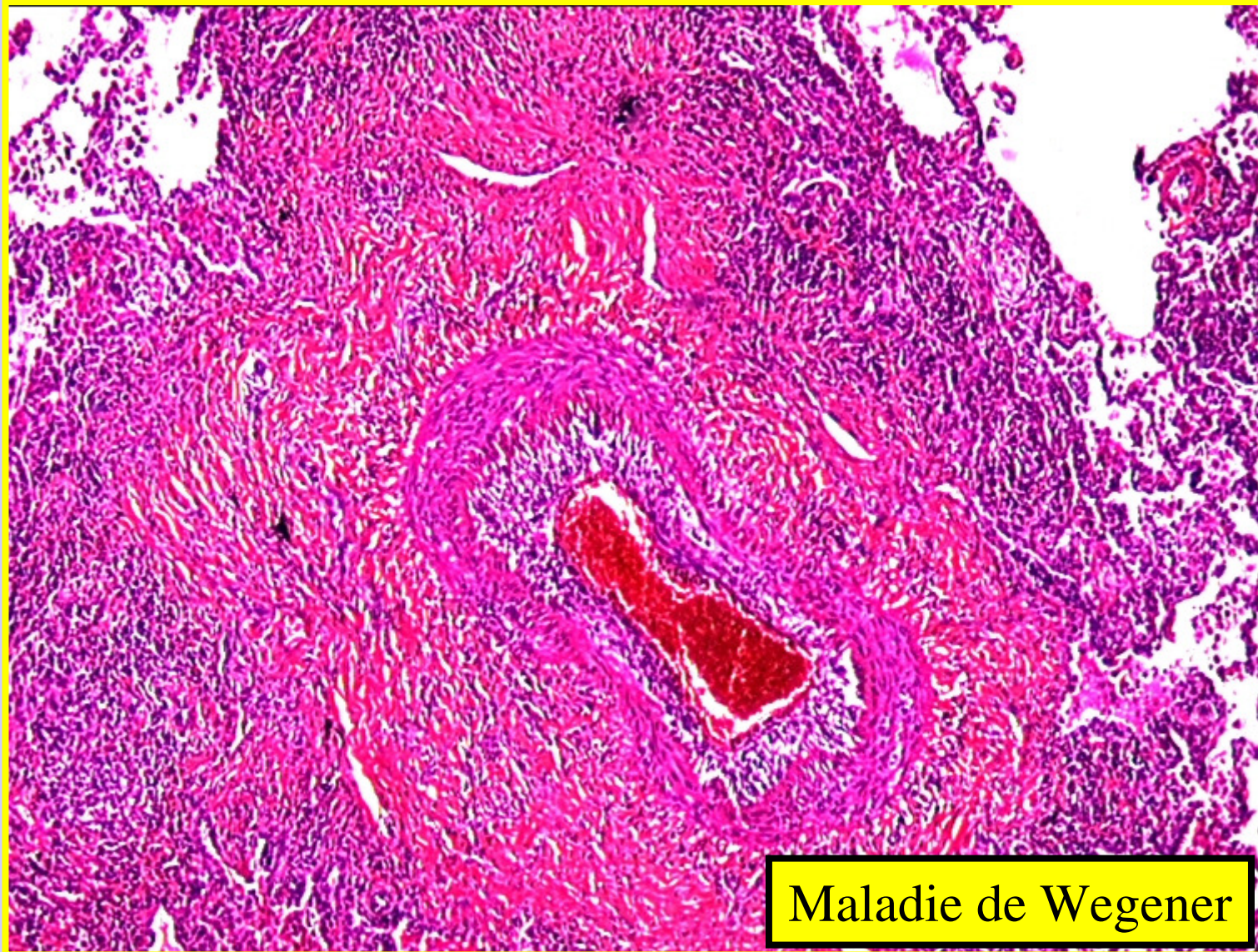
Maladie de Wegener

# Vascularites



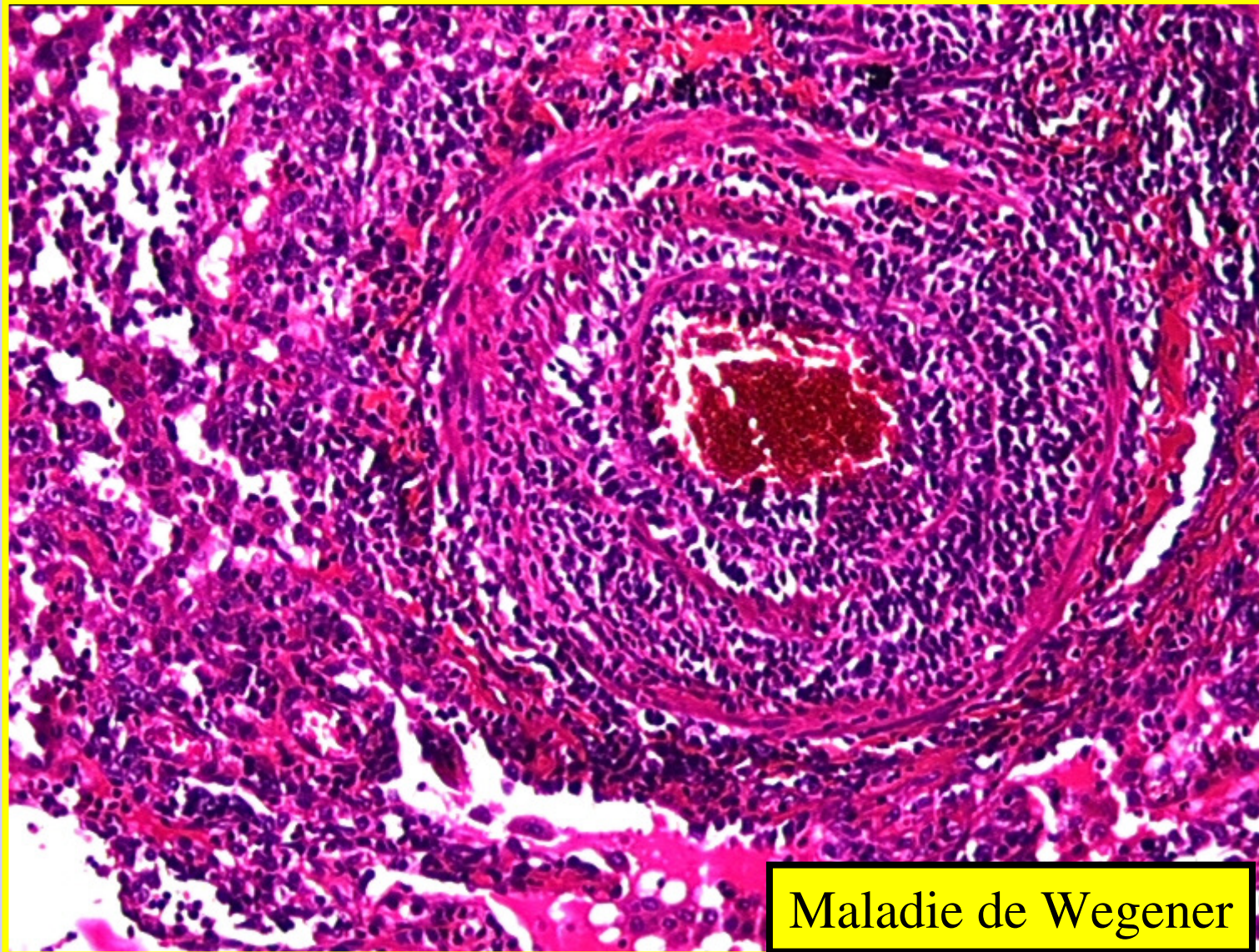
Maladie de Wegener

# Vascularites



Maladie de Wegener

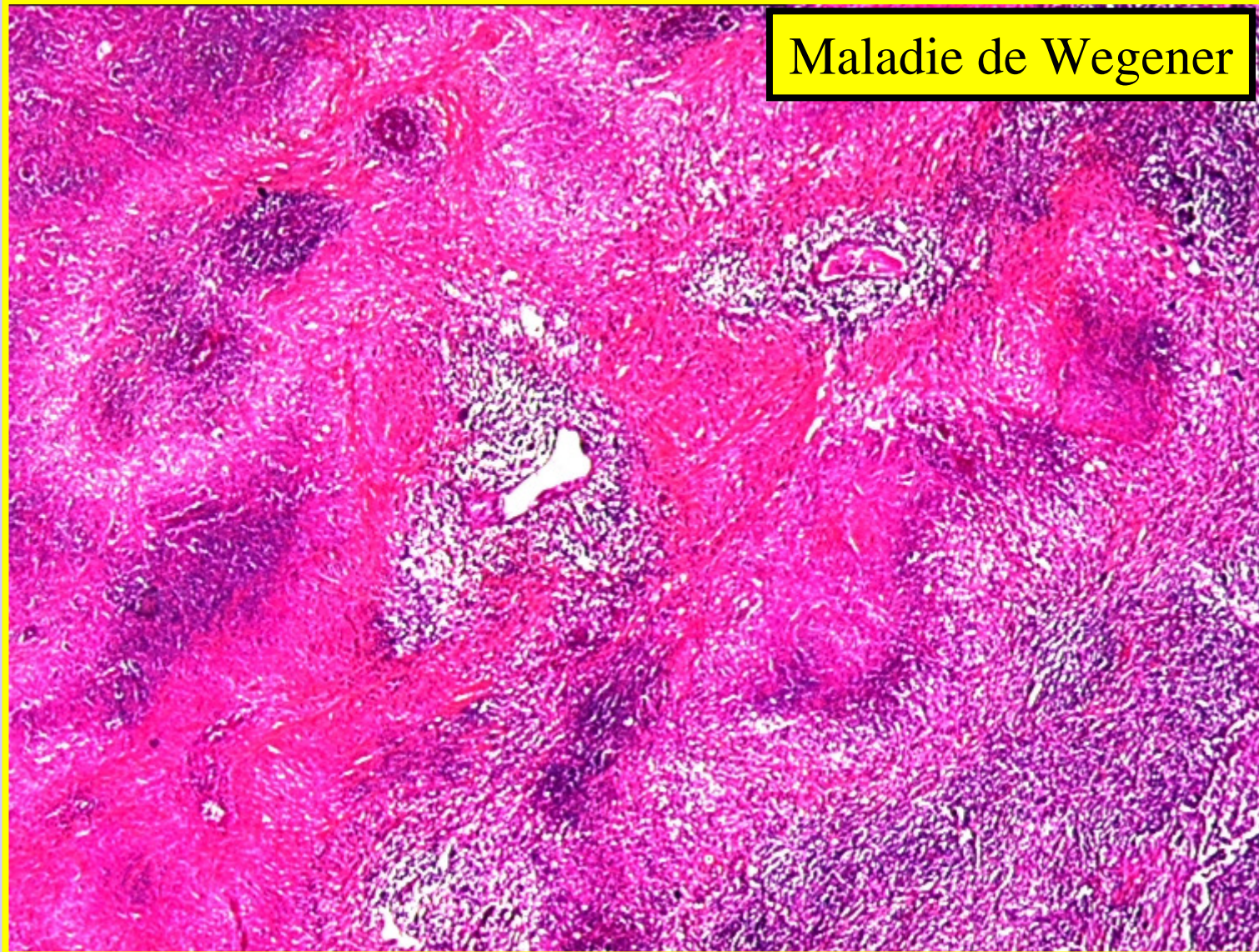# Vascularites



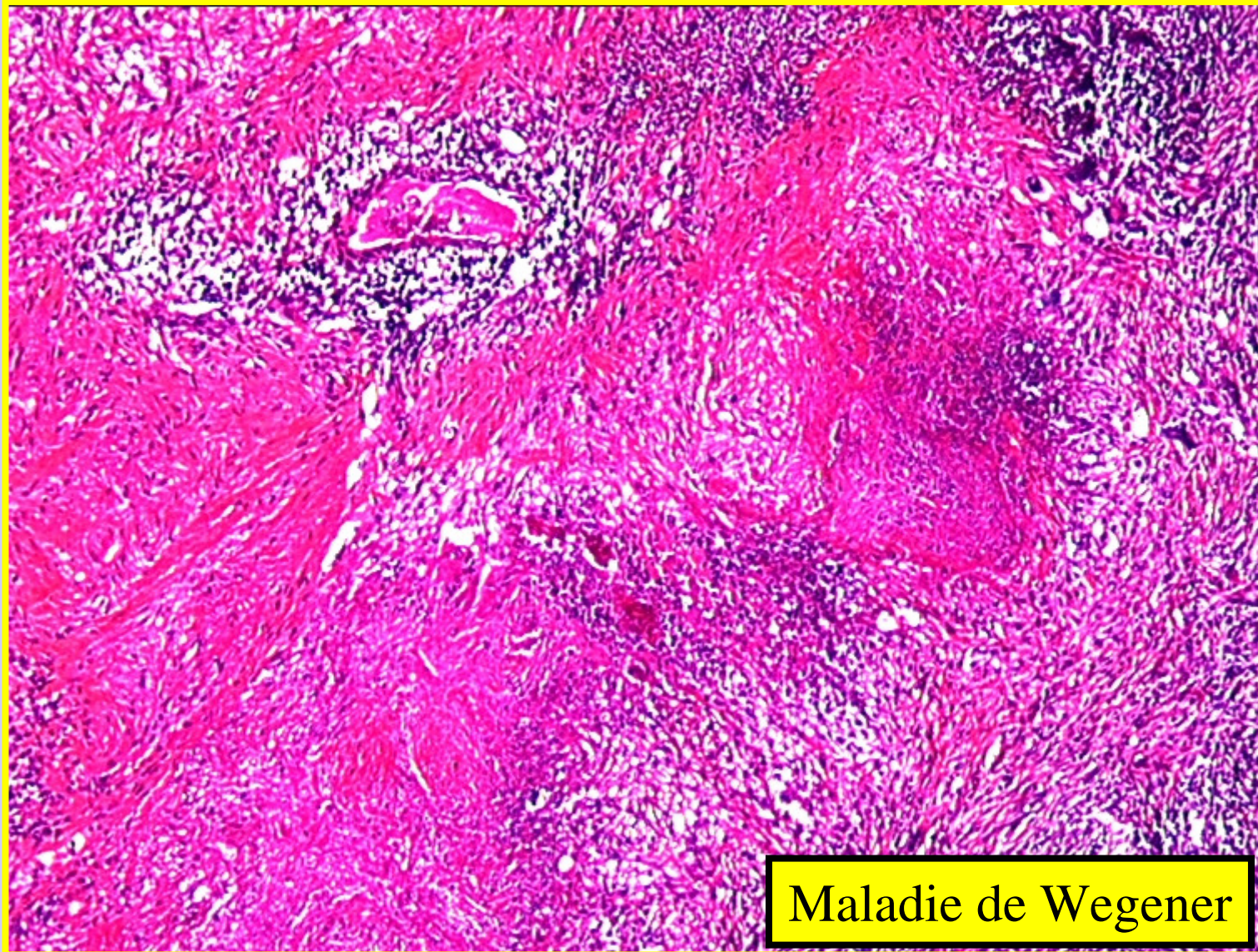
Maladie de Wegener

# Vascularites

Maladie de Wegener



# Vascularites



Maladie de Wegener

# Ce qu'il faut retenir

- Définitions
- Maladie de Horton
- Maladie de Wegener
- Péri artérite noueuse