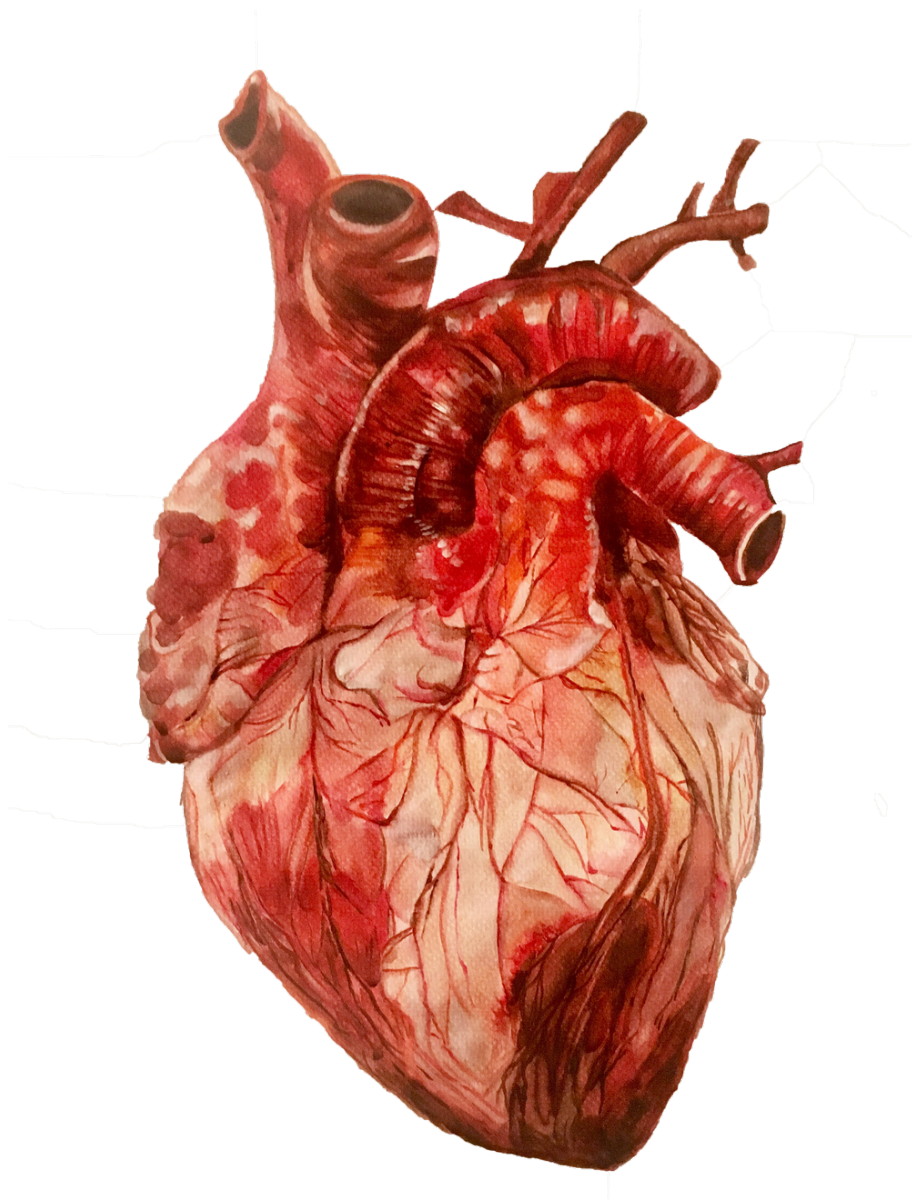

LES TISSUS MUSCULAIRES

Le tissu musculaire cardiaque



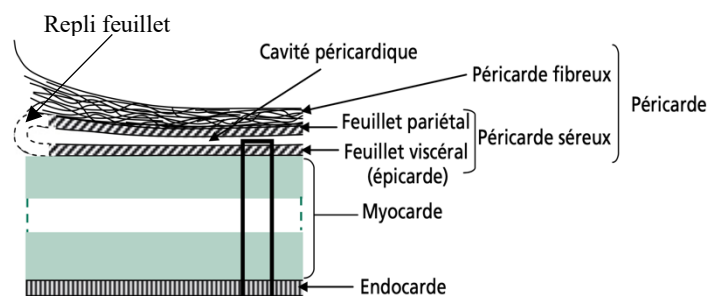
LES COMPARTIMENTS TISSULAIRES CARDIAQUES

LES ENVELOPPES TISSULAIRES CARDIAQUES

Le cœur est enveloppé par le **péricarde** qui est formé de **deux couches** : l'une **externe**, **dense** et **fibreuse**, qui **amarre** le **cœur** aux structures de la cavité thoracique : c'est le **péricarde fibreux**. Et l'autre, **interne**, qui correspond au **péricarde séreux**.

Le **péricarde séreux** comporte **2 feuillets** séparés par une mince **cavité péricardique** contenant un **liquide lubrifiant** produit par les cellules péricardiques.

- Le feuillet le plus **externe** du péricarde séreux (feuillet **pariétal**) tapisse la face interne du péricarde **fibreuse**.
- Le feuillet **interne** (feuillet **viscéral**) provenant du **repli** du feuillet pariétal est accolé au tissu **musculaire** du cœur : le **myocarde**. Le feuillet viscéral est également désigné sous le terme d'**épicode**.



Endocarde → myocarde → feuillet viscéral du péricarde séreux → cavité péricardique → feuillet pariétal du péricarde séreux → péricarde fibreux

LES STRUCTURES TISSULAIRES DE LA PAROI DU COEUR

La paroi du cœur est constituée par l'accolement intime de **trois tissus** : l'**épicode**, le **myocarde** et l'**endocarde**.

★ L'ÉPICARDE

C'est le feuillet viscéral du péricarde séreux. Il constitue la tunique la plus externe du cœur et correspond à une couche cellulaire **épithéliale** reposant sur une couche de **tissu conjonctif** dite **sous-mésothéliale**. Cette dernière repose sur une couche **sous-épicode** qui la sépare du myocarde.

Le couche **sous-épicode** contient :

- des **lobules adipeux**,
- des **nerfs**,
- des **fibres élastiques**
- des **vaisseaux sanguins coronariens** (= vaisseaux qui irriguent le cœur).

★ LE MYOCARDE

C'est la partie de la paroi cardiaque capable de se **contracter** et dont l'**épaisseur varie** en fonction de l'**intensité** des pressions qui s'y exercent. Les **ventricules** sont plus **épais** que les oreillettes et le gauche plus épais que le droit. Les cardiomyocytes, population majoritaire de ce tissu, sont agencés en **travées anastomosées** entre lesquelles est localisé un **tissu conjonctif** riche en **capillaires sanguins** (nécessaires à l'apport de substances diverses comme des nutriments).

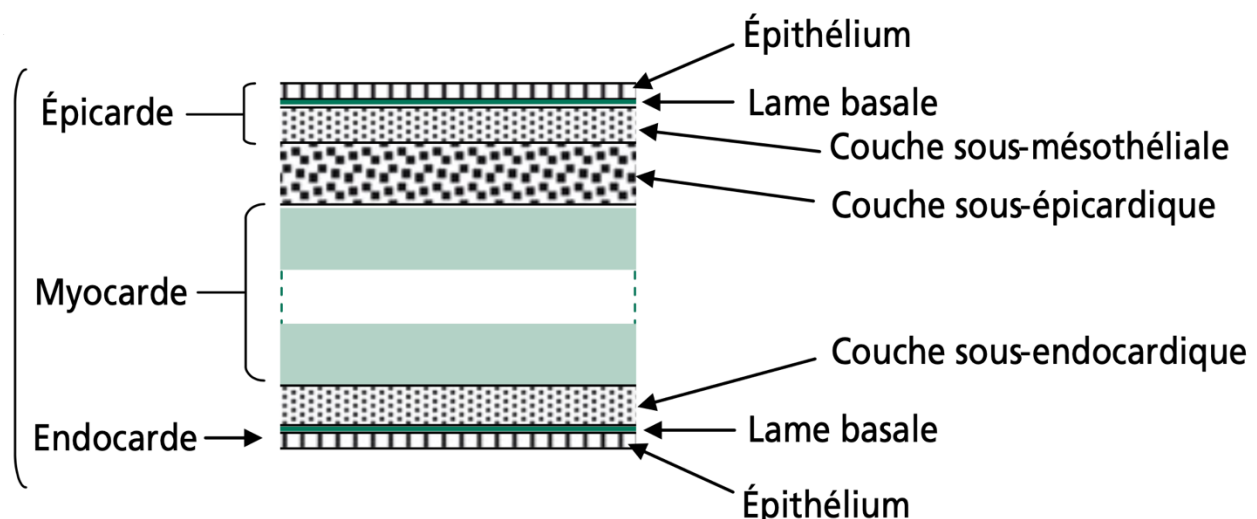
Il existe plusieurs types de cellules myocardiques (ou cardiomyocytes) en fonction de leur **équipement myofibrillaire** et de leurs **propriétés fonctionnelles** :

- **Cardiomyocytes contractiles** : ils ont une **striation transversale** comparable à celle des rhabdomyocytes
- **Cardiomyocytes non contractiles** : ils sont **peu** ou **pas striés** et regroupent :
 - Cellules **cardionectrices**
 - Cellules **myoendocrines**.

★ L'ENDOCARDE

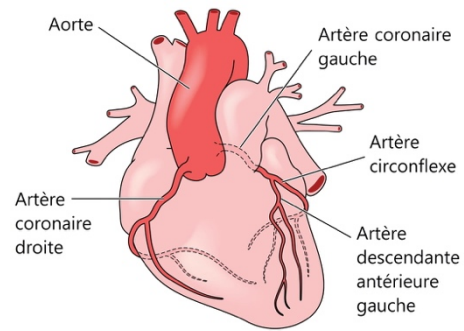
C'est la tunique la plus **interne**, correspondant à un **épithélium simple pavimenteux** (endothélium) en **continuité** avec les parois endothéliales (revêtement interne) des vaisseaux sanguins irriguant les tissus cardiaques. Il repose sur une couche conjonctive d'**épaisseur**, de **texture** et de **composition variables** selon les régions cardiaques qu'il tapisse (cavités auriculaires et ventriculaires ainsi que les valves).

Le cœur est un muscle qui se contracte avec des intensités différentes, et entre les cavités se contractant se trouvent des valves. Ces valves sont un peu plus fibreuses. Tout ceci a un retentissement sur la composition du tissu sous-endocardique plus ou moins fibreux.



IRRIGATION ET INNERVATION

Le cœur est **irrigué** par deux artères **coronaires** issues de l'aorte (elles débutent à la base de l'aorte). Ces deux artères coronaires **perfusent** le cœur pour assurer ses **besoins métaboliques**.



Il est innervé de façon **extrinsèque** (en plus d'une innervation propre qui est **intrinsèque**) par le système **neurovégétatif**, responsable de la **modulation** (accélérer ou ralentir) du rythme cardiaque.

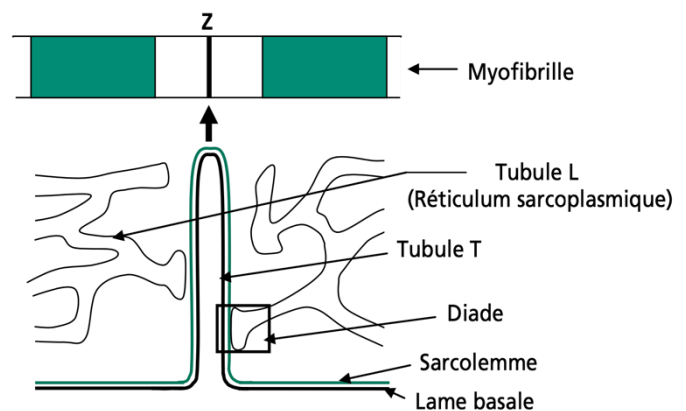
LES CARDIOMYOCYTES CONTRACTILES

CARACTÉRISTIQUES HISTOLOGIQUES

Les cardiomyocytes contractiles sont des cellules de grande taille (jusqu'à 100 microns de longueur), entourées d'une lame basale. Elles présentent une forme grossièrement cylindrique dont les extrémités souvent bifurquées s'engrènent avec celles des cellules contiguës (à côté, dans leur continuité). Elles possèdent un noyau allongé unique qui est situé en position centrale dans le sarcoplasme, et est qui est entouré par un appareil myofibrillaire. À l'instar de celui des rhabdomyocytes, l'**appareil myofibrillaire** présente une **striation transversale** typique due à l'existence de son organisation sarcomérique. Par ailleurs, le sarcoplasme est riche en **mitochondries** et en **gouttelettes lipidiques**.

En revanche, différentes **particularités** distinguent le **système T** des cardiomyocytes de celui des rhabdomyocytes :

- ★ Les invaginations formant les tubules T comportent la **lame basale**
- ★ Les **tubules T** se situent au niveau des **striations Z** et non à l'interface bande A / bande I (contrairement aux rhabdomyocytes)
- ★ Il n'y a pas de citernes terminales donc ce sont des **diades** et non des triades qui résultent de l'association d'un **tubule T** et d'un **tubule du réticulum sarcoplasmique**



- ★ En raison de la présence de la **lame basale** au centre des tubules T, de nombreux **complexes moléculaires membranaires**, en se liant aux **molécules matricielles** de la basale, assurent **mécaniquement le soutien** de l'**invagination**.

L'ensemble des cellules constitue un **réseau tridimensionnel** dont les **espaces extracellulaires** sont occupés par du **tissu conjonctif** contenant un fin **matériel fibreux** (collagène, élastine) et des **terminaisons** de **capillaires sanguins** et **lymphatiques**. Ce réseau est en particulier dû à l'existence de **jonctions intercellulaires** très spécialisées, propres au tissu cardiaque, les **stries scalariformes** ou **disques intercalaires**.

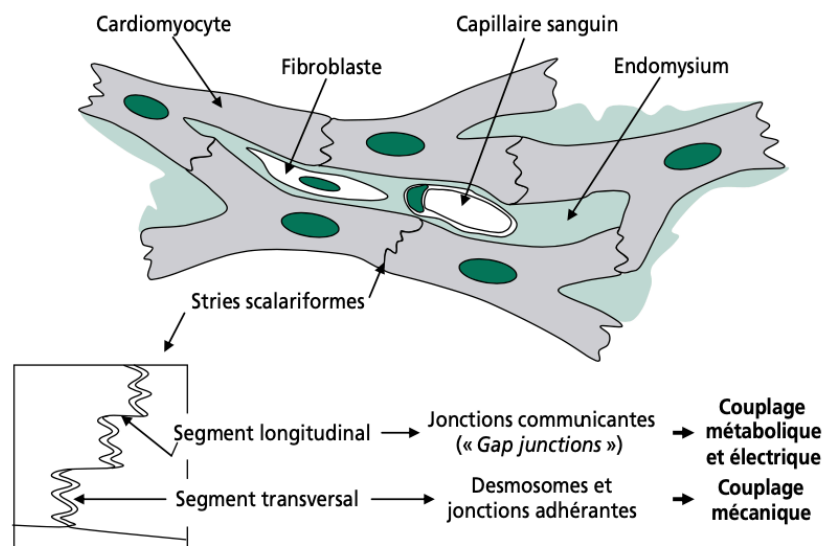
LES STRIES SCALARIFORMES

Elles assurent, entre les **cellules adjacentes** un couplage **mécanique** et **fonctionnel** :

- ★ Par l'intermédiaire de complexes d'ancrage elle assurent une **cohésion mécanique** du tissu cardiaque et **propagation** des **forces de tension** créées par les contractions myofibrillaires
- ★ Via des **jonctions communicantes** qui permettent le passage rapide d'un **signal nerveux d'excitation** d'une cellule à l'autre.

Elles apparaissent en marches d'escaliers avec une succession de **segments transversaux** et **longitudinaux** :

- ★ Les **segments transversaux** comportent :
 - Des **desmosomes** auxquels sont attachés des **filaments intermédiaires** de **desmine**
 - Des **jonctions adhérentes** où aboutissent des filaments d'**actine** en relation avec les extrémités sarcomériques **myofibrillaires**
- ★ Les **segments longitudinaux** comportent :
 - Des **jonctions communicantes**



CARACTÉRISTIQUES MOLÉCULAIRES

Par rapport aux rhabdomyocytes, différentes particularités concernant les éléments **contractiles** et **cytosquelettiques** peuvent être **distinguées** au niveau **moléculaire** :

- ★ Les myofilaments fins et épais : comportent des **isoformes spécifiques** cardiaques pour les **troponines I et T** et la **myosine**
- ★ Les myofilaments épais : l'**actine cardiaque** est codée par un **gène différent** de celui de l'actine des muscles squelettiques
- ★ Au niveau de la strie Z : la **nébulette** remplace la **nébuline** et joue un **rôle identique** à celle des rhabdomyocytes en s'associant aux filaments fins et en **régulant** leur longueur

Pour bien comprendre/apprendre ce cours :

- Faire attention aux différences le muscle strié squelettique (organisation des cellules, système T...)
- Faites des liens entre les matières ! Souvent il y a des notions qui sont moins détaillées dans certaines matières tout simplement car ce n'est pas l'objet du cours. ex : l'anatomie du cœur (anat), les myofilaments (biocell),
- Faire le lien entre la localisation des complexes jonctionnels et leur rôle (ex : desmosomes en transversal pour bien accrocher les cellules entre elles alors que si c'était en longitudinal l'ancrage serait moins efficace)
- Visualiser les notions de triade et de diade pour bien les différencier avec les schémas proposés dans chaque fiche

Voilà pour ce deuxième cours sur les muscles ! Il manque la fin du cours sur les cardiomyocytes non contractiles que j'ajouterai pour la version mise à jour. Pour l'instant concentrez-vous sur l'essentiel ! On va vous sortir sous peu une fiche récapitulative et comparative des muscles pour les réviser plus rapidement ! Ainsi que des DM pour vous entraîner, accrochez-vous !

L'histo vous aime 

Dédi aux plus beaux : j'ai
nommé la team co

