

Préparations tissulaires

QCM 1 : A propos des préparations tissulaires

- A) L'œil nu a une résolution de 0,2nm
- B) Il existe 2 méthodes de conditionnement et ce conditionnement a 4 objectifs principaux
- C) L'examen extemporané utilise une congélation à 30°
- D) La fixation permet des colorations spéciales
- E) Les réponses A, B, C et D sont fausses

QCM 2 : A propos des préparations tissulaires

- A) La fixation au glutaraldéhyde permet de l'immunohistochimie et des analyses moléculaires
- B) La transillumination est la propriété d'une structure à dédoublé l'influx lumineux
- C) Les électrons ont un pouvoir de pénétrations inférieur aux photons
- D) La biréfringence concerne le microscope optique classique
- E) Les réponses A, B, C et D sont fausses

QCM 3 : A propos des préparations tissulaires

- A) L'hydratation est nécessaires pour l'observation sous vide en ME
- B) Le plomb colore les membranes et l'acétate d'uranyle colore les nucléoprotéines
- C) En MEB l'échantillon est soit coloré aux métaux lourds soit vivant
- D) L'inclusion a deux objectifs : réaliser des coupes et archiver à température ambiante
- E) Les réponses A, B, C et D sont fausses

QCM 4 : A propos des préparations tissulaires

- A) Après la coupe, on obtient une lame blanche colorée
- B) Les colorants sont des solutions aqueuses
- C) Les colorants sont spécifique d'une molécule et pas d'une charge
- D) L'hématoxyline est un colorant basique qui colore les noyaux en rose
- E) Les réponses A, B, C et D sont fausses

QCM 5 : A propos des préparations tissulaires

- A) L'éosine est un colorant acide qui colore le cytoplasme en violet
- B) Le Perl's colore les dépôts ferriques
- C) En immunohistochimie l'AC secondaire est non visible l'œil nu à moins d'une liaison AC primaire/AC secondaire
- D) Les anticorps polyclonaux ont une bonne avidité
- E) Les réponses A, B, C et D sont fausses

Épithéliums

QCM 6 : À propos des épithéliums

- A) Les cellules d'un épithélium sont juxtaposées et étroitement jointives
- B) Elles reposent sur une base lamellaire
- C) La région apicale est dirigée vers l'intérieur de l'épithélium
- D) La région apicale peut être traversée par les vaisseaux, à l'opposé de la région apicale
- E) Les réponses A, B, C et D sont fausses

QCM 7 : Concernant le cytosquelette :

- A) On ne retrouve pas de vimentine dans les épithéliums

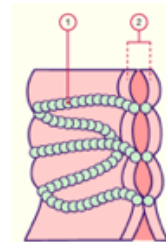
- B) Il existe des couples de cytokératine : les bases s'associent entre elles et les acides s'associent entre eux
- C) Le psoriasis est une pathologie qui touche la peau, c'est-à-dire le derme
- D) L'anticorps panCK reconnaît toutes les cytokératines
- E) Les réponses A, B, C et D sont fausses

QCM 8 : Concernant l'origine des épithéliums

- A) Le tube digestif est issu de l'endoderme
- B) Les glandes sudoripares proviennent de l'ectoderme
- C) Le neur ectoderme donne la rétine
- D) Les cavités coelomiques sont recouvertes d'un épithélium de revêtement issu du mésoderme
- E) Les réponses A, B, C et D sont fausses

QCM 9 : À propos des complexes jonctionnels :

- A) Ce complexe a une fonction d'étanchéité
- B) Ce complexe permet la liaison cellule-TC
- C) Ce complexe est retrouvé dans les cellules superficielles de l'épithélium vésical
- D) Ce complexe est uniquement visible en MO
- E) Les réponses A, B, C et D sont fausses



QCM 10 : À propos des pathologies :

- A) La transition épithélio-mésenchymateuse est un processus qui transforme le phénotype mésenchymateux en phénotype épithélial dans les tumeurs épithéliales
- B) Le pemphigus touche toutes les jonctions communicantes
- C) La pemphigoïde bulleuse consiste en un clivage intra-épidermique
- D) Helicobacter Pylori sécrète la protéine CAGA (mdr!) qui cible deux protéines des jonctions serrées : ZO 1 et JAM
- E) Les réponses A, B, C et D sont fausses

QCM 11 : A propos des épithéliums

- A) La kératinisation donne 4 couches spécifiques de haut en bas : Couche cornée, couche épineuse, couche granuleuse, couche basale
- B) Les microvillosités banales sont éparse avec des longueurs variables
- C) Les stéréocils permettent de faire progresser le mucus et les ovocytes par leurs battements
- D) Les épithéliums peuvent avoir une fonction de réception sensoriel
- E) Les réponses A, B, C et D sont fausses

QCM 12 : A propos des épithéliums

- A) Le foie et le pancréas sont des glandes amphicrines
- B) La glande sublinguale est une glande à sécrétion mixte
- C) Les glandes apocrines ont des sécrétions généralement lipidiques
- D) Les glandes exocrines déversent leurs produits de sécrétion dans le sang
- E) Les réponses A, B, C et D sont fausses

QCM 13 : A propos des épithéliums

- A) Les épithélium urétral ont des cellules glandulaires isolés
- B) Les jonctions communicantes sont observés dans tous les tissus
- C) La lumière des unités sécrétrices acineuse est étroite
- D) Tandis que celle des unités sécrétrices alvéolaire est large
- E) Les réponses A, B, C et D sont fausses

QCM 14 : A propos des épithéliums

- A) Dans les cellules prismatiques, le noyau est au 1/3 inférieur de la cellule
- B) Dans les épithéliums unistratifiés, toutes les cellules sont en contact avec la lame basale
- C) Le tissu conjonctif d'une muqueuse est le chorion
- D) Les desmosomes ont une fonction d'ancrage forte
- E) Les réponses A, B, C et D sont fausses

QCM 15 : Émilie a d'énormes bulles qui apparaissent en plein milieu de son grand front (Le front national on l'appelle), elle se demande ce que c'est, les bulles ont peu d'érosion et son nombreuse, qu'est-ce que peut bien avoir la biophy (A part le seum)

- A) Elle est atteinte de pemphigoïde bulleuse
- B) Elle est atteint de pemphigus
- C) Elle a un clivage intra épidermique
- D) Elle a un clivage épidermo dermique
- E) Ces énormes bulles vont calmer notre chère tutrice de biophy qui fait un peu trop la folle (Comptez faux, c'est une marseillaise)

Tissus conjonctifs non spécialisés

QCM 16 : À propos des tissus conjonctifs :

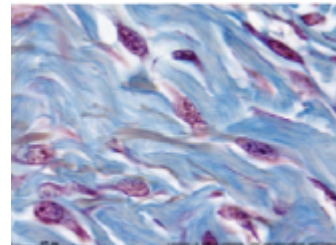
- A) Les tissus conjonctifs élastiques ont un rôle de soutien et emballage, nutritif et d'interface, immunitaire et inflammatoire, de cicatrisation et réparation tissulaire
- B) On ne retrouve pas de tissu conjonctif lâche dans l'intima des vaisseaux
- C) Dans les tissus conjonctifs lâches, la substance fondamentale est macroscopiquement amorphe
- D) Les fibroblastes interviennent dans la cicatrisation : ils permettent d'éloigner les berges d'une plaie
- E) Tout est faux

QCM 17 : À propos des tissus conjonctifs :

- A) Les tissus réticulés sont constitués d'une charpente d'élastine
- B) Dans les tissus réticulés, on observe, en MO, des microfilaments aperiodiques et dispersés dans une matrice riche en protéoglycanes
- C) On retrouve deux types de tissus conjonctifs denses : les tissus denses fibrillaires et lamellaires
- D) Les tissus denses bi ou multitendus sont retrouvés dans l'aponévrose et le stroma de la cornée
- E) Tout est faux

QCM 18 : À propos de cette coupe, il s'agit de :

- A) TC lâche
- B) TC fibreux dense orienté
- C) TC élastique
- D) TC fibreux dense non-orienté
- E) TC entrelacé



QCM 19 : À propos des cellules résidentes des tissus conjonctifs :

- A) Les cellules souches mésenchymateuses sont les précurseurs des chondroblastes
- B) Les fibroblastes et fibrocytes possèdent de longs prolongement cytoplasmique détachés les uns des autres
- C) Les fibroblastes, grâce à leur forme, sont très fixes et ne migrent pas
- D) Les protéases MMPs sécrétées par les fibroblastes permettent la dégradation enzymatique de la MEC
- E) Tout est faux

QCM 20 : À propos des différents collagènes :

- A) Il est très important sur le plan quantitatif : il constitue près de 50% de la masse pondérale
- B) On retrouve, du plus petit au plus grand : les fibrilles, les fibres, les faisceaux
- C) Dans la peau, le collagène X est entrelacé
- D) Le scorbut a été éradiqué au XIXe siècle
- E) Tout est faux

Tissu musculaire strié squelettique

QCM 21 : À propos des tissus musculaires striés squelettiques :

- A) Les cardiomyocytes sont des cellules agencées en travées anastomosées
- B) Le sarcolemme correspond à un tissu conjonctif fin entouré par une lame basale
- C) La striation transversale caractéristique des cellules est due entre autres au réticulum sarcoplasmique et à son réseau tubulaire
- D) Ils sont rattachés aux pièces squelettiques grâce à certains de leurs composants matriciels
- E) Les réponses A, B, C et D sont fausses

QCM 22 : À propos des tissus musculaires striés squelettiques :

- A) Leur mise en mouvement se fait par l'intermédiaire de nerfs sensitifs qui se ramifient pour innover plusieurs fibres musculaires
- B) Une unité motrice correspond systématiquement à un motoneurone alpha et un unique myocyte qu'il innerve
- C) Leur contraction se caractérise par un raccourcissement de la fibre musculaire
- D) Leurs cellules contiennent une dizaine de noyaux périphériques
- E) Les réponses A, B, C et D sont fausses

QCM 23 : À propos des rhabdomyocytes :

- A) Les myofilaments fins sont disposés de façon trigonale entre les travées formées par les myofilaments épais
- B) La myosine des myofilaments fins est rattachée au disque Z via de l'alpha-actinine
- C) La région centrale des myofilaments épais est dépourvue de têtes
- D) On appelle triade l'ensemble formé par deux citernes terminales accolées de part et d'autre à un tubule T
- E) Les réponses A, B, C et D sont fausses

QCM 24 : À propos de tes gros biceps :

- A) Les muscles sont rattachés via des tendons au squelette, d'où leur nom
- B) En effet, certains constituants matriciels des muscles tels que le collagène permettent de constituer les tendons
- C) L'épimysium est un tissu conjonctif dense englobant l'ensemble des faisceaux
- D) L'endomysium est séparé de la lame basale par le sarcolemme
- E) Caninos bat 11 au développé couché

QCM 25 : À propos de l'appareil myofibrillaire des rhabdomyocytes :

- A) Les bandes claires (bandes I) sont constituées principalement de myofilaments d'actine
- B) Les myofilaments d'actine sont composés d'actine F et de troponine (liste exhaustive)
- C) La myoméline est une protéine liée aux têtes de myosine et à la titine, elle fait partie de la ligne M
- D) La titine est une molécule géante qui s'étend sur la longueur d'un sarcomère
- E) Les réponses A, B, C et D sont fausses

Tissu musculaire cardiaque

QCM 26 : À propos du tissu cardiaque :

- A) La paroi du cœur est constitué par l'accolement de trois tissus : l'endocarde, le myocarde et le péricarde
- B) Le péricarde est formé de deux couches dont la plus externe, appelée péricarde fibreux, amarre le cœur aux structures de la cavité thoracique
- C) Le péricarde séreux est séparé en deux feuillets par une cavité péricardique
- D) Le myocarde est la couche capable de se contracter et son épaisseur varie selon l'endroit du cœur (ventricule ou oreillette, droit ou gauche)
- E) Les réponses A, B, C et D sont fausses

QCM 27 : À propos du tissu cardiaque :

- A) L'endocarde est un épithélium simple pavimenteux séparé des parois endothéliales des vaisseaux irriguant les tissus cardiaques
- B) L'ensemble du corps est irrigué par les artères coronaires
- C) Il est innervé par le système nerveux neurovégétatif responsable de la modulation des battements cardiaques
- D) Les cardiomyocytes sont entourés d'une lame basale qui est une matrice extracellulaire particulière
- E) Les réponses A, B, C et D sont fausses

QCM 28 : À propos des cardiomyocytes contractiles

- A) À la différence des rhabdomyocytes ils possèdent un noyau allongé unique et central
- B) Ils présentent une striation transversale typique due à leur organisation sarcomérique
- C) Ils développent entre eux des jonctions intercellulaires spécialisées
- D) Ces jonctions sont appelées stries scalariformes ou disques Z
- E) Les réponses A, B, C et D sont fausses

QCM 29 : À propos des caractéristiques histologiques des cardiomyocytes contractiles :

- A) On retrouve des diades correspondant à l'association d'une citerne terminale et d'un tubule T
- B) Le tubule T contient la lame basale à l'instar des rhabdomyocytes
- C) Les tubules T se trouvent au niveau de la jonction bande A / bande I
- D) Leurs extrémités ne sont pas bifurquées
- E) Les réponses A, B, C et D sont fausses

QCM 30 : À propos des stries scalariformes :

- A) Elles assurent entre les cellules adjacentes un couplage mécanique seulement
- B) Par l'intermédiaire de complexes d'ancrage elles assurent la cohésion mécanique et la propagation des forces de tension créées par les contractions
- C) Les jonctions adhérentes ainsi que les desmosomes se trouvent sur les segments transversaux
- D) Non ! C'est les jonctions communicantes qu'on retrouve au niveau des segments transversaux
- E) Les réponses A, B, C et D sont fausses

QCM BONUS : BloodyMary se promenant dans les couloirs de Pasteur tombe nez à nez avec Caninos :

- A) Face à tant de beauté son système parasymphatique se met en marche et son cœur bat la chamade
- B) Non ! C'est l'orthosymphatique qui accélère le rythme cardiaque
- C) Ça marcherait si elle avait croisé Yanousa
- D) Tout est faux : BloodyMary n'a même pas de cœur : elle préfère aller effrayer les petits enfants
- E) T'façon la biostat c'est nul