

Séméiologie en imagerie thoracique

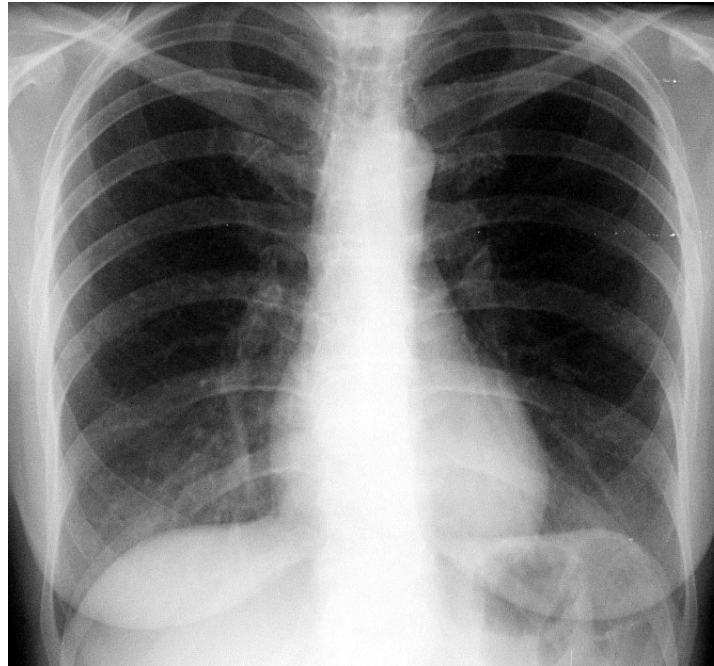
D1

Techniques et aspects normaux

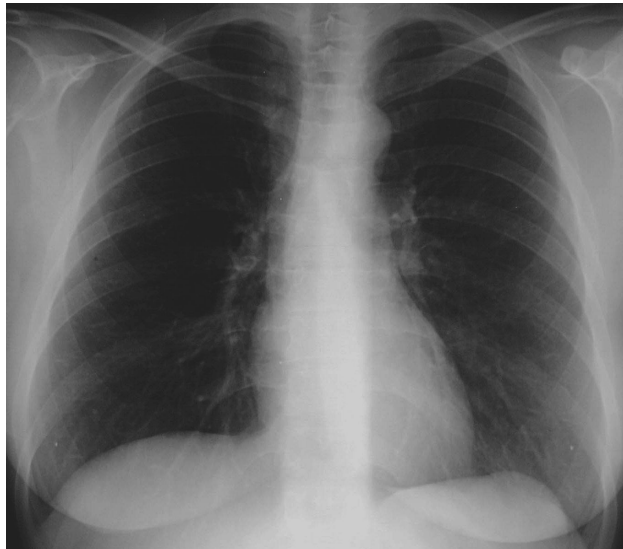
- Radiographie du thorax
- Scanner thoracique
- Imagerie par résonance magnétique

Radiographie thoracique

- Examen de base pour l'étude du thorax
- Conditions techniques rigoureuses
 - Debout inspiration profonde ++: 6eme arc costal ant se projetant sur la coupole
 - Face – Profil: vérifier face stricte en analysant extrémités internes des clavicules symétriques / apophyses épineuses

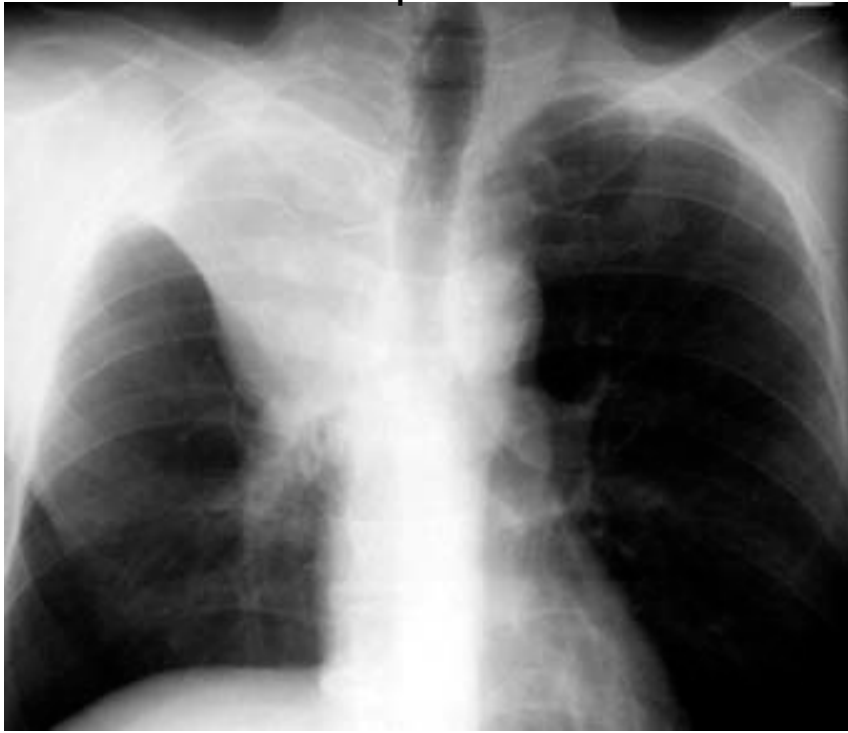

- Interprétation difficile car superposition de multiples structures sur un seul plan: paroi, plèvre, poumon, médiastin
- Plan d'interprétation d'une rx thoracique (spirale)

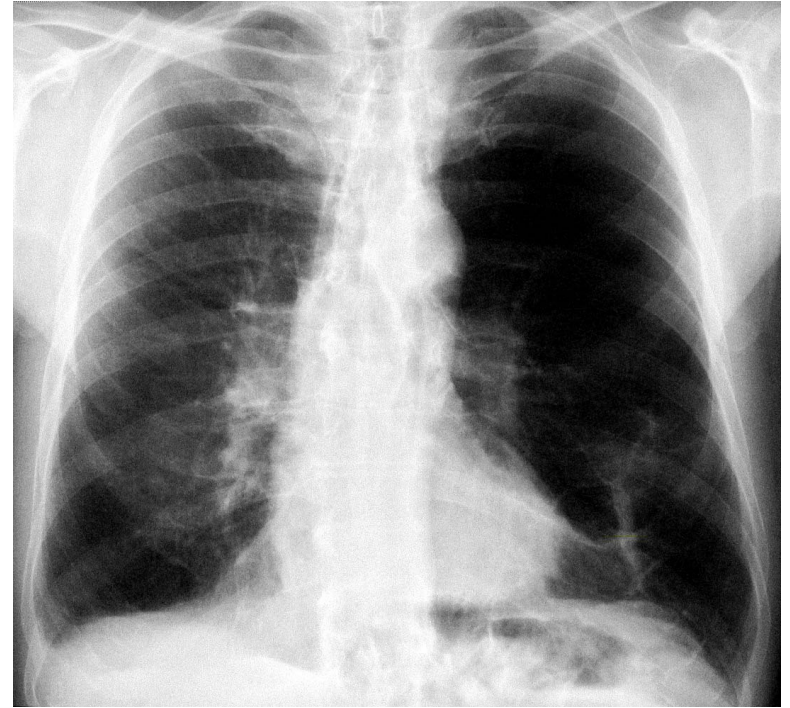


- Images pathologiques élémentaires:
 - Augmentation de densité d'une structure, responsable d'une augmentation de l'absorption des RX: opacité
 - Diminution de densité: hyperclarté
 - Association des 2: image mixte

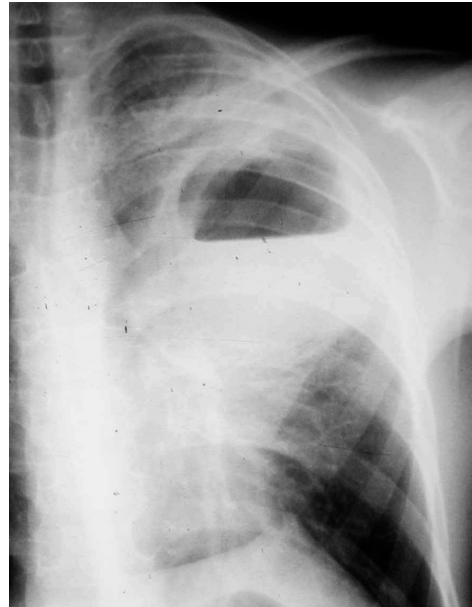
Opacité



Hyperclarté

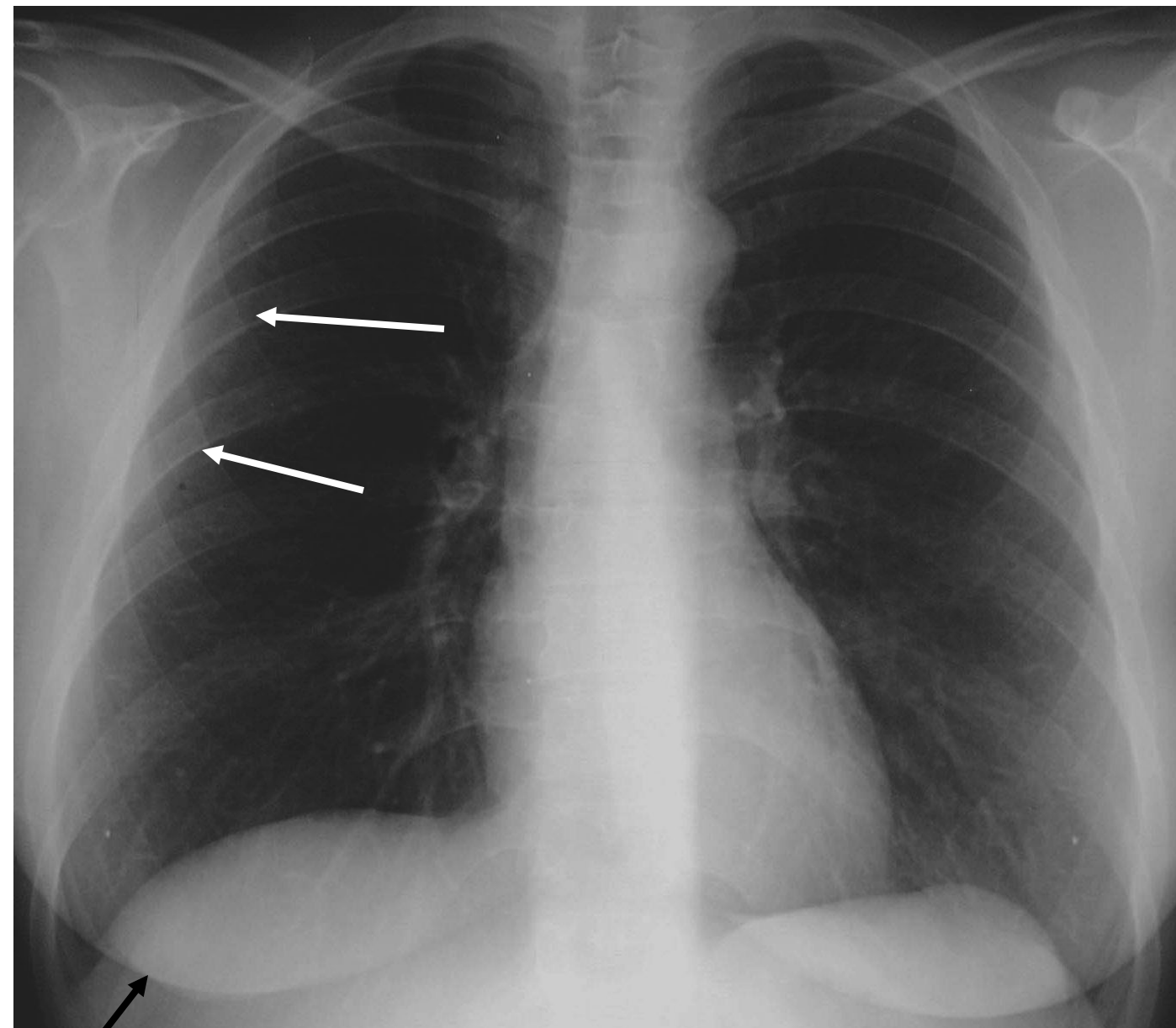
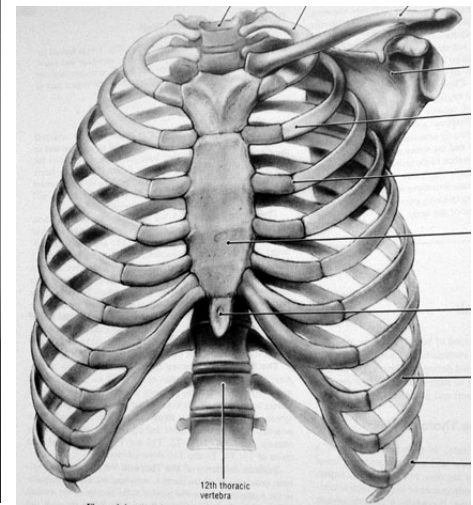


Mixte: cavité



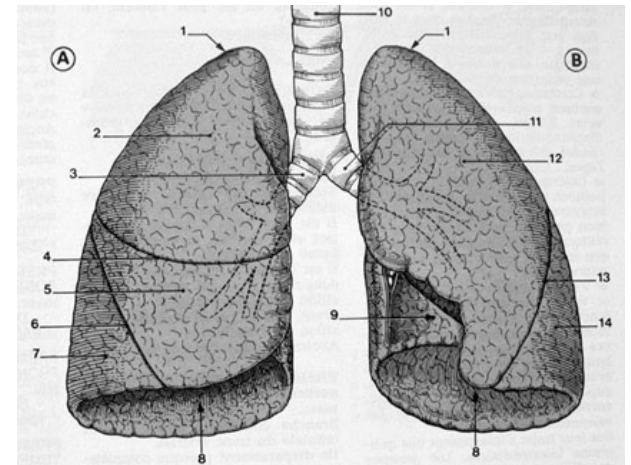
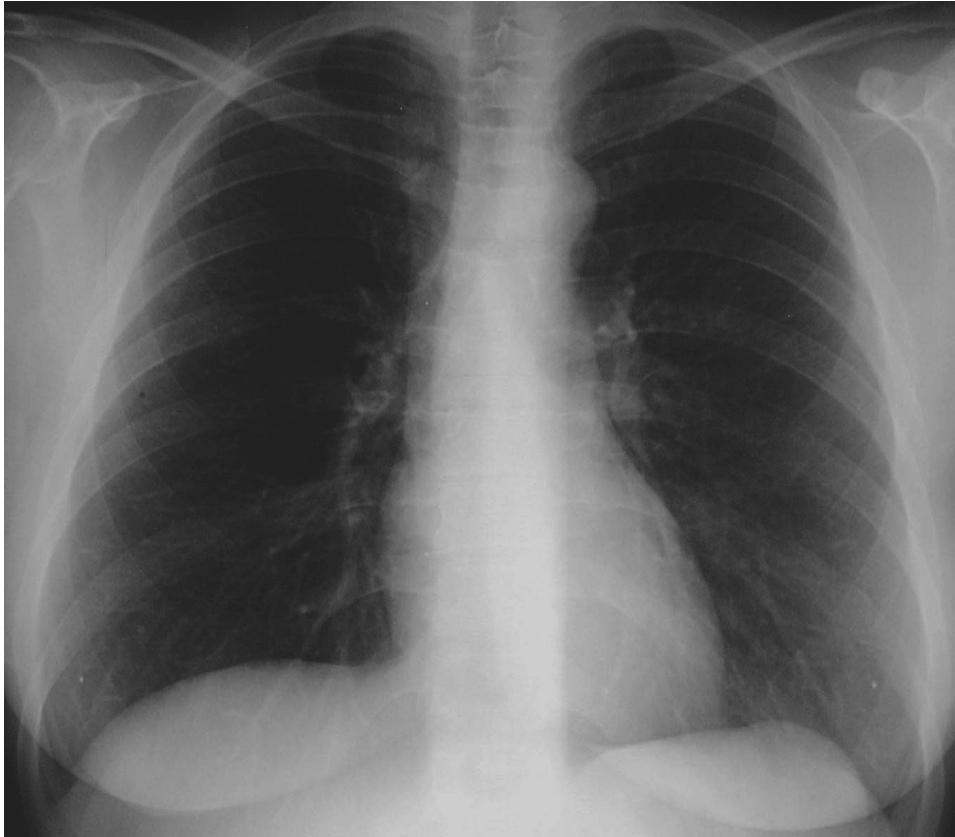
Les parties molles et
la paroi osseuse

Cotes
Rachis
Omoplate
Clavicule
Sternum



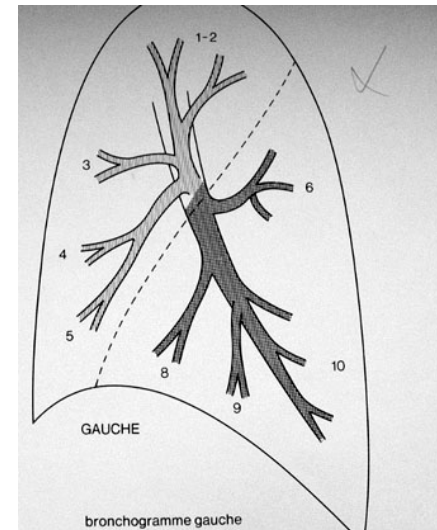
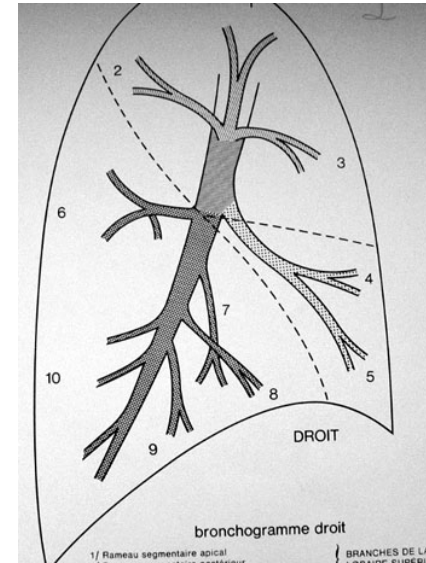
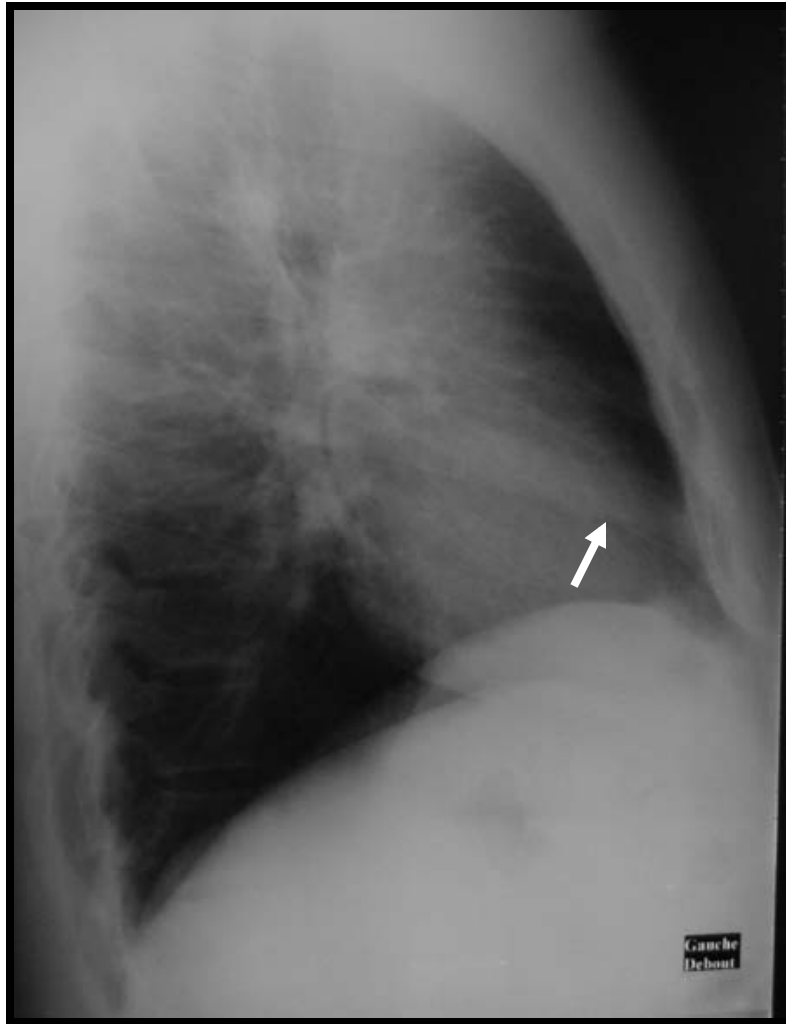
Le parenchyme

- Les seules opacités visibles chez un sujet normal sont les artères et les veines pulmonaires
- Vaisseaux centraux: les hiles
 - point d'émargence des AP
 - hile G plus haut ou même niveau que hile droit
- Vaisseaux périphériques: division dichotomique

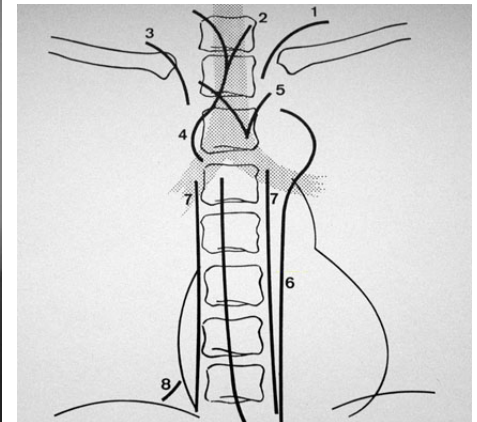
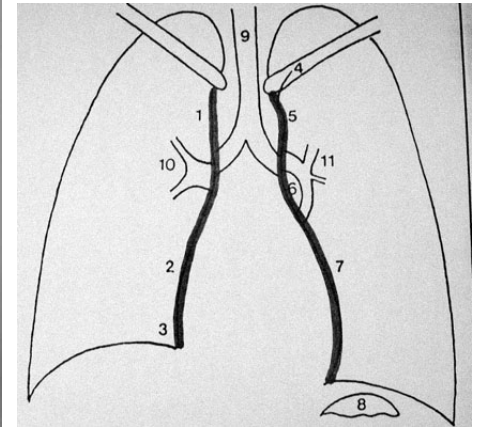
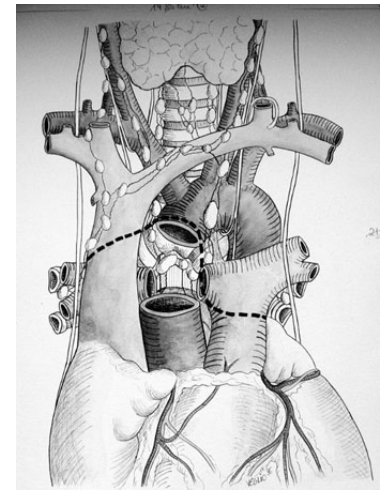
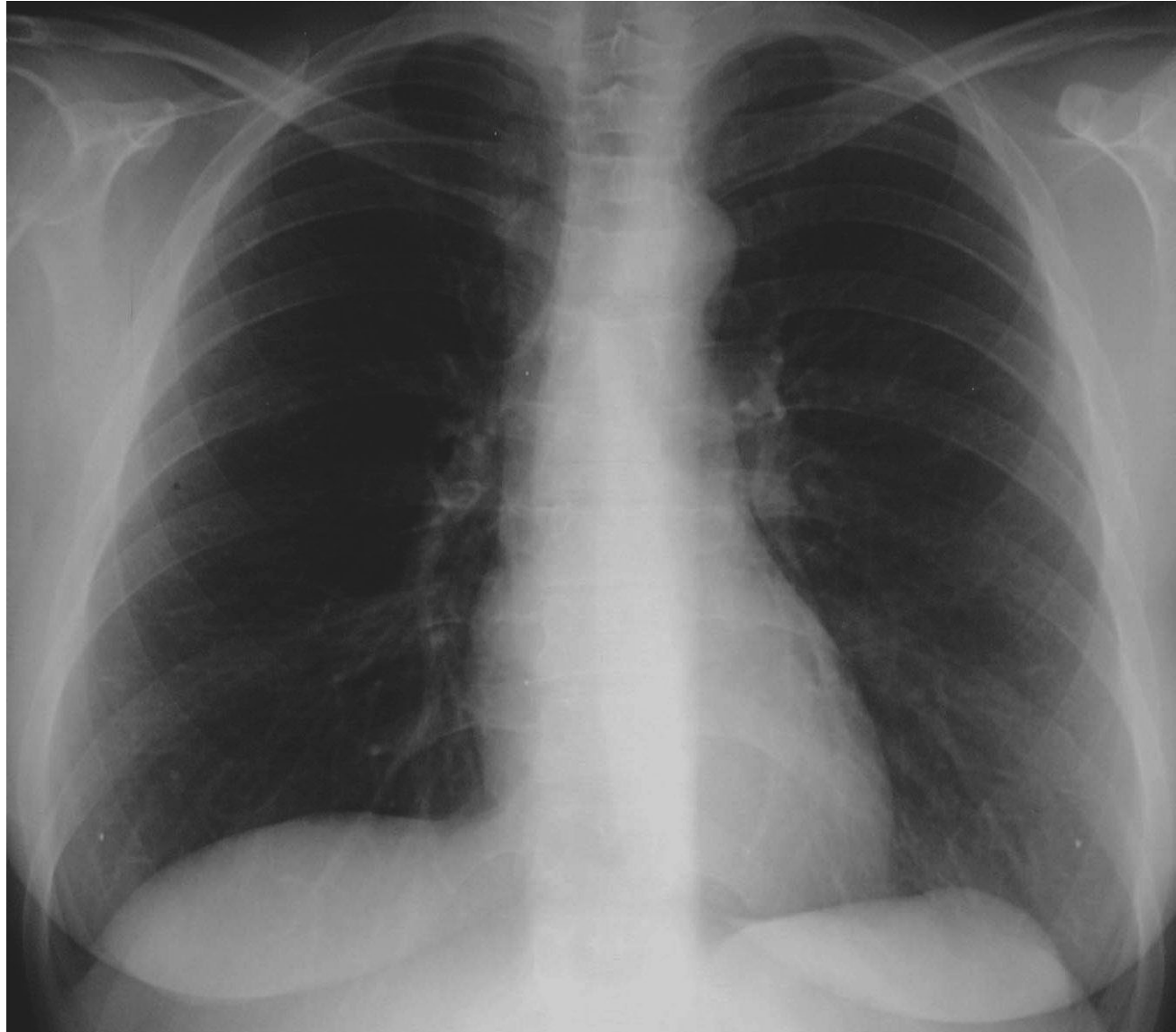


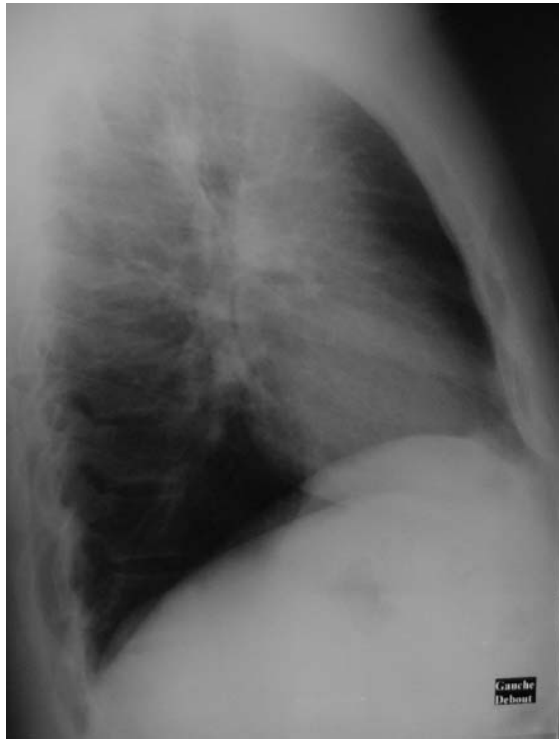
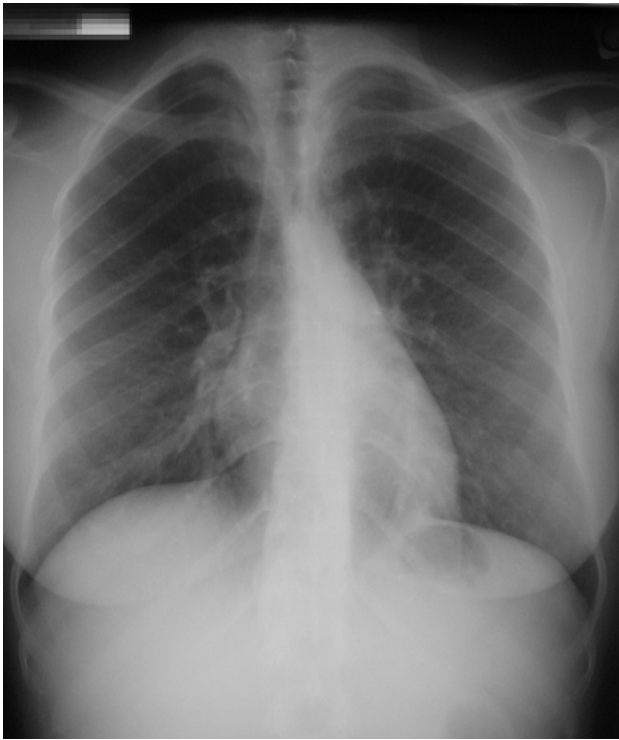
La plèvre

Feuillet viscéral et pariétal non visibles
sauf scissures (difficiles à identifier)

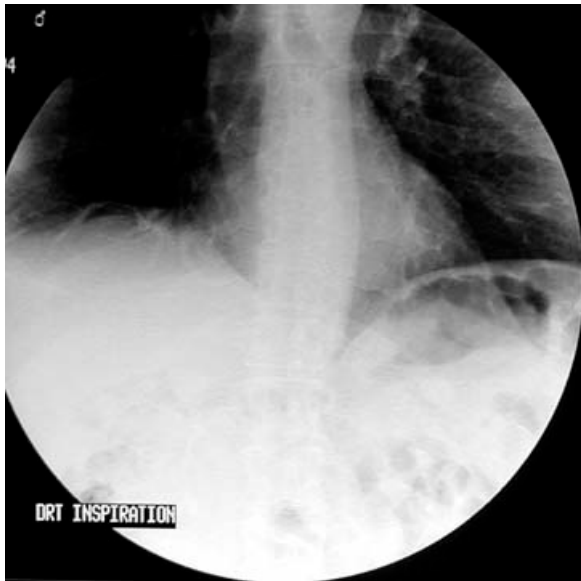

Le médiastin: - trachée, cœur et vaisseaux (bords)
- les lignes médiastinales

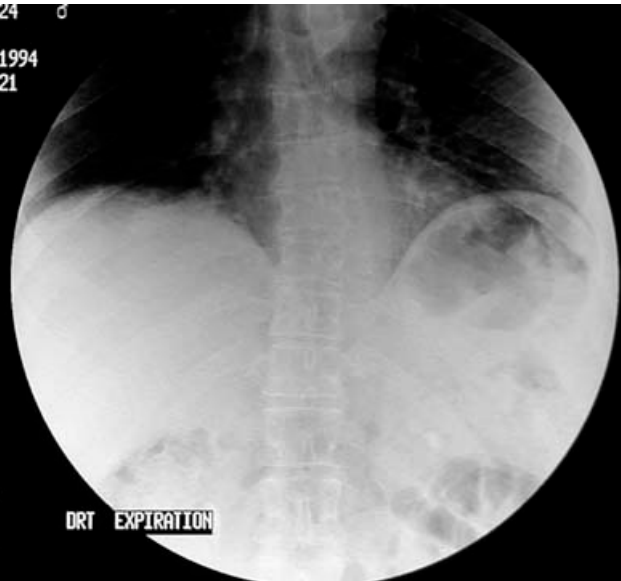



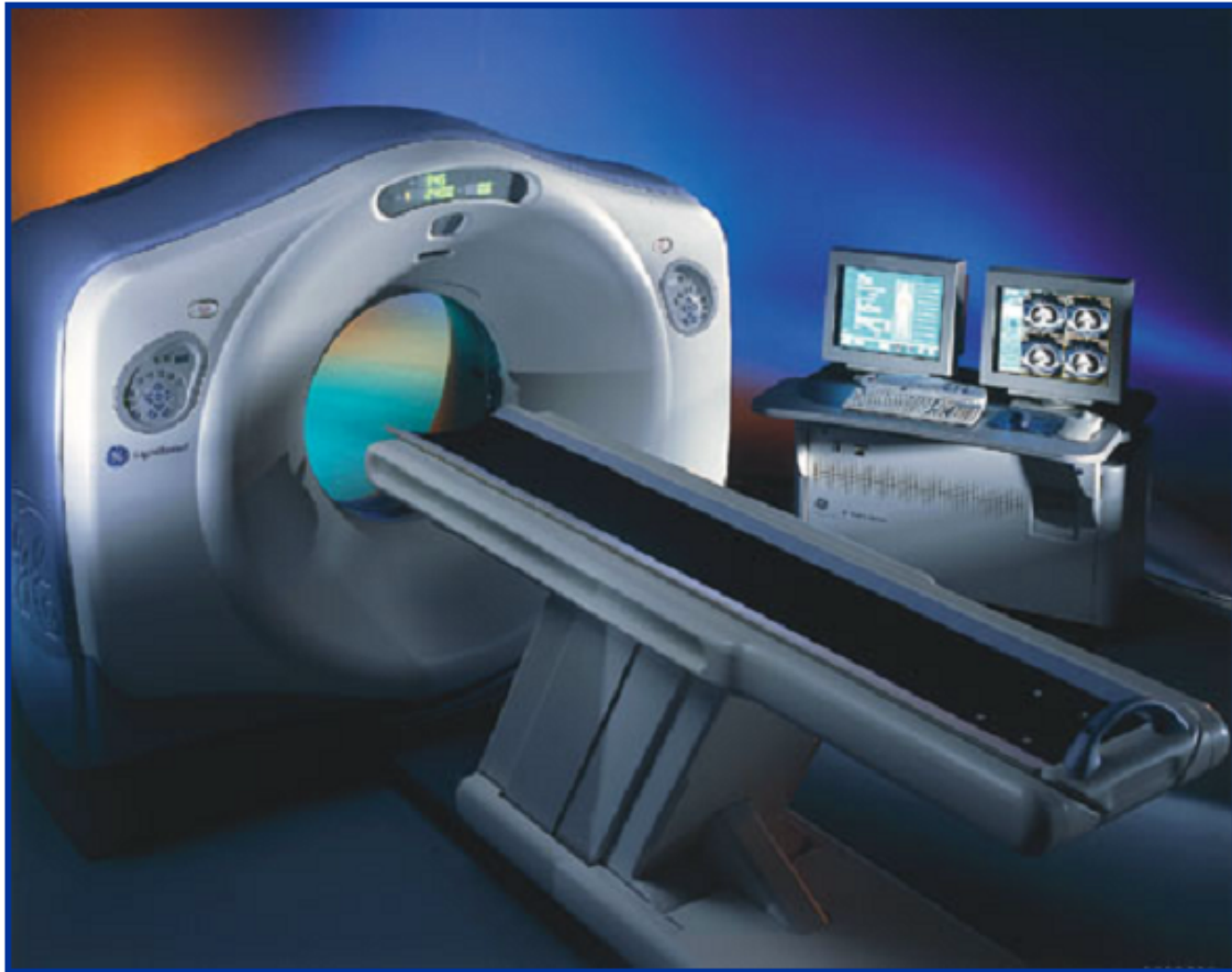
Les coupoles



28-08-24
H 3
14-06-1994
10:59:21

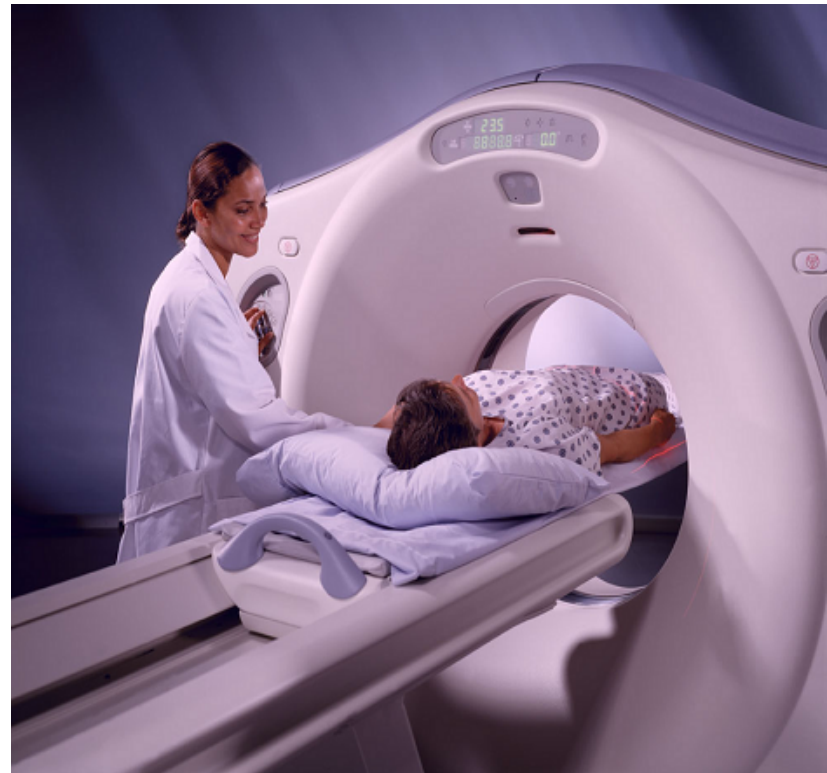

Scanner thoracique



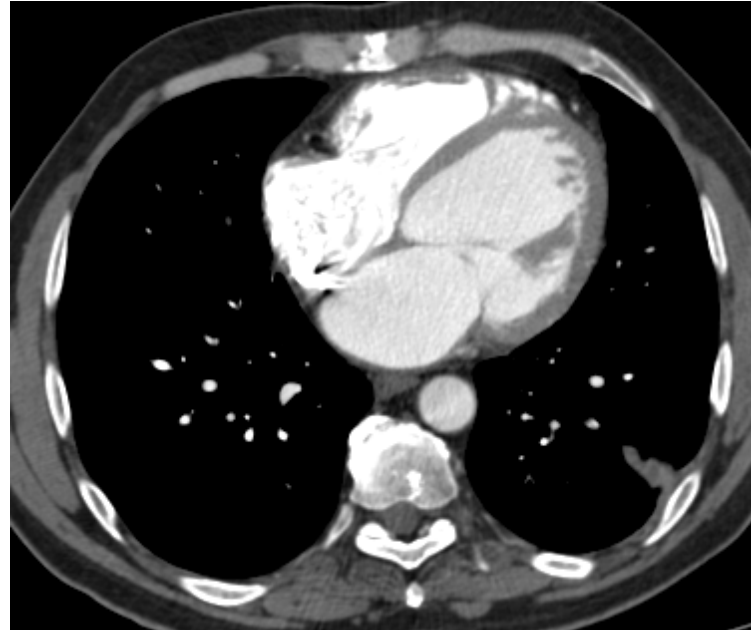
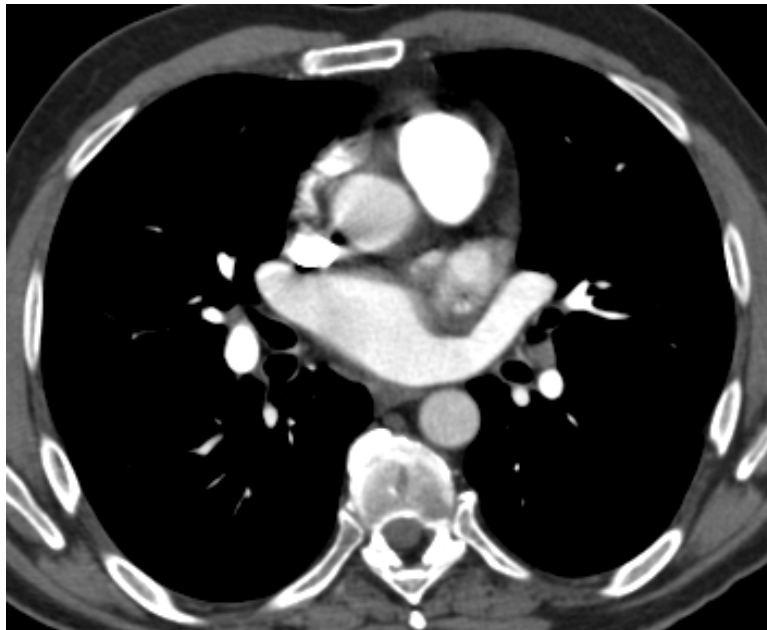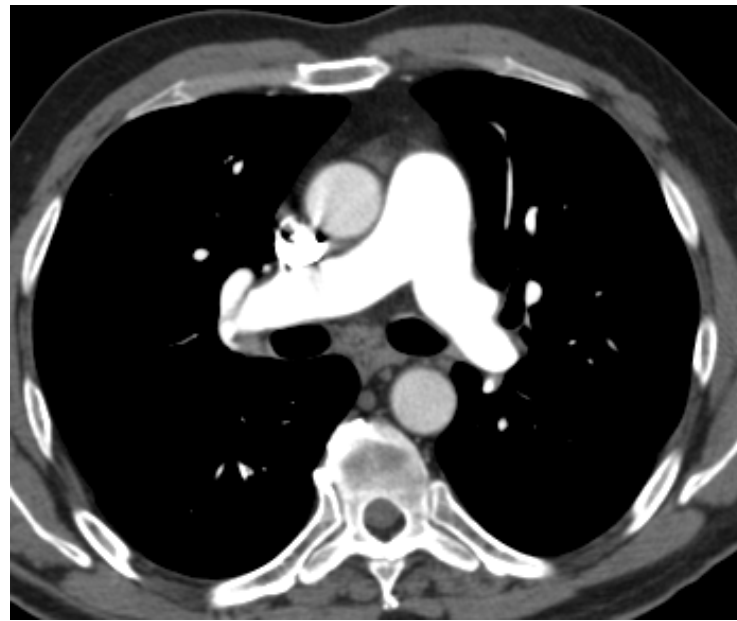
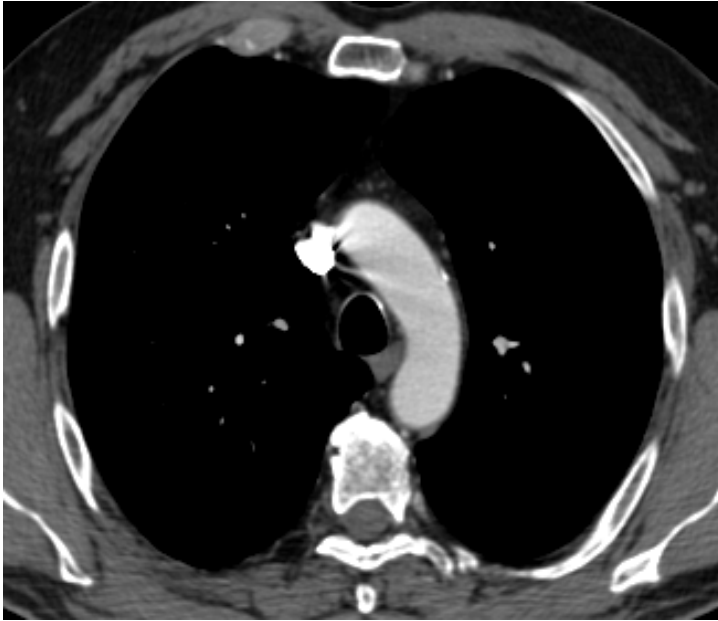
- Principe

- Tube à rayon X et couronne de détecteurs tournant autour du patient allongé
- Translation de la table permettant le déplacement du patient
- Réalisation de coupes transversales +++
- Multiples possibilités de traitement des images: reconstructions multiplanaires et 3D.

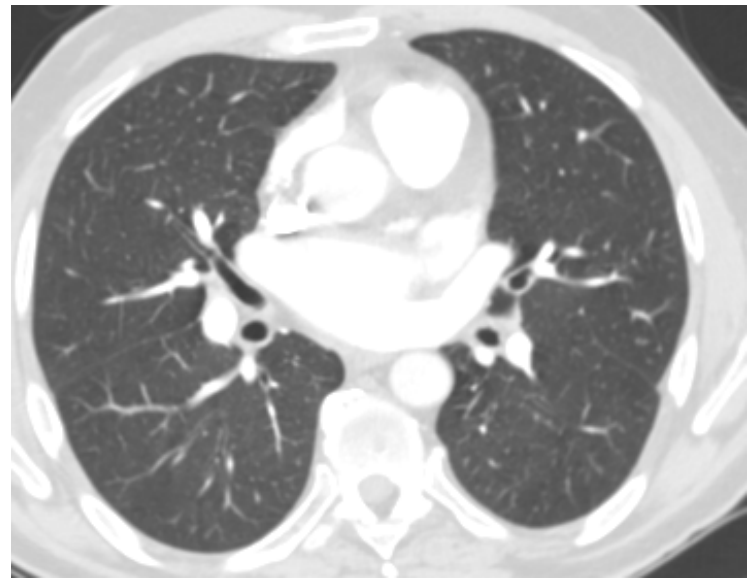
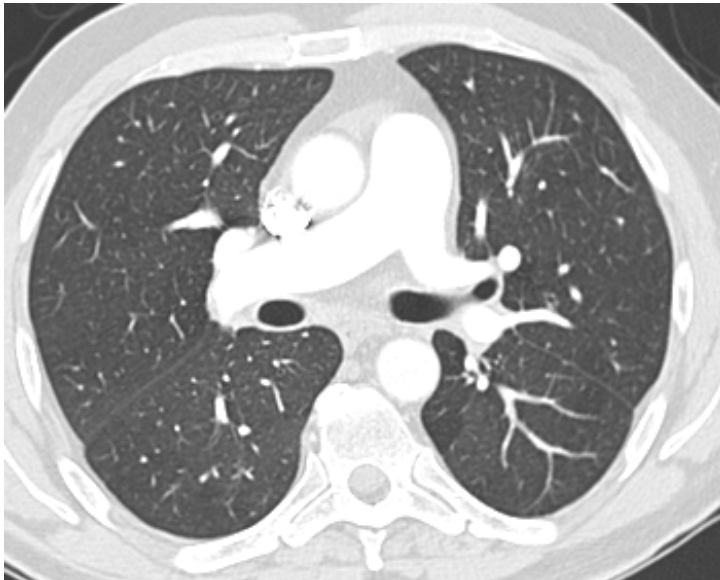
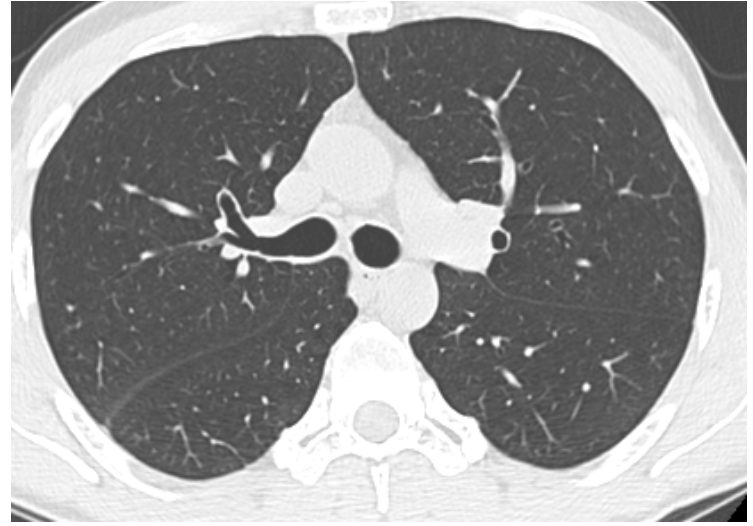
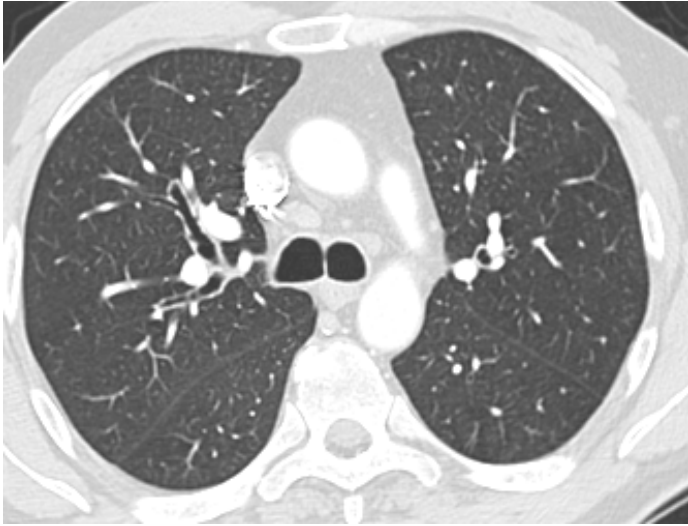


- Précision anatomie du médiastin et des poumons
- Mesure de densité +++ (solide, liquide, air, graisse, os))
- Bonne analyse des régions mal explorées en radiographie +++
(apex, régions paravertébrales, péri-hilaires, jonction cervico-thoracique et thoraco-abdominale, rétro-cardiaque)
- Problème de l' exposition aux Rayons X

Etude du médiastin: nécessite injection de produit de contraste

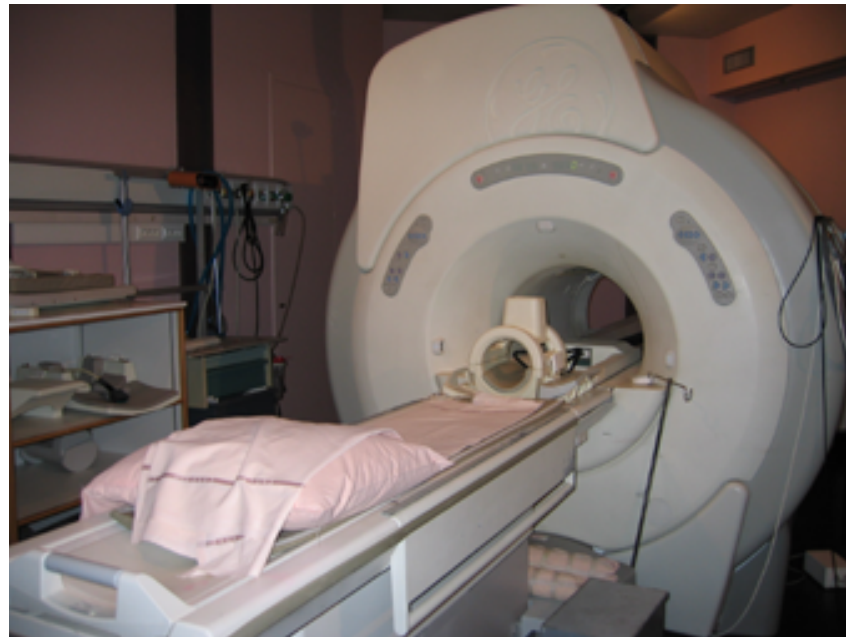

Le poumon, les bronches, la plèvre et les scissures

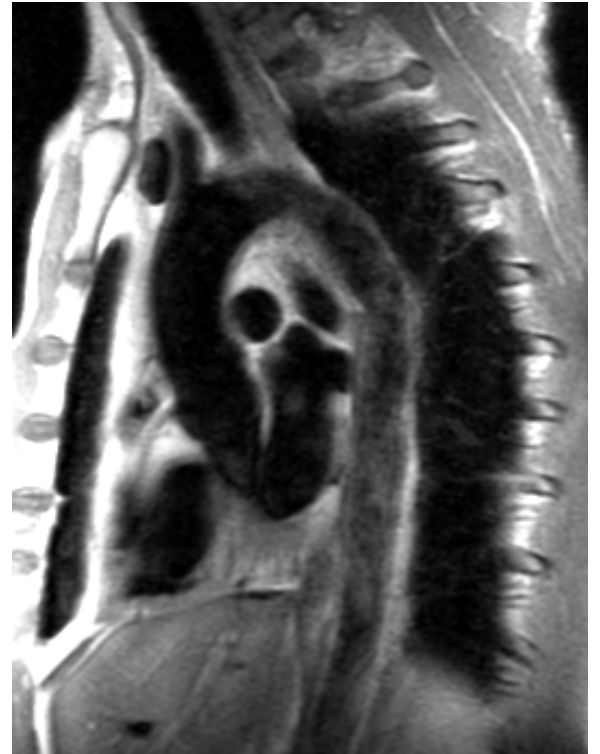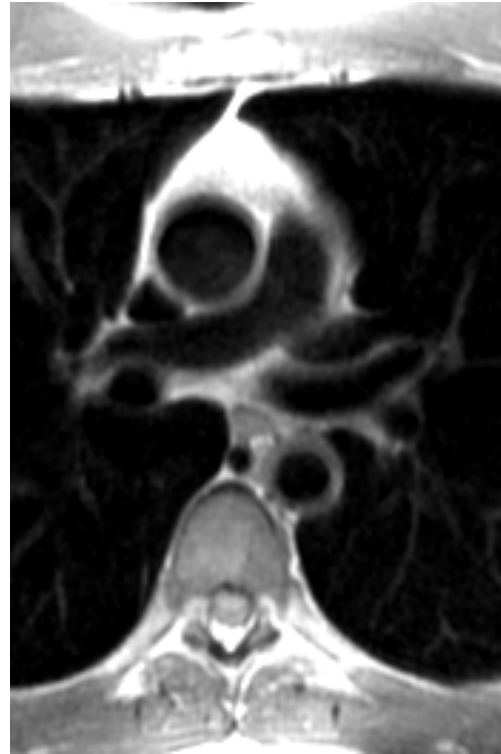
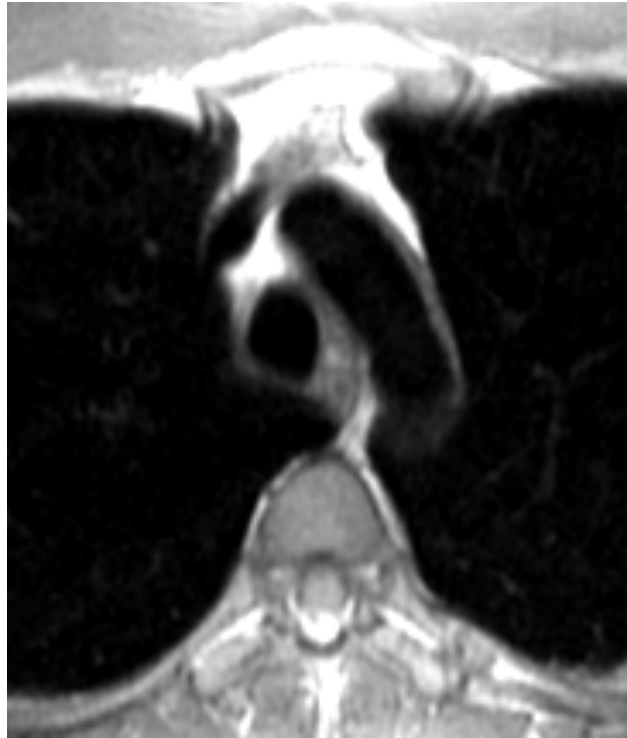


Imagerie par résonance magnétique

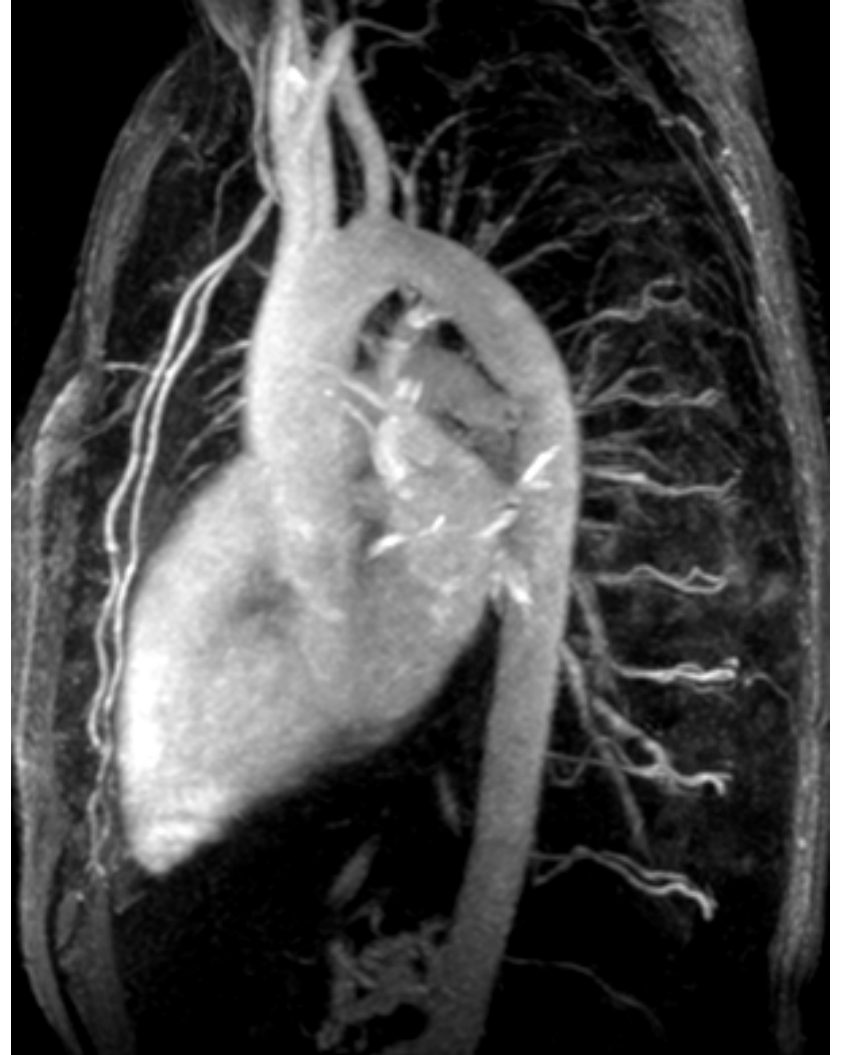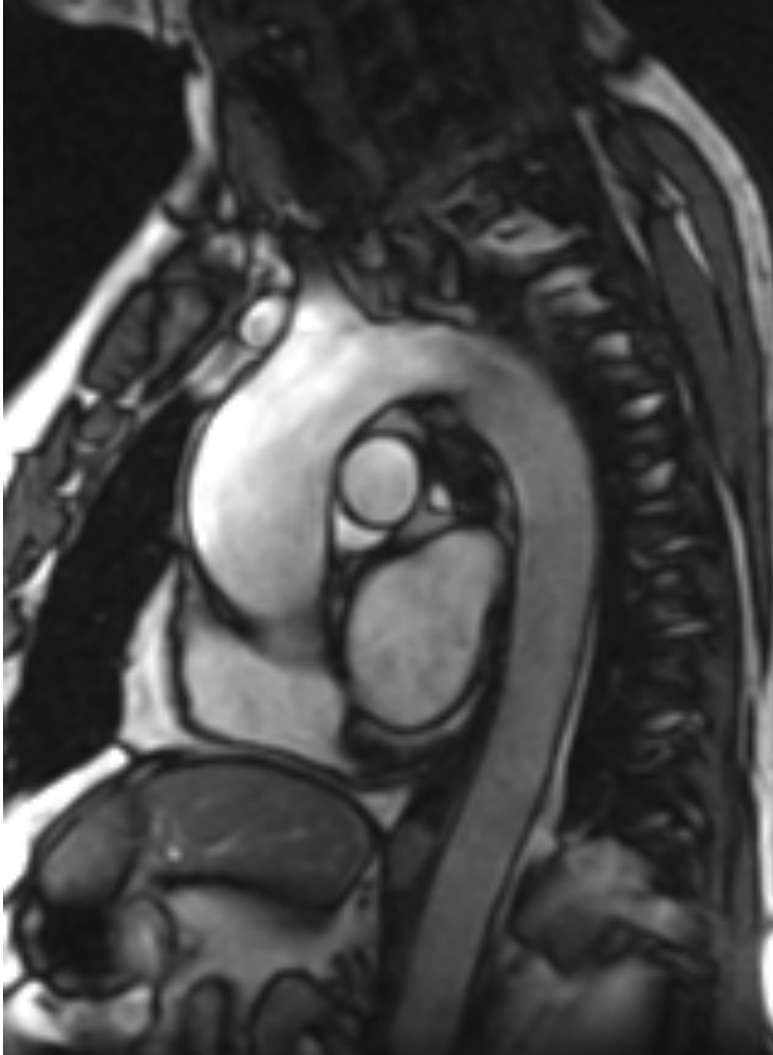- Principe: mouvement des protons sous l'influence d'un champ magnétique et d'une onde de radiofréquence: émission de signaux transformés en images numériques
- Pas de rayon X +++
- Acquisition dans tous les plans de l'espace



- Quelques applications en imagerie thoracique
- Exploration vasculaire +++: étude de l' aorte
- Exploration du cœur +++: myocarde et valves cardiaques



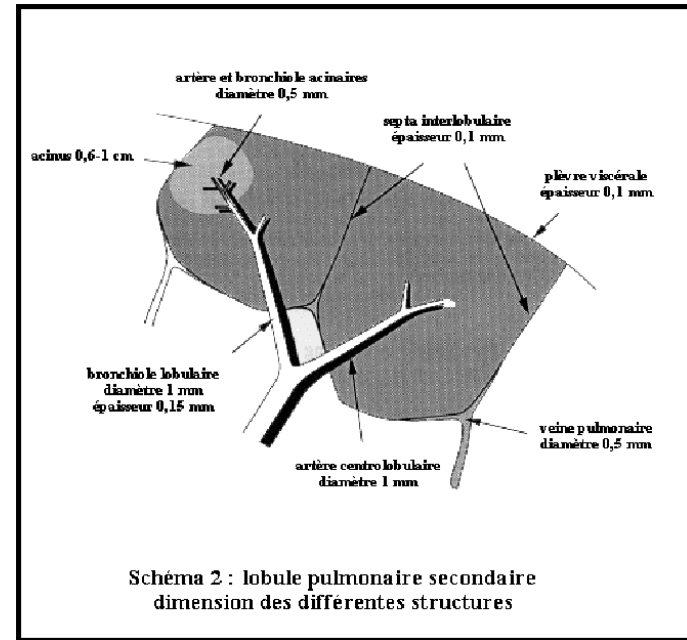
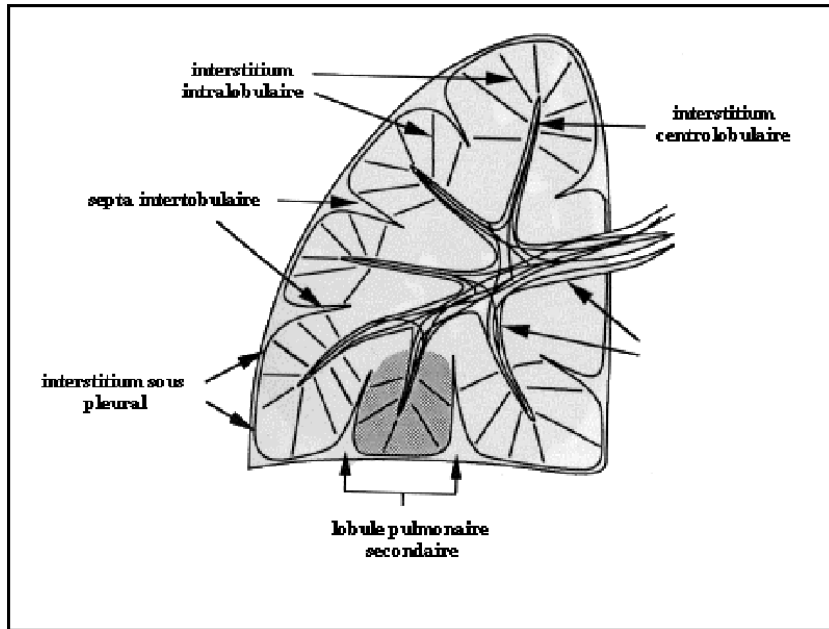
Angio IRM de l'aorte



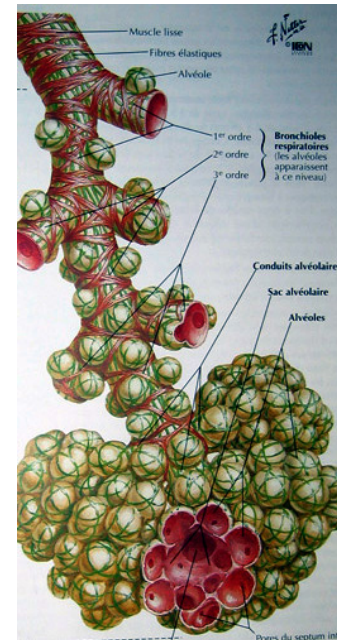
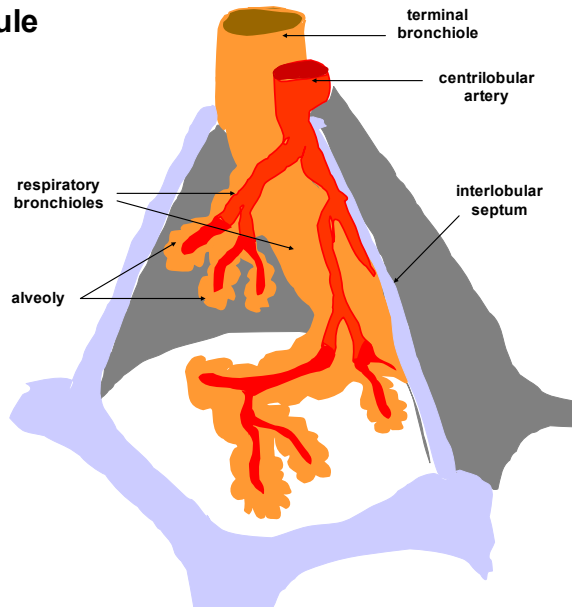
Principaux syndromes

- Syndrome alvéolaire
- Syndrome interstitiel
- Nodules pulmonaires
- Syndrome bronchique
- Kystes pulmonaires
- Syndrome médiastinal
- Syndrome pleural
- Syndrome pariétal

L'unité essentielle du parenchyme: le lobule pulmonaire secondaire



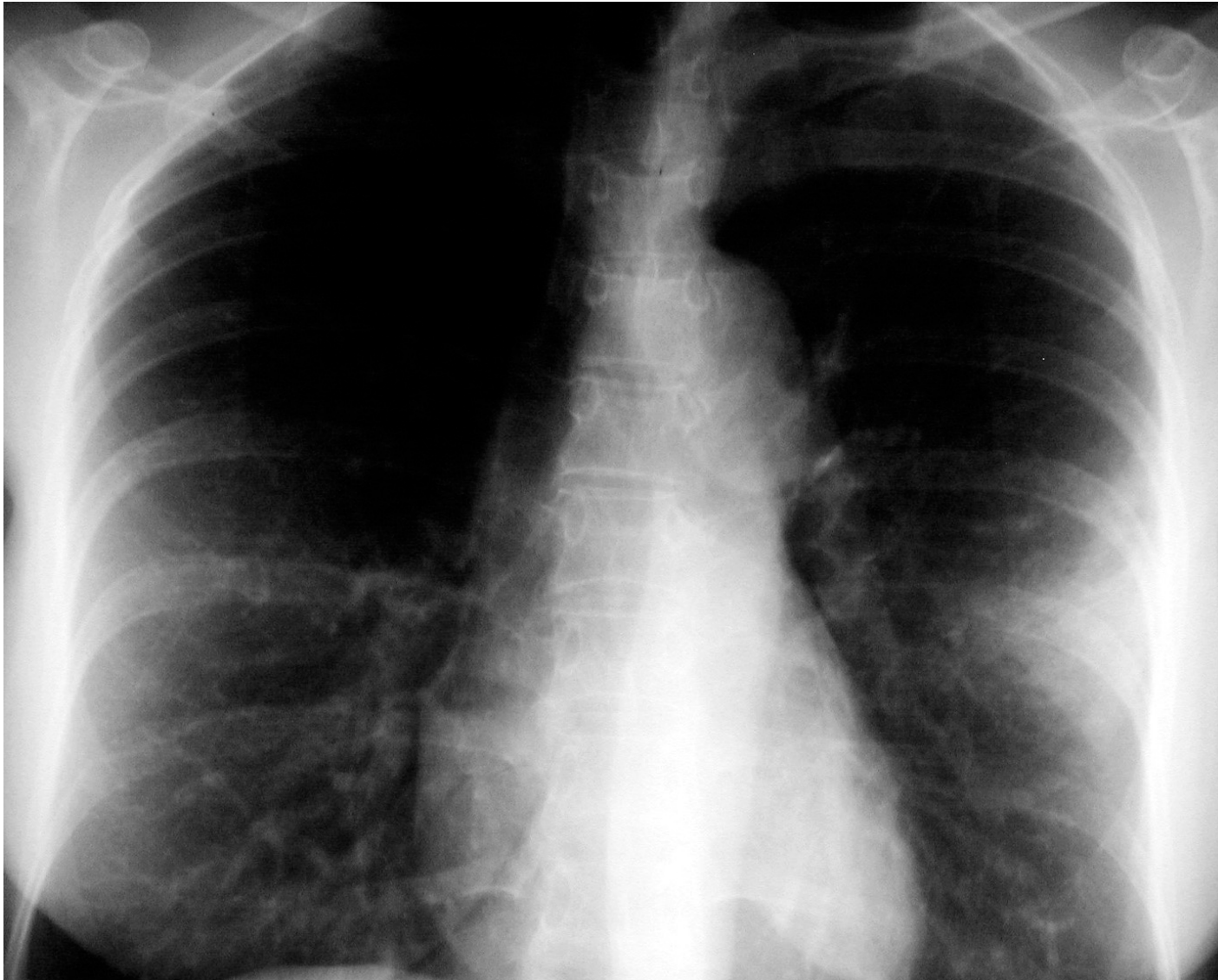secondary lobule

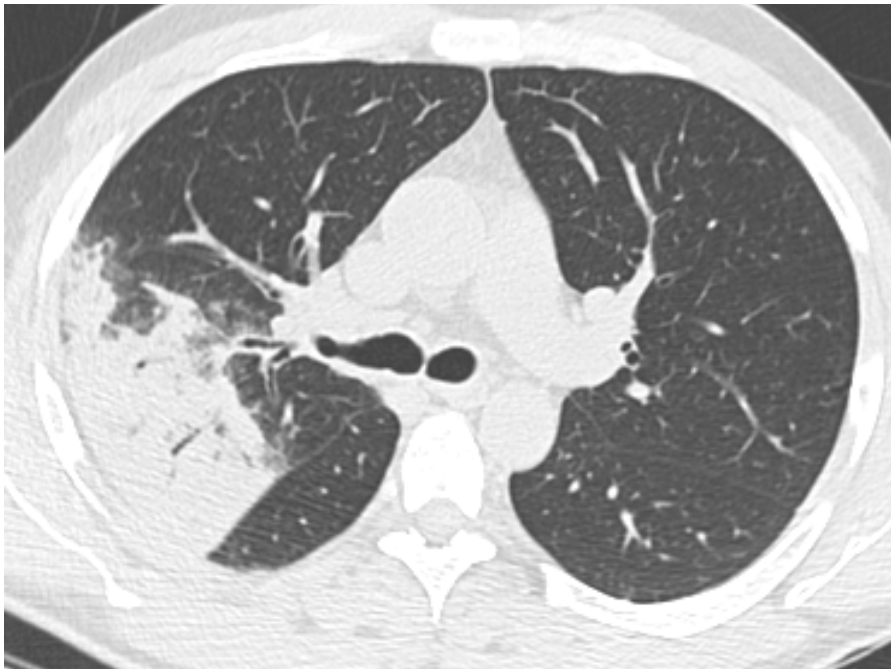
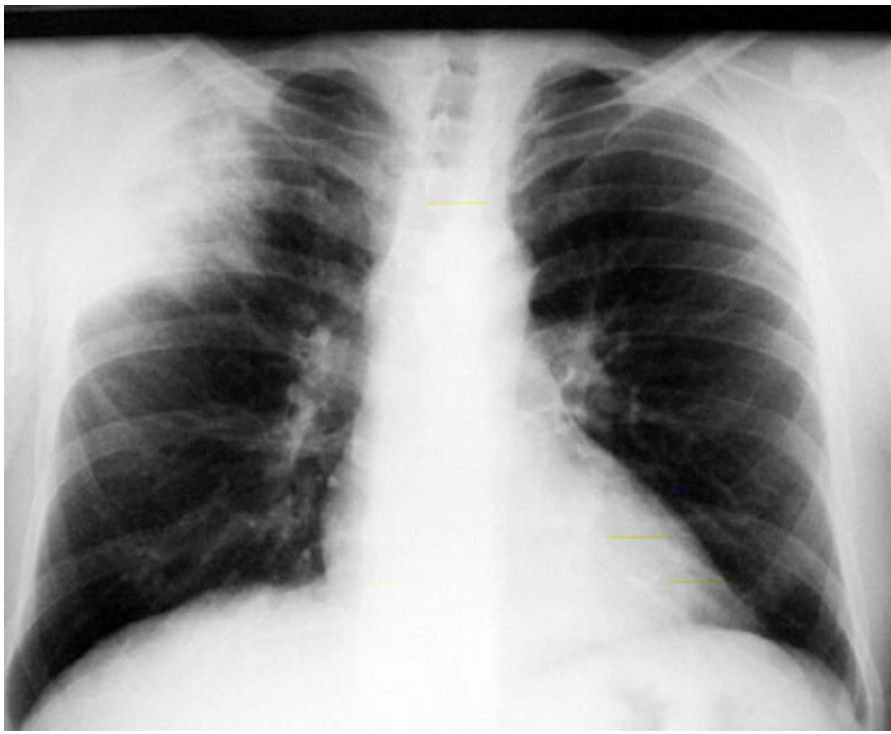

Syndrome alvéolaire

- Ensemble des signes traduisant le comblement des alvéoles par du liquide, des cellules ou une substance amorphe
 - Opacité (ou condensation) à bords flous (atteinte localisée à certains lobules, d'autres restant aérés)
 - Tendance à la confluence témoignant de la diffusion du processus pour devenir systématisé
 - Systématisée c.a.d de topographie lobaire ou segmentaire: forme triangulaire à base pleurale ou scissurale ++ nette
 - Bronchogramme et alvéologramme aérique
 - Aspect en aile de papillon: respecte la périphérie et les sommets
 - Nodules alvéolaires: petits nodules à bords flous associés aux autres opacités confluentes
 - Evolution rapide +++(aggravation ou régression)

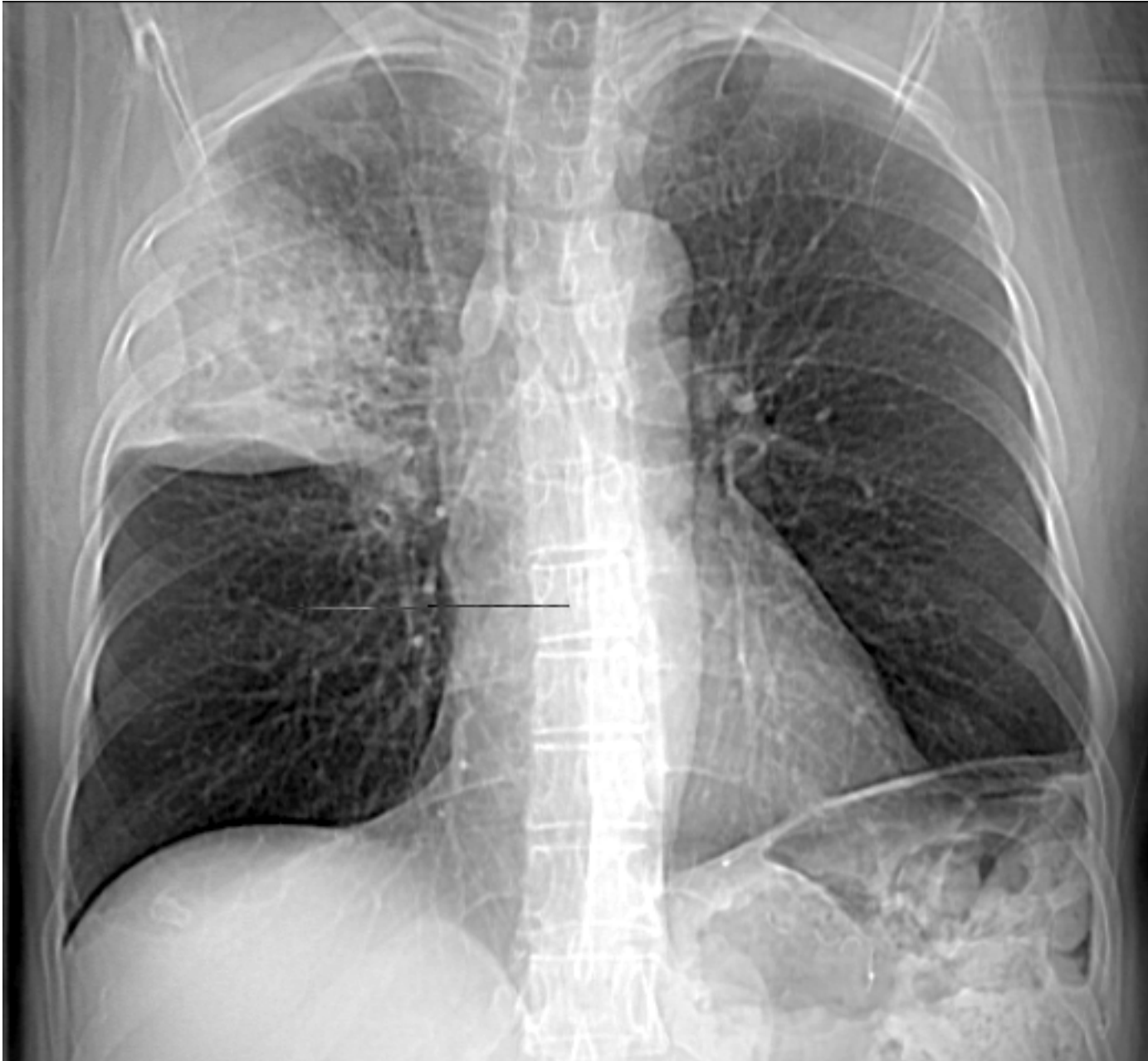Condensation à bords flous



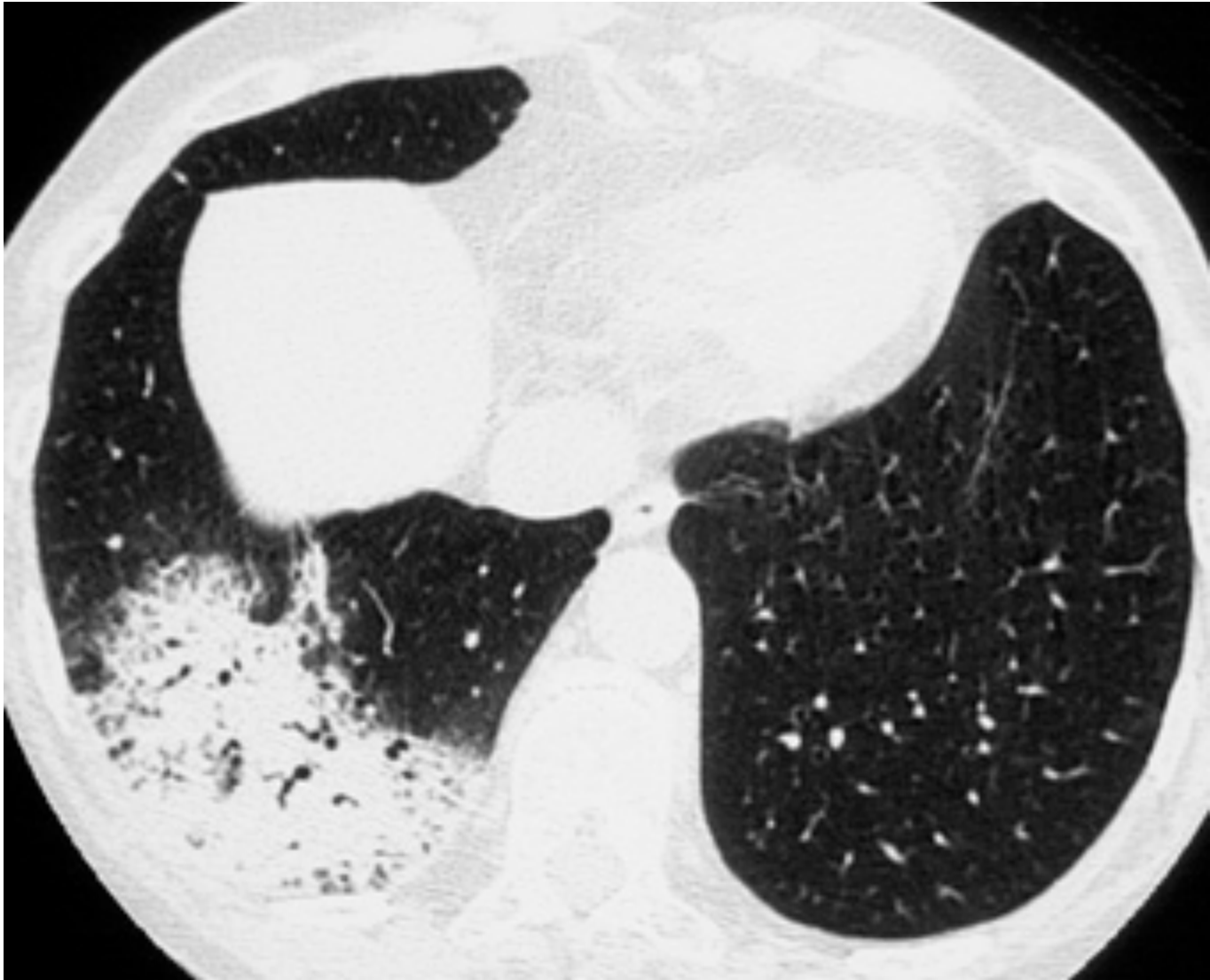

Pneumonie bactérienne
-Segmentaire
-Bord net scissural
-Bords flous en dedans

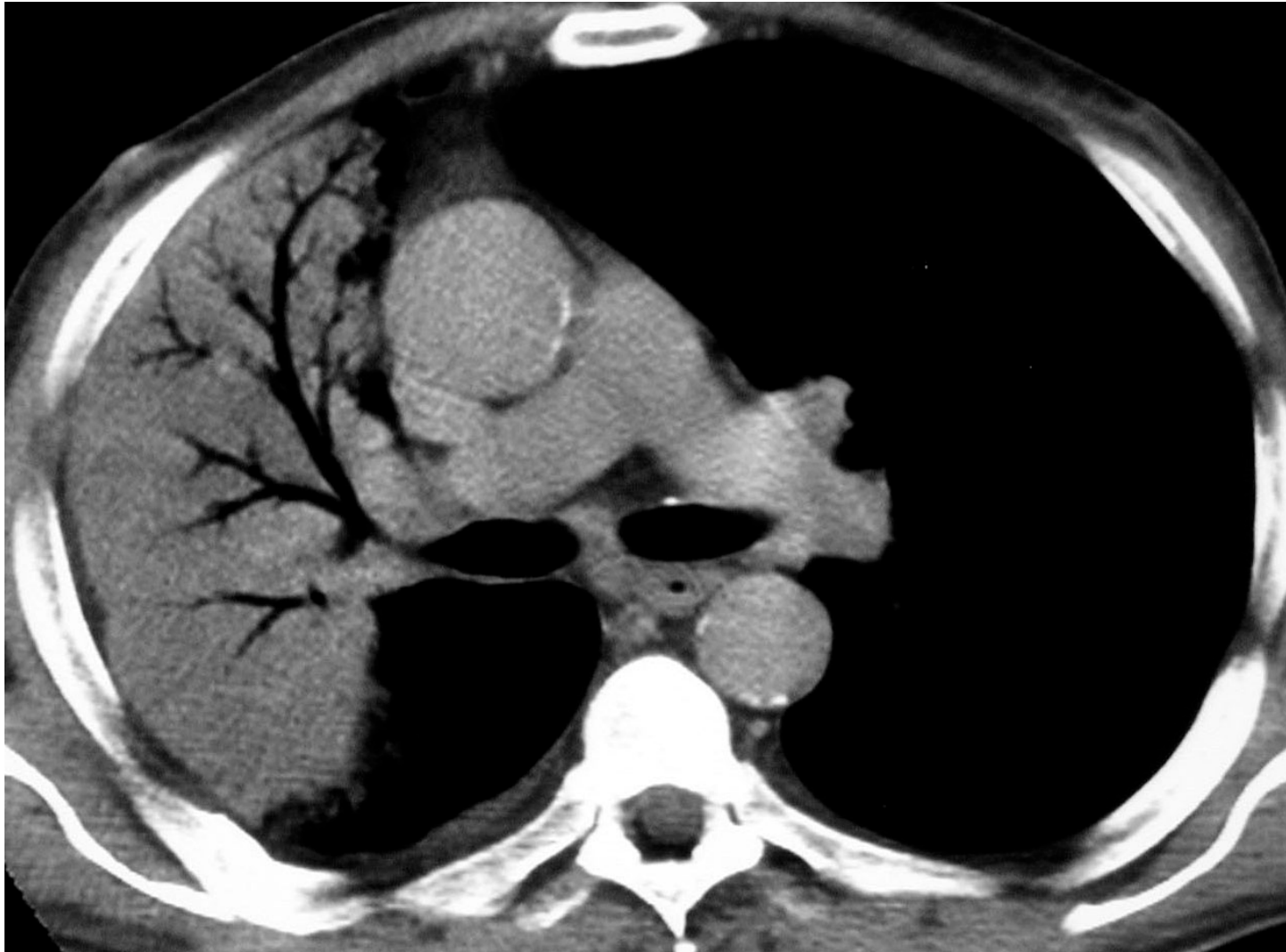
Bronchogramme aérien



Scanner: bronchogramme et alvéologramme

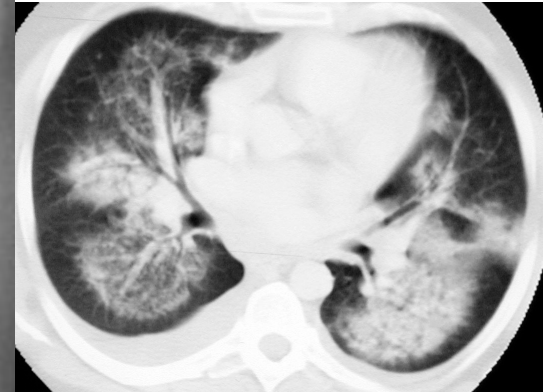
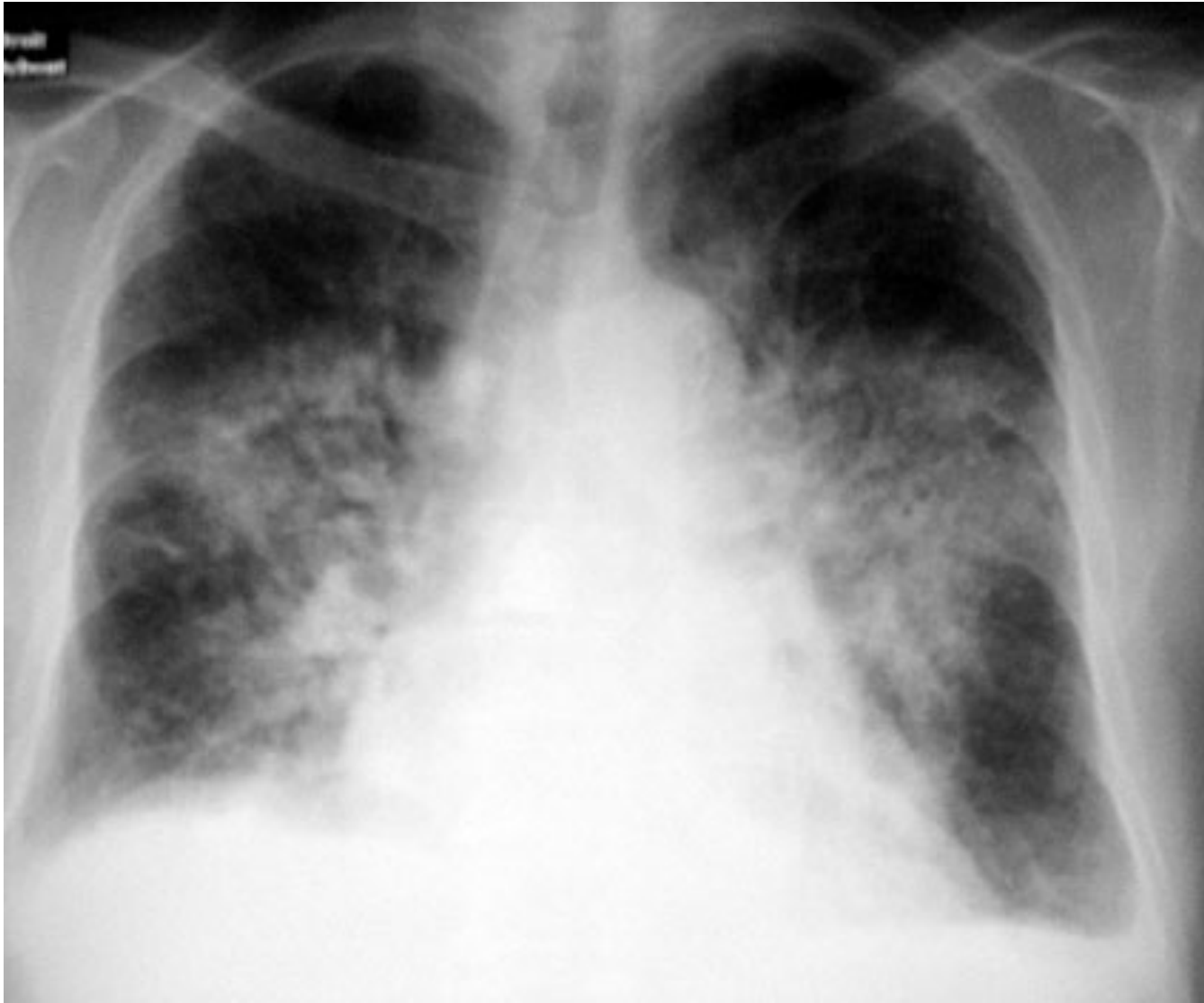

Bronchogramme aerien

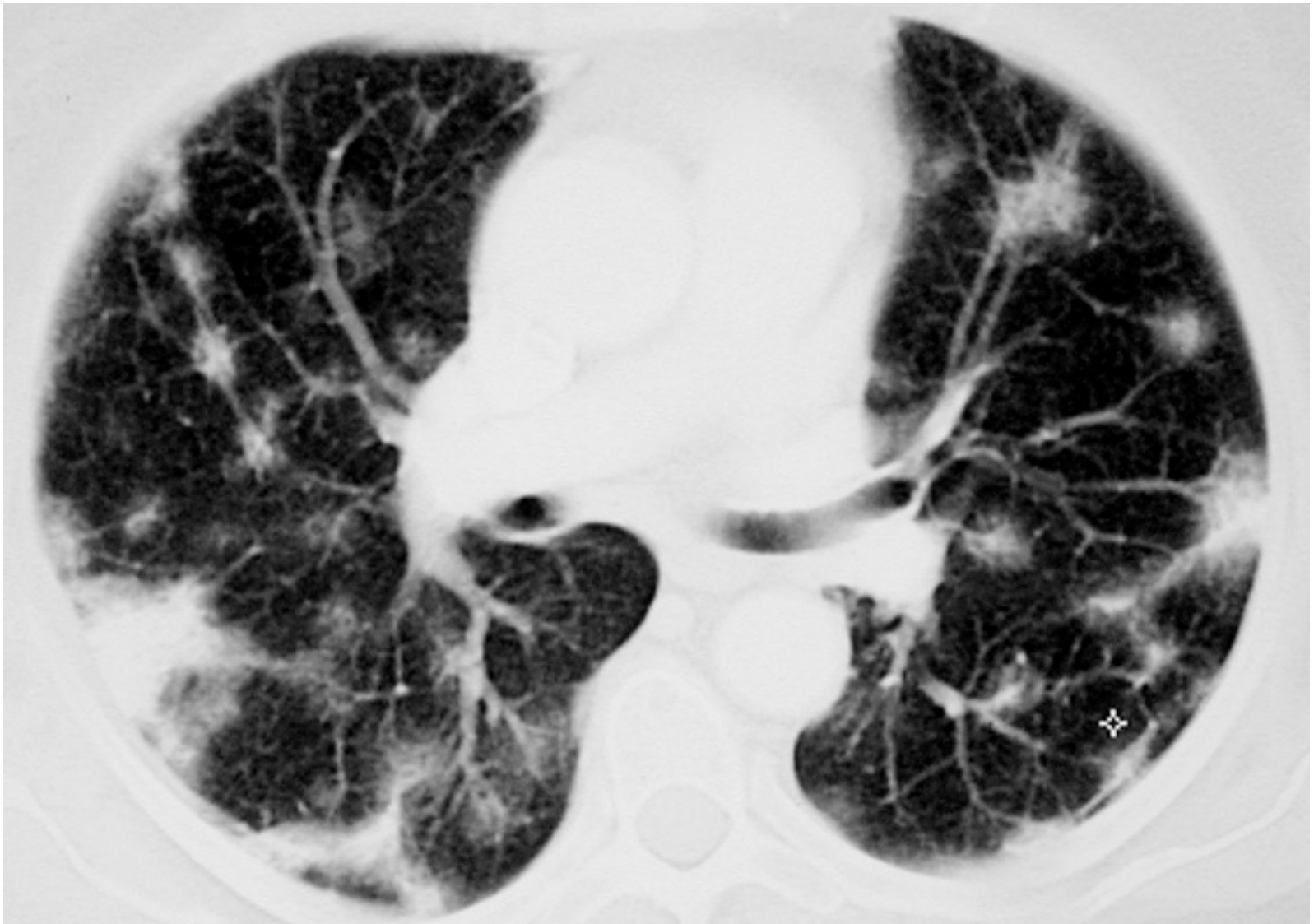


Aile de papillon: cause principale ?

Œdème aigu du poumon



Condensation et nodules alvéolaires

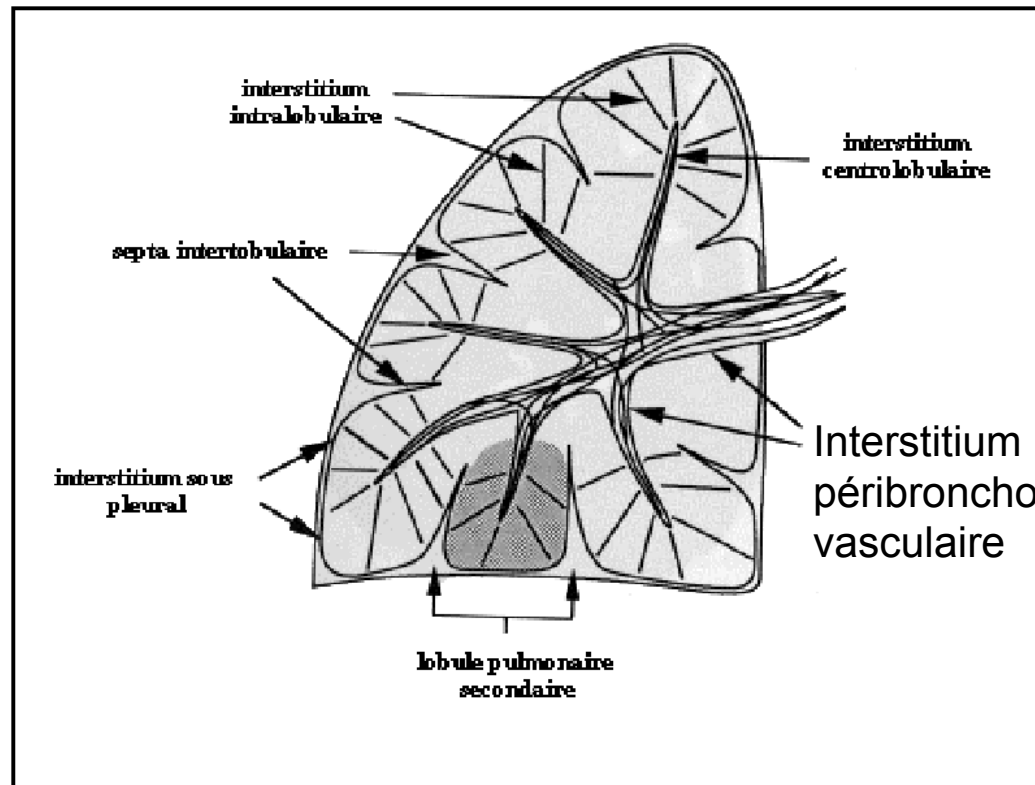


Syndrome interstitiel

- Ensemble des signes traduisant une atteinte du secteur interstitiel
 - Opacités à limites nettes
 - Non confluentes
 - Non systématisées
 - Sans bronchogramme aérien
 - Évolution lente

Aspects variables en fonction du secteur interstitiel touché: 3 secteurs

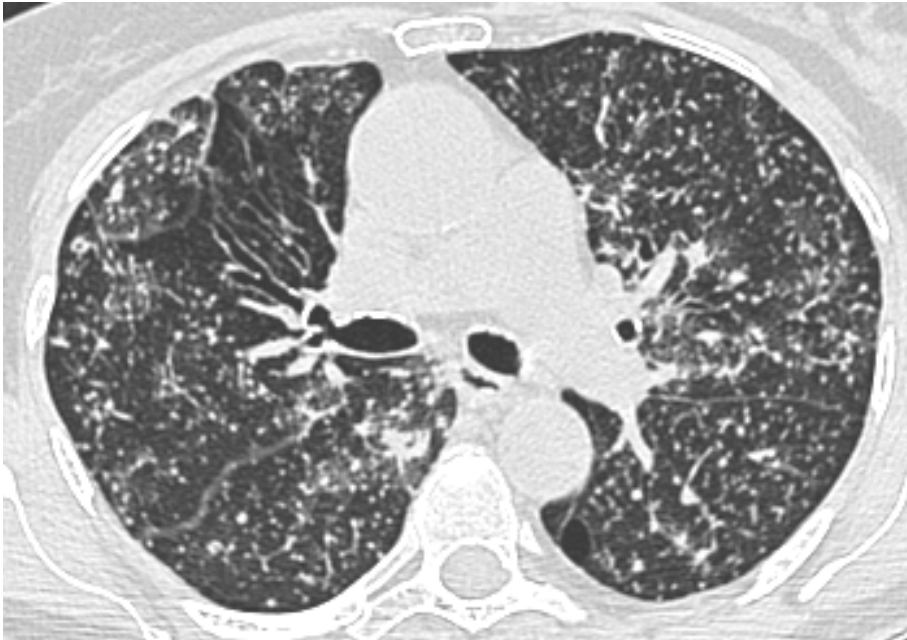- Périphérique: tissu conjonctif sous pleural et septas interlobulaires
- Central péri-broncho-vasculaire
- Intra lobulaire (parois alvéolaires)



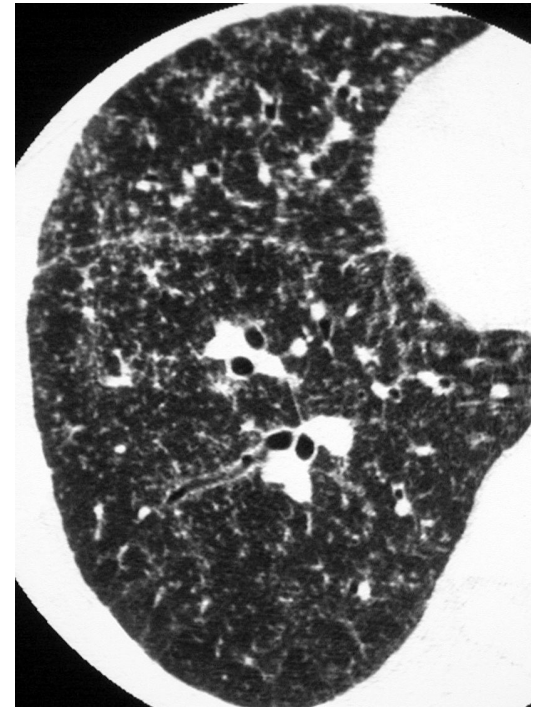
- Micronodules interstitiels
- Lignes et réticulations
- Verre dépoli
- Rayon de miel

Micronodules interstitiels

- Bords nets et de forte densité
- Distribution:
 - Interstitium périphérique: septas, sous pleural
 - Interstitium péribronchovasculaire et centrolobulaire
 - Parfois distribution diffuse: miliaire

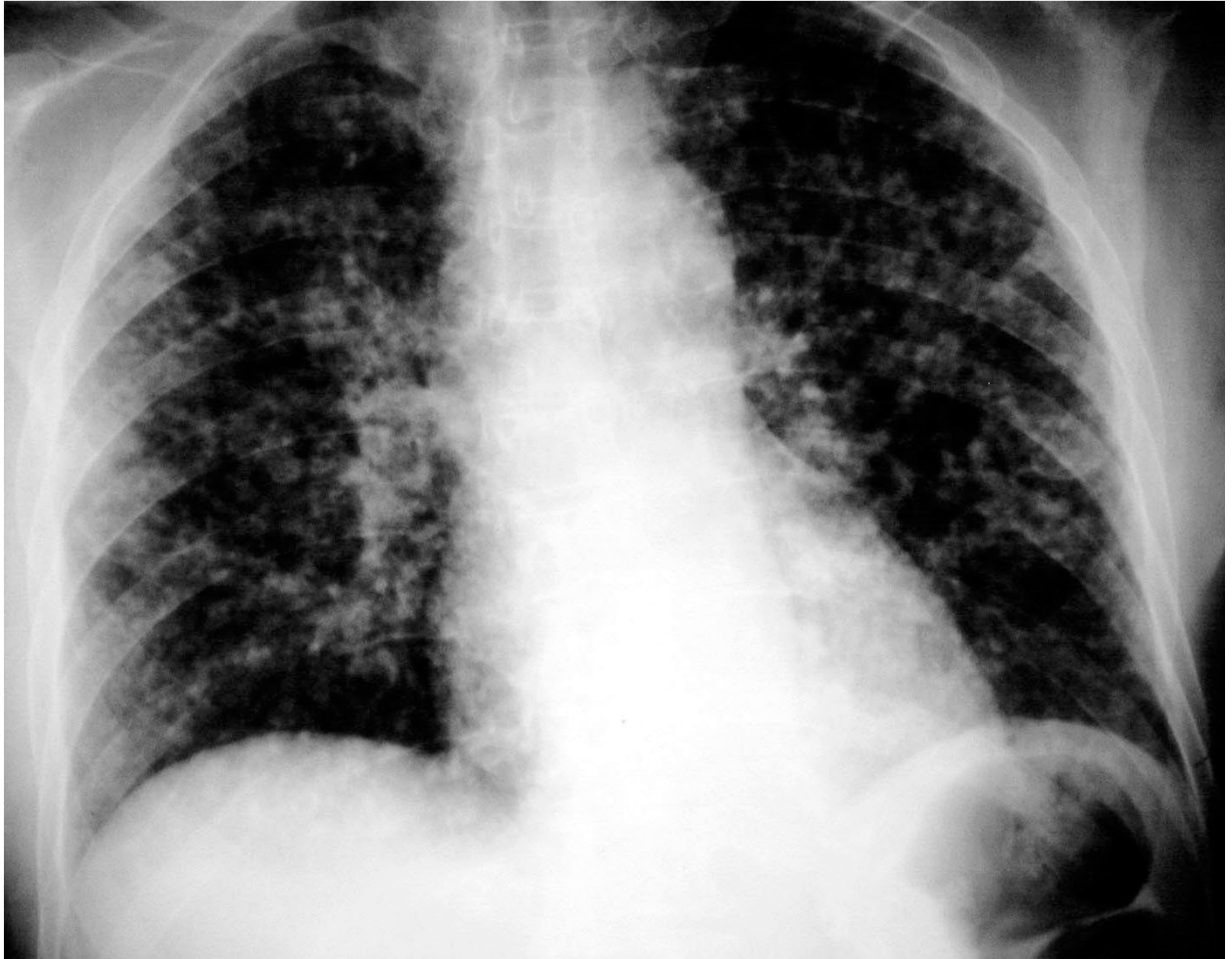

Miliaire



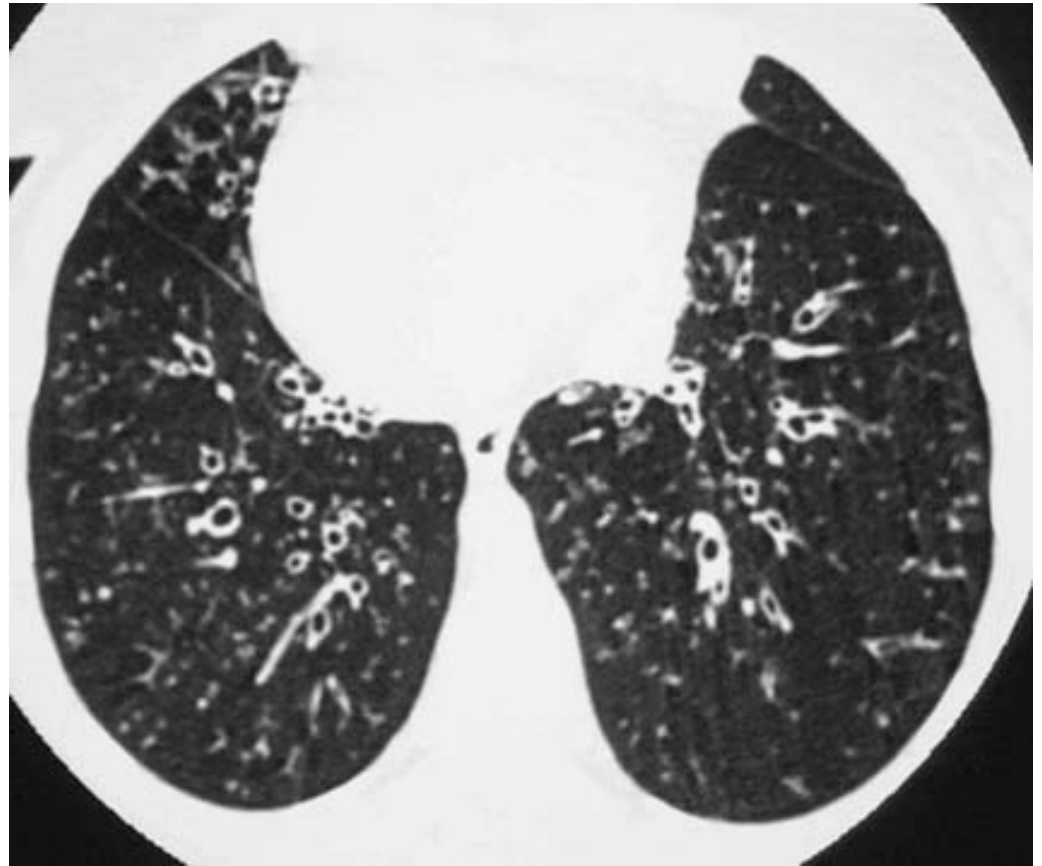
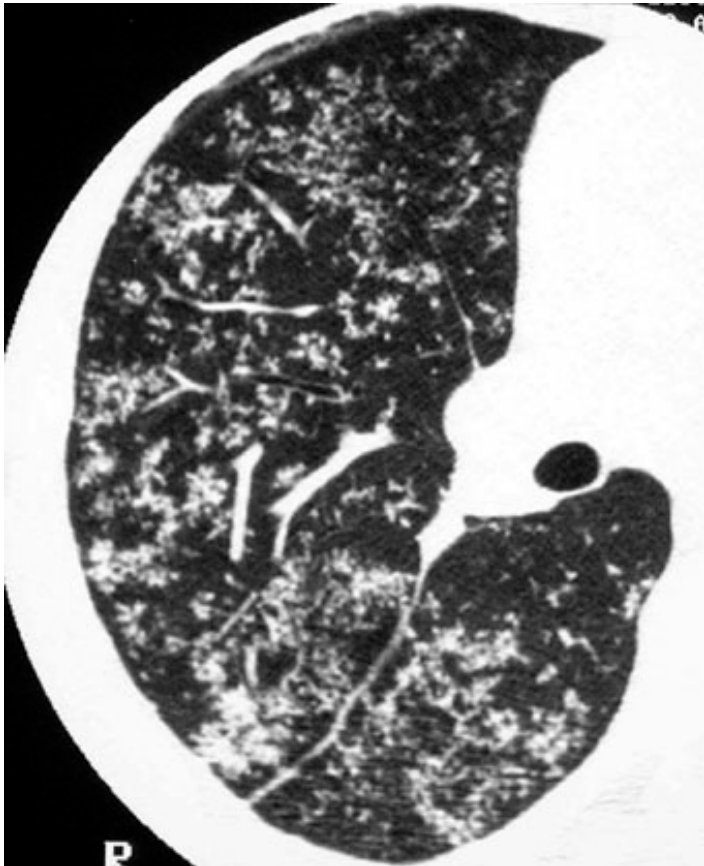Péribronchovasculaire et sous pleurale

Miliaire: quelles sont les 2 principales causes?



Micronodules bronchiolaires: traduisent un comblement des bronchioles et prennent parfois un aspect de « tree in bud »: 2 causes principales:

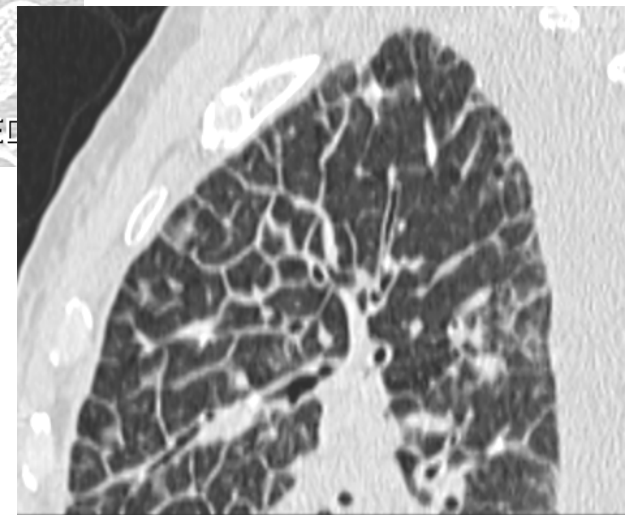
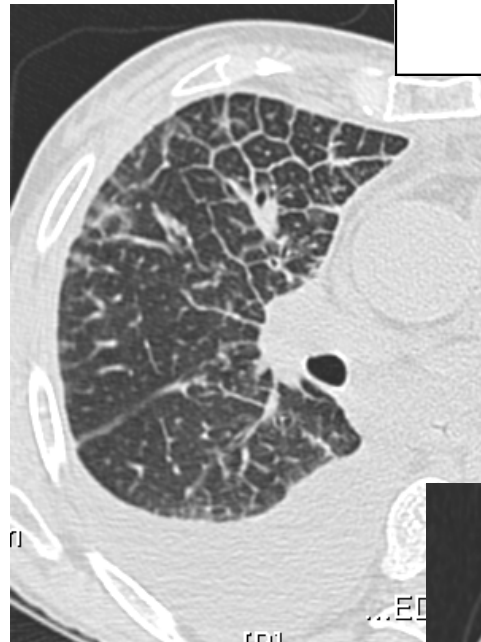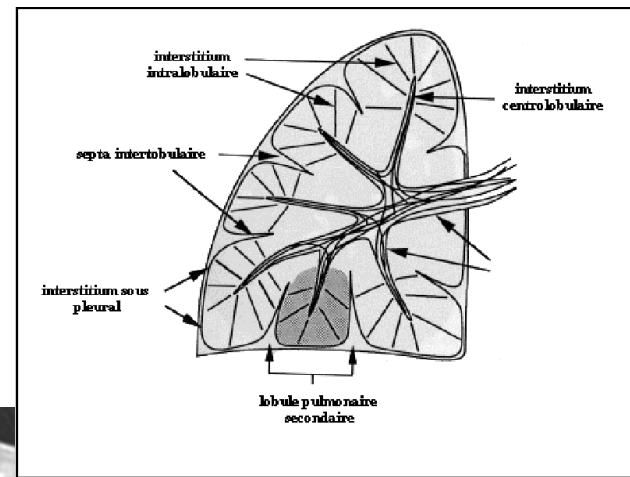
- la tuberculose
- les dilatations de bronches



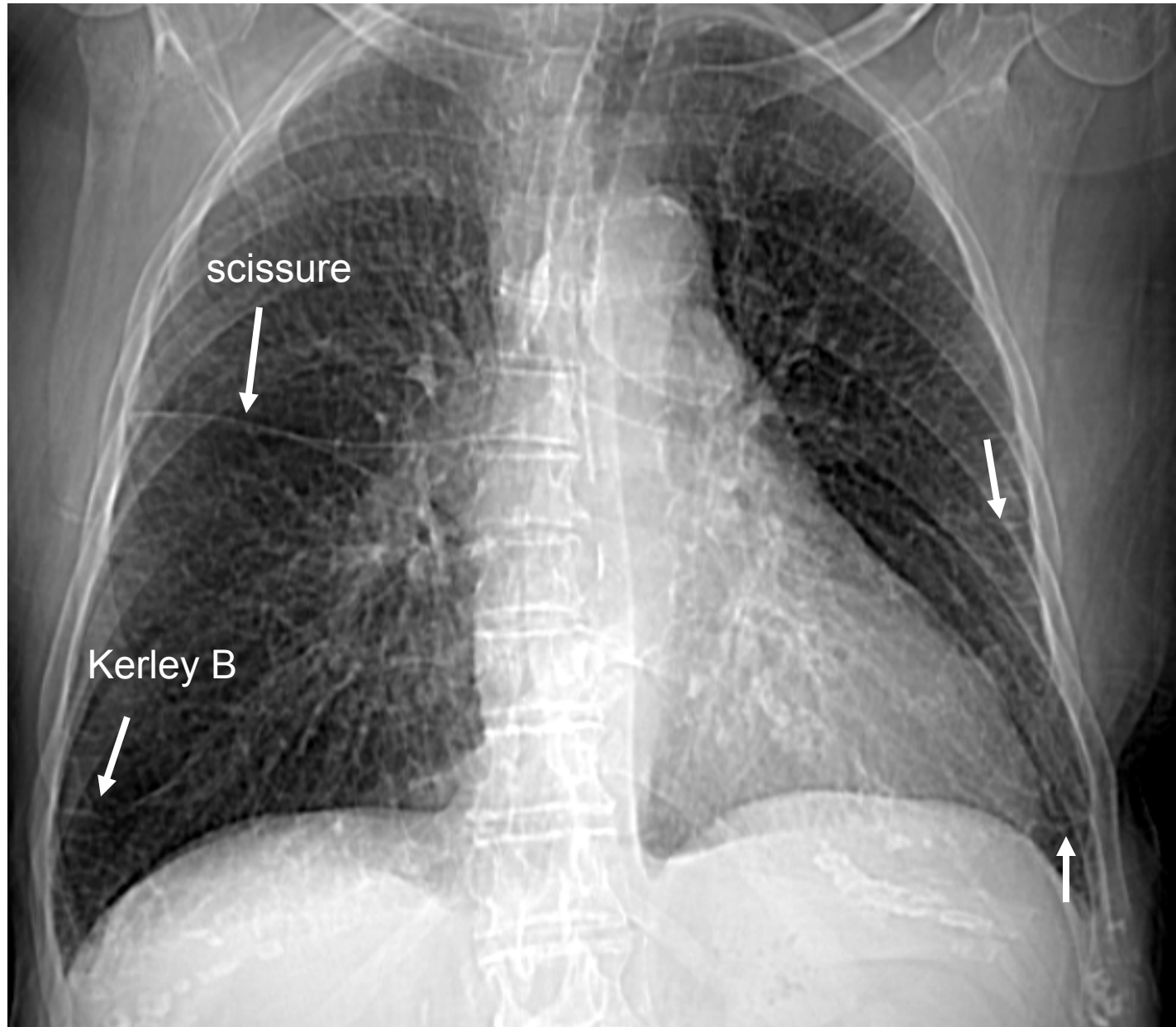
Lignes et réticulations

- Epaissement des septas interlobulaires
- Réticulations intra-lobulaires
- Lignes non septales

- Épaississement des septa inter-lobulaires
 - Lignes nettes dessinant des images en arcade à la périphérie du poumon ou des polygones
 - Traduisent une obstruction lymphatique ou veineuse et peuvent être lisses ou irrégulières
 - Appelées lignes de Kerley en radiographie thoracique A(apex), B(bases), C(croisé)
 - 3 causes principales: œdème pulmonaire, lymphangite carcinomateuse, sarcoïdose

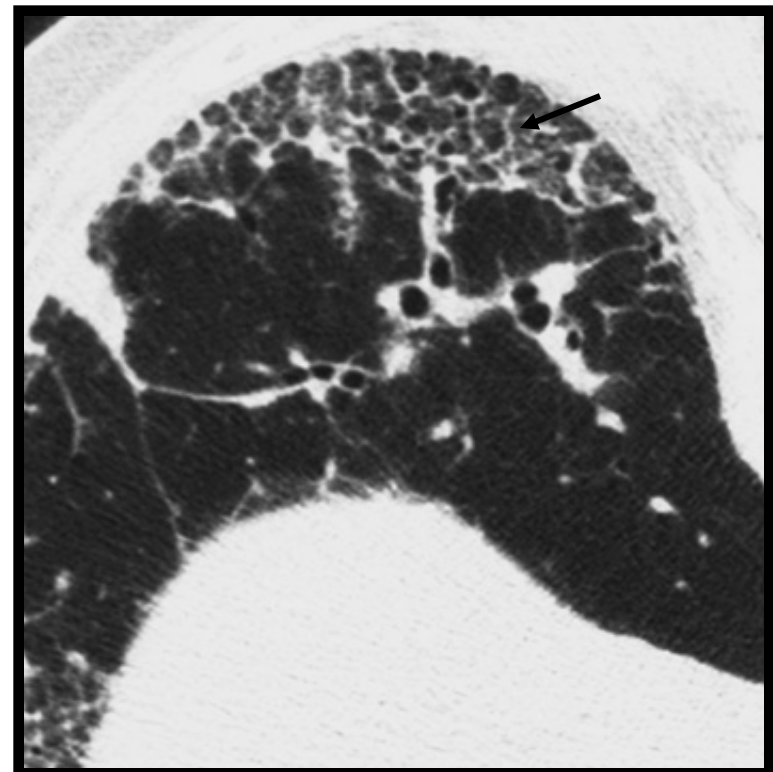
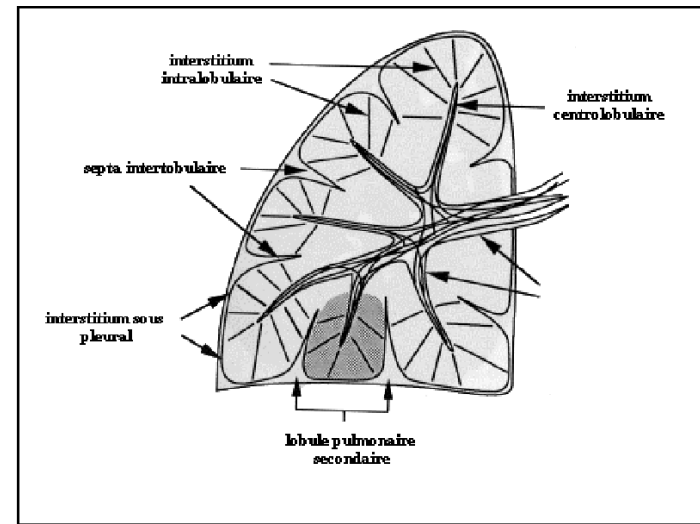


Lignes de Kerley

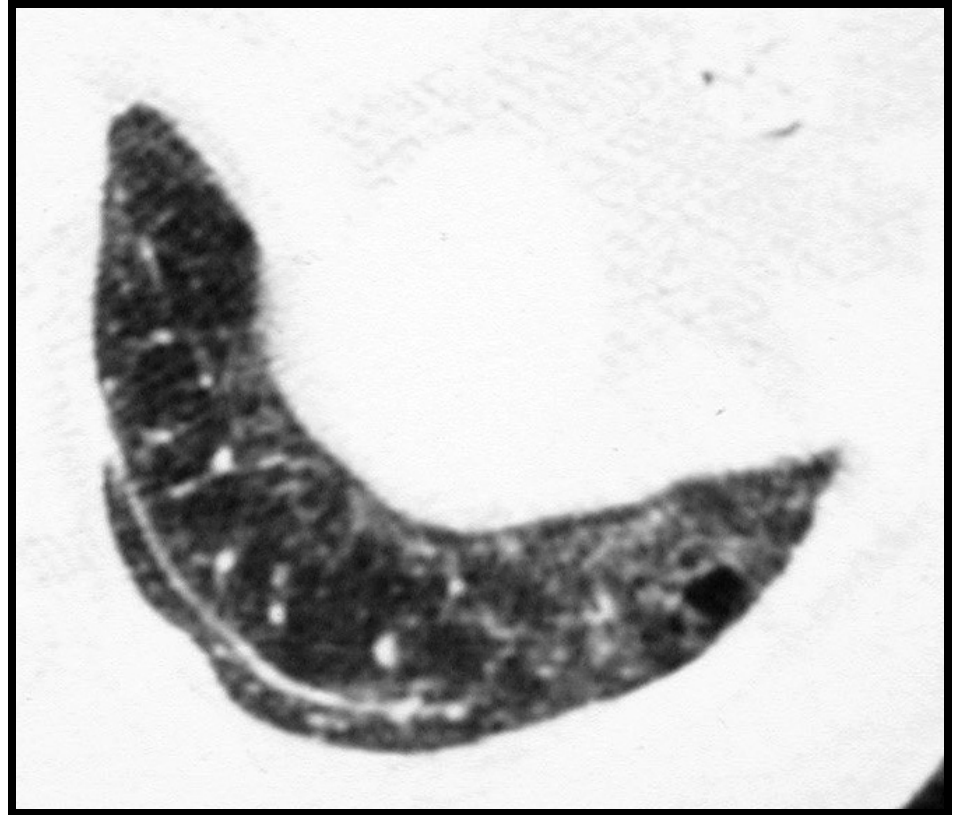

- Réticulations

- Épaississement interstitium péri-bronchiolaire intra-lobulaire
- Opacités linéaires entrecroisées agencées en réseau « à petites mailles »
- Prédomine en région sous-pleurale et souvent associé à dilatation bronchiolaire

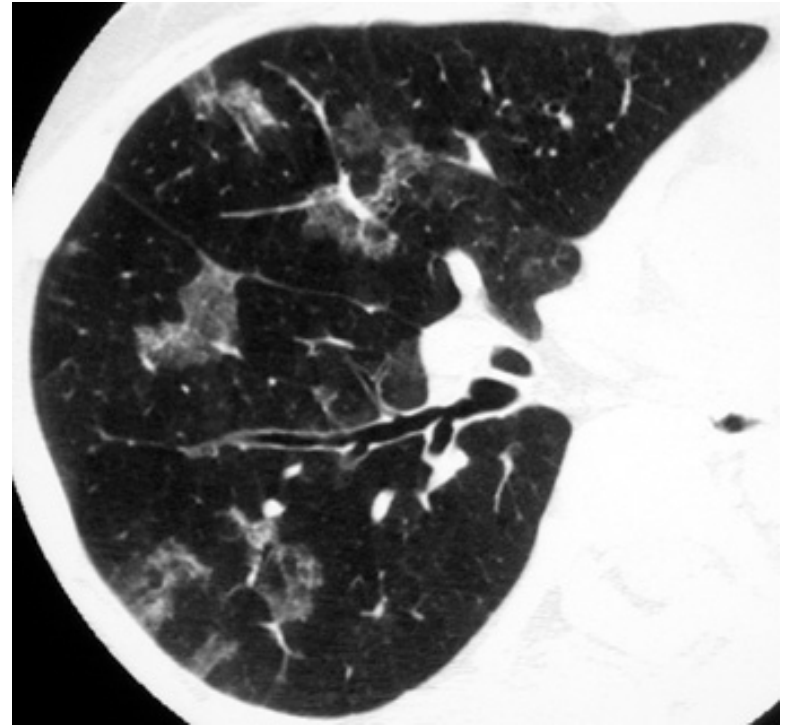
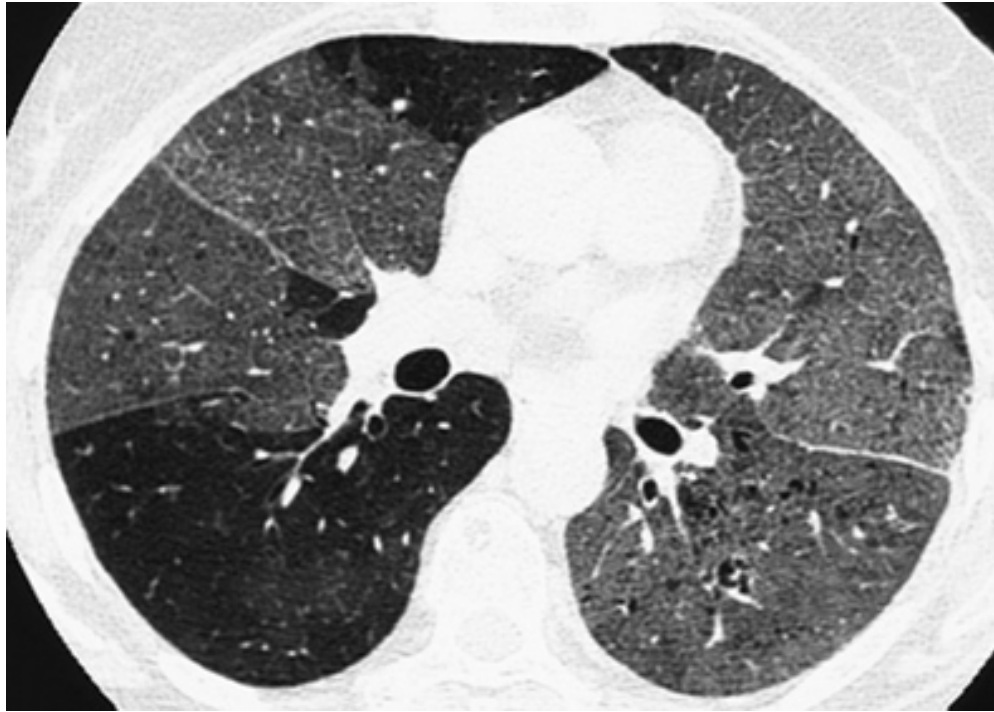

- Lignes non septales
 - Lignes de grande taille (plusieurs cm), d'épaisseur uniforme
 - Parallèles ou perpendiculaires à la plèvre
 - Traduisent bande de fibrose cicatricielle ou atélectasie en bandes



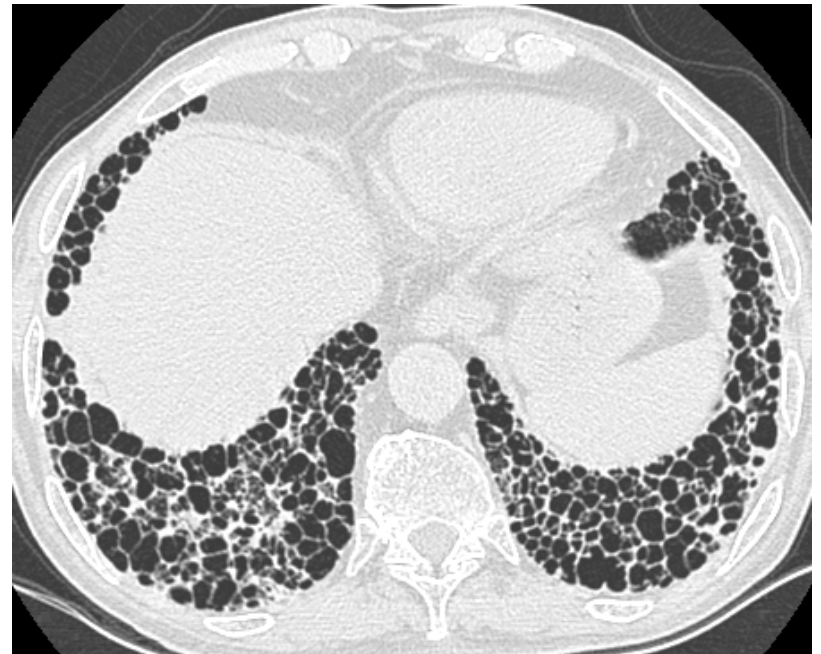
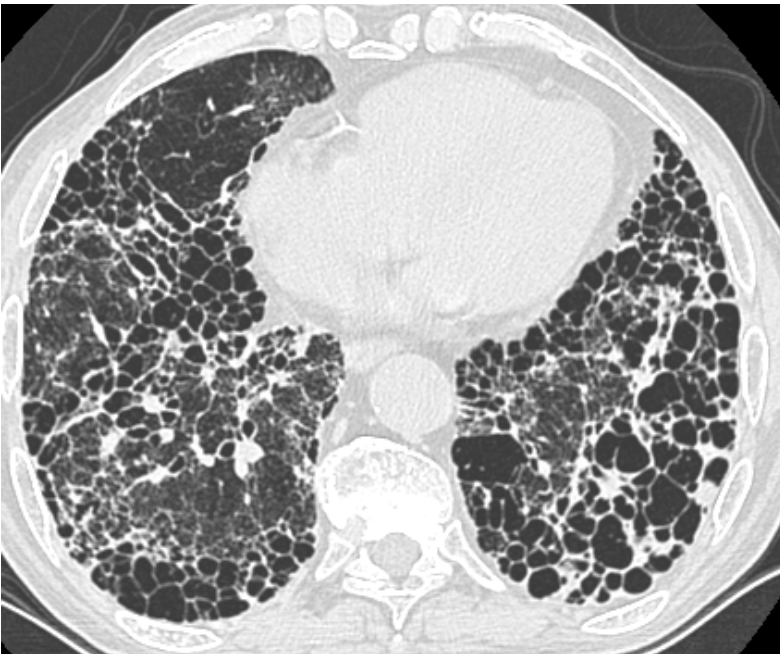Verre dépoli

- Hyperdensité n'effaçant pas les contours des vaisseaux ni les parois bronchiques (difficile à identifier en radiographie)
- Scanner +++. Coupes fines en inspiration profonde
- Répartition et intensité très variables
- 3 mécanismes possibles:
 - Comblement des lumières alvéolaires (syndrome alvéolaire)
 - Atteinte pariétale alvéolaire souvent associée au comblement des lumières alvéolaires (syndrome alvéolaire et interstitiel associés)
 - Augmentation du flux sanguin capillaire

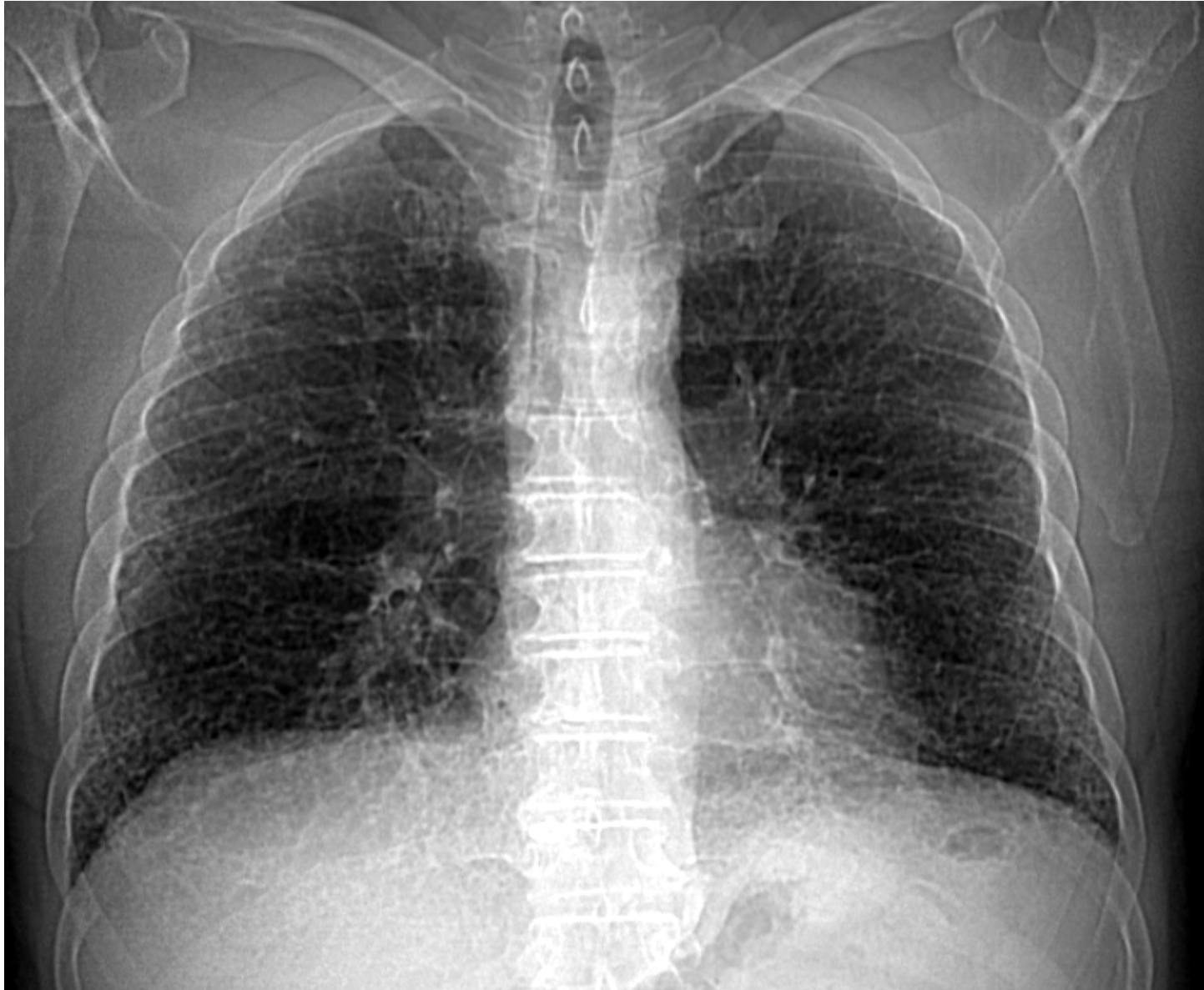


Rayon de miel ou nids d'abeille

- Témoin d'une grande destruction pulmonaire
- Stade ultime de la fibrose pulmonaire
- Kystes aériques jointifs limités par des parois épaissies



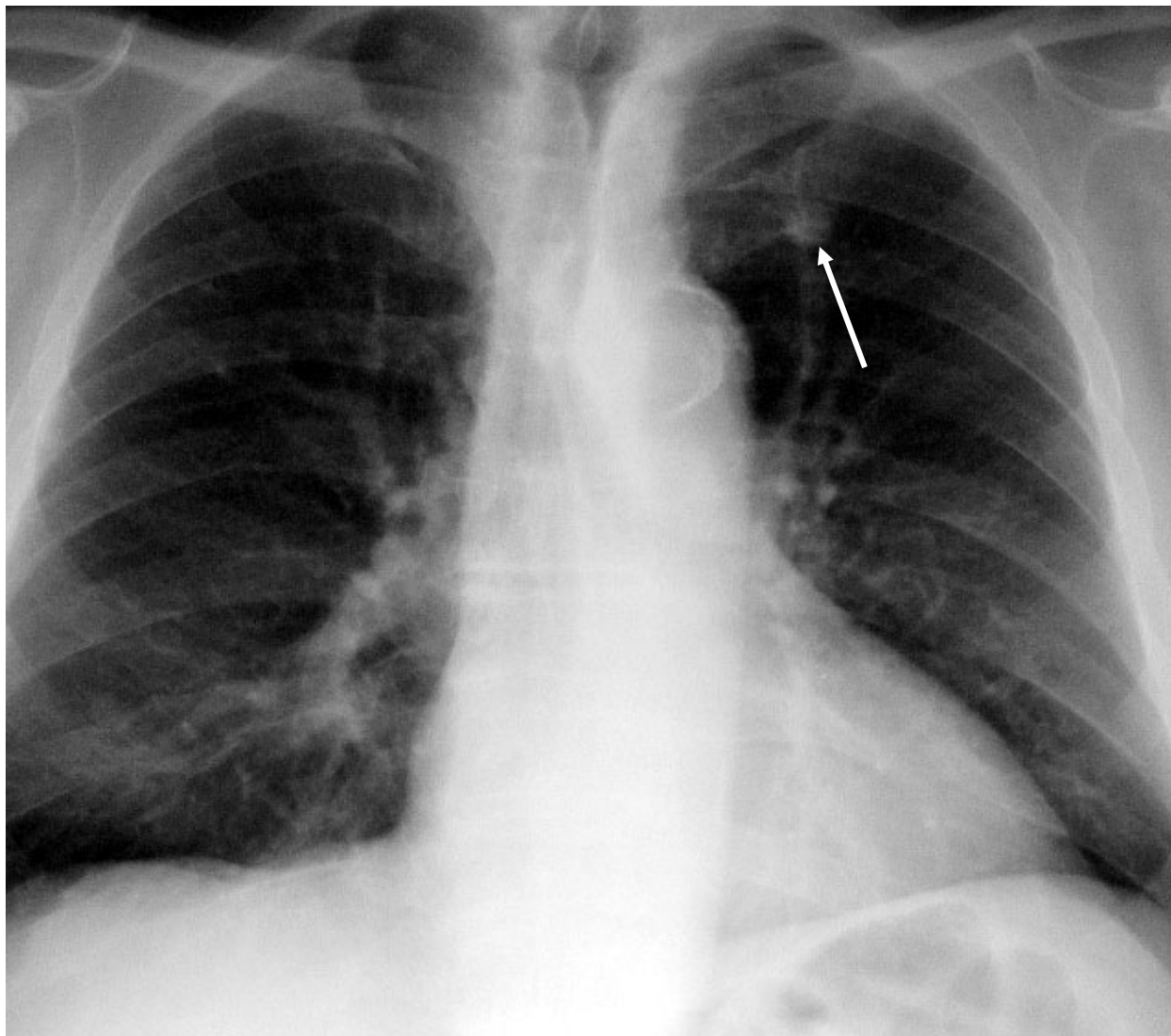
Rayon de miel



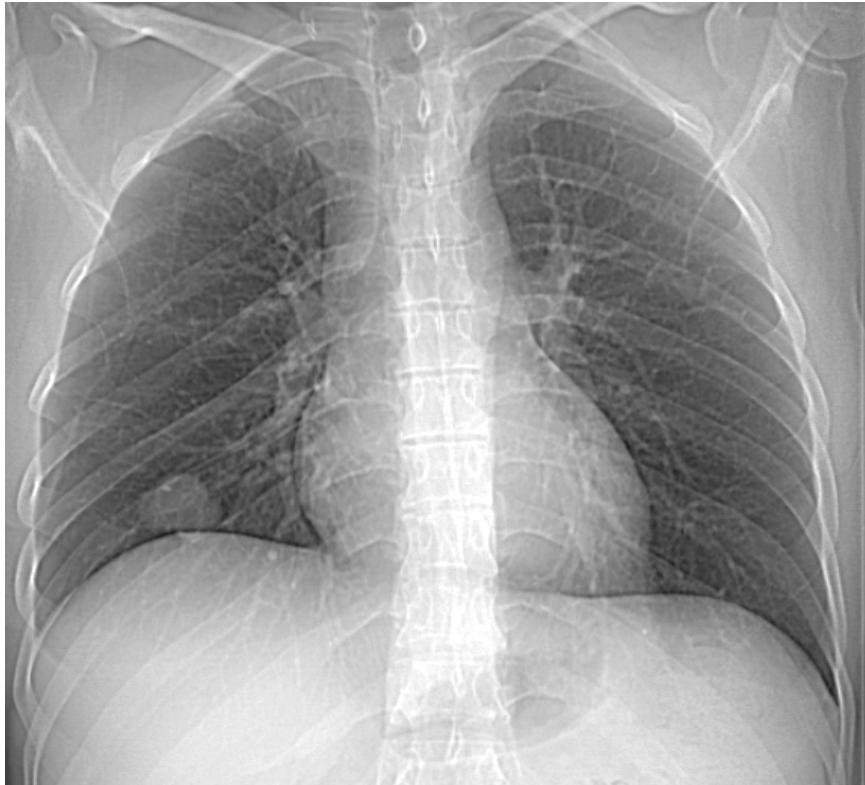Nodules pulmonaires et masses

- Nodule: Opacité ronde ou ovalaire intra parenchymateuse de moins de 3 cm de diamètre (de 3mm à 3cm)
 - Nombre: solitaire ou multiples
 - Topographie
 - Taille
 - Contours
 - Contenu: densité, calcification, excavation
 - Evolution dans le temps +++: vitesse de croissance du nodule
- Masse: supérieure à 3 cm
 - Démarche différente car plus souvent maligne (cancer bronchique)
 - Lésions non tumorales: abcés....

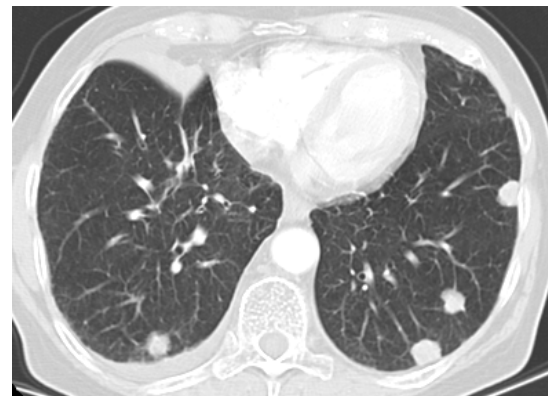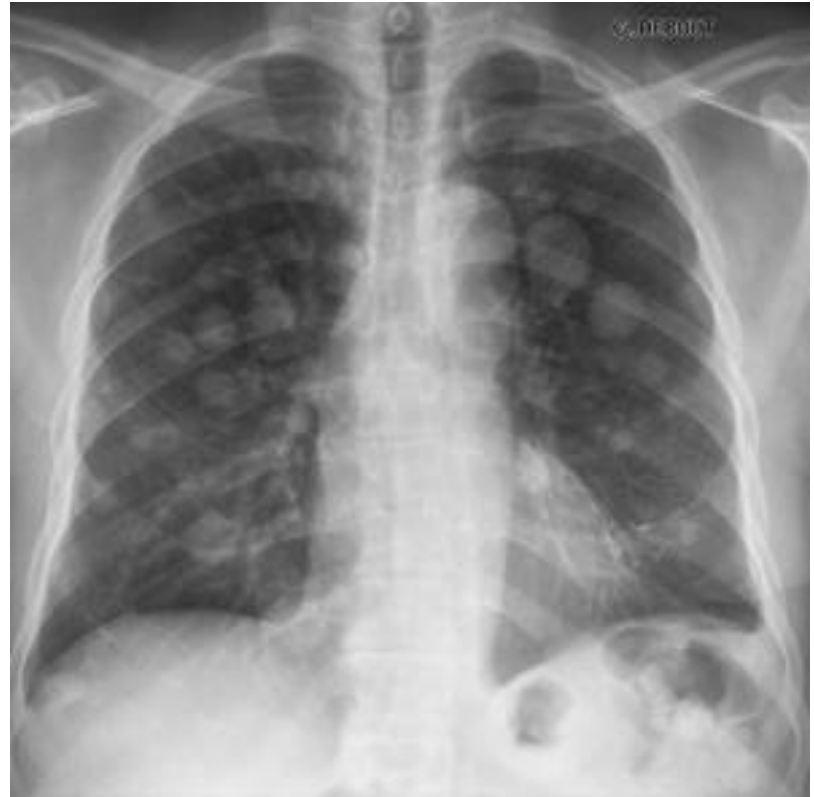Pseudo nodule



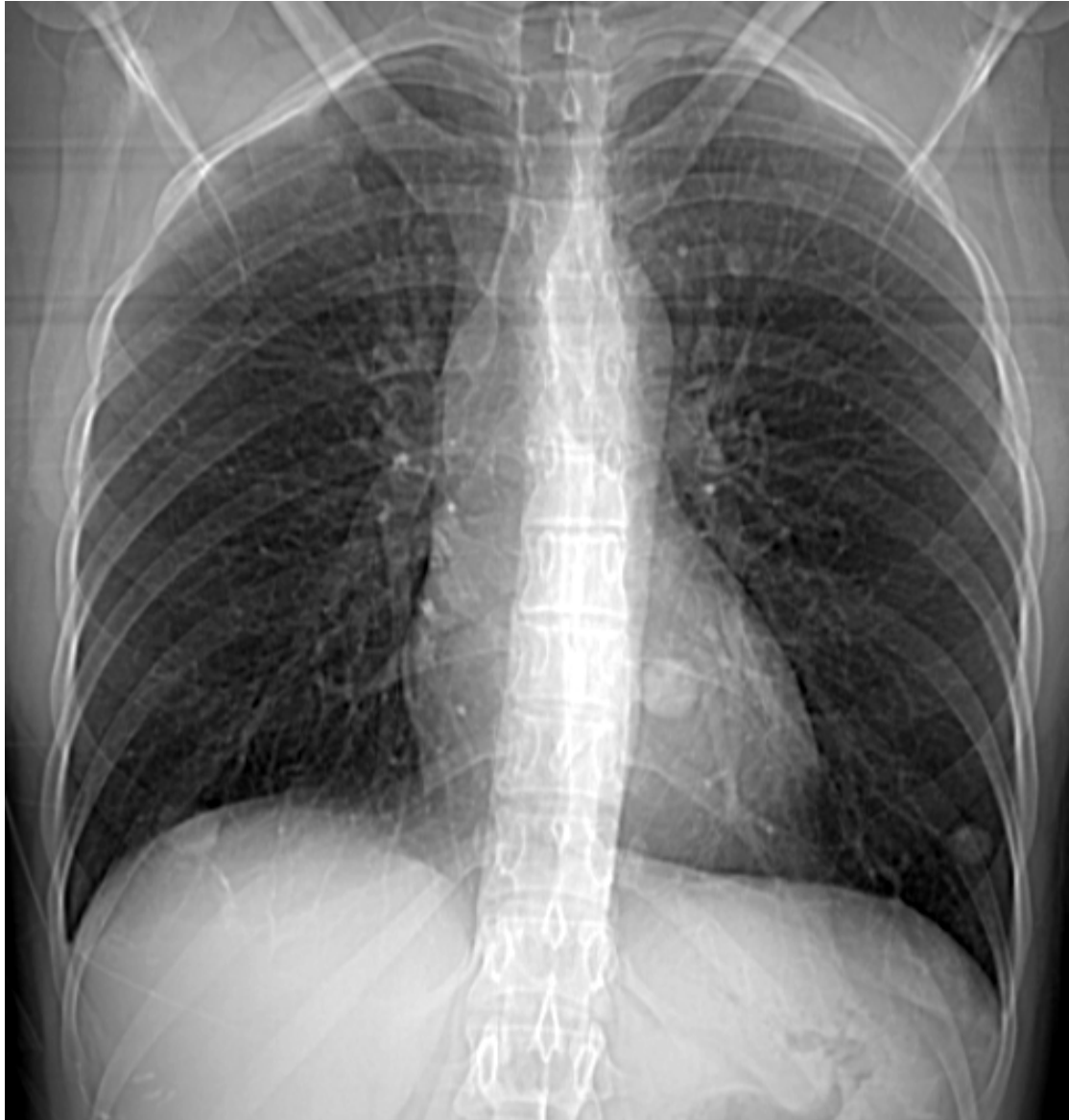
Nodule solitaire



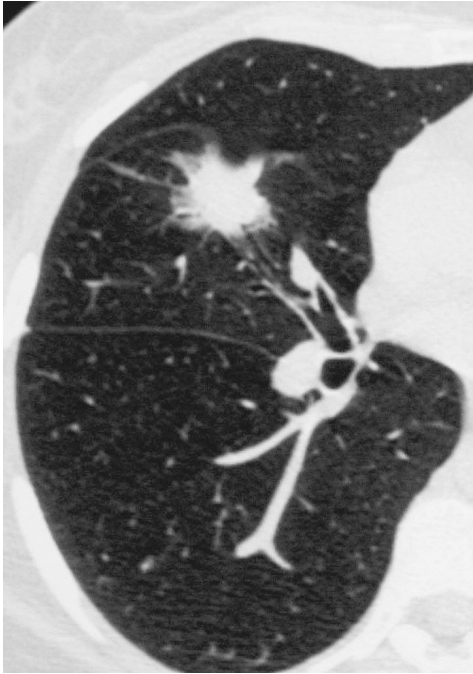Nodules multiples: quelle est la cause principale ?



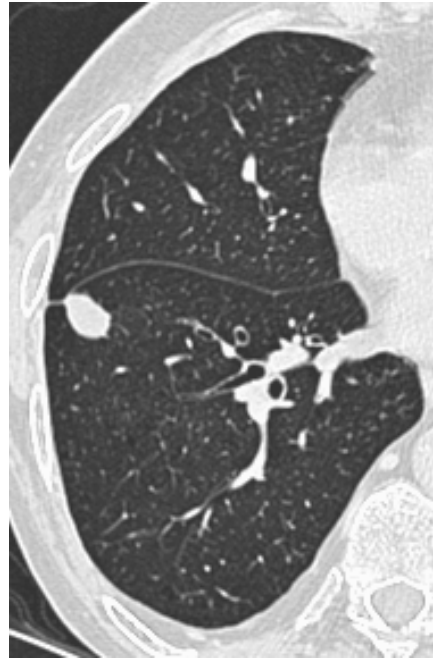
Nodules très denses car calcifiés



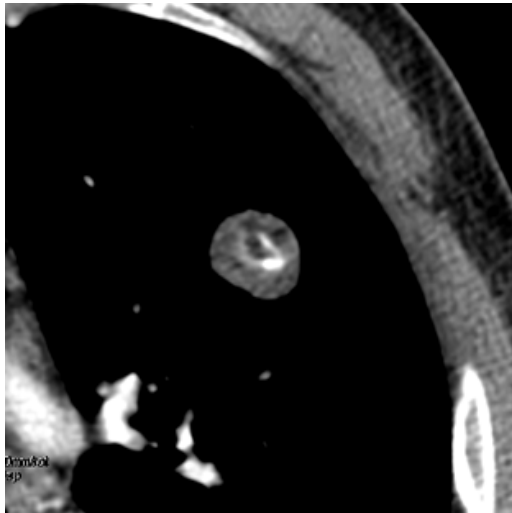
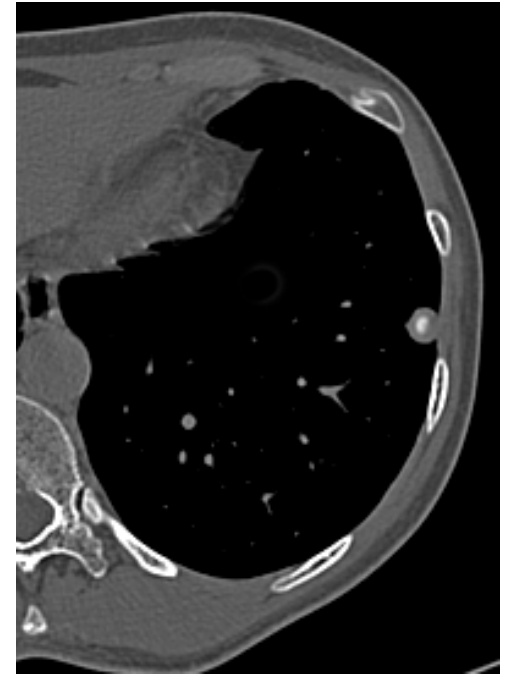Spiculé plus souvent malin



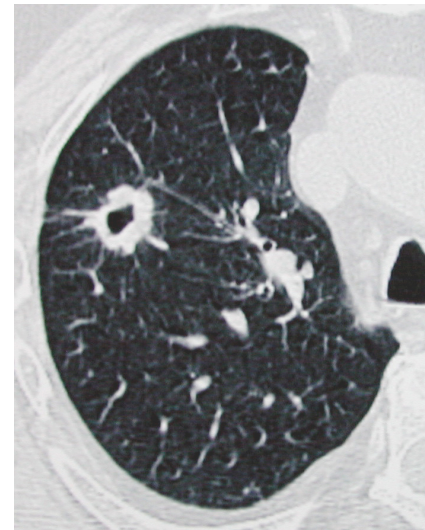
Lisse souvent bénin



Calcifié presque toujours bénin



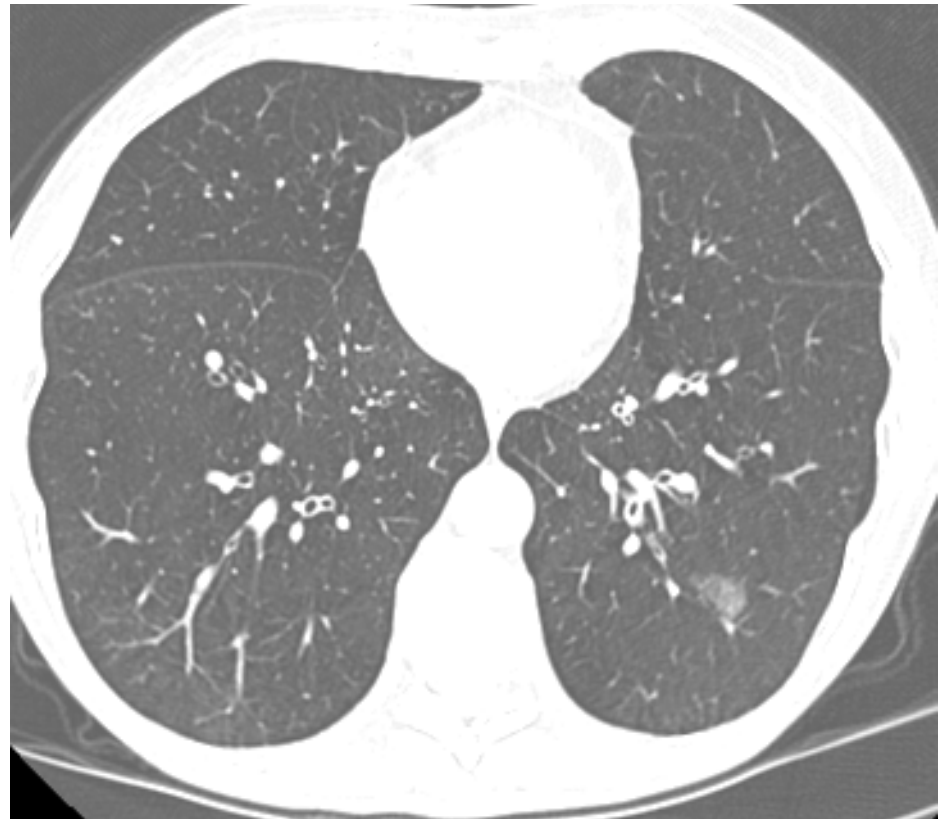
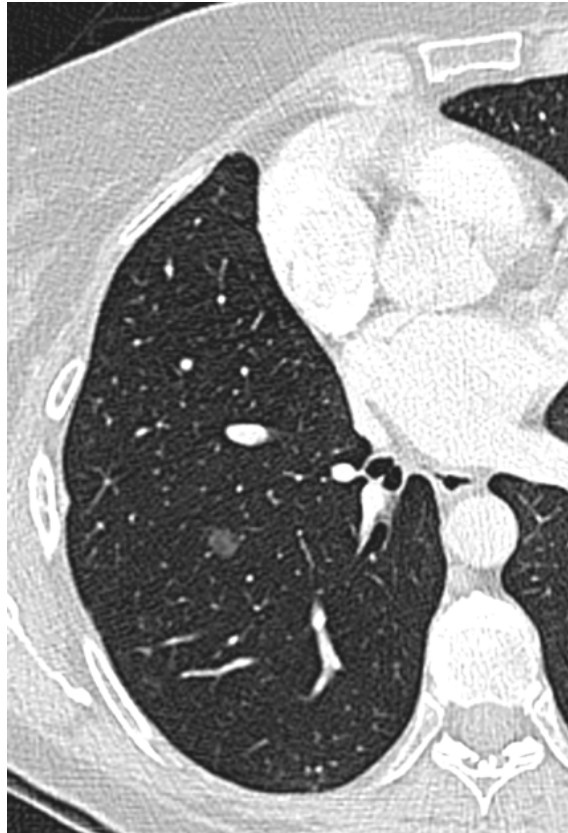Graisse et calcifications: bénin



Nodule excavé: infectieux ou tumoral

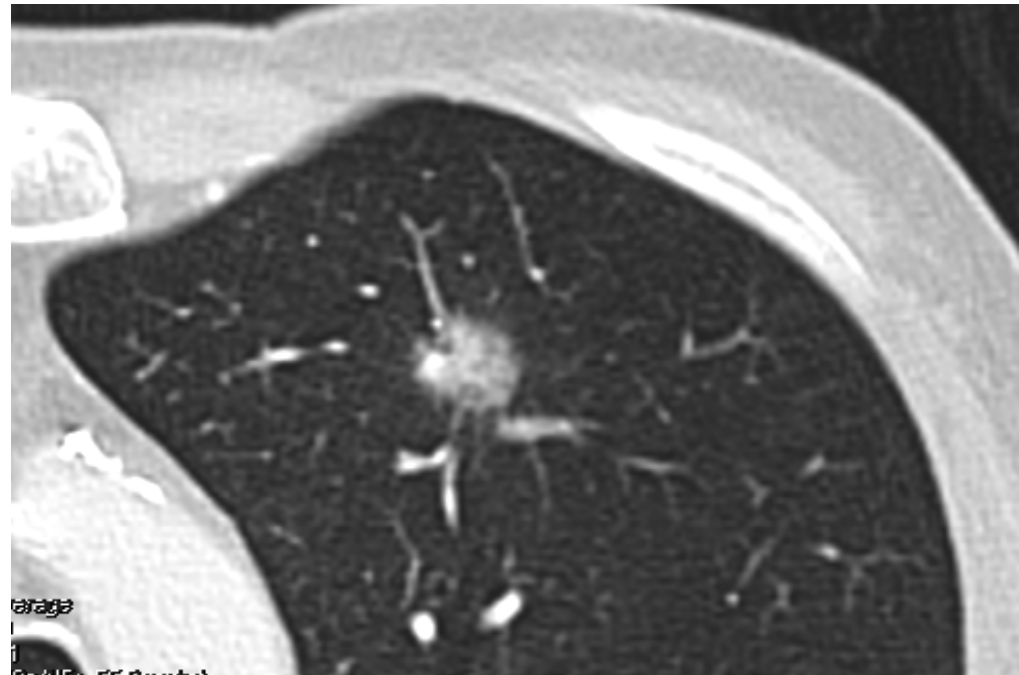
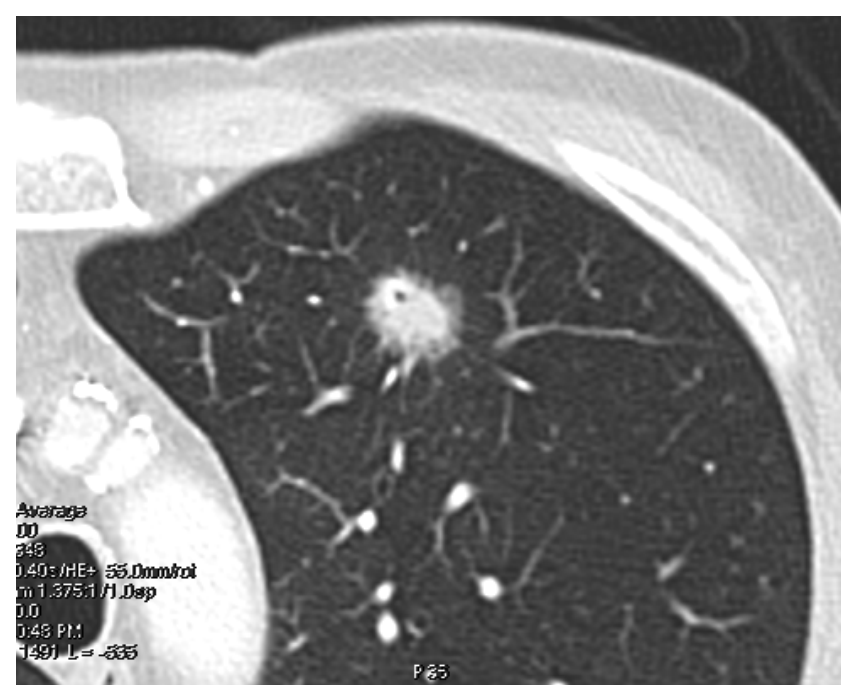
Nodules en verre dépoli ou nodules non solides

- Causes infectieuses ou inflammatoires: disparaissent en 1 à 3 mois
- Autres causes :
 - Lésions bénignes: foyers de pneumopathie interstitielle desquamative
 - Hyperplasies adénomateuses atypiques (dysplasie pré cancéreuse)
 - Adénocarcinome peu invasif et cancer bronchiolo-alvéolaire
- Nécessitent une surveillance sur plusieurs années (3 ans)

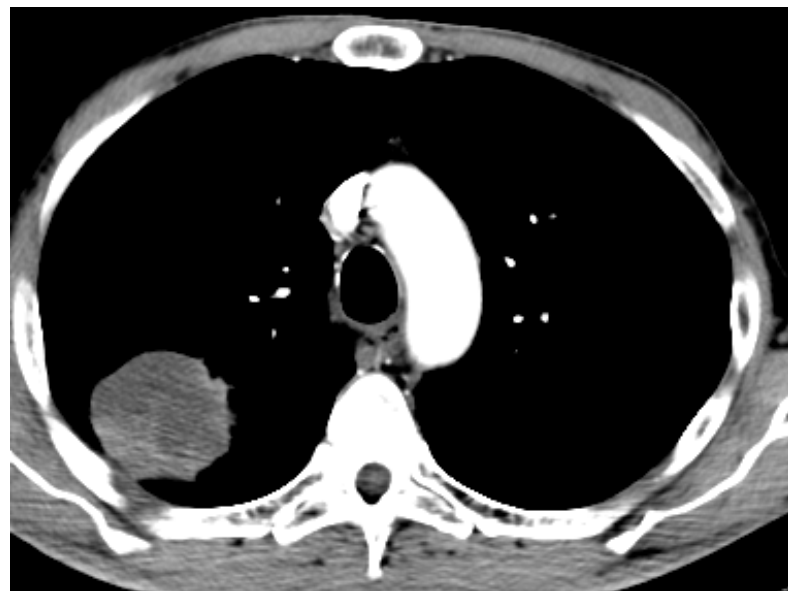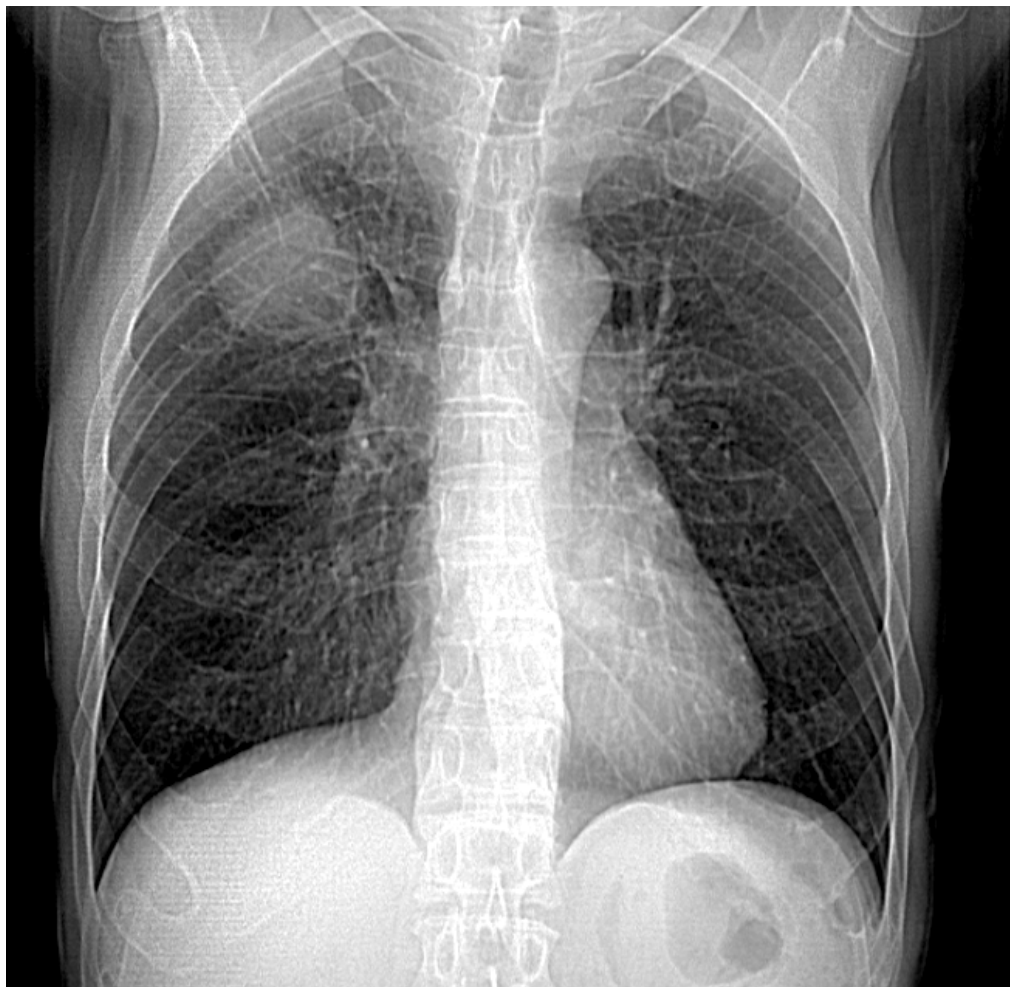


Nodules mixtes ou partiellement solides

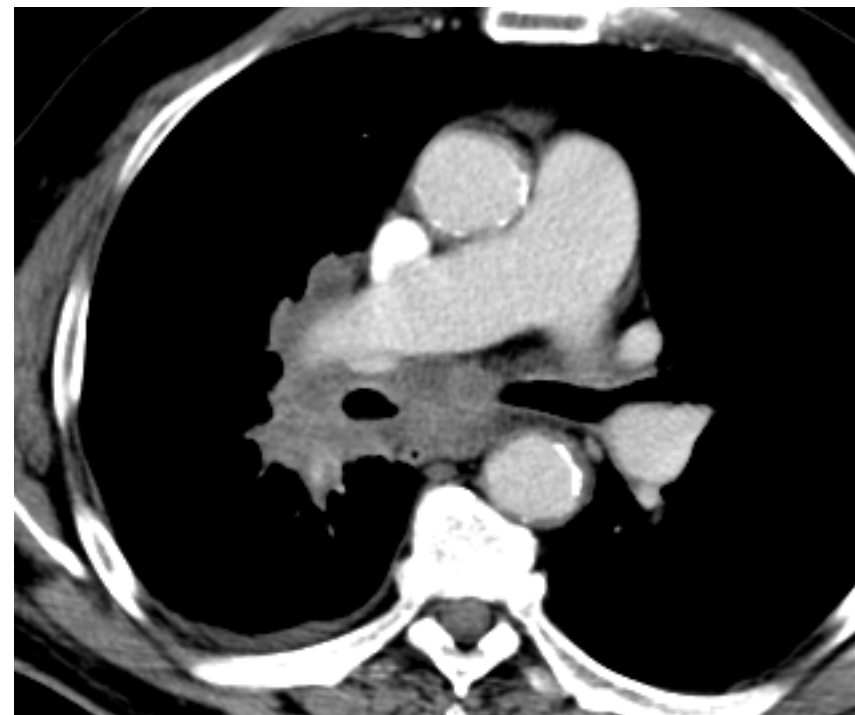
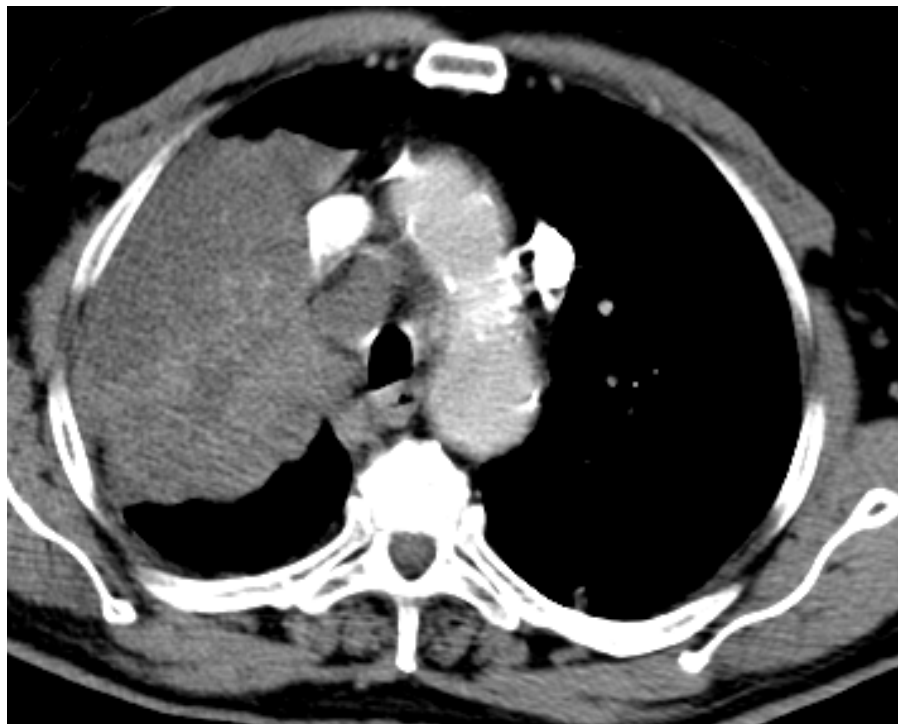
- Lésions infectieuses ou inflammatoires réversibles en 1 à 3 mois
- Lésions tumorales le plus souvent adénocarcinome primitif



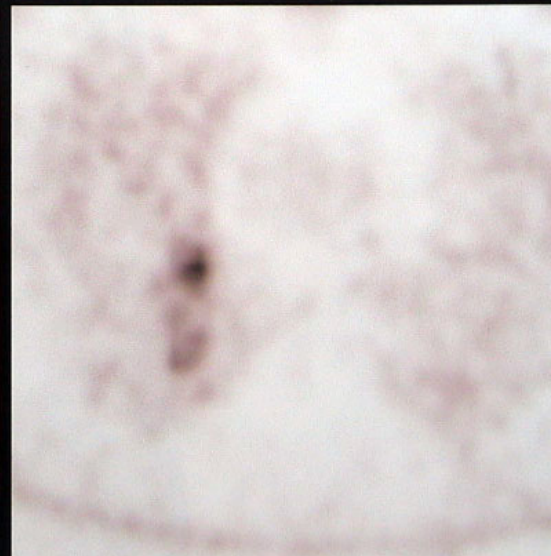
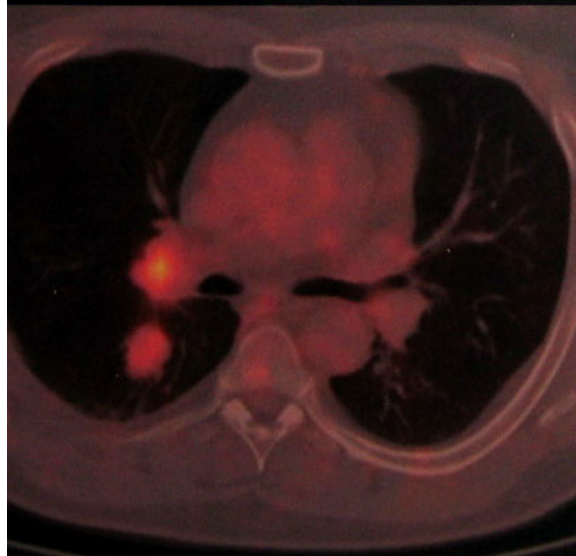
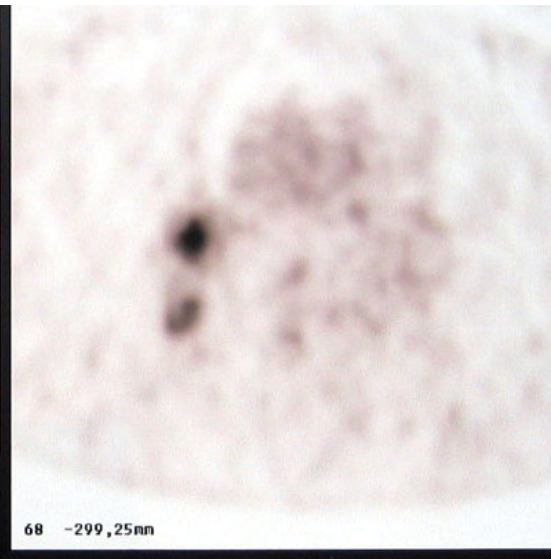
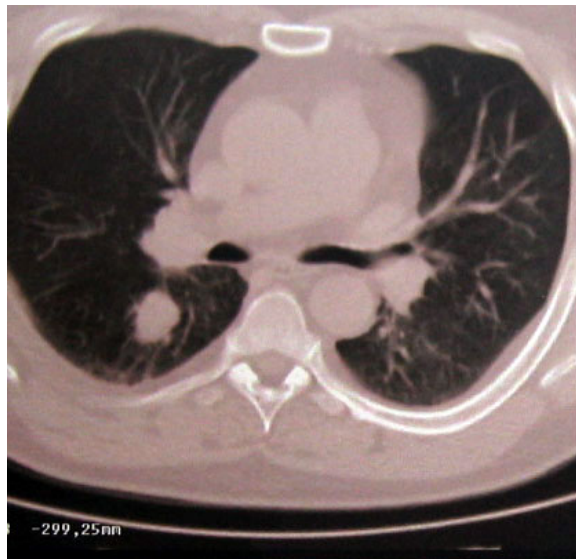
Masse lobaire sup droite: cancer bronchique



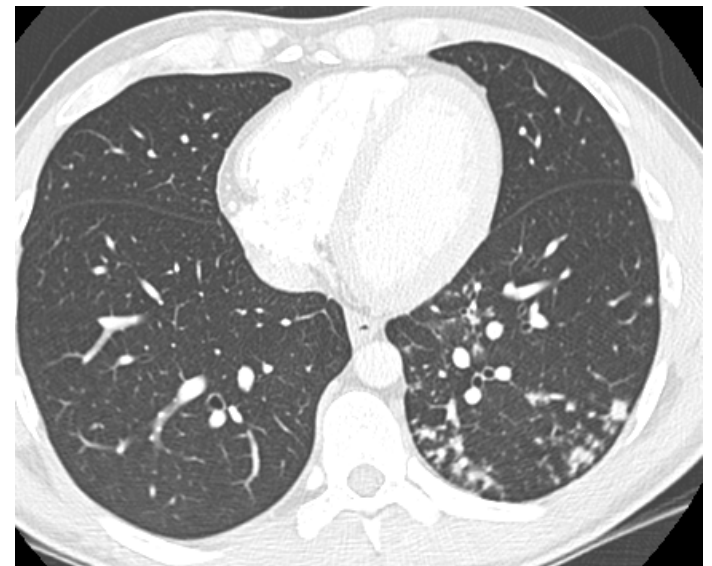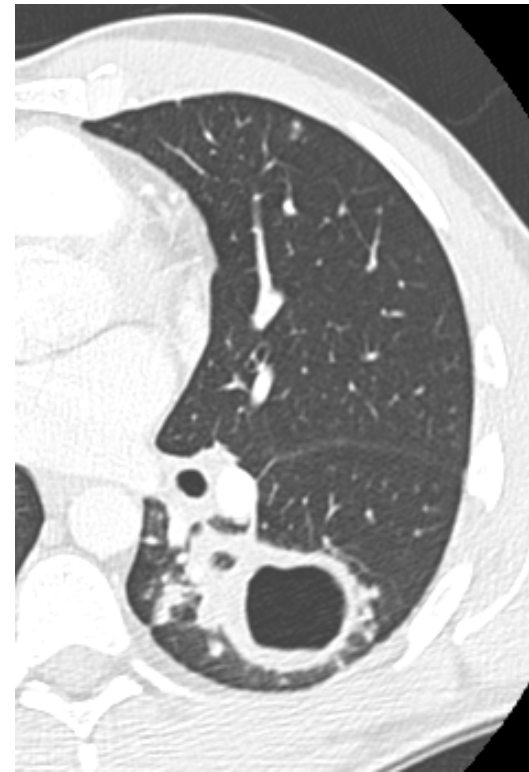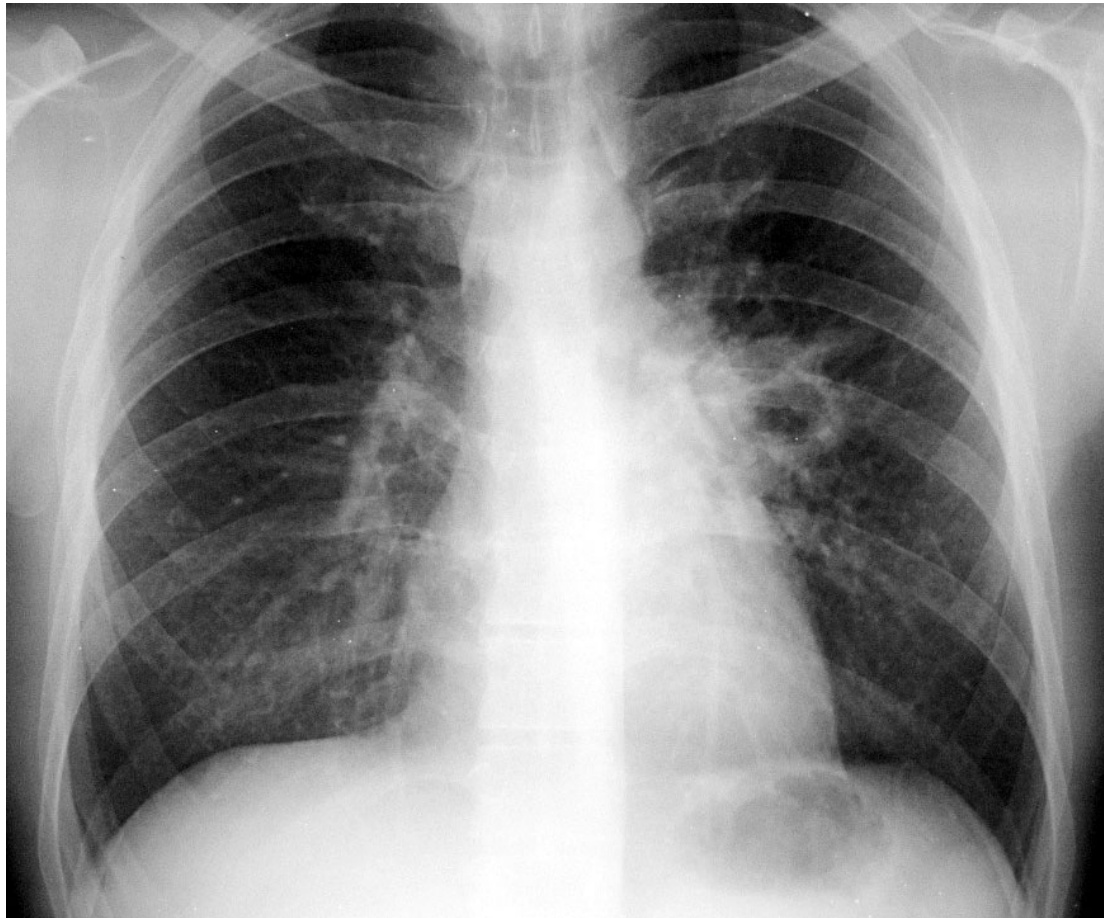
Masse de 8 cm infiltrant le médiastin: cancer



PET couplé au scanner

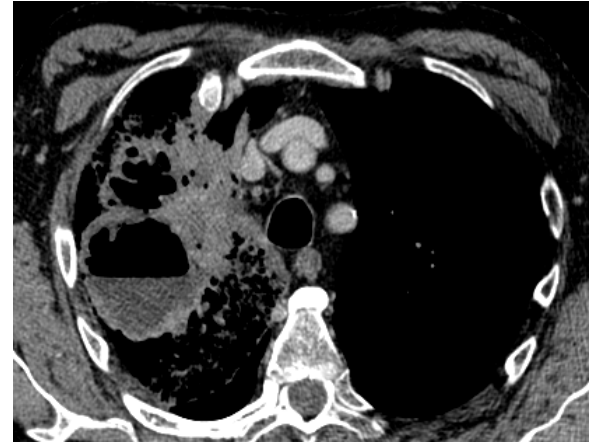
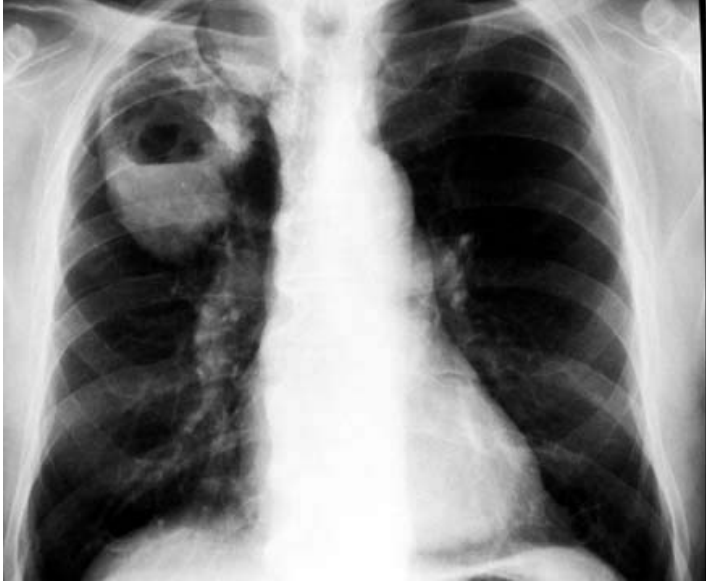
Décrivez cette lésion
Quel est le diagnostic le plus probable ?

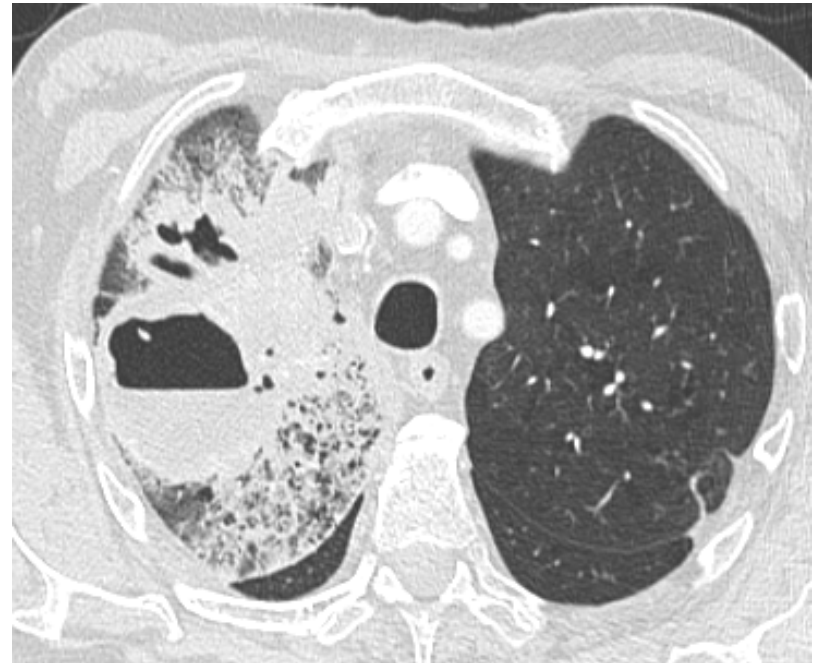
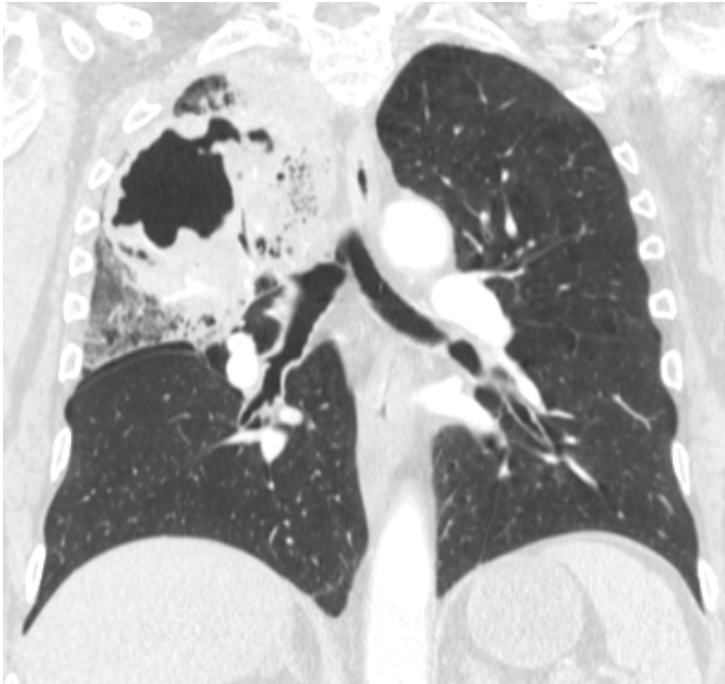

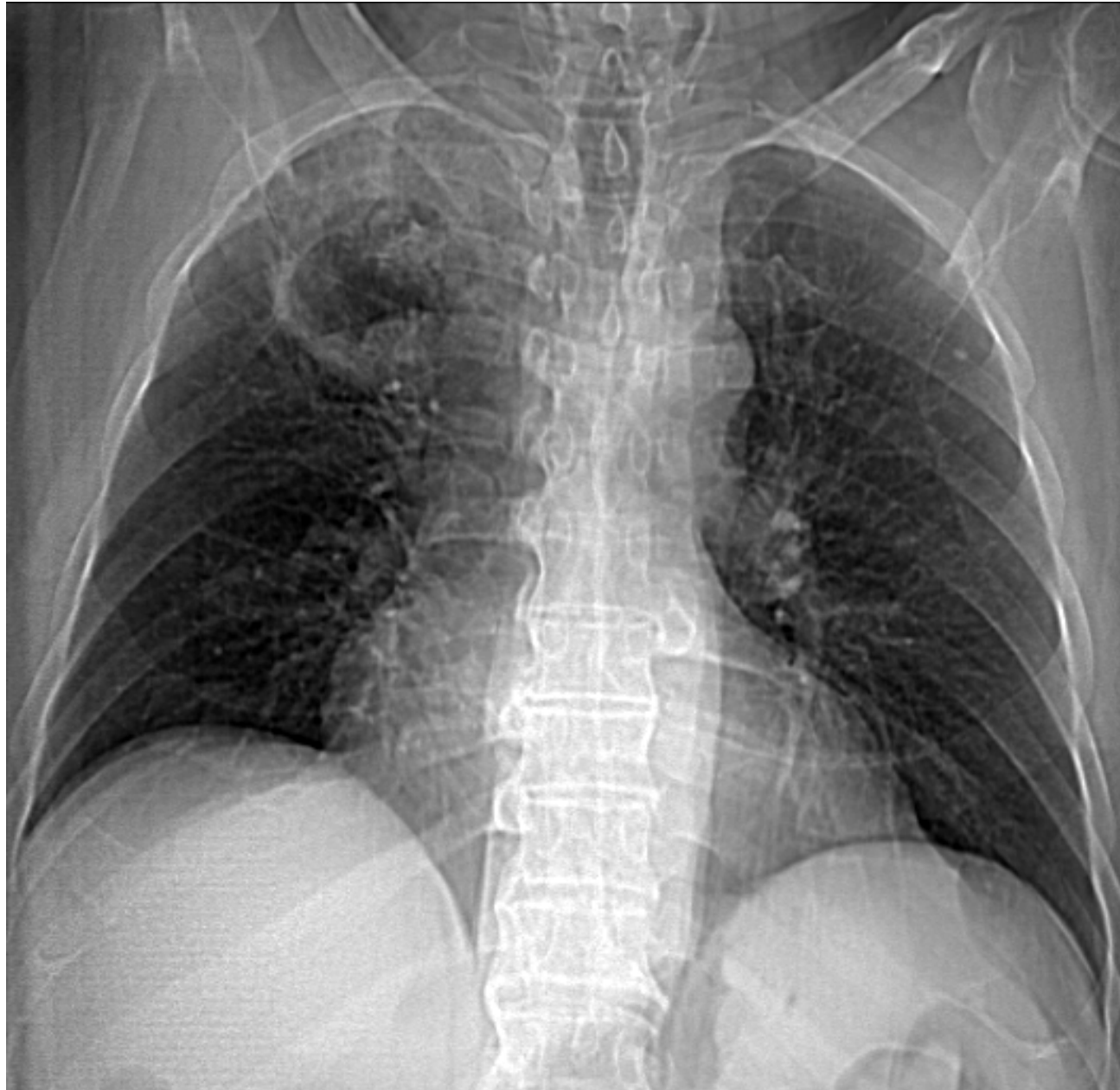
TUBERCULOSE
Masse excavée et micronodules bronchiolaires

Masse abcédée avec niveau liquide: origine infectieuse(abcès du poumon)
ou tumorale(cancer excavé et abcédé).

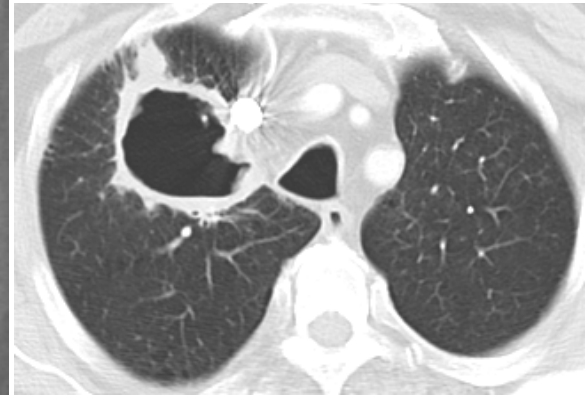


CANCER BRONCHIQUE





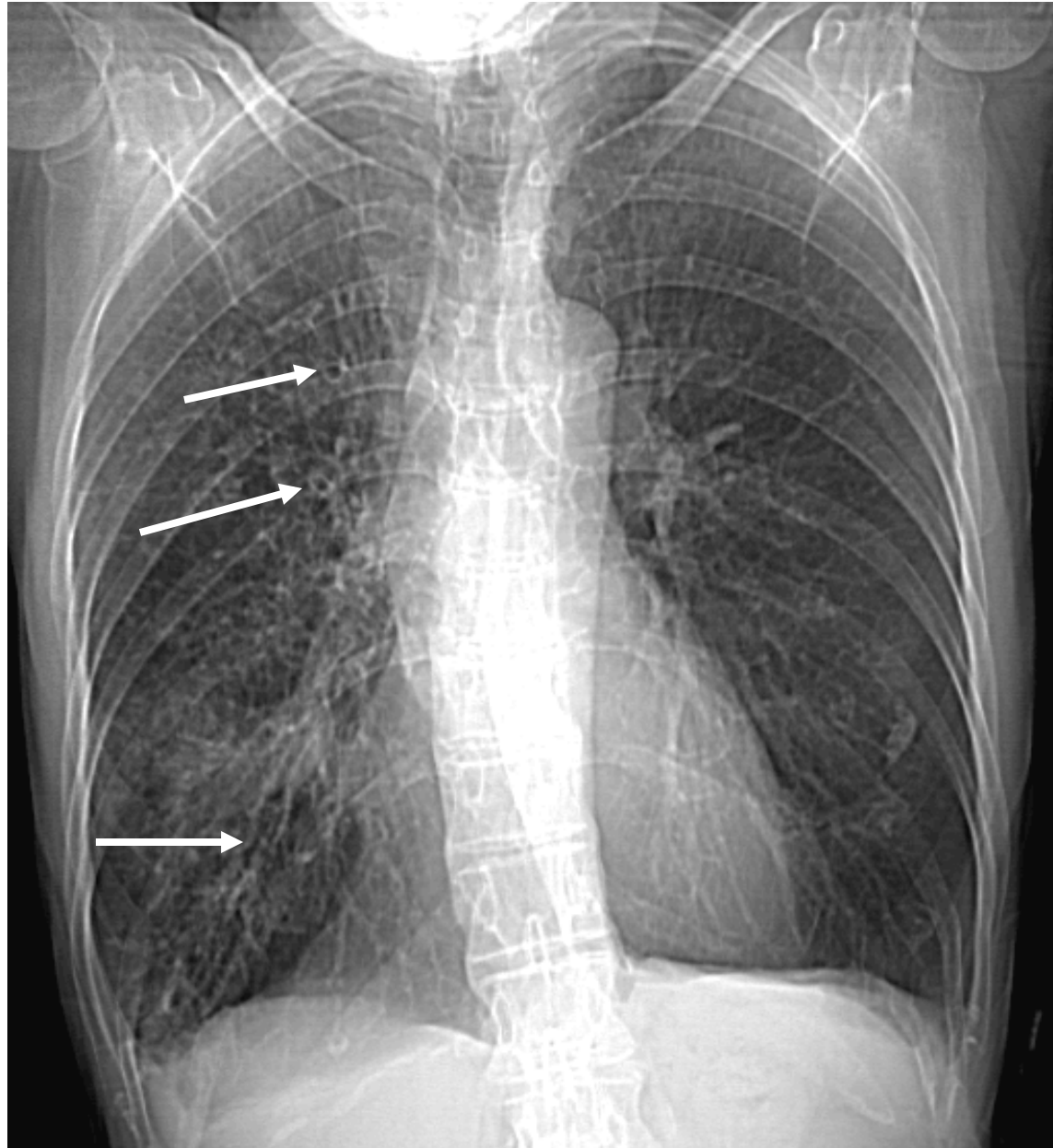
Décrivez la lésion



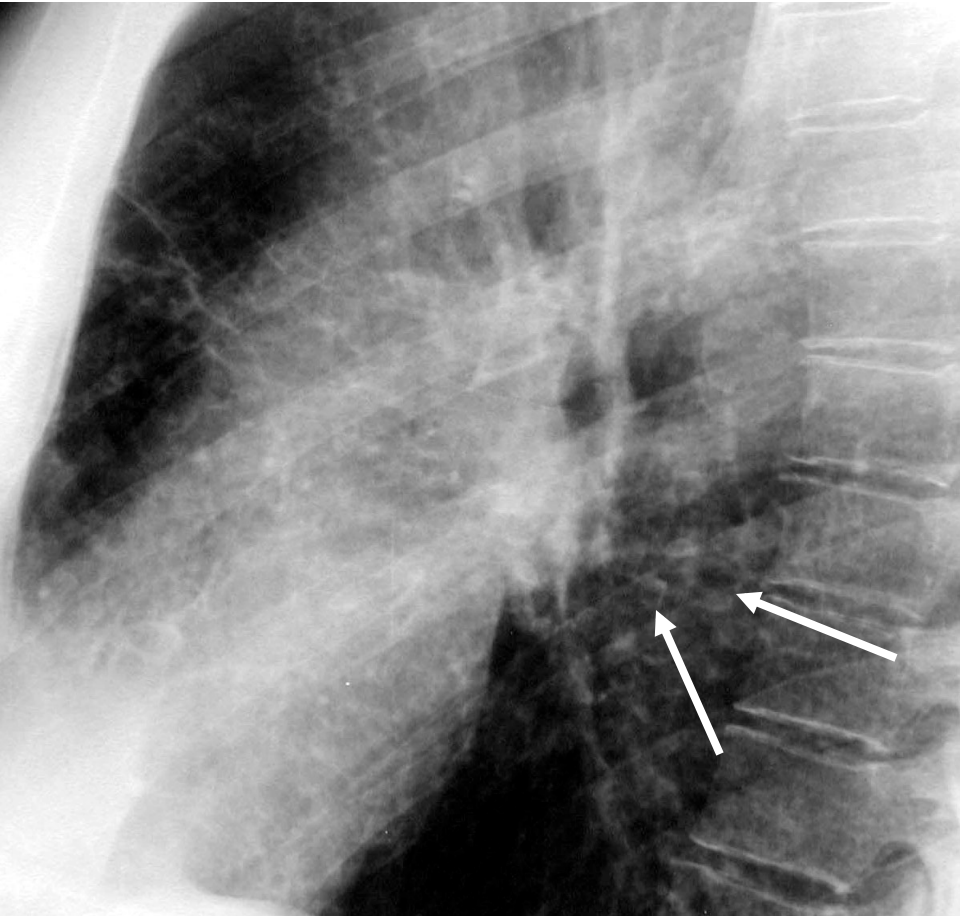
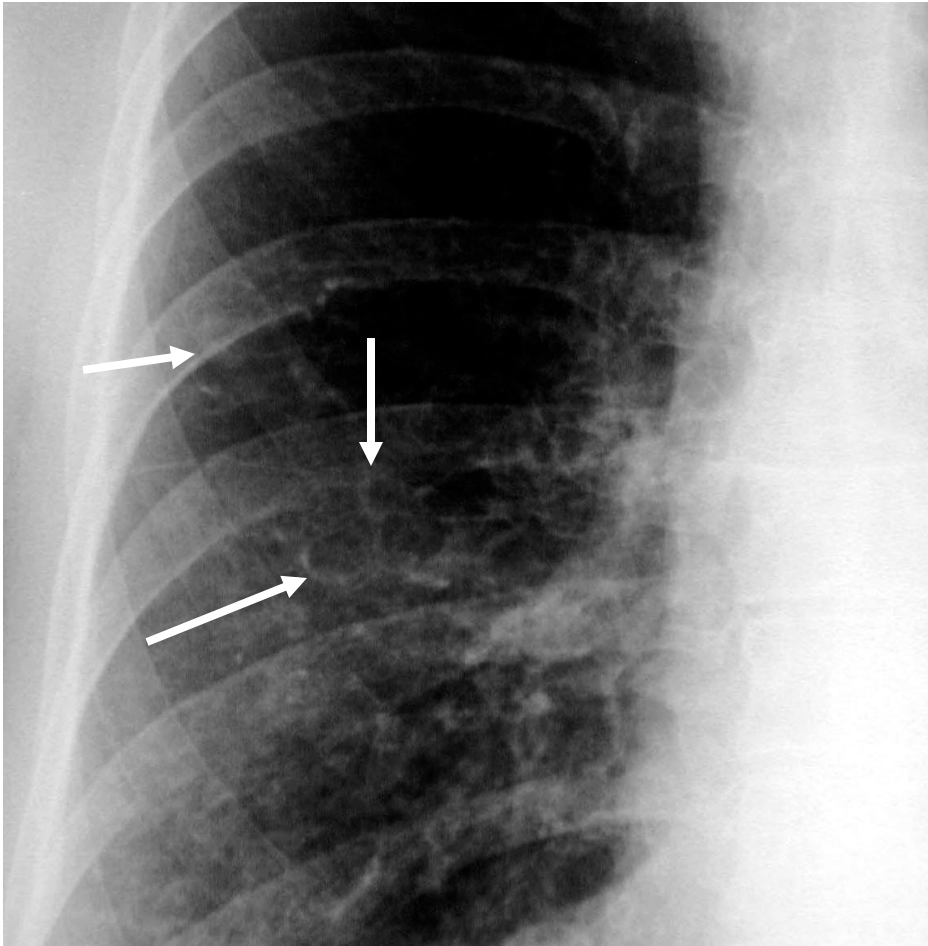
Syndrome bronchique

- Ensemble des signes traduisant un épaississement, une dilatation ou une obstruction de la lumière bronchique
- Epaissement : inflammation, œdème
 - Images en anneaux ou opacités linéaires parallèles dessinant des clartés tubulées plus évidentes
 - Soit épaississement paroi bronchique soit atteinte du tissu conjonctif péri bronchovasculaire (syndrome interstitiel)
- Dilatations de bronches(ou bronchectasies):
 - Dilatations localisées et irréversibles de l' arbre bronchique
 - Difficiles à identifier en radiographie sauf si très importantes:
 - Clartés linéaires ou annulaires ou opacités pseudo nodulaires ou tubulaires si pleines de sécrétions.

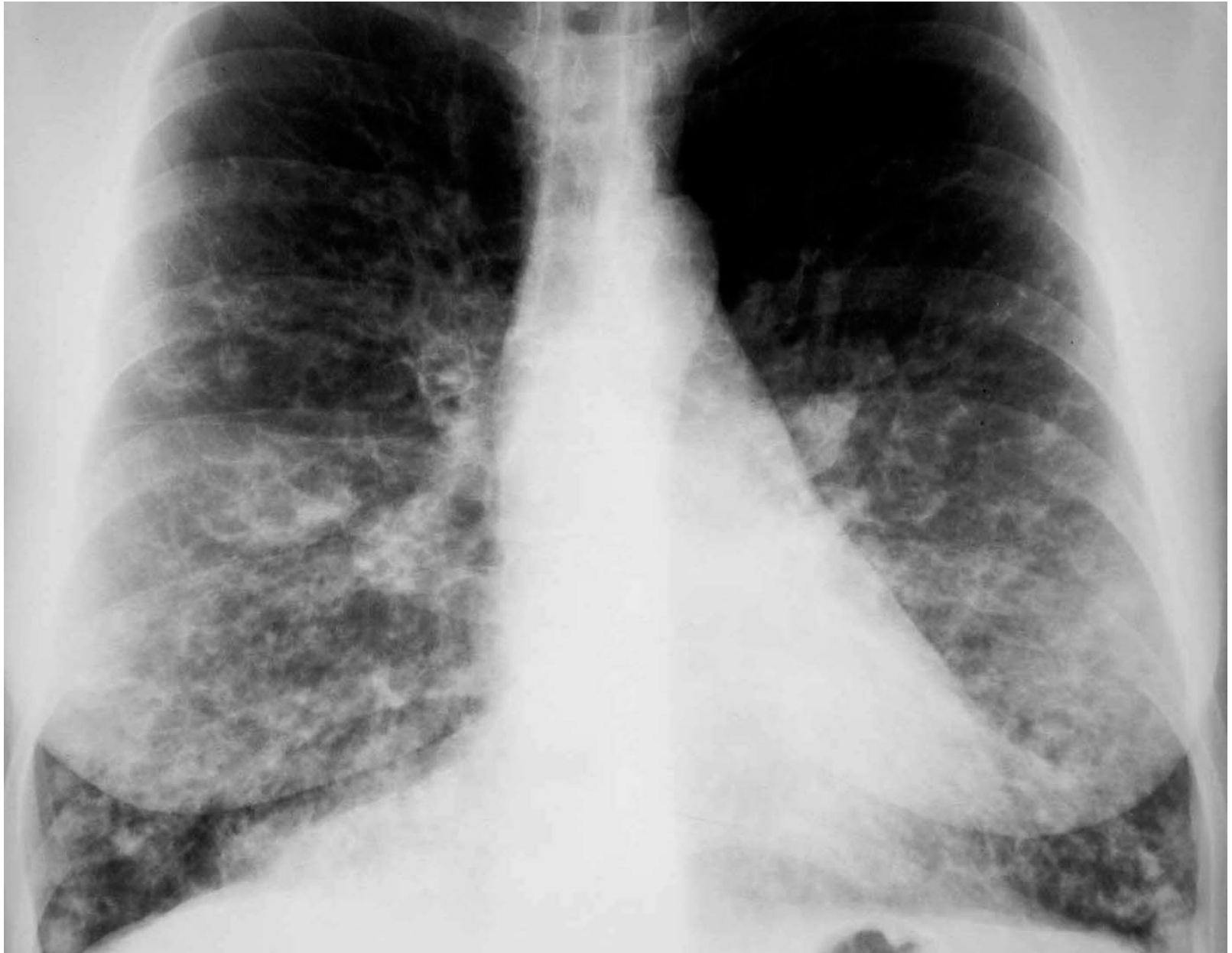
Epaississement des parois bronchiques



Dilatations de bronches



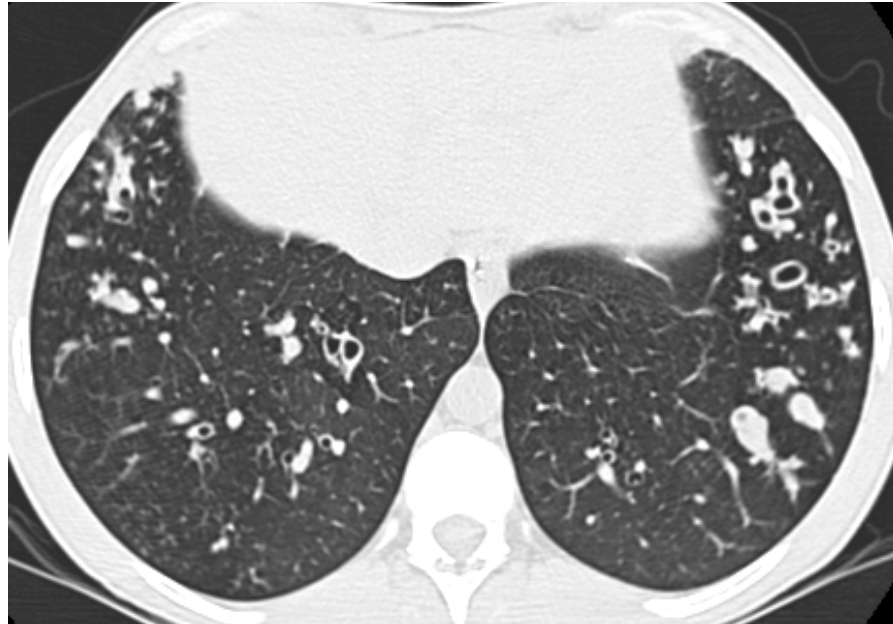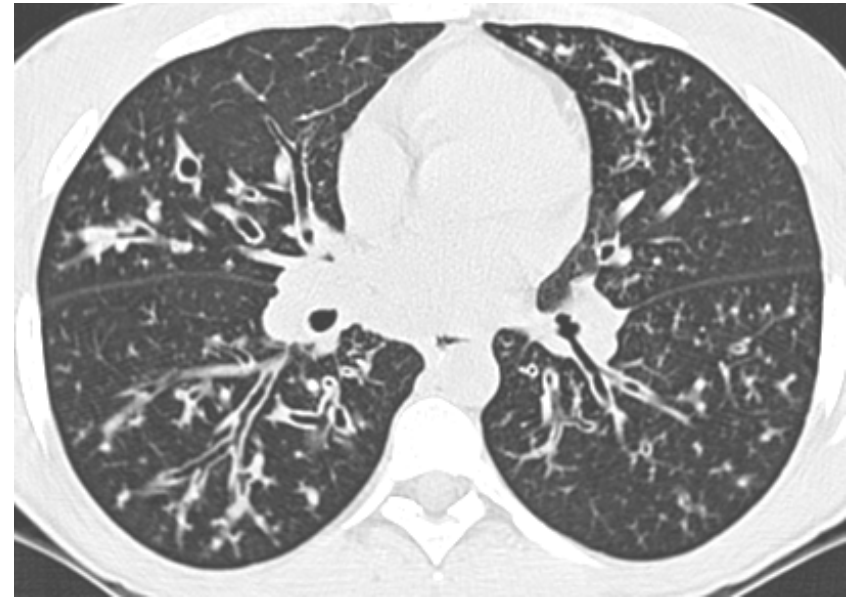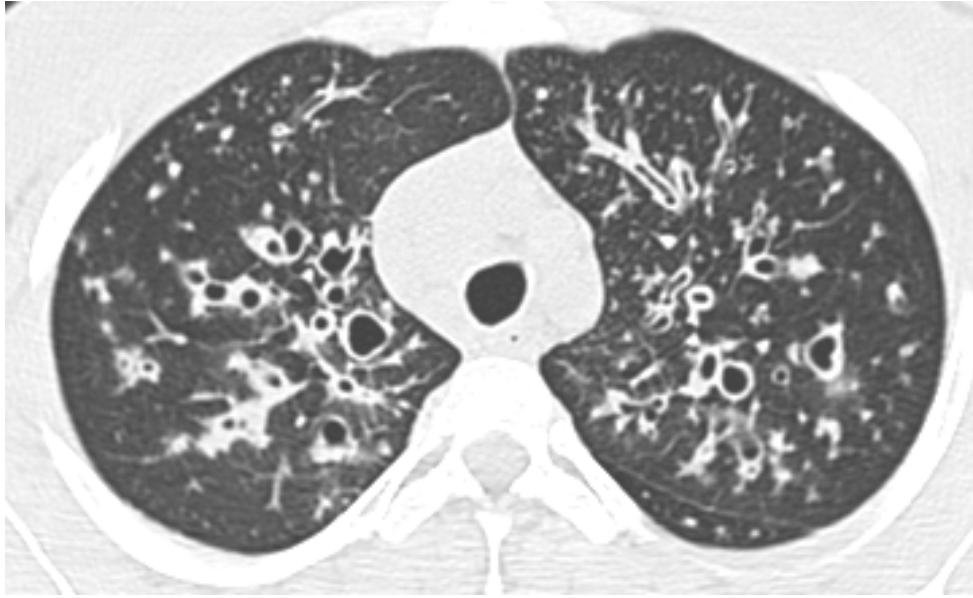Dilatations de bronches associées à nodules alvéolaires infectieux



Le scanner dans les dilatations de bronches

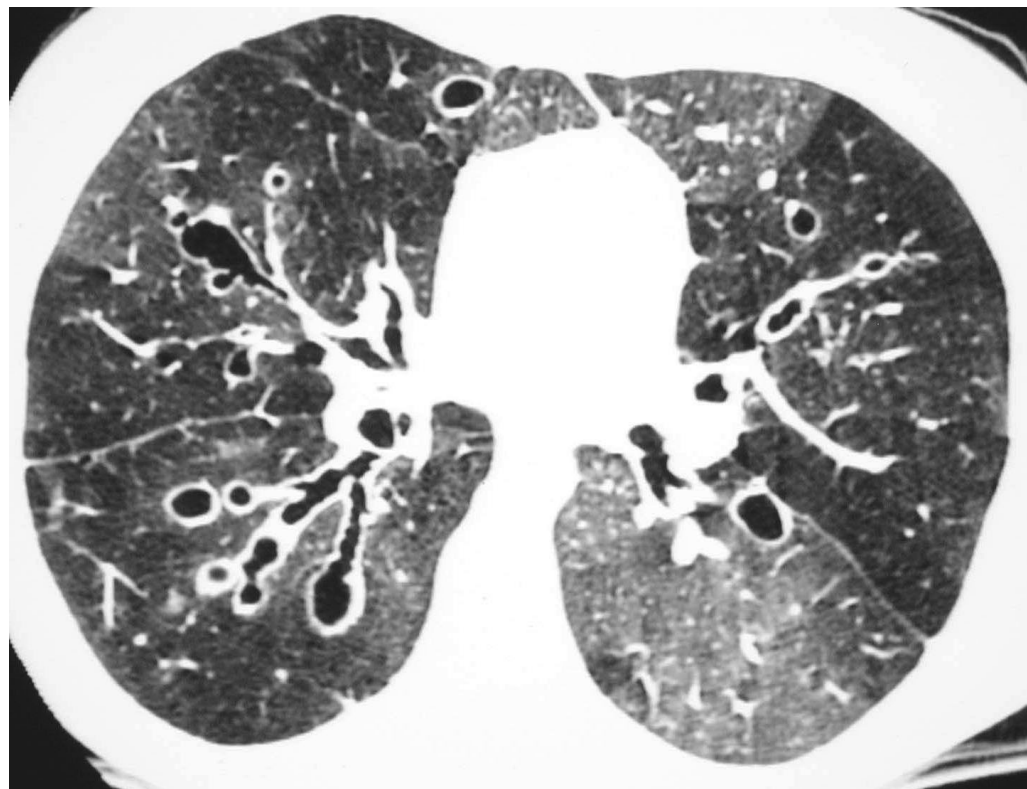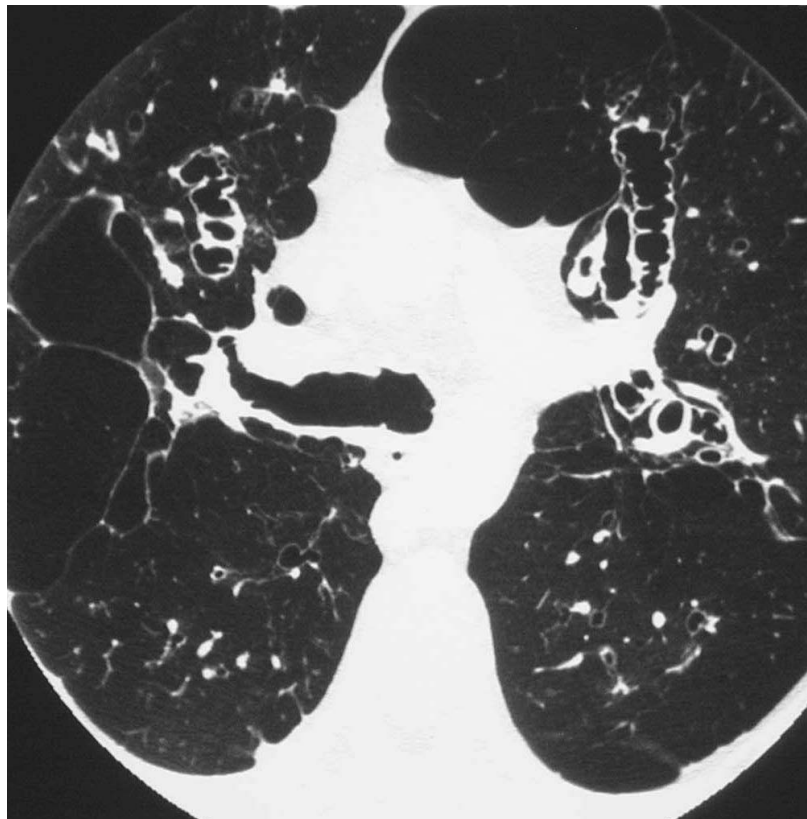
- Intérêt majeur pour le diagnostic et le bilan d'extension des DDB
- Injection de produit de contraste inutile
- Topographie des DDB: localisées ou diffuses, uni ou bilatérales: rôle thérapeutique +++
- Gravité: DDB cylindriques, variqueuses, kystiques
- Signes associés: infection(syndrome alvéolaire), collapsus pulmonaire...

DDB cylindriques

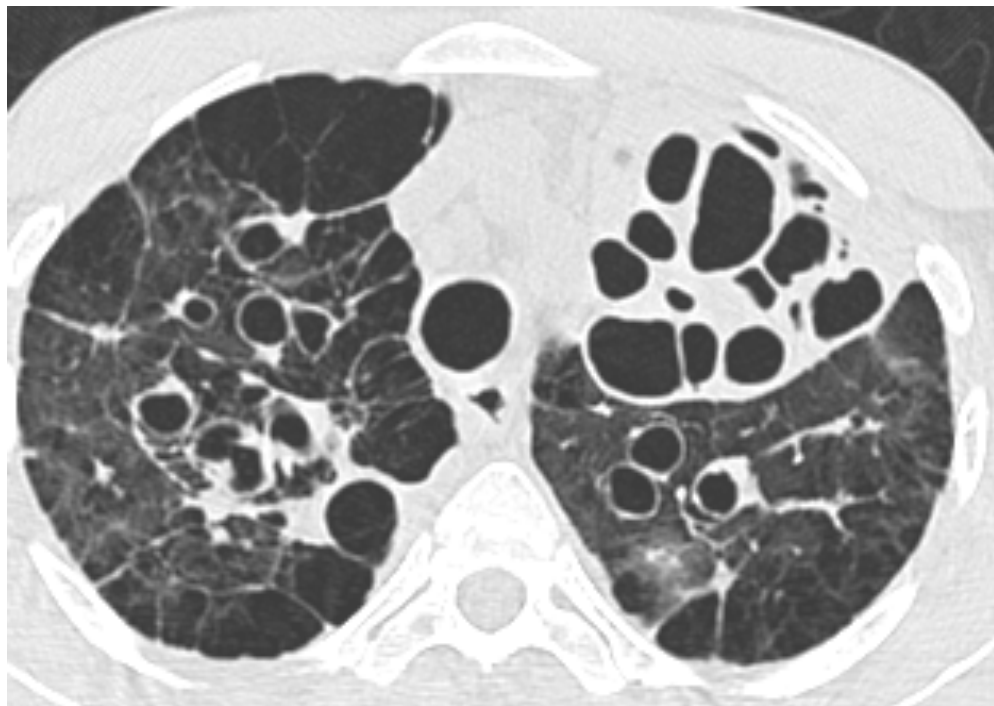


Impactions mucoides

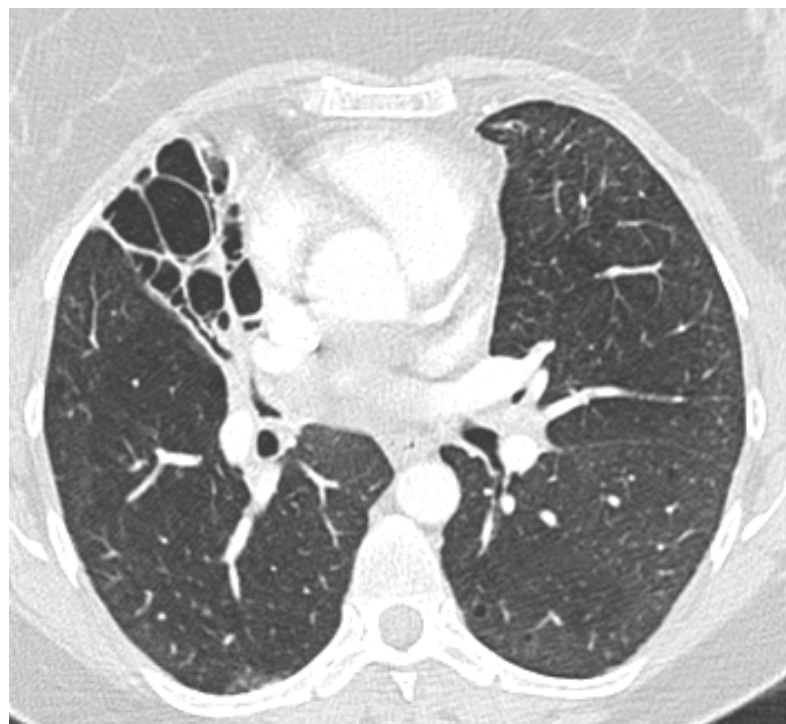
DDB variqueuses ou moniliformes



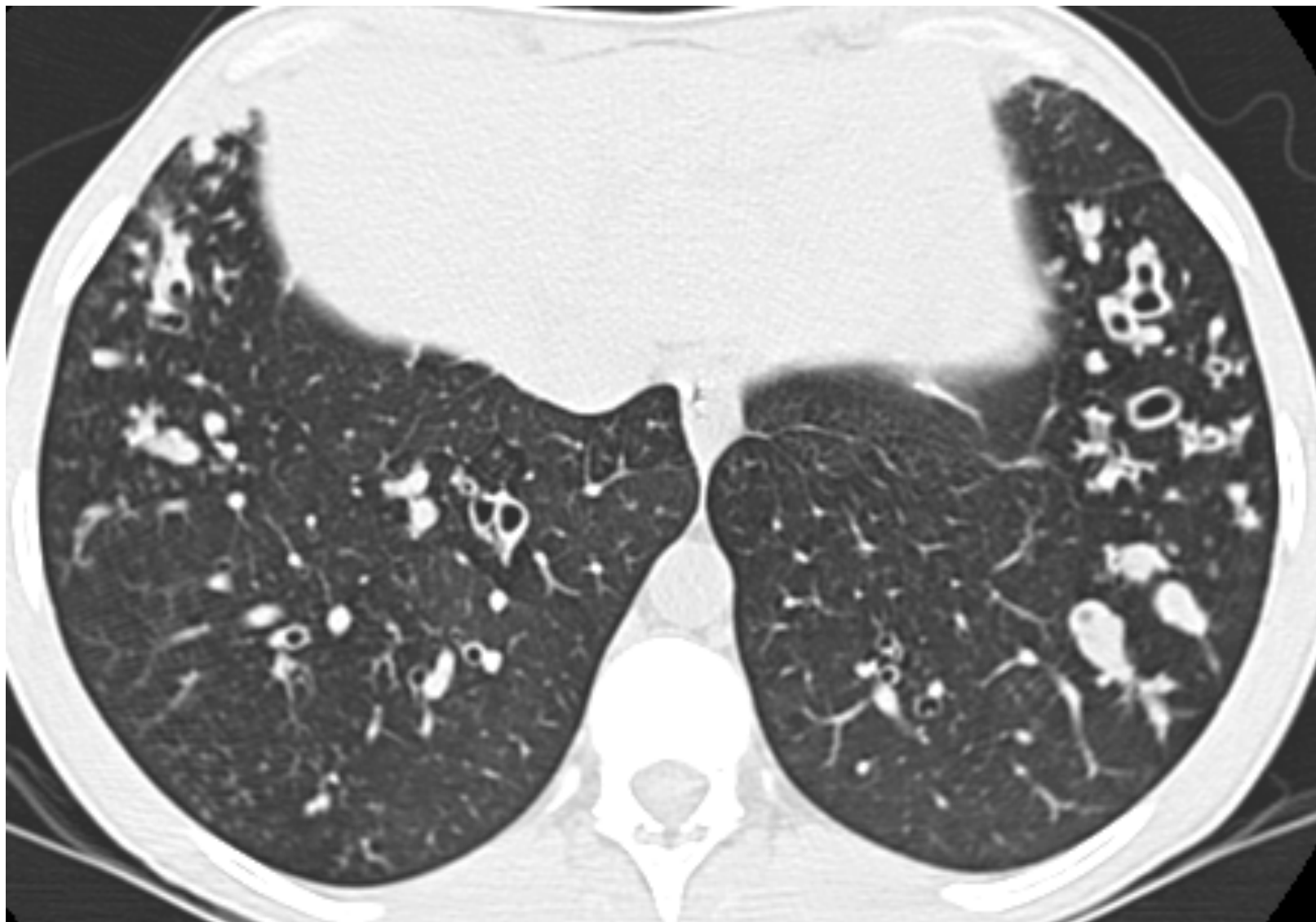
DDB kystiques



DDB kystiques occupant le LM



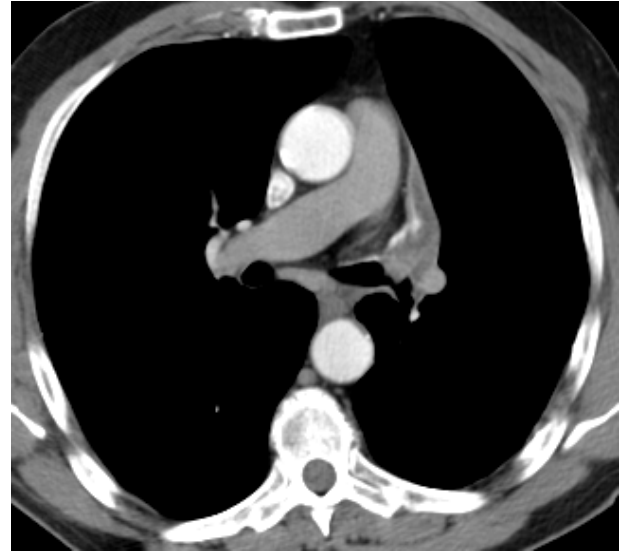
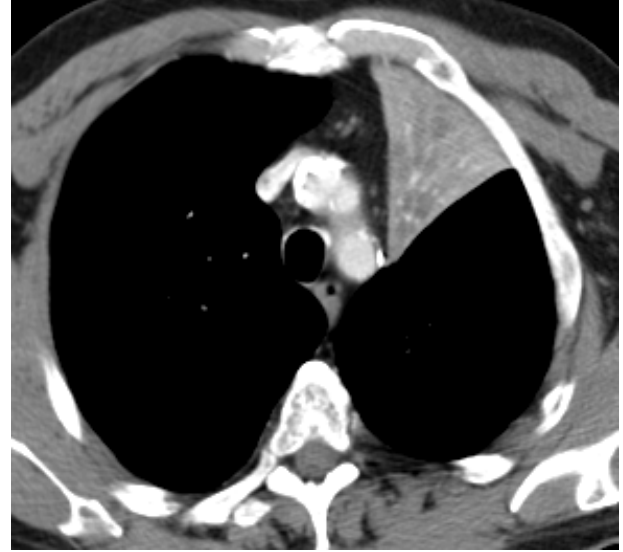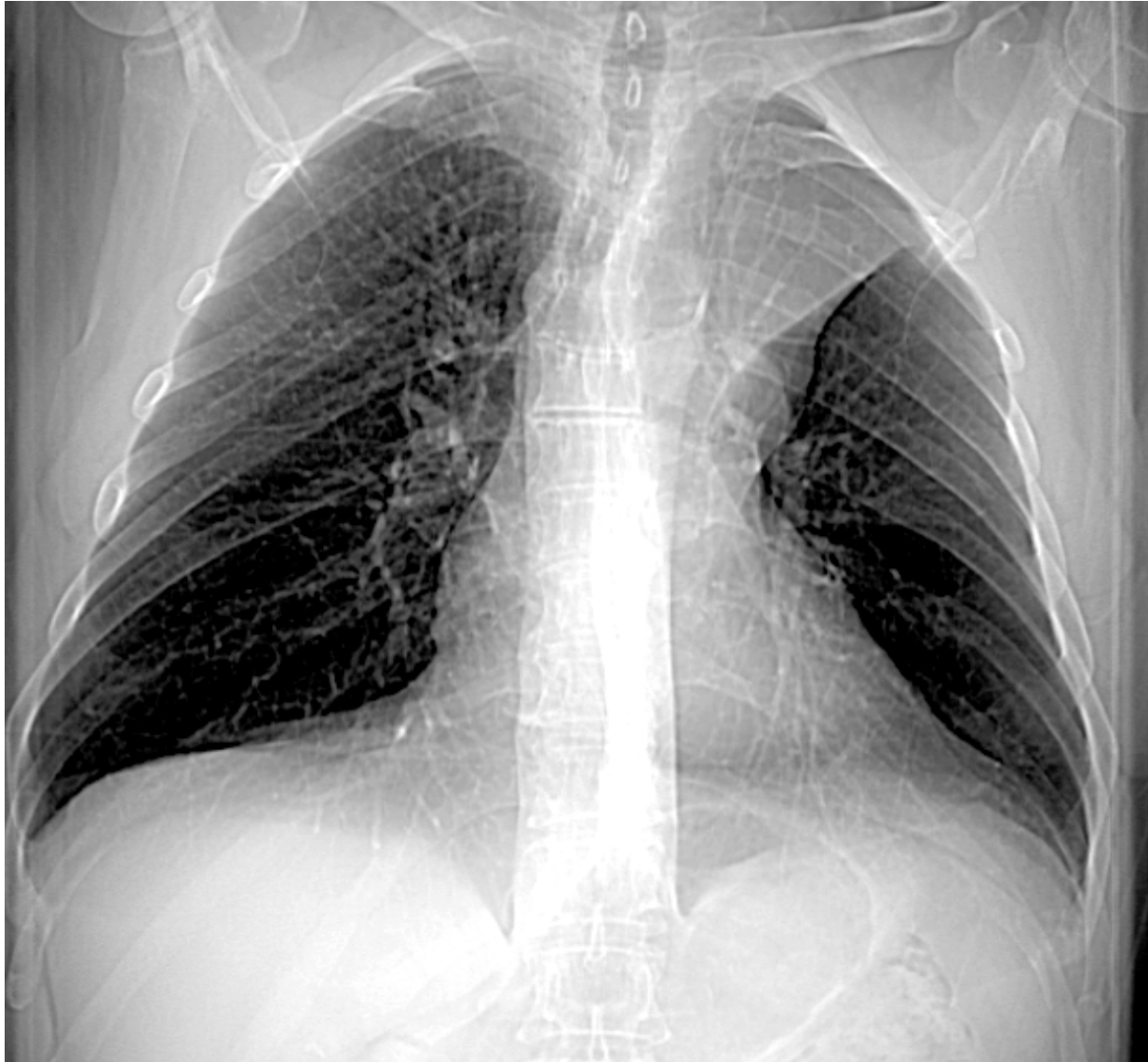Impactions mucoides: sécrétions accumulées dans les bronches et créant des bouchons muqueux épais

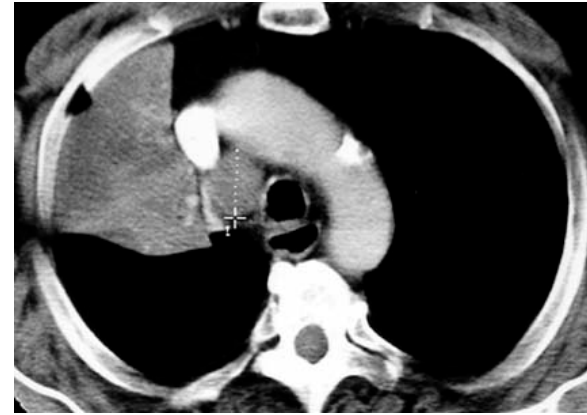
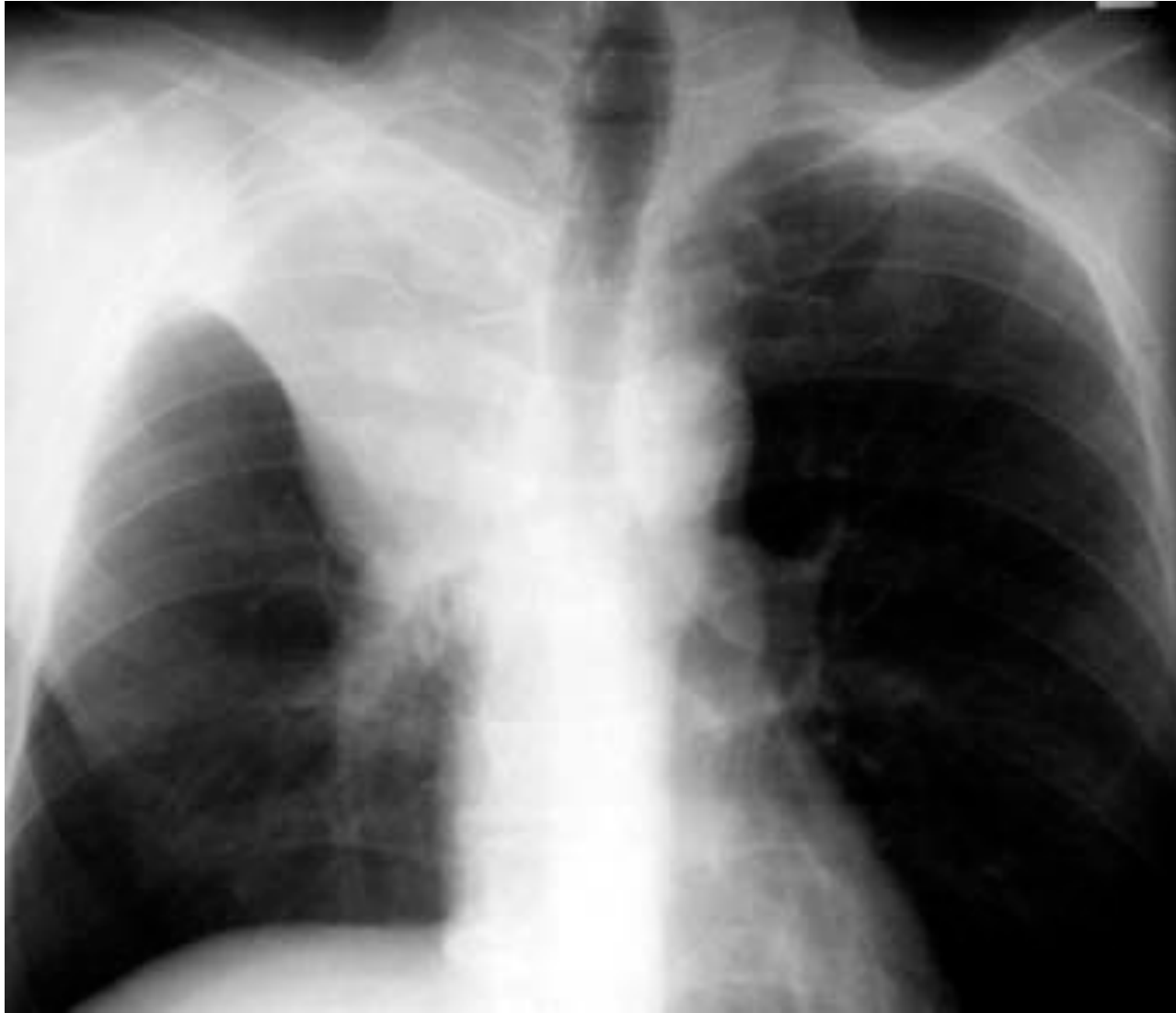

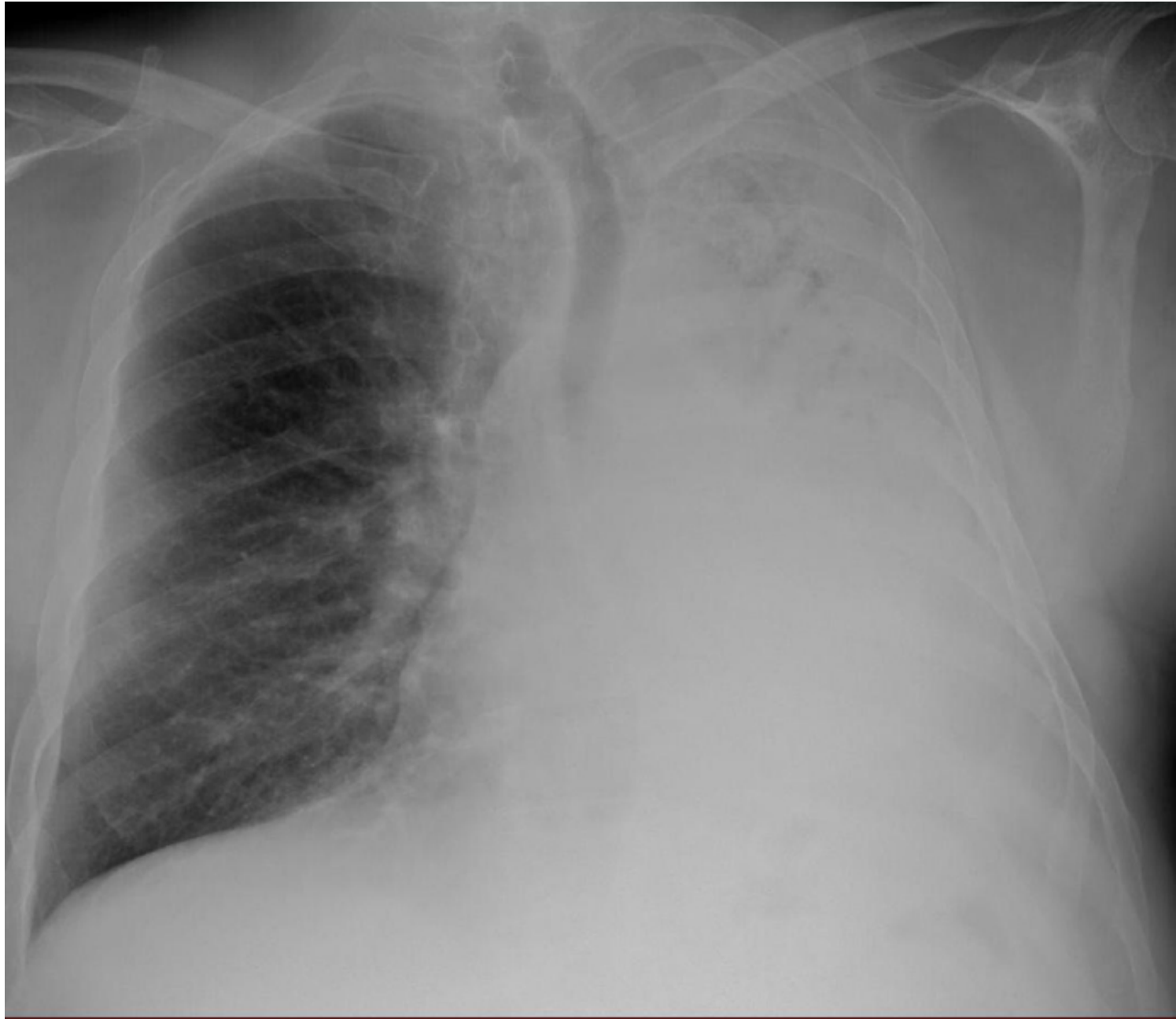
- **Obstruction de la lumière bronchique**
 - Mécanisme
 - Soit compression par processus extrinsèque
 - Soit obstruction par processus endo- bronchique
 - Signes directs: visualisation de l' obstacle rarement sur la radiographie thoracique, plus facile sur le scanner
 - Signes indirects:
 - Atélectasie ou collapsus pulmonaire +++
 - Piégeage plus rare et si obstruction incomplète

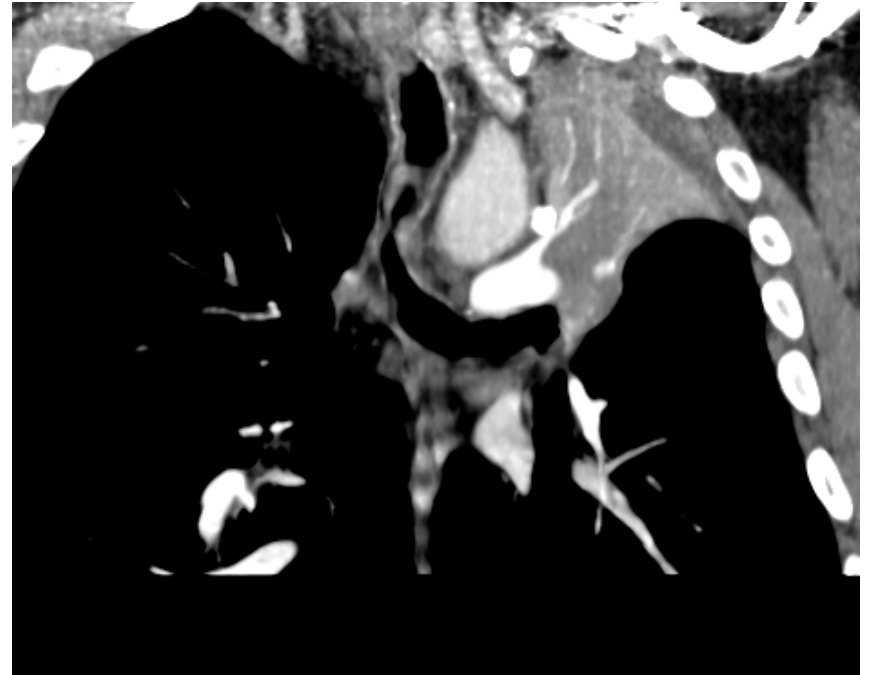
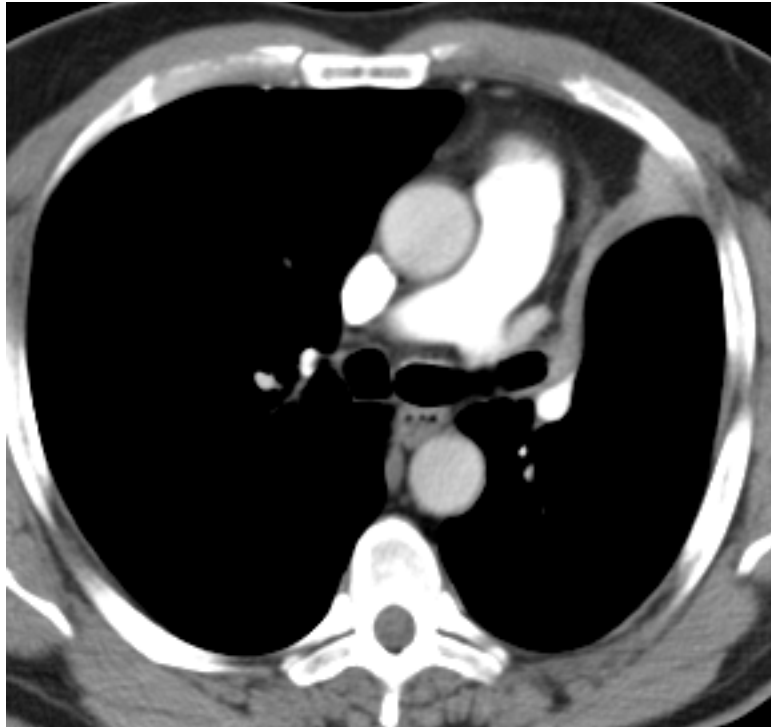
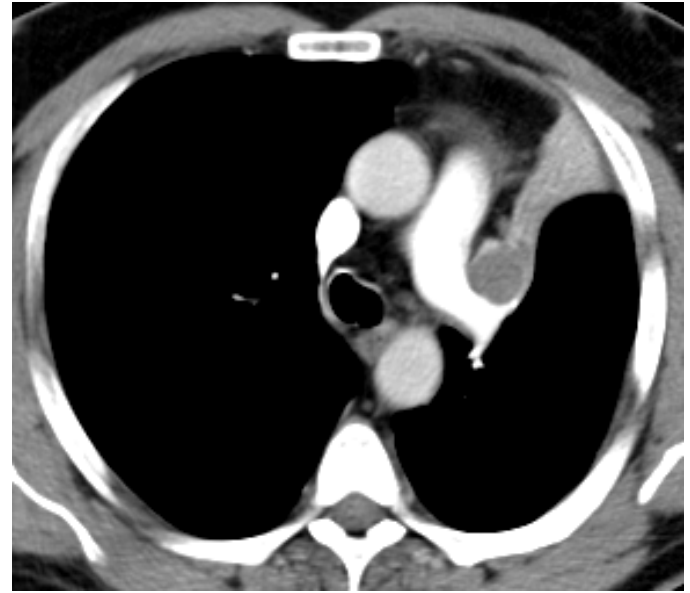
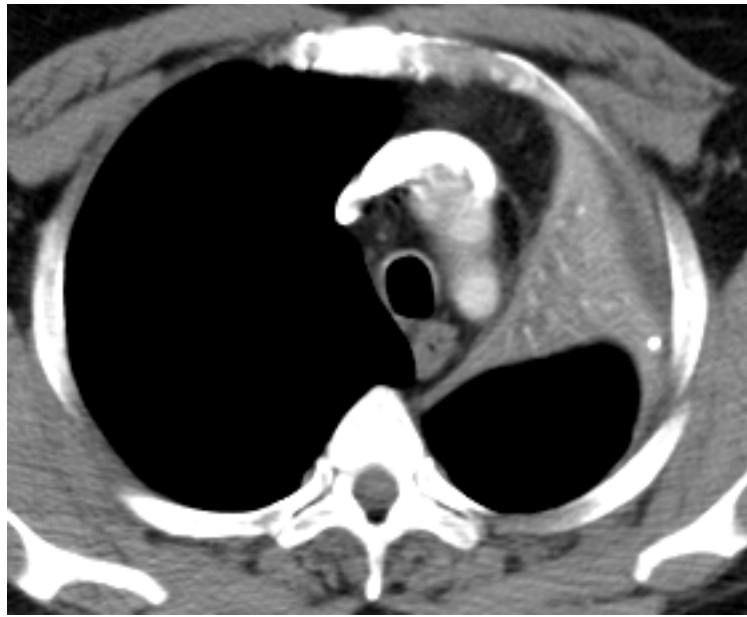Les atélectasies ou collapsus

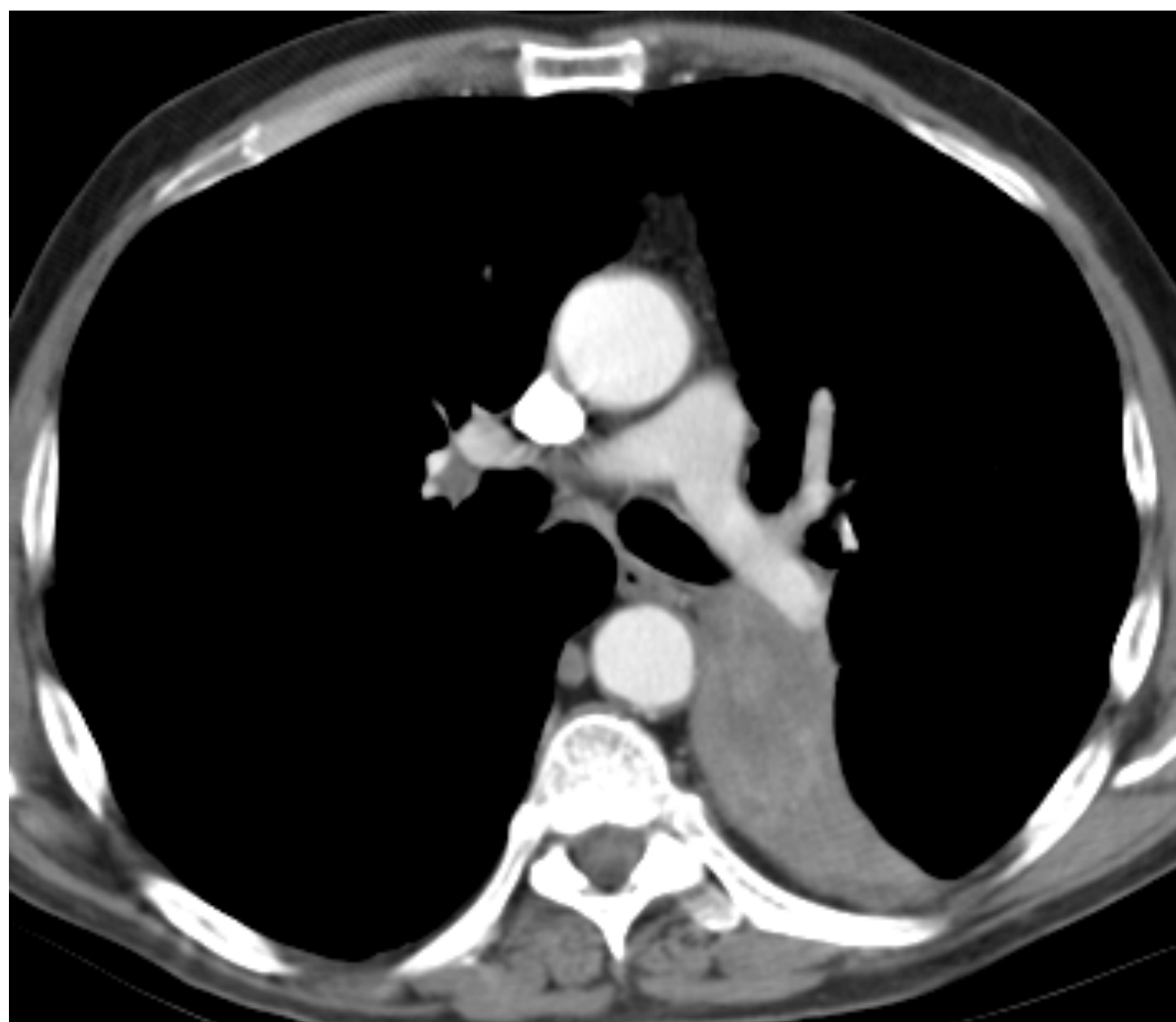
- Opacité systématisée le plus souvent lobaire ou segmentaire
- S'accompagnant d'une perte de volume pulmonaire+++
- Rétractile: scissure, médiastin, coupoles, hiles
- Toute obstruction bronchique ne s'accompagne pas toujours d'une atélectasie (ventilation possible à partir d'autres territoires par les pores de kohn).

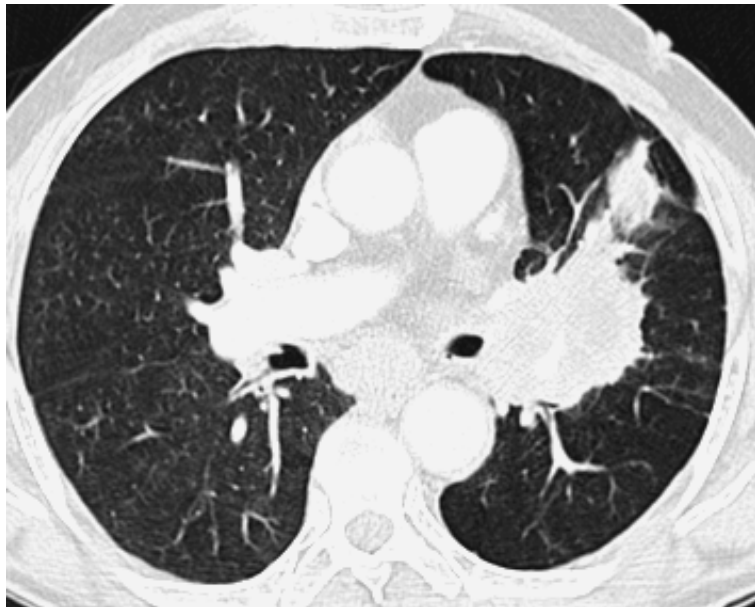



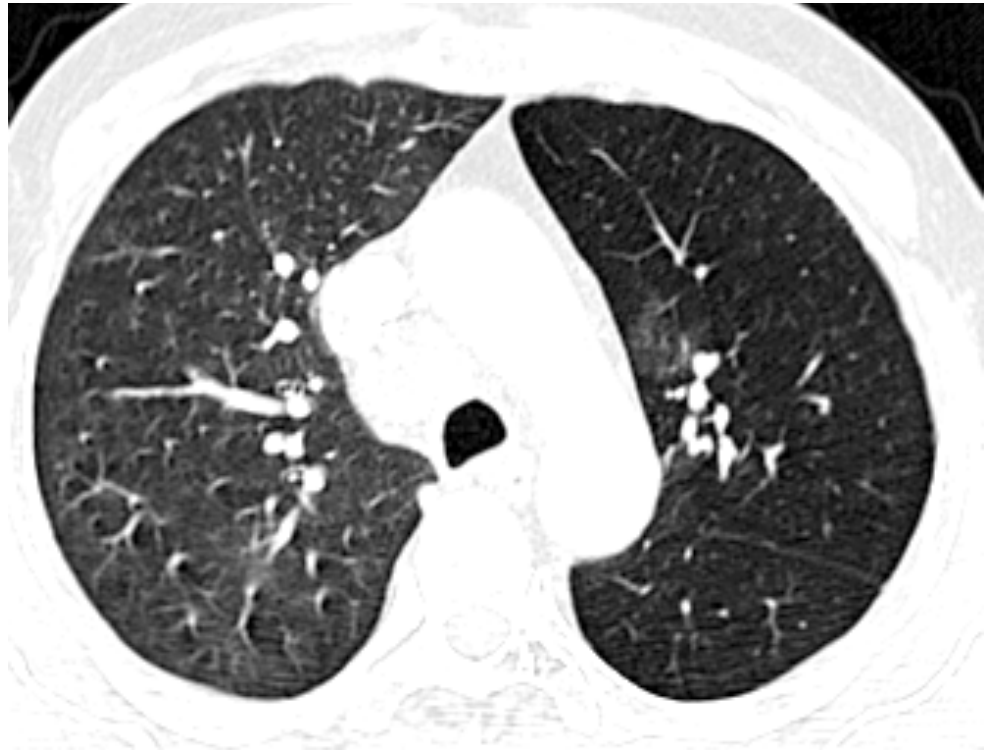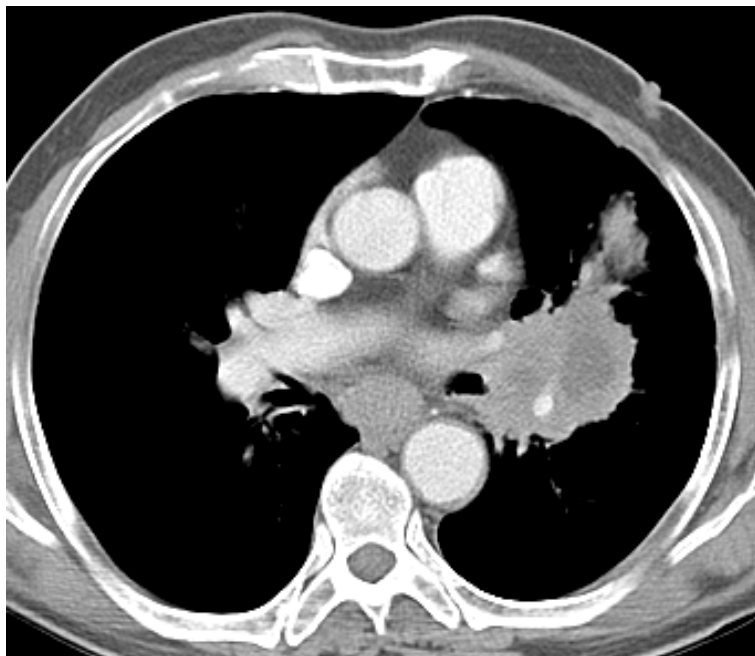








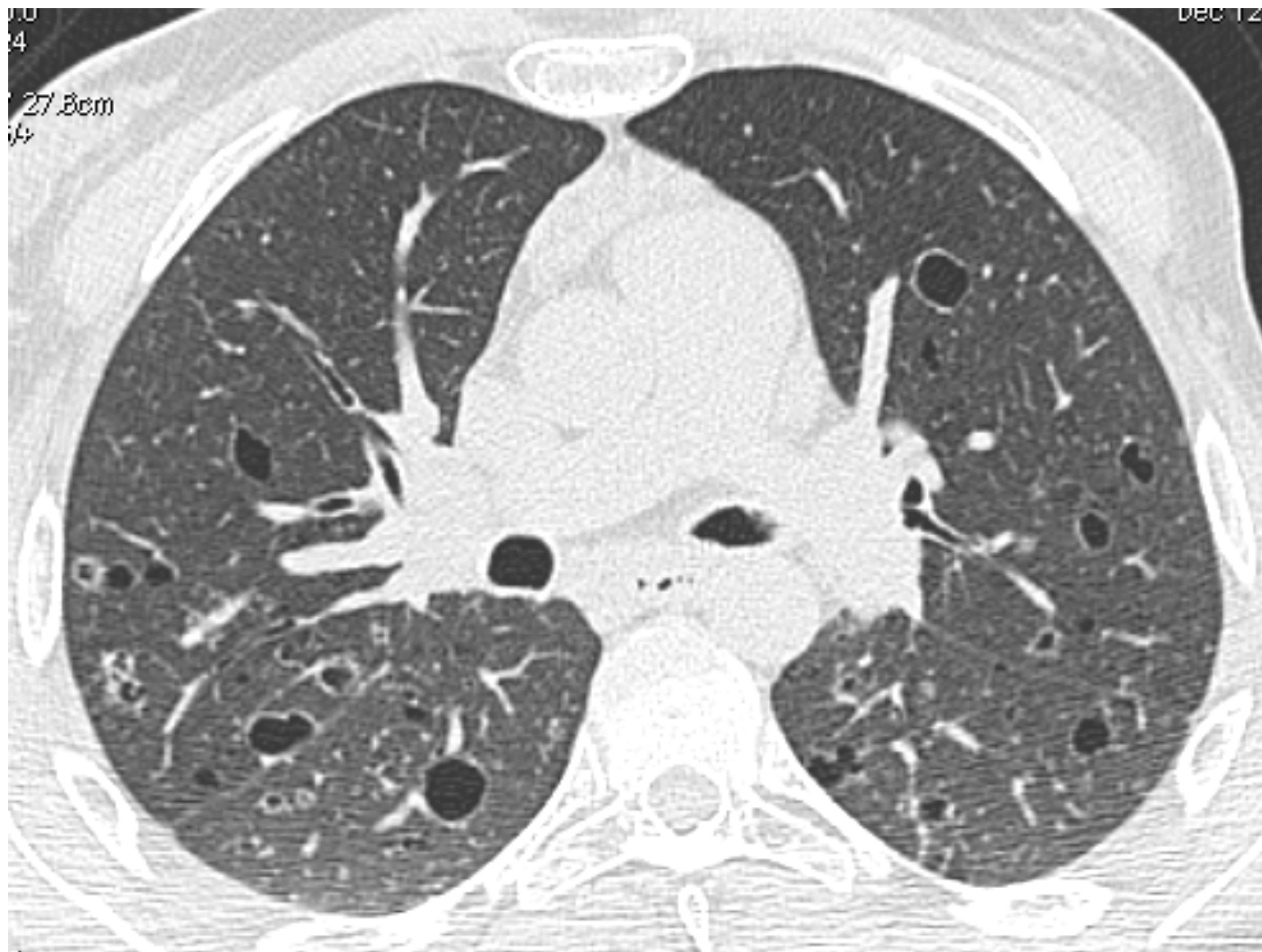Piègeage avec masse obstruant
la bronche lob sup et inf



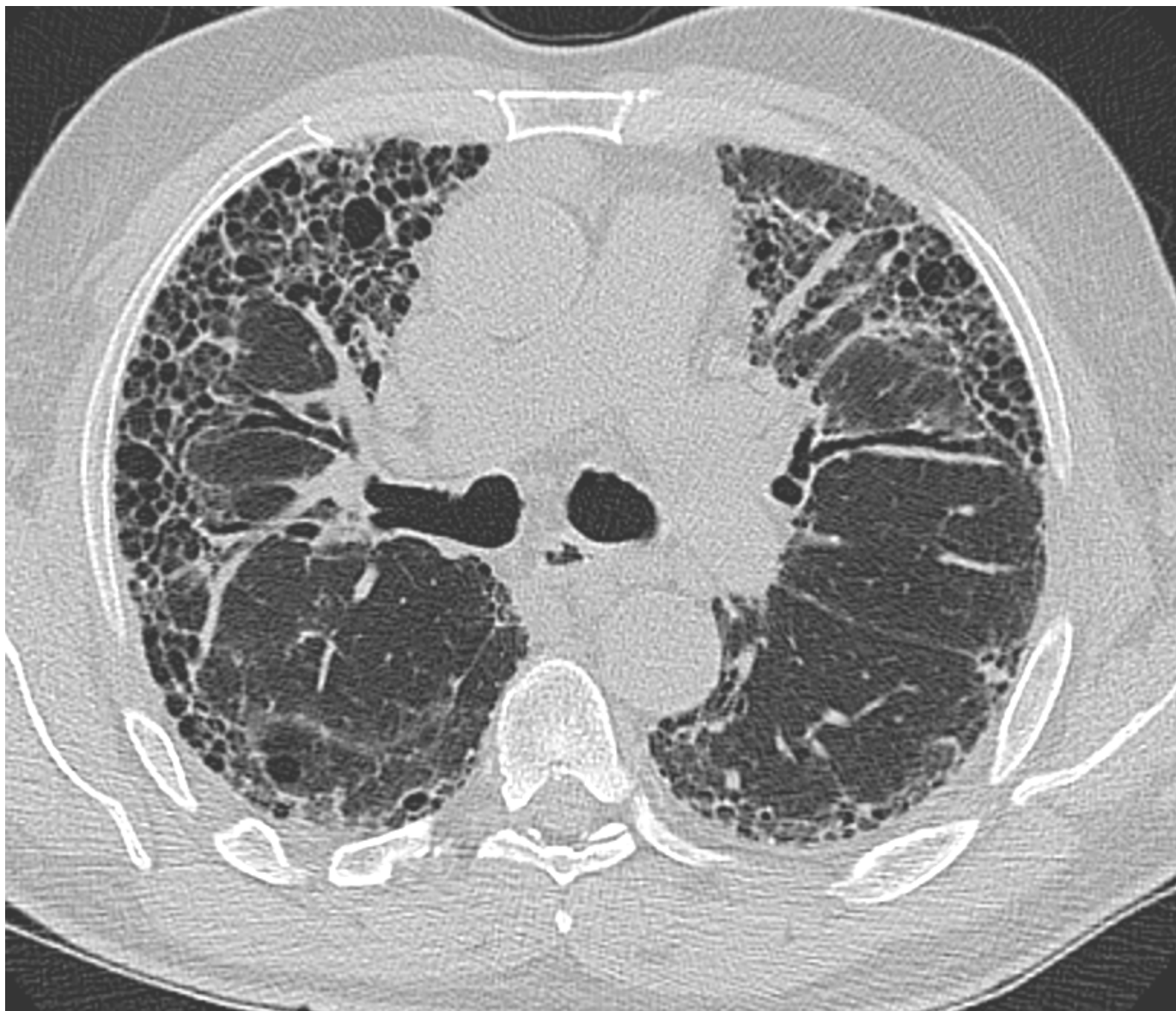
LES KYSTES PULMONAIRES

- Hyperclarté du parenchyme bordée d' une paroi fine < 4mm
 - Problème diagnostique avec bulle à paroi <1mm et cavité à paroi > 4mm
- Analyse: nombre, topographie, anomalies associées
- Contexte clinique +++

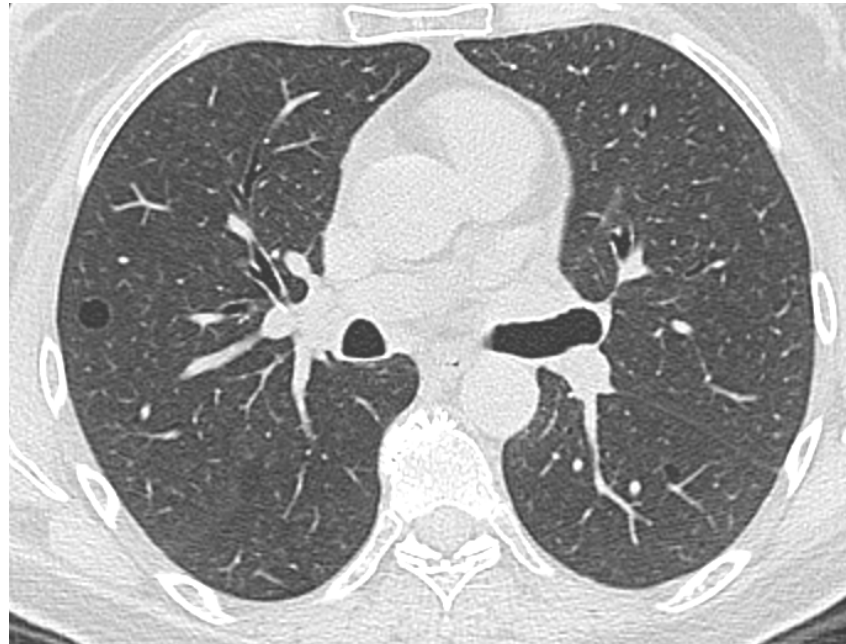
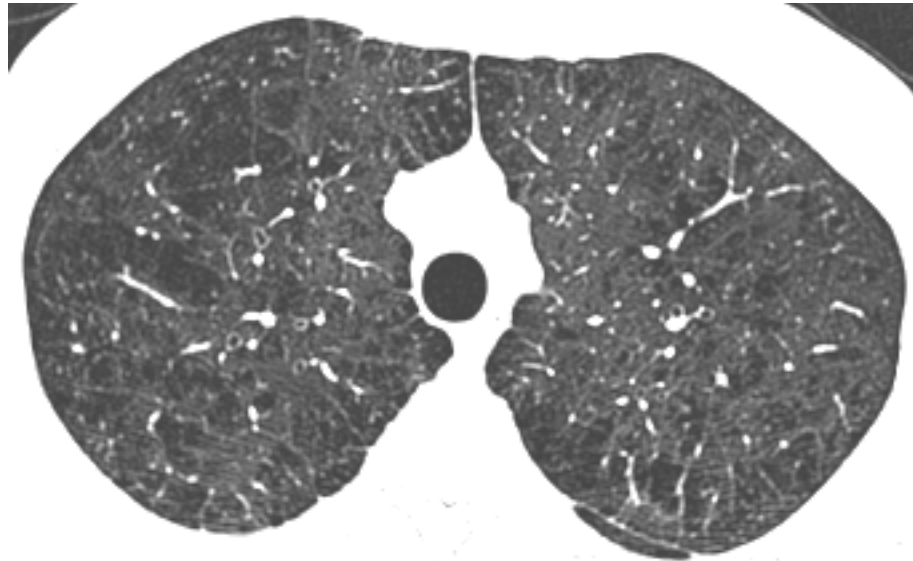
kystes



Kystes en rayon de miel

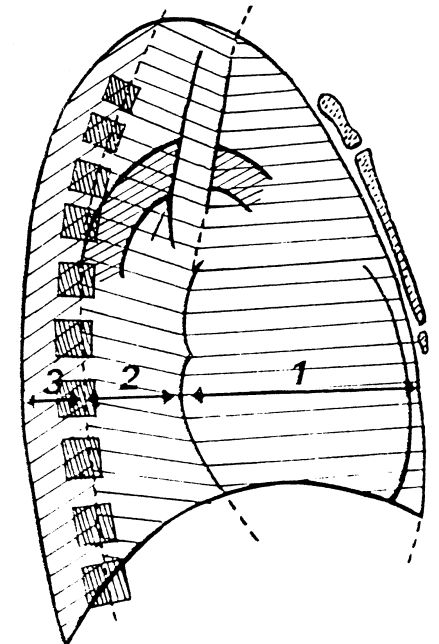
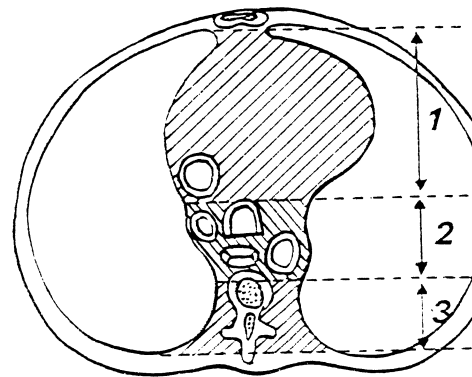
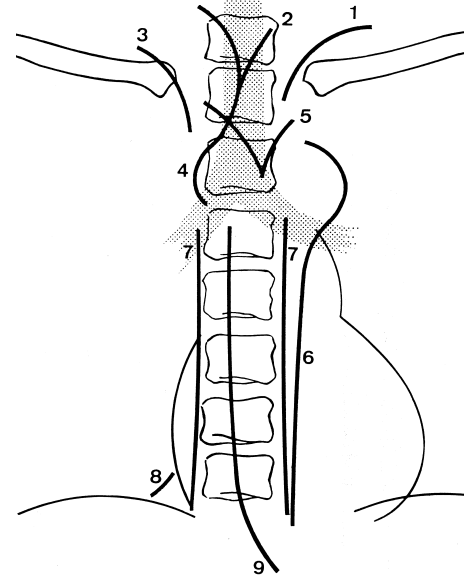


Emphysème et bulle



SYNDROME MEDIASTINAL

- Ensemble des signes traduisant la présence de tissu anormal, de liquide ou d'air dans le médiastin
- Limites du médiastin
 - En haut: défilé cervico-thoracique
 - En bas: diaphragme
 - En avant: paroi thoracique
 - En arrière: vertèbres
 - Latéralement: plèvre médiastine
- Compartiments
 - Antérieur, moyen, postérieur
 - Supérieur (crosse), moyen (carène), inférieur (diaphragme)

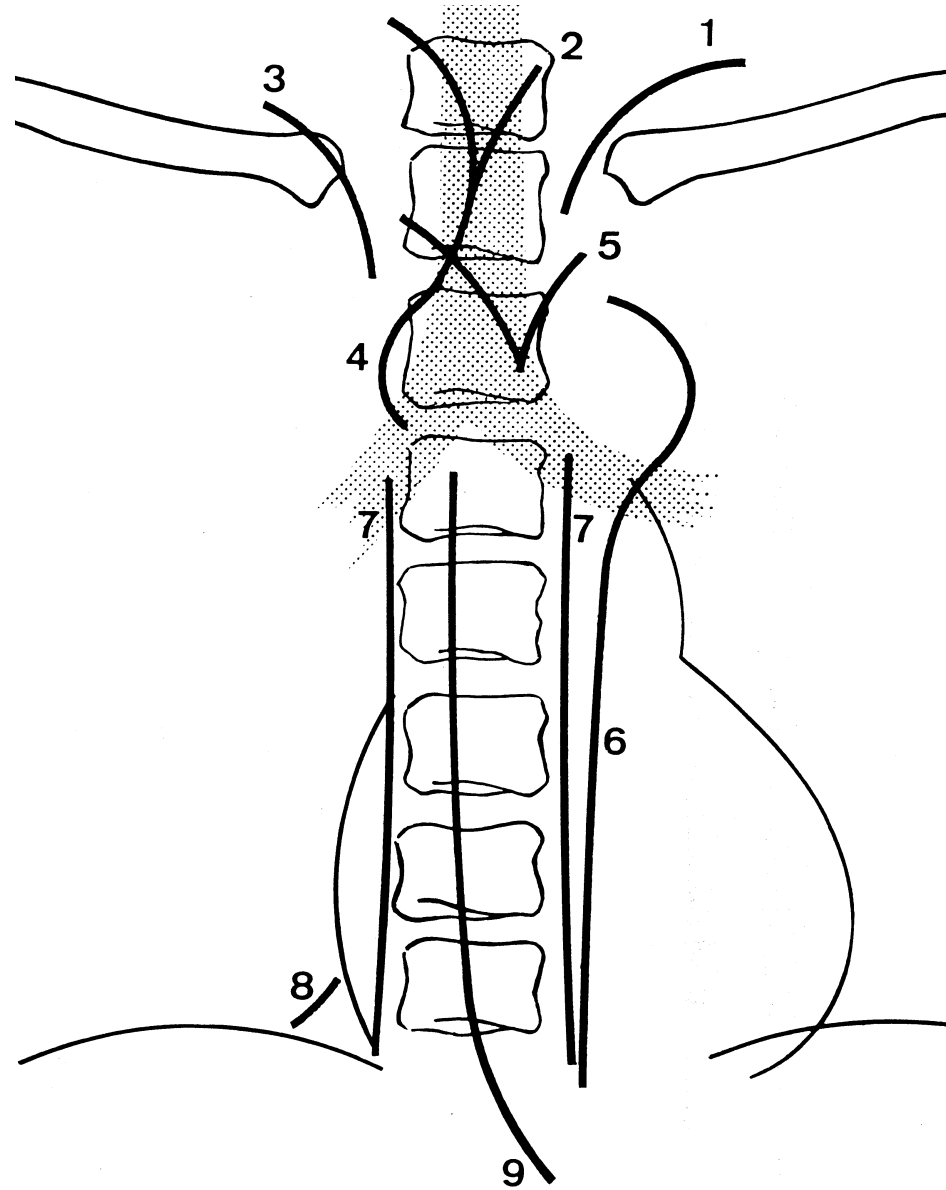
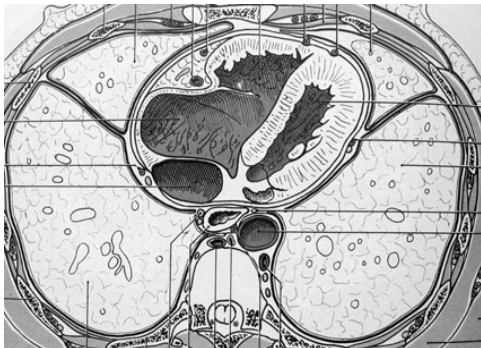
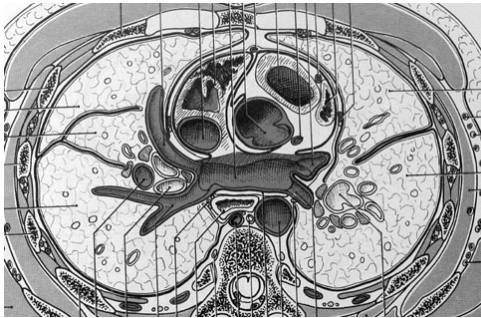
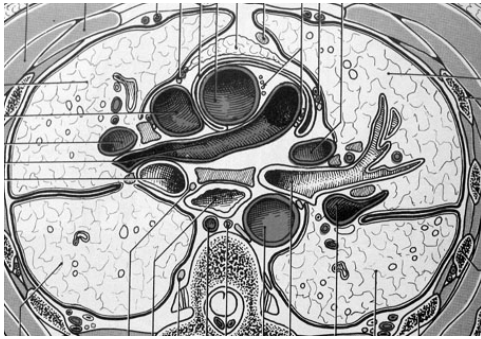
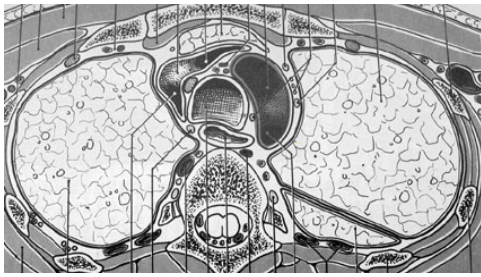


MASSES MEDIASTINALES

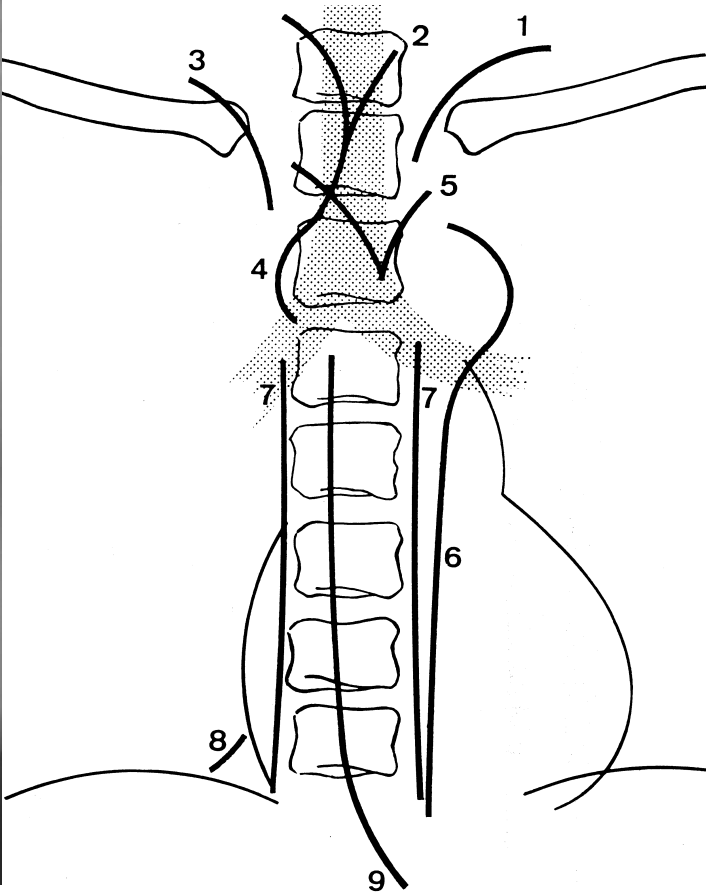
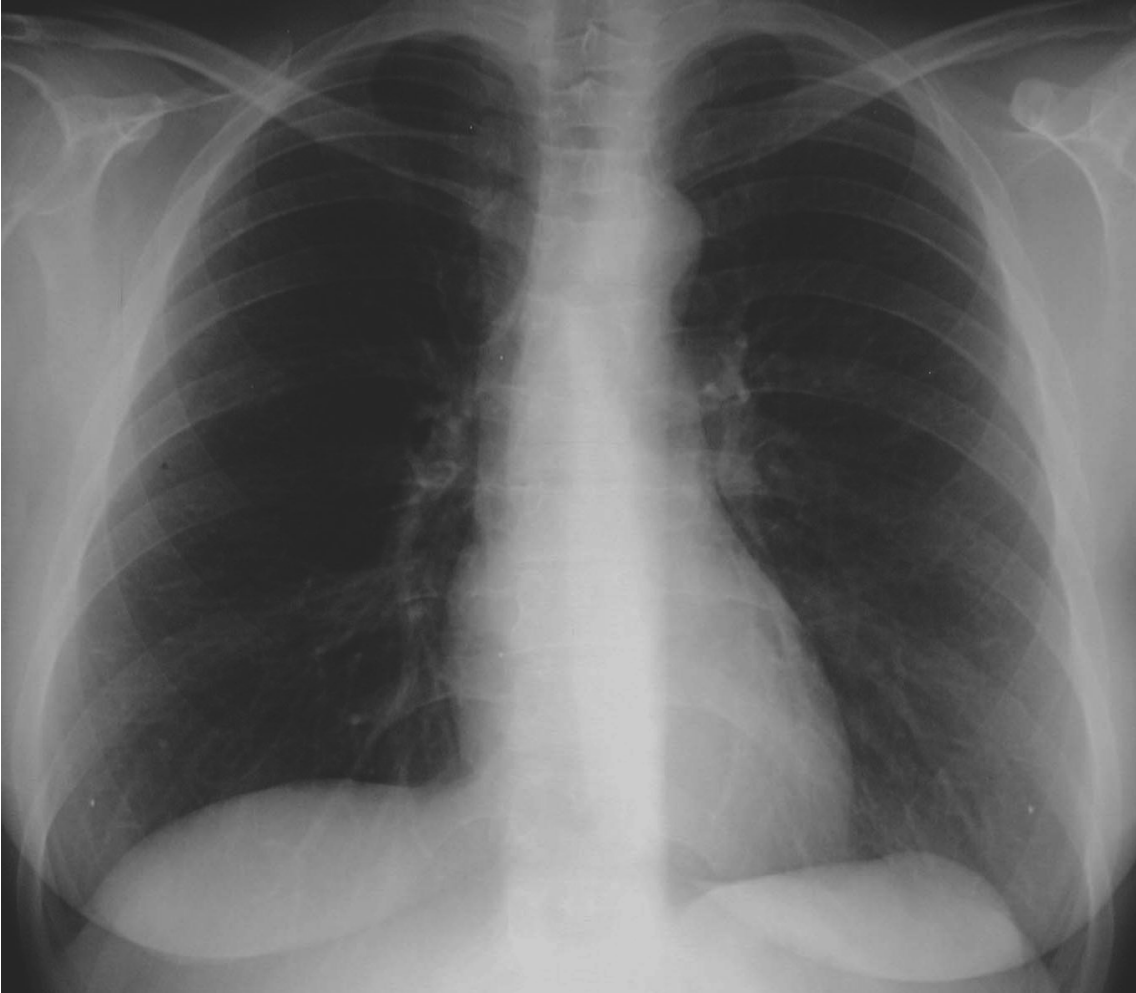
Radiographie thoracique

- Identifier la masse
 - Élargissement du médiastin
 - Déplacement des clartés trachéo-bronchiques
 - Refoulement ou effacement des lignes médiastinales
- La localiser
 - Signe de la silhouette et lignes du médiastin
 - Cliché de profil

Lignes du médiastin: lignes de réflexion de la plèvre

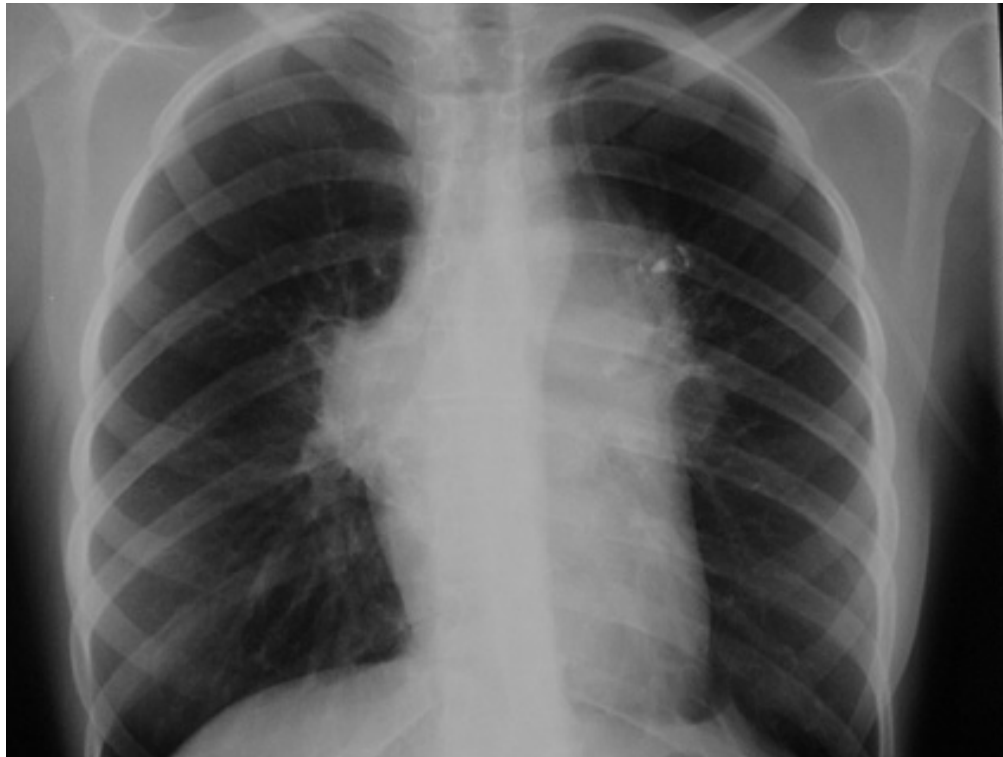

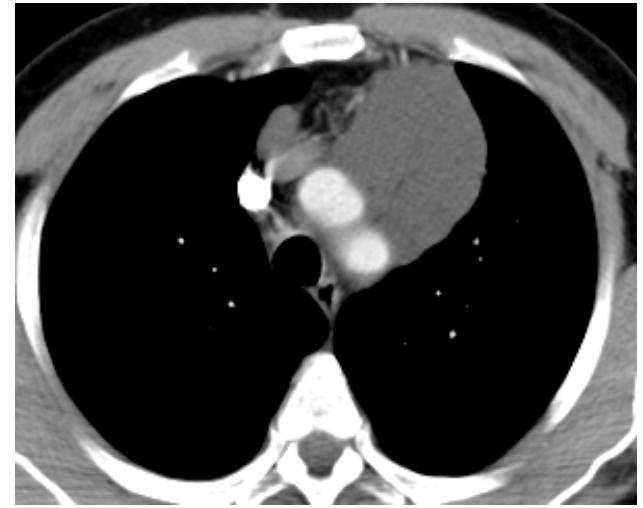
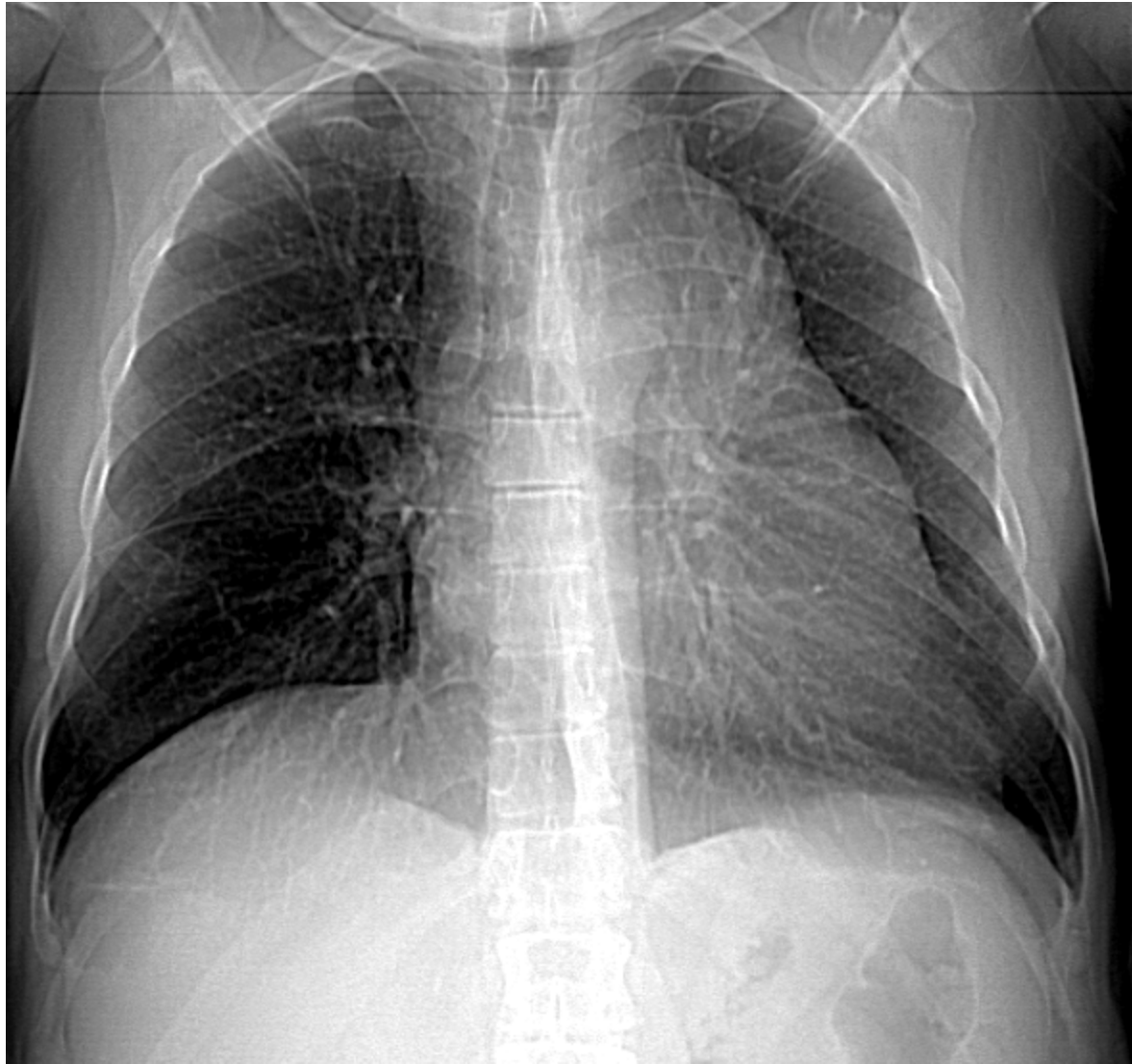
Les lignes du médiastin



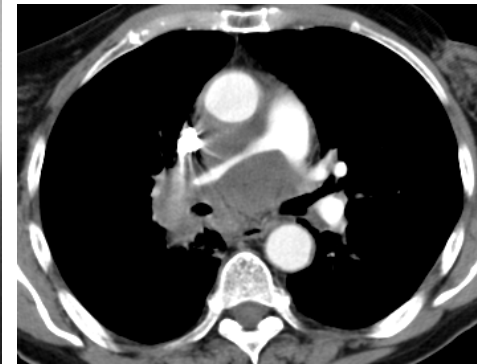
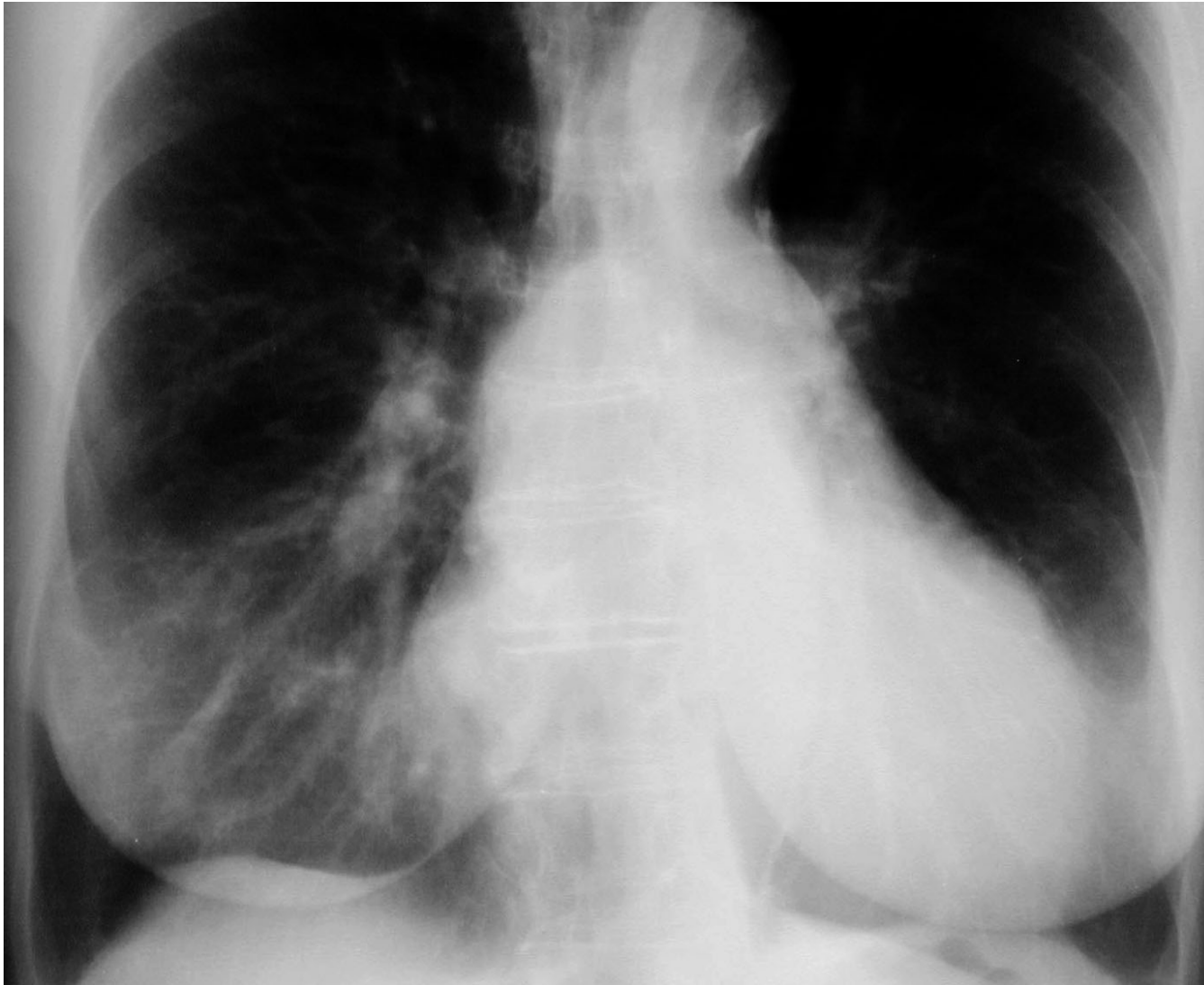Identifier la masse

- Elargissement du médiastin:
 - déformation des contours du médiastin par une opacité à limites externes nettes
 - se raccordant en pente douce au médiastin
 - à limites internes invisibles car noyées dans le médiastin

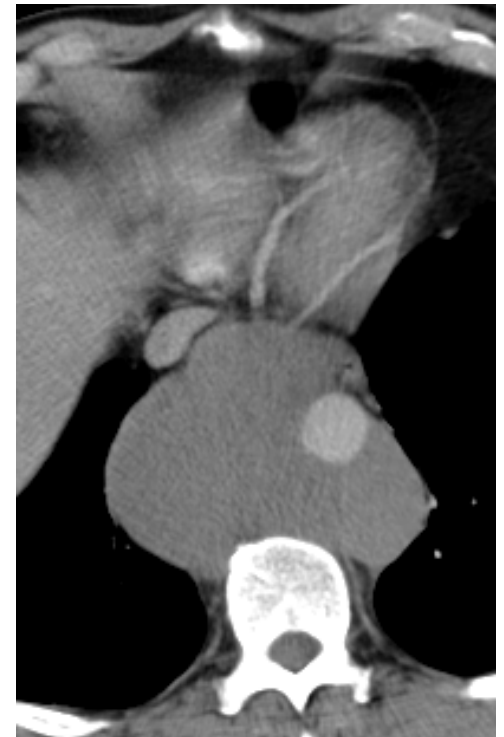
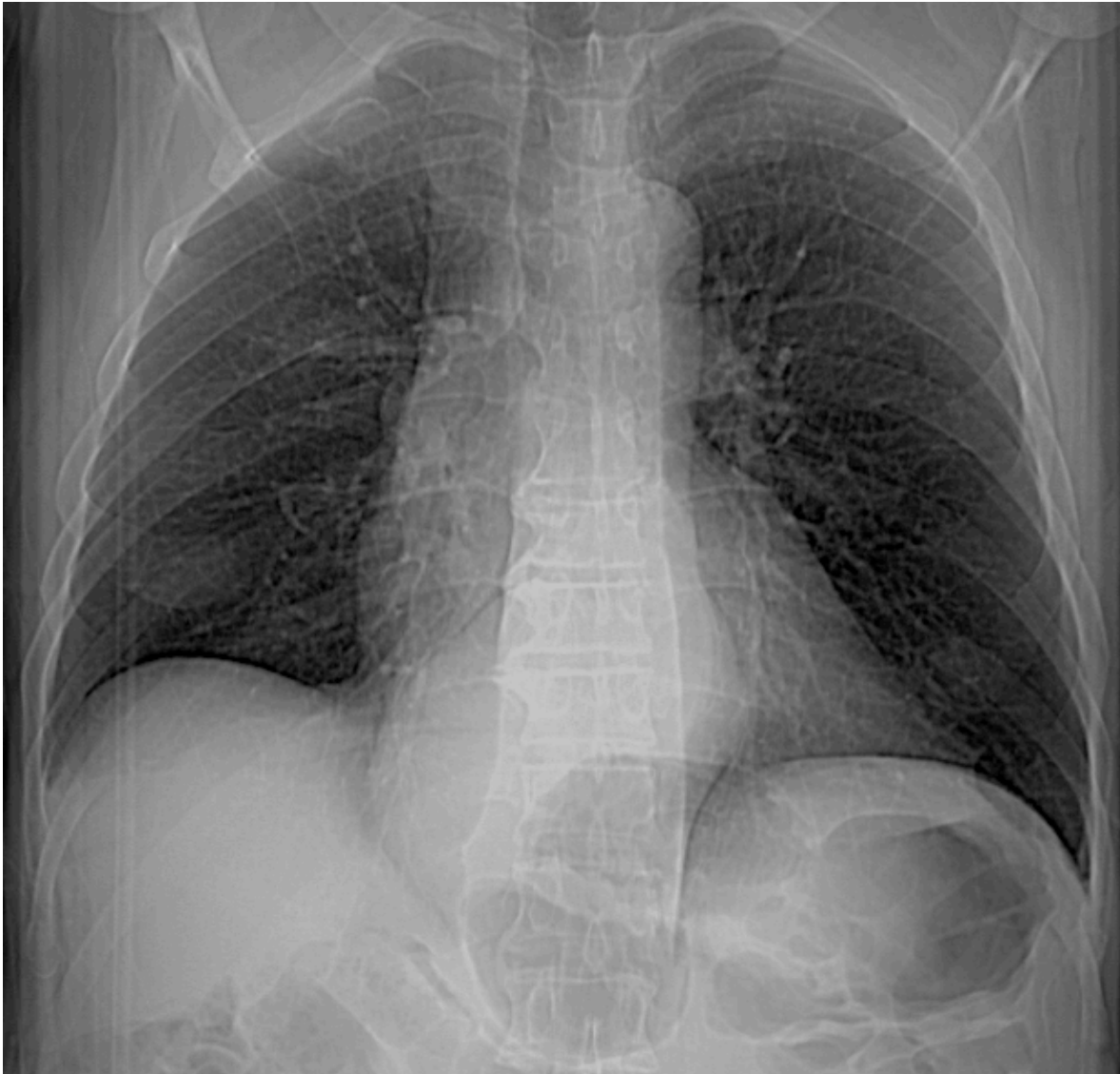




- Déplacement des clartés trachéales ou bronchiques: ou est la masse ?



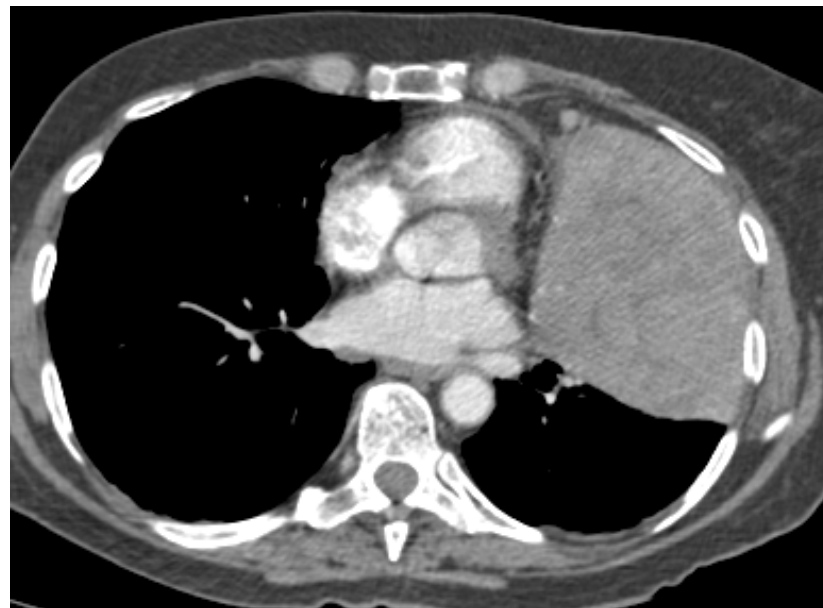
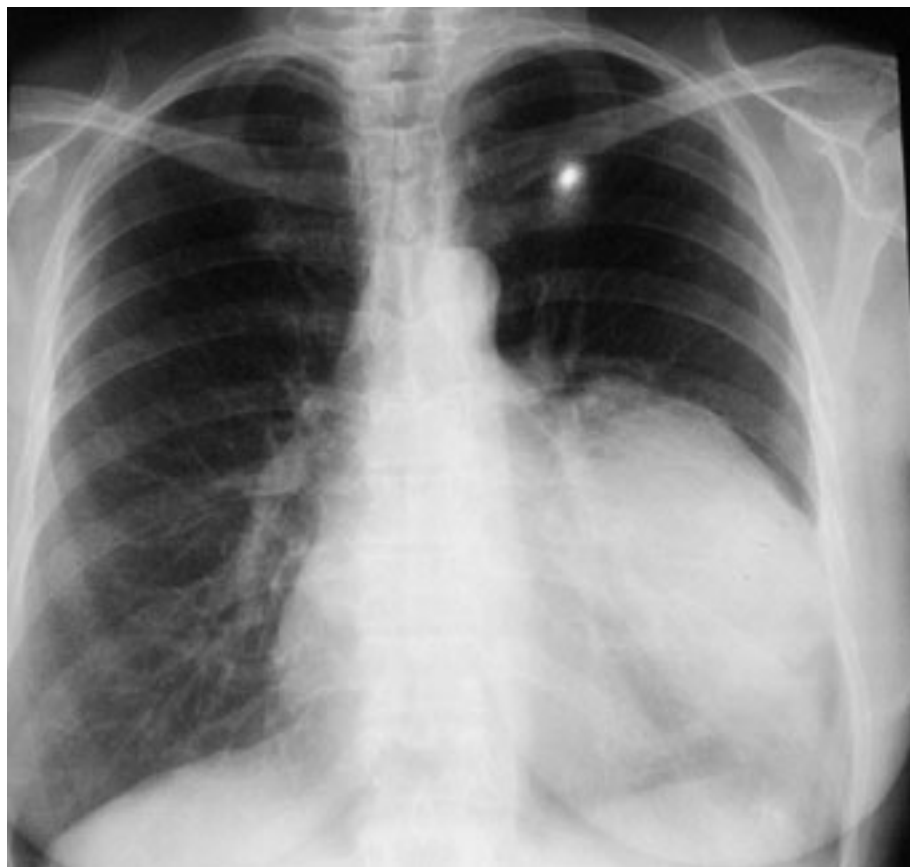- Déplacement ou effacement des lignes médiastinales: ou est la masse?



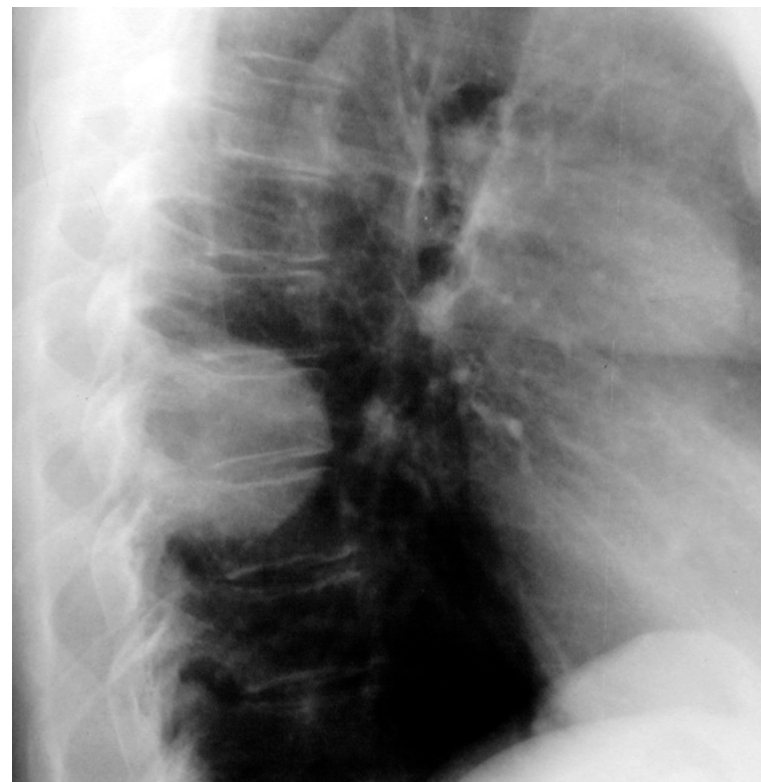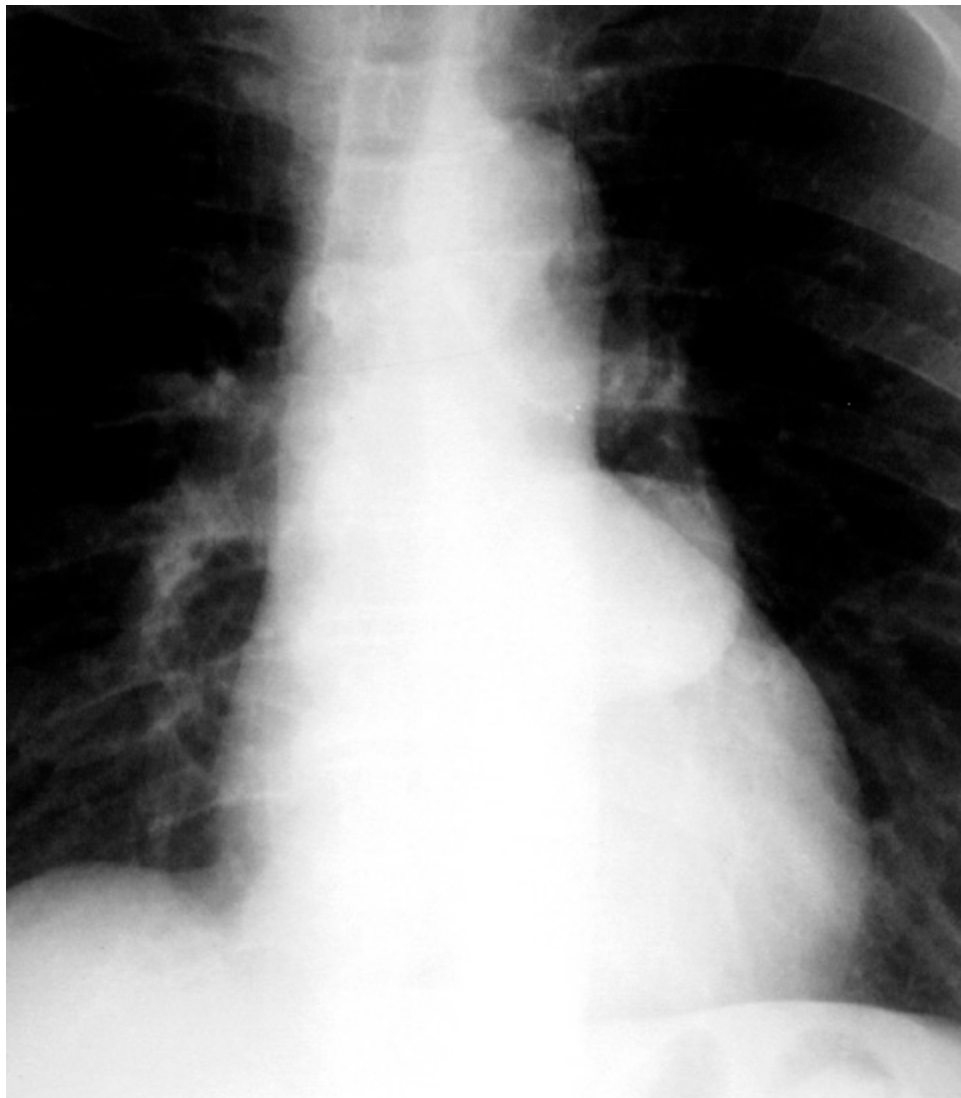
Localiser la masse

- **Signe de la silhouette +++**
 - 2 structures de même densité situées dans des plans différents et se superposant conservent leur contour respectif
 - Lorsqu'elles sont dans le même plan leurs contours s'effacent
- **Signe cervico-thoracique**
- **Cliché de profil**

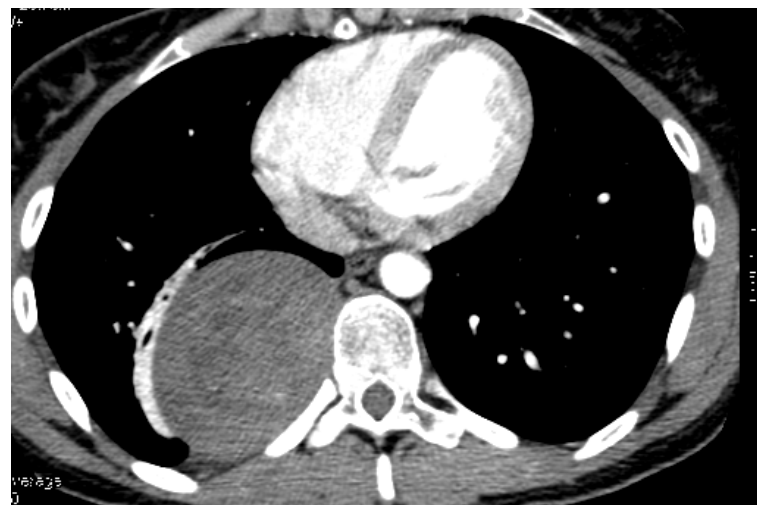
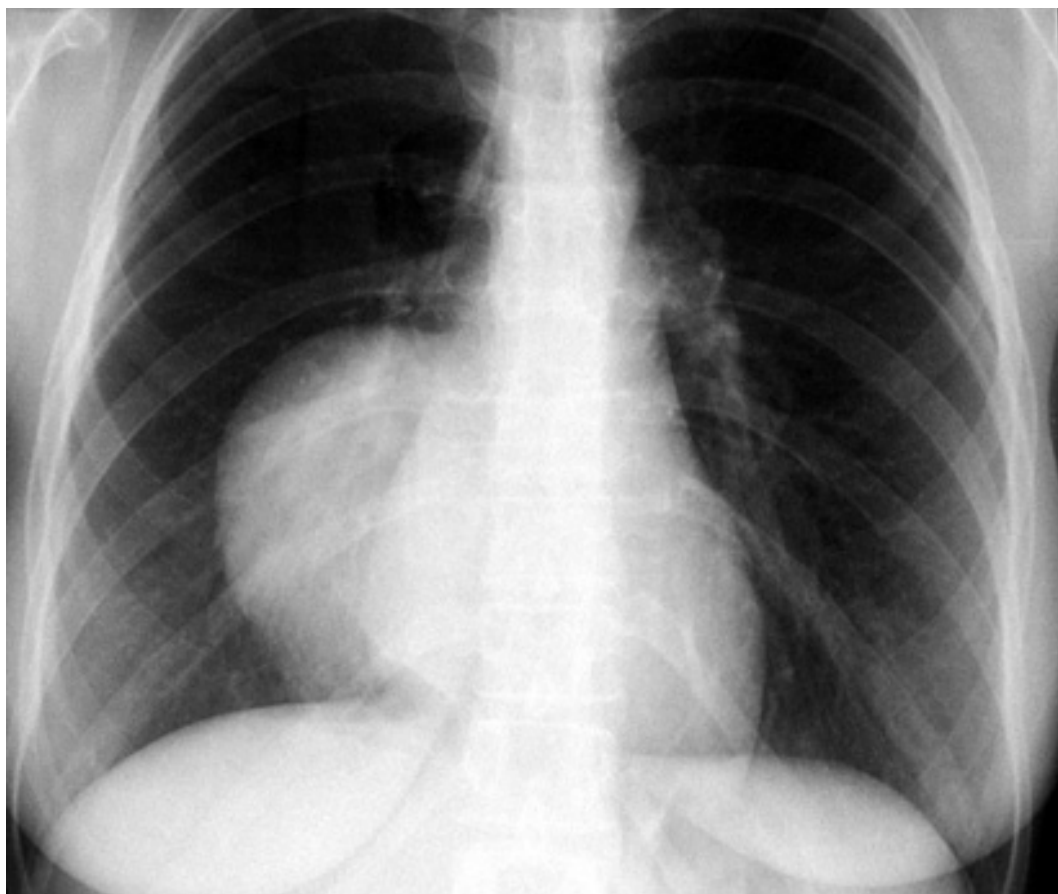
Ou est la masse? Est-ce que le bord gauche du cœur est visible? Cette masse est donc de topographie



Ou est la masse et quelle est sa topographie ?

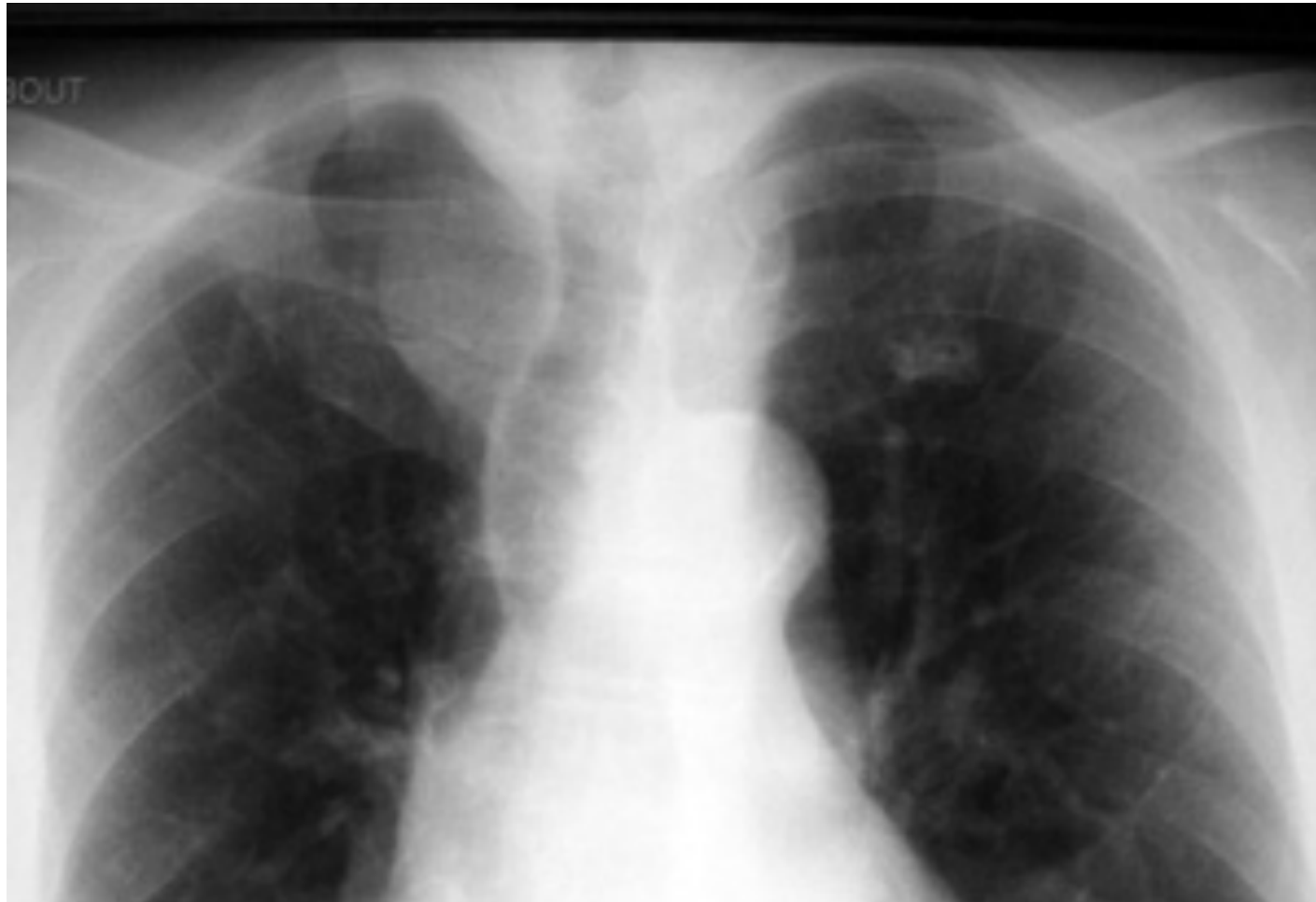


Ou se situe cette masse ?

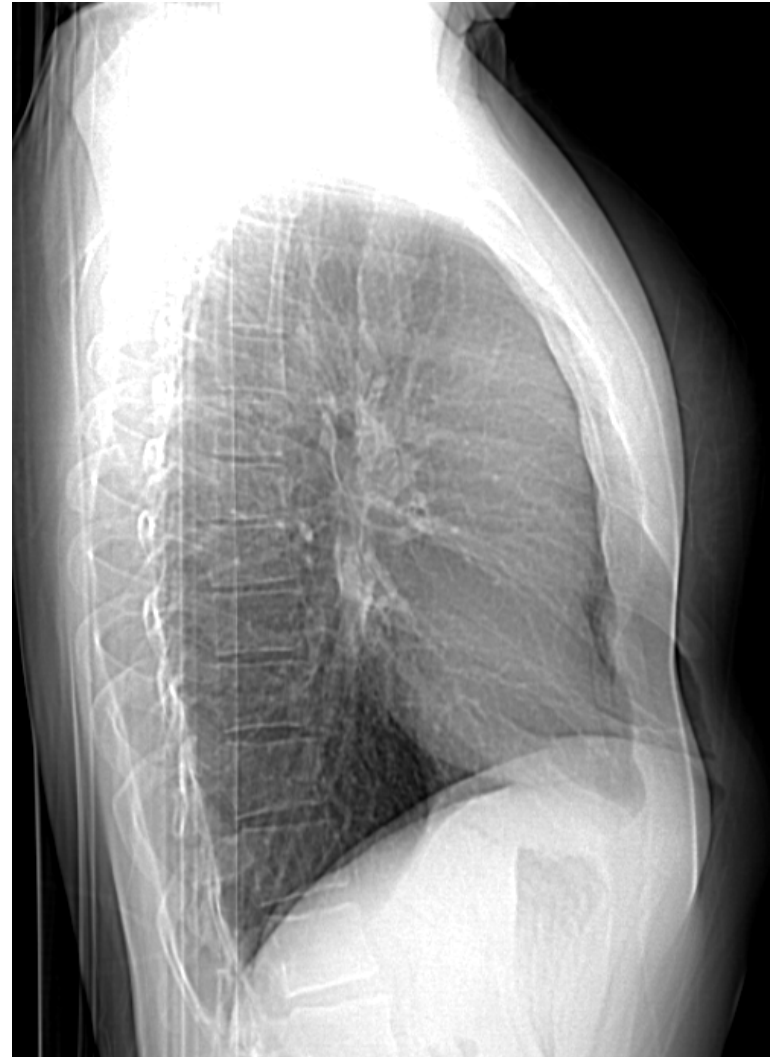
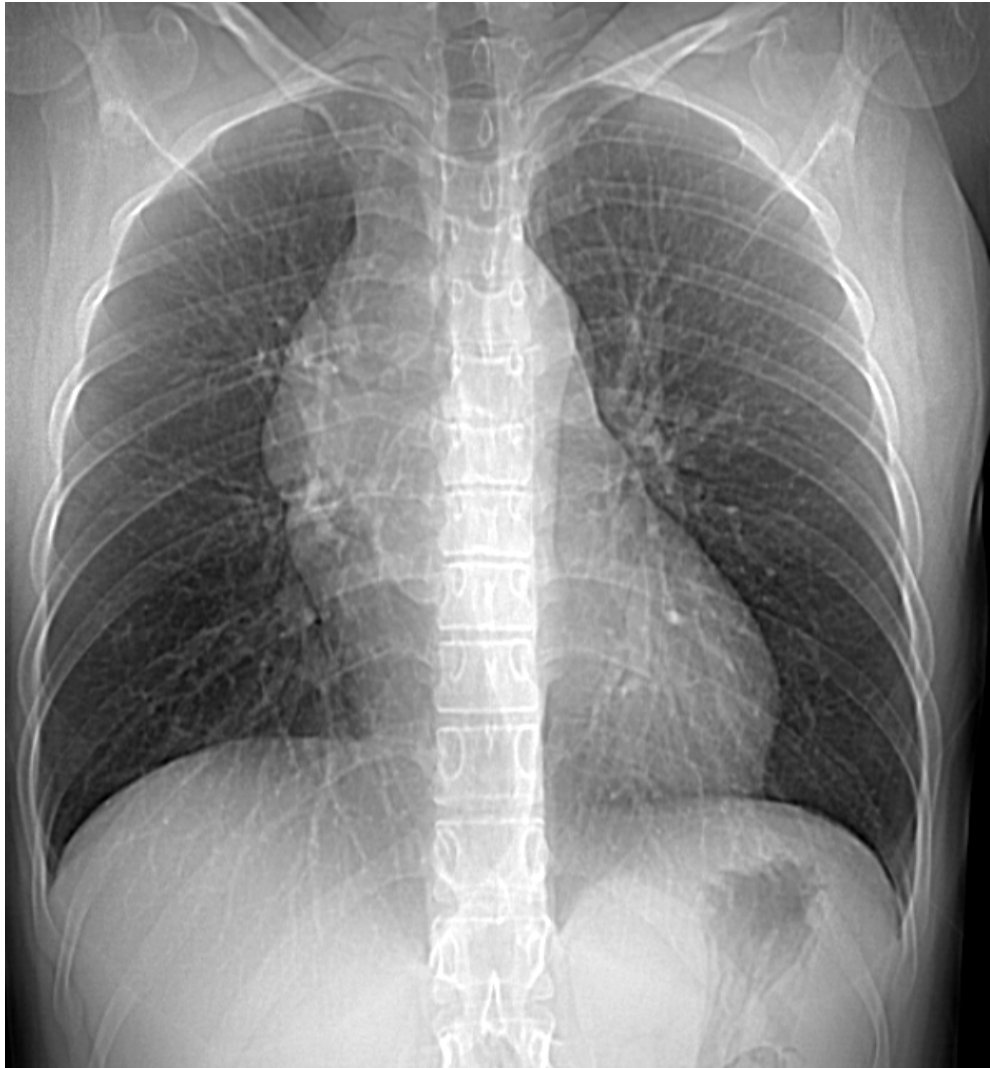
Signe cervico-thoracique: permet de localiser une opacité du défilé cervico-thoracique:

- si le bord externe de l'opacité n'est plus visible au dessus de la clavicule cela signe sa localisation antérieure dans les parties molles du cou.
- si le bord externe est visible, elle est postérieure car silhouettée par le poumon.



Intérêt de la radiographie de profil: ou est la masse sur la radio de face? Et sur le profil ?



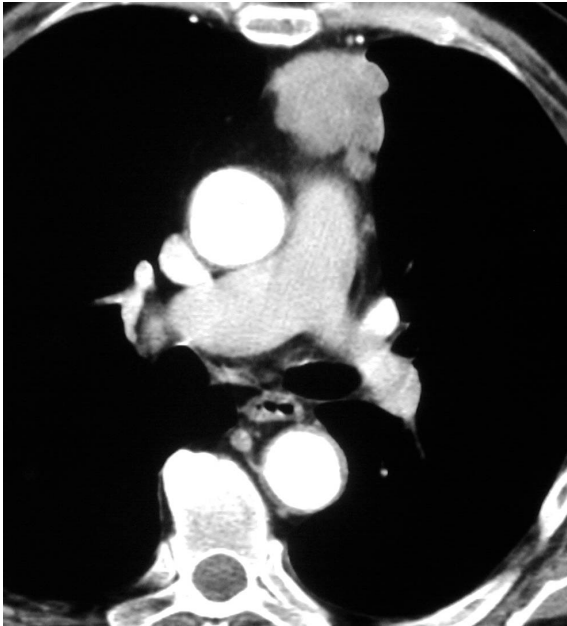
Scanner thoracique

- Identifie la masse plus facilement que la radiographie
- La localise de façon très précise
- Aide à sa caractérisation en analysant sa densité +++
- Permet son bilan d'extension en précisant ses rapports avec les structures de voisinage (vaisseaux, trachée-bronches, paroi), son extension ganglionnaire et la présence de métastases à distance thoraciques ou abdominales.

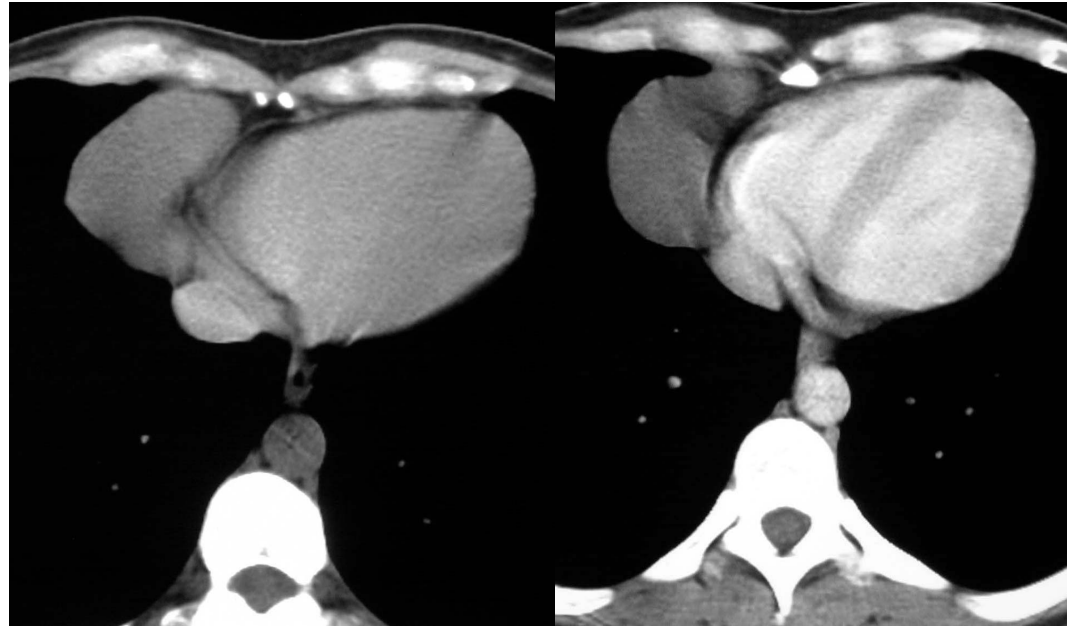
Caractérisation de la masse par la mesure de sa densité en scanner

- Masse solide, kystique, graisseuse, calcifications
- Solide:
 - Densité variable sans injection et rehaussée par l' injection
 - Parfois nécrosée peu rehaussée
- Kystique:
 - Densité basse sans injection(0 à 10UH)mais parfois plus élevée
 - Non réhaussée après injection +++
- Graisseuse:
 - Densité caractéristique négative
- Calcifications
 - Densités caractéristiques très élevées

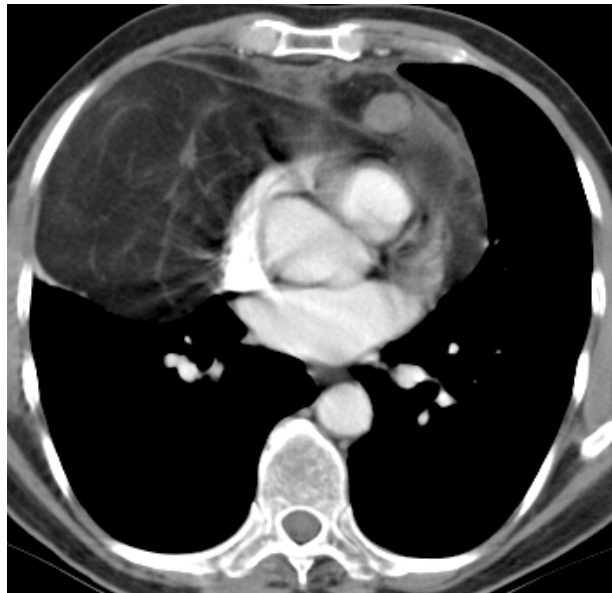
Densité solide



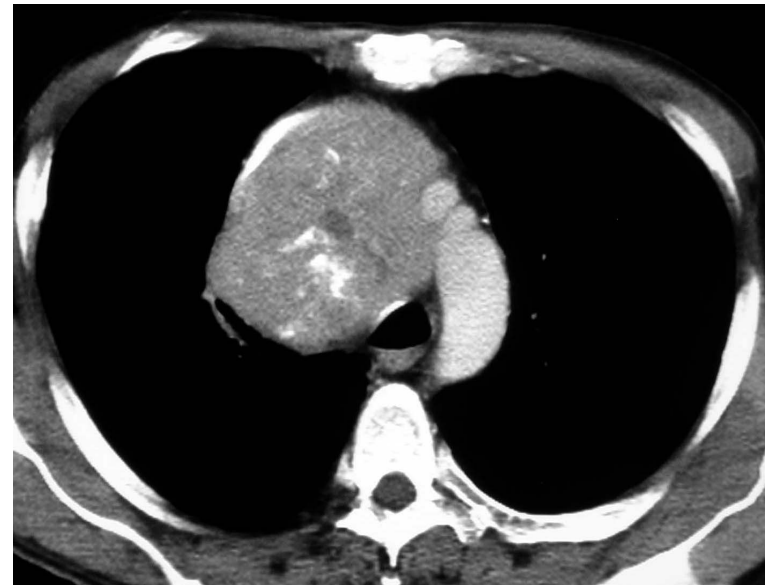
Densité kystique



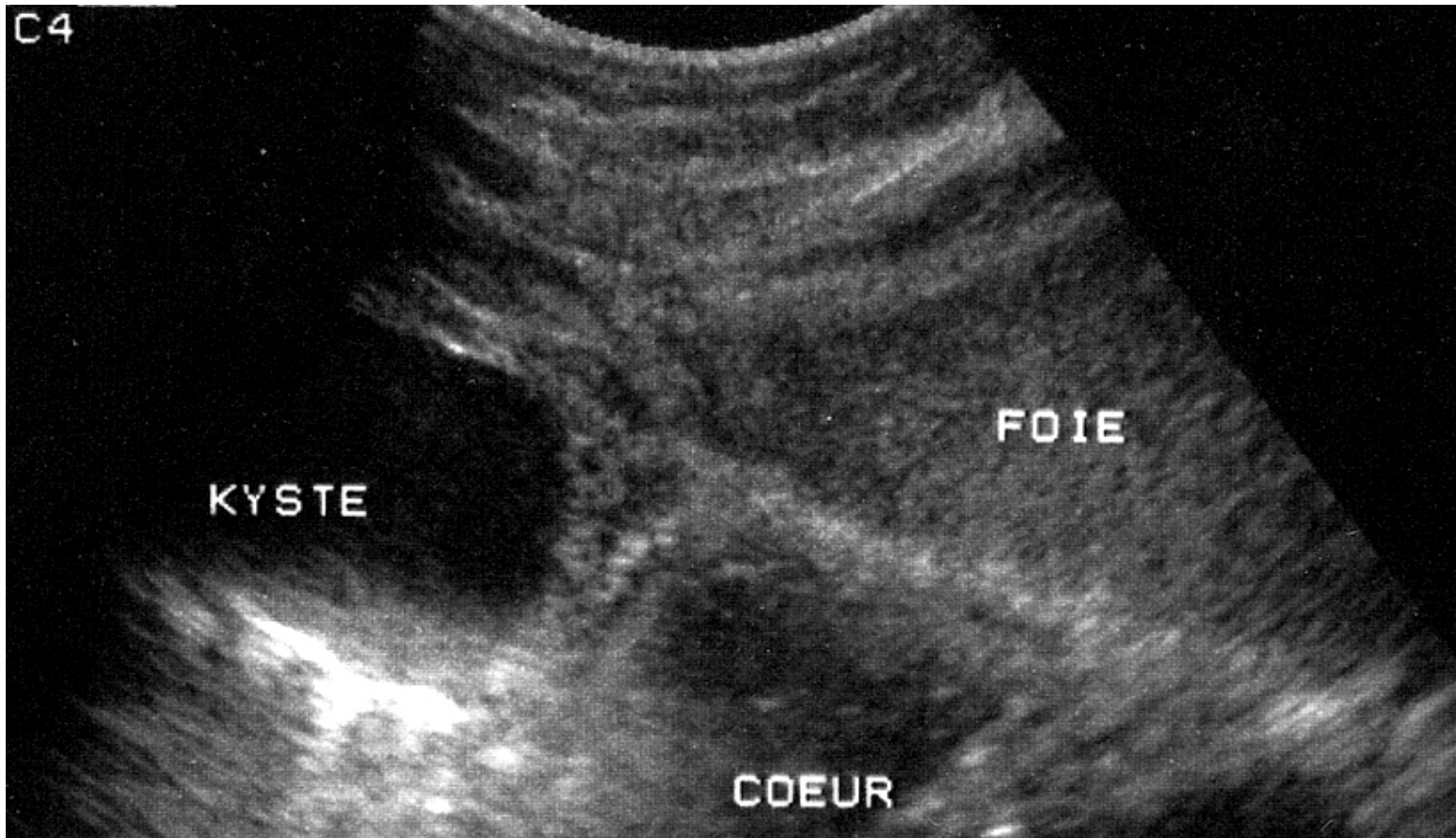
graisse



calcifications

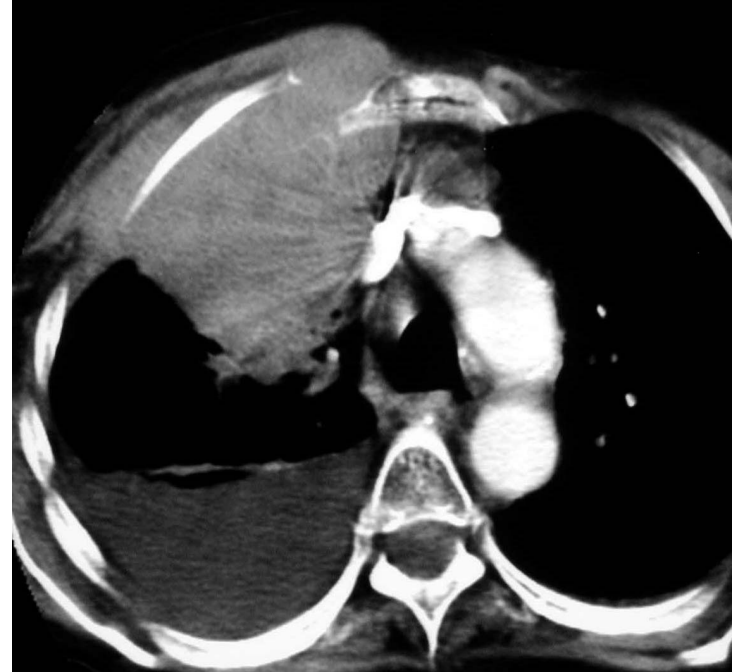
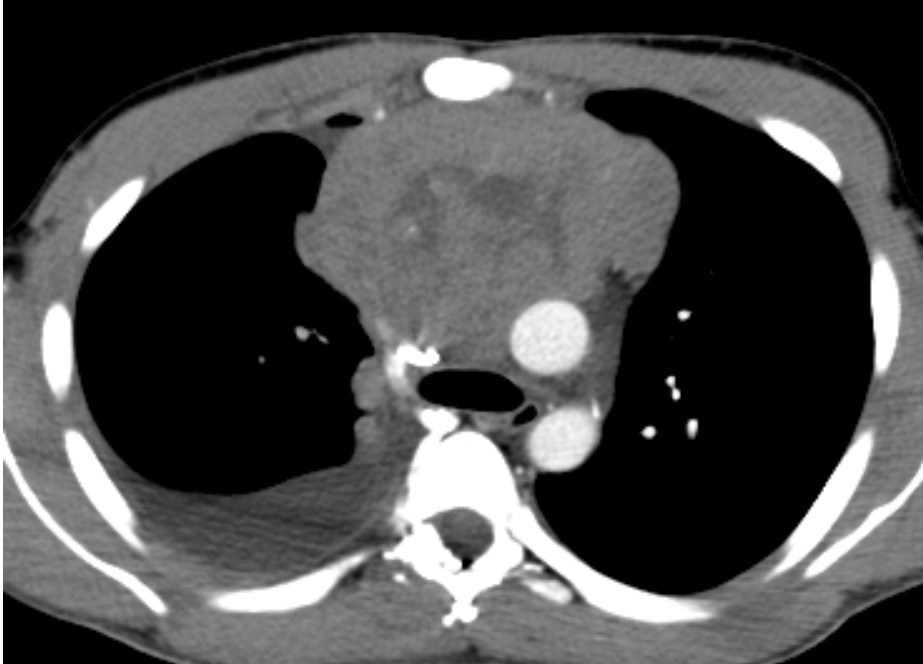


Echographie parfois utile



Signes de malignité

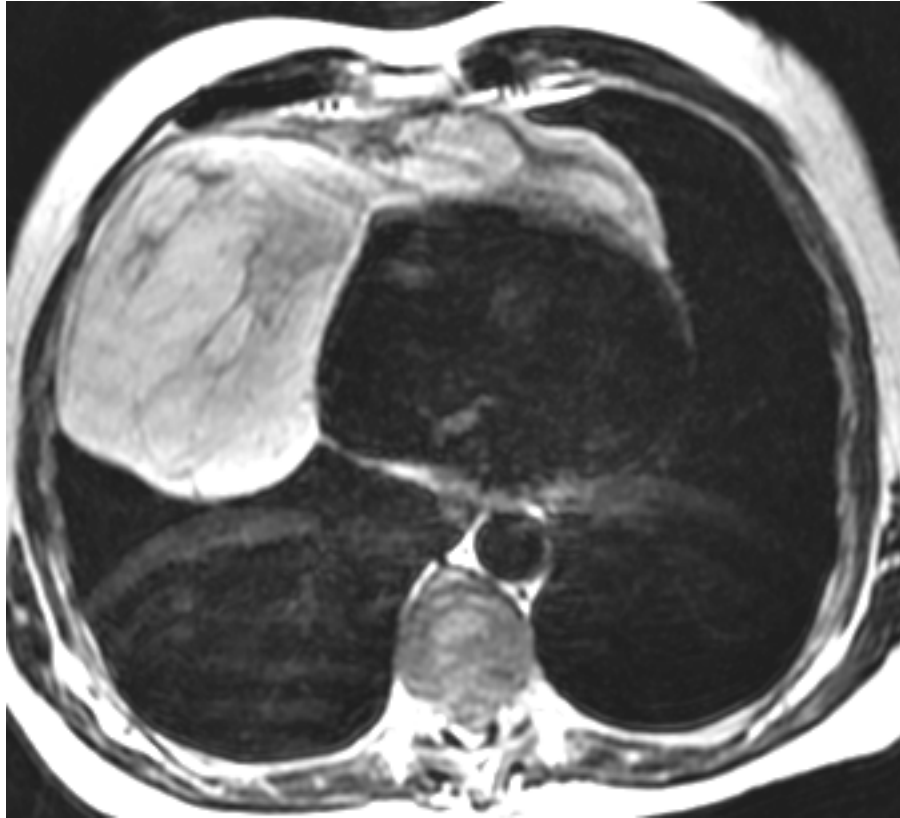
- Infiltration des organes adjacents
- Taille importante > 10 cm
- Limites imprécises
- Métastases associées



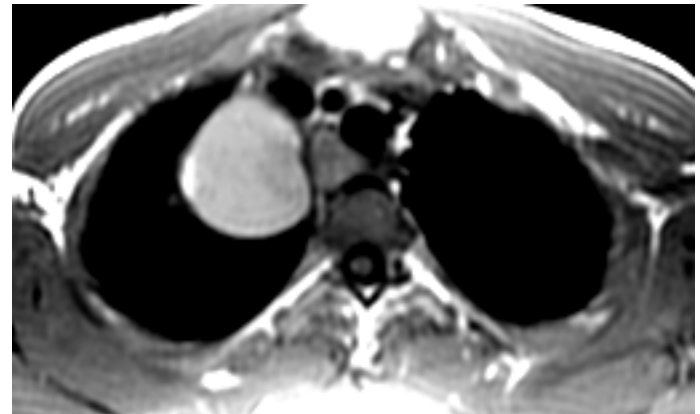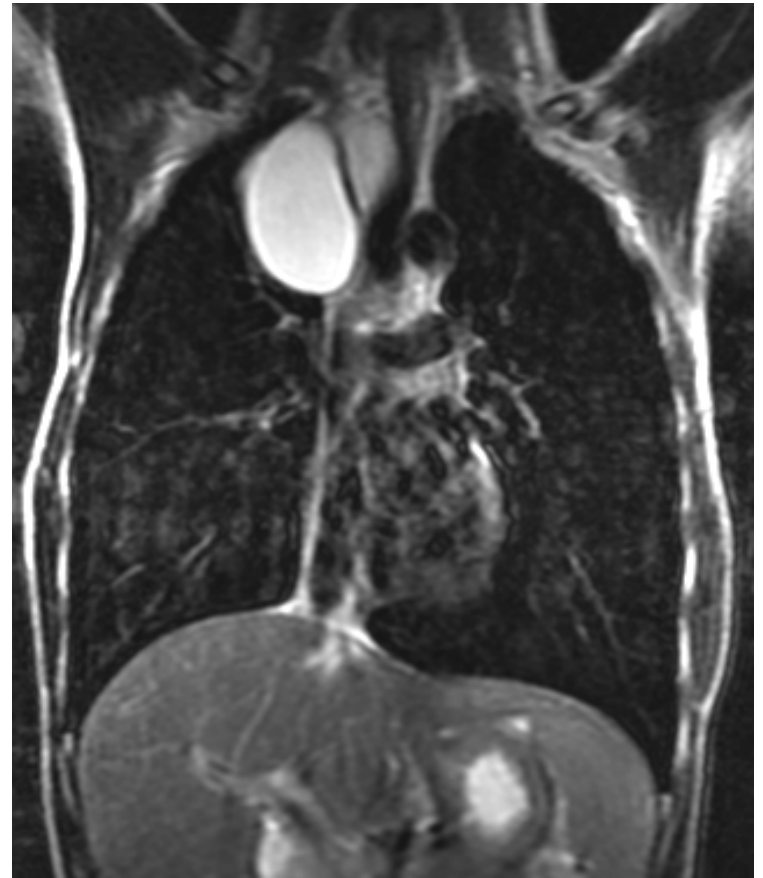IRM

- Séquences en T1 et T2 et injection de Gadolinium
- Visibilité spontanée des vaisseaux et cœur (paroi et lumière vasculaire)
- Caractérisation graisse et kystes; calcifications non vues
- Surtout utile pour masses du médiastin postérieur au contact des trous de conjugaison: tumeurs neurogènes

Graisse T1



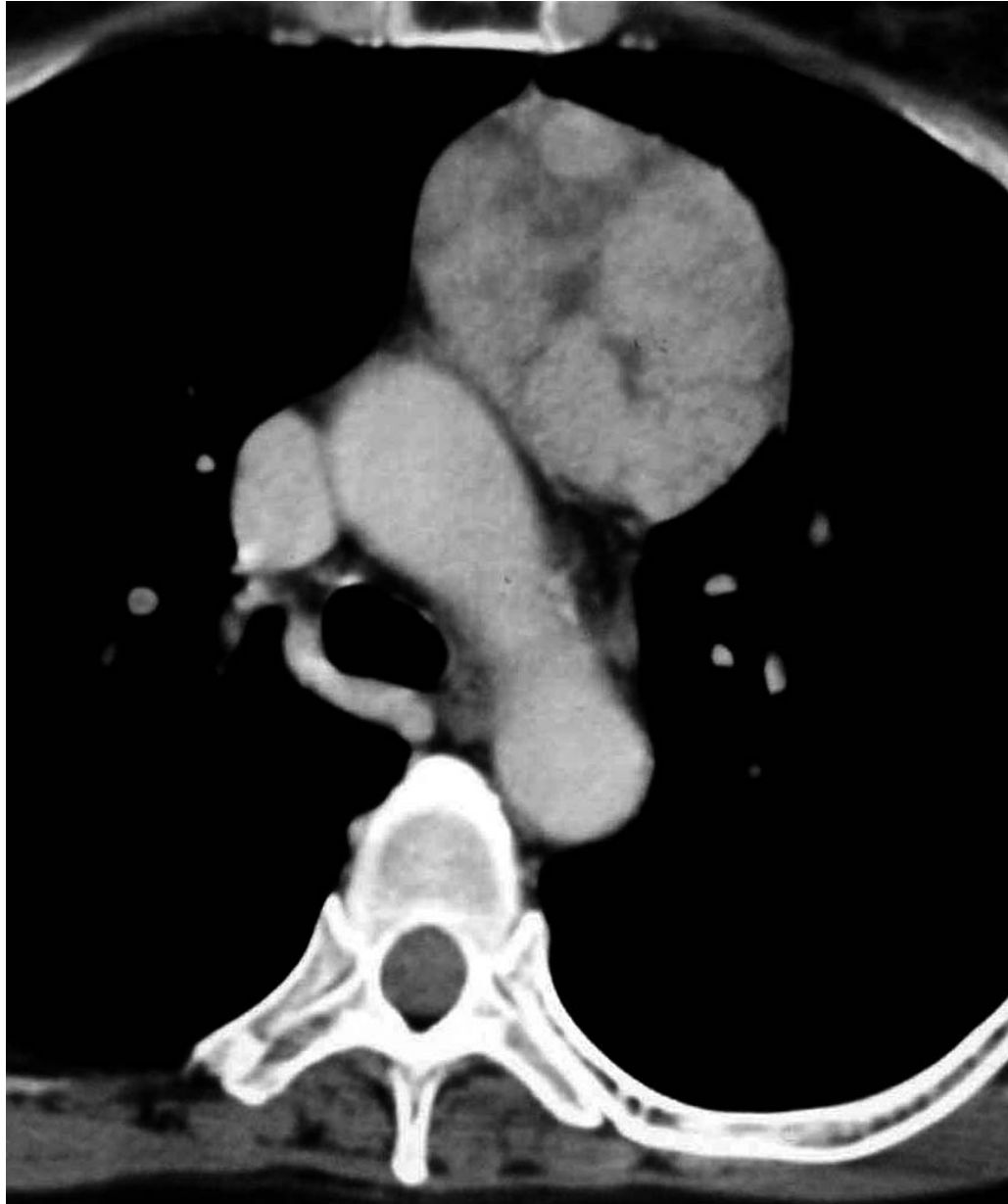
Kyste T2



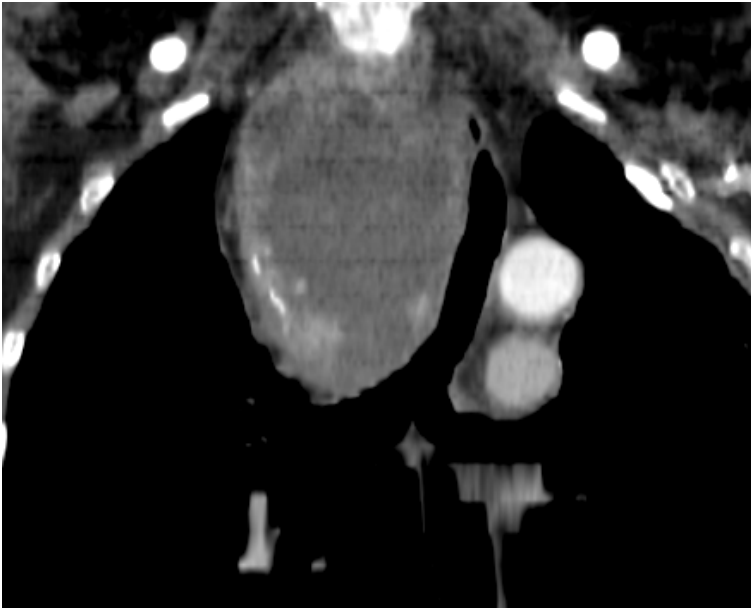
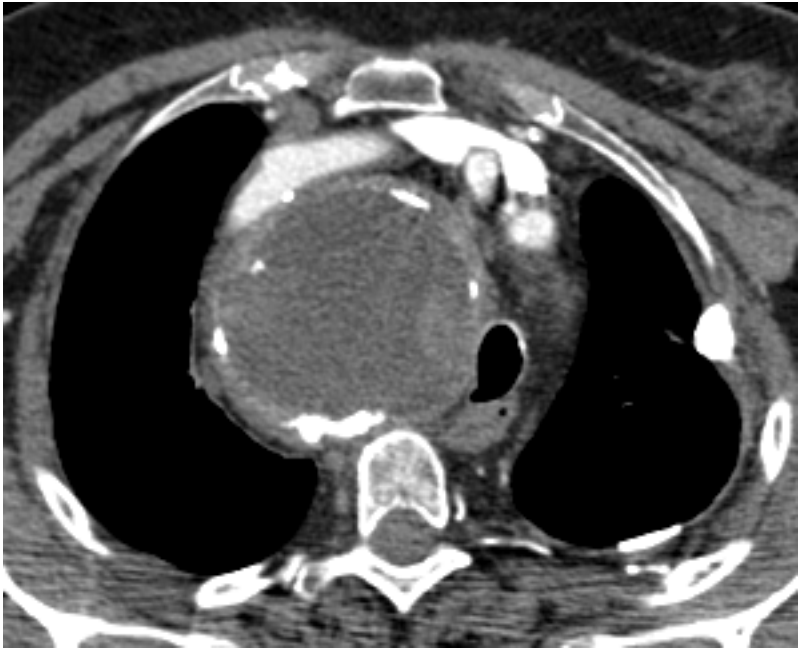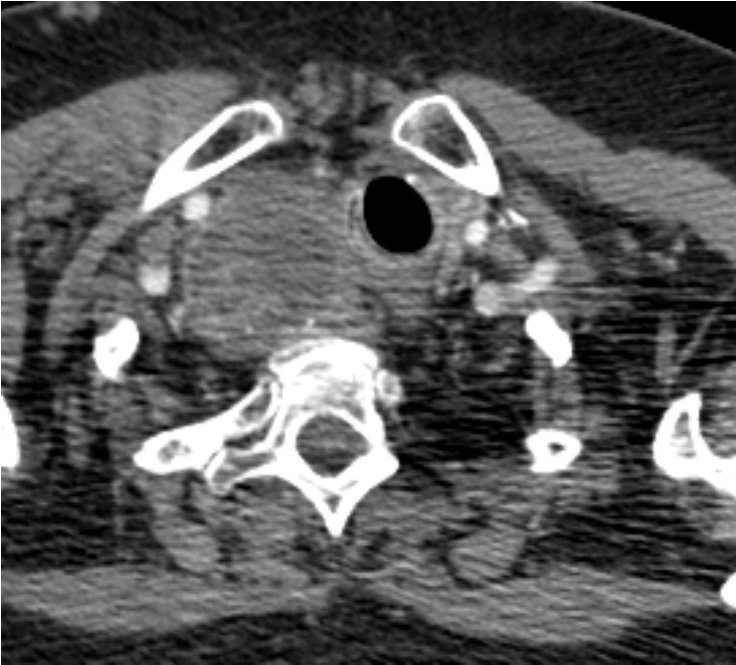Quelques exemples de masses médiastinales

- Médiastin antérieur:
 - tumeurs du thymus (thymomes etc....)
 - tumeurs d'origine thyroïdienne (goitres)
 - tumeurs ganglionnaires (lymphomes)
- Médiastin moyen
 - Kystes bronchogéniques
 - Tumeurs ganglionnaires
- Médiastin postérieur
 - Tumeurs neurogènes

Thymome

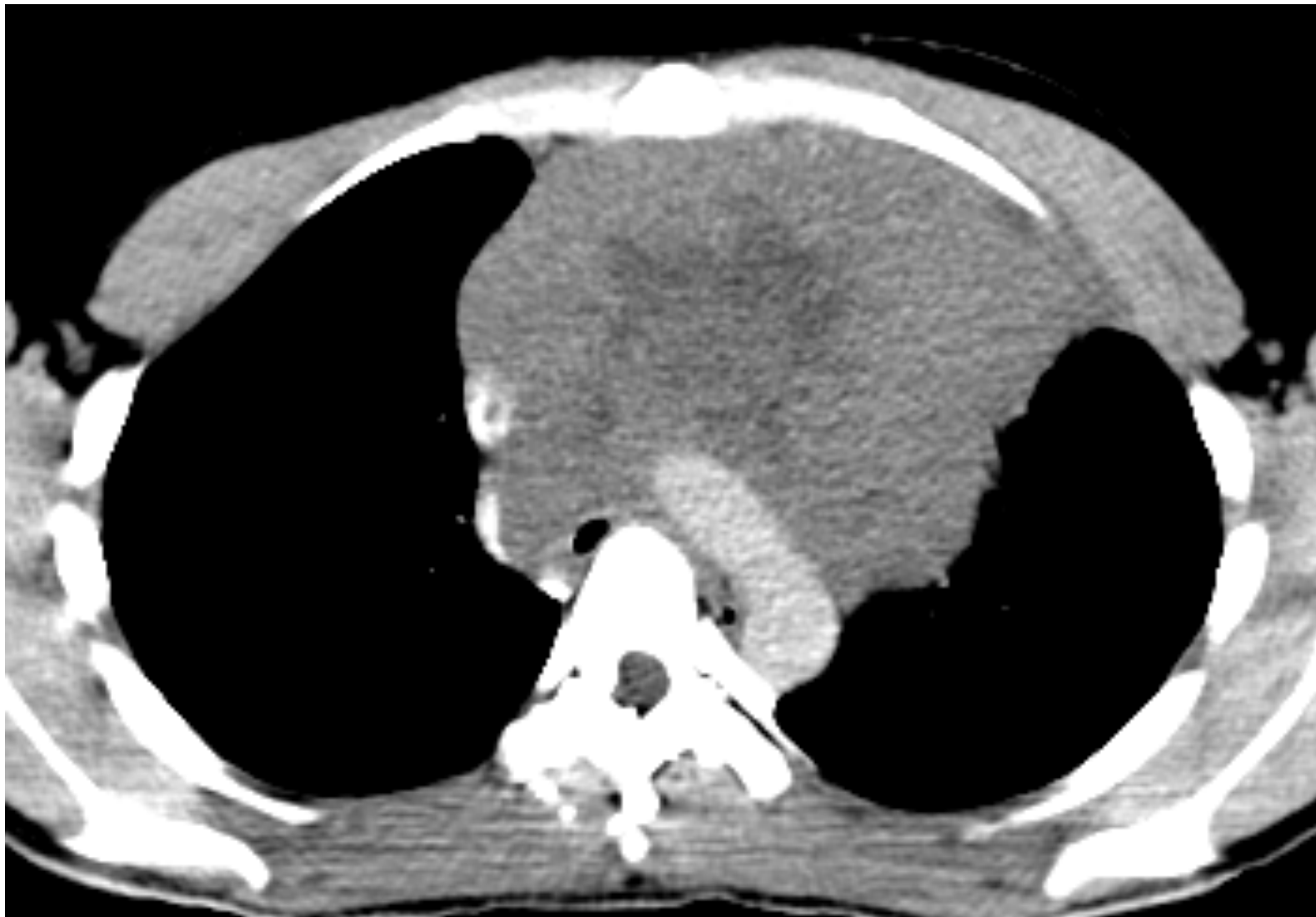


Goitre plongeant



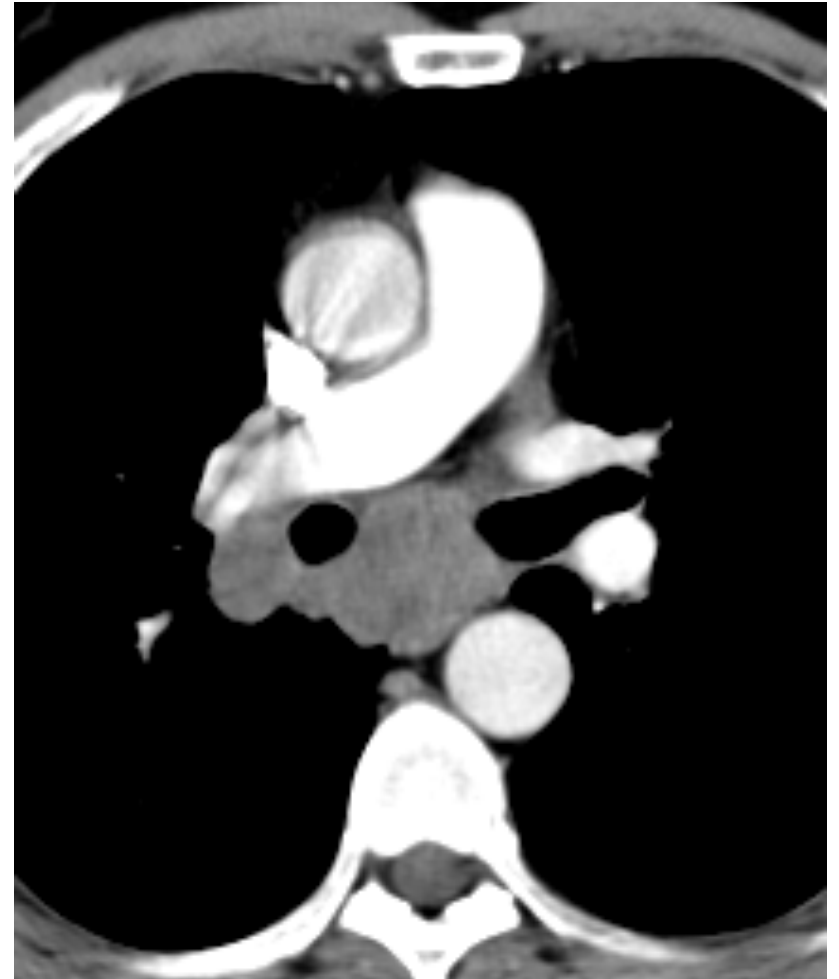
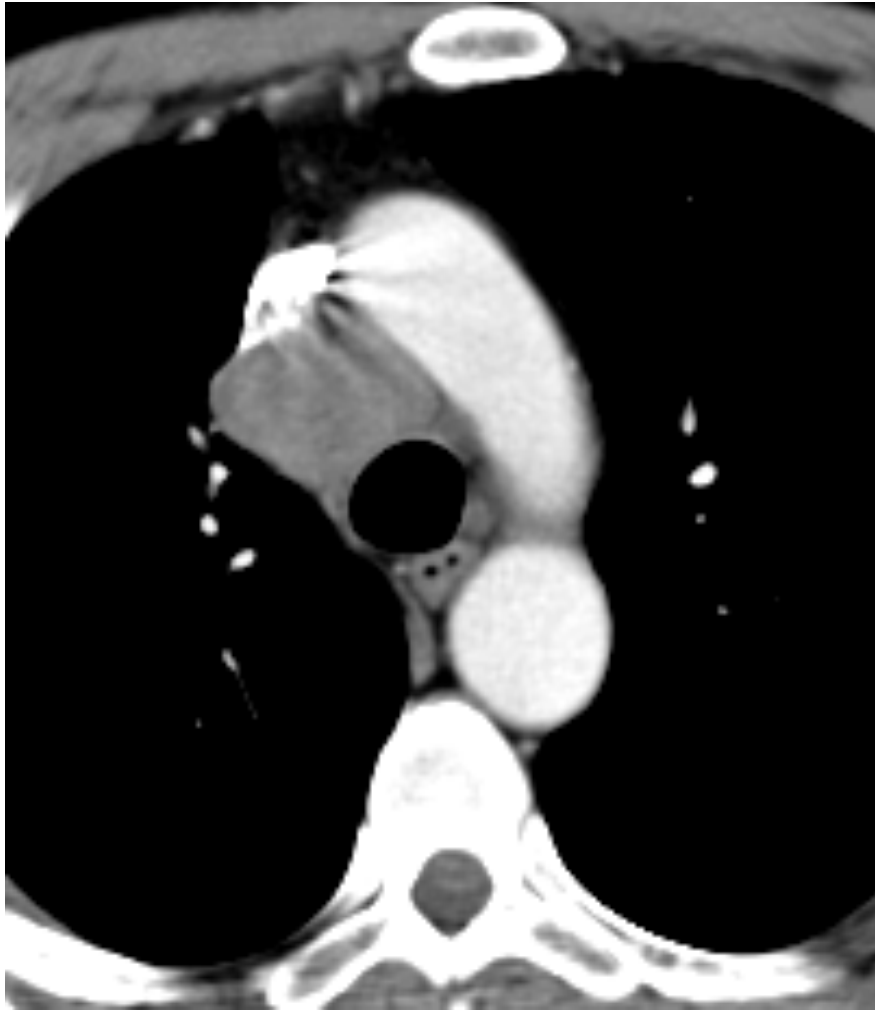
A quel diagnostic devez vous penser devant ce type de masse?

Lymphome

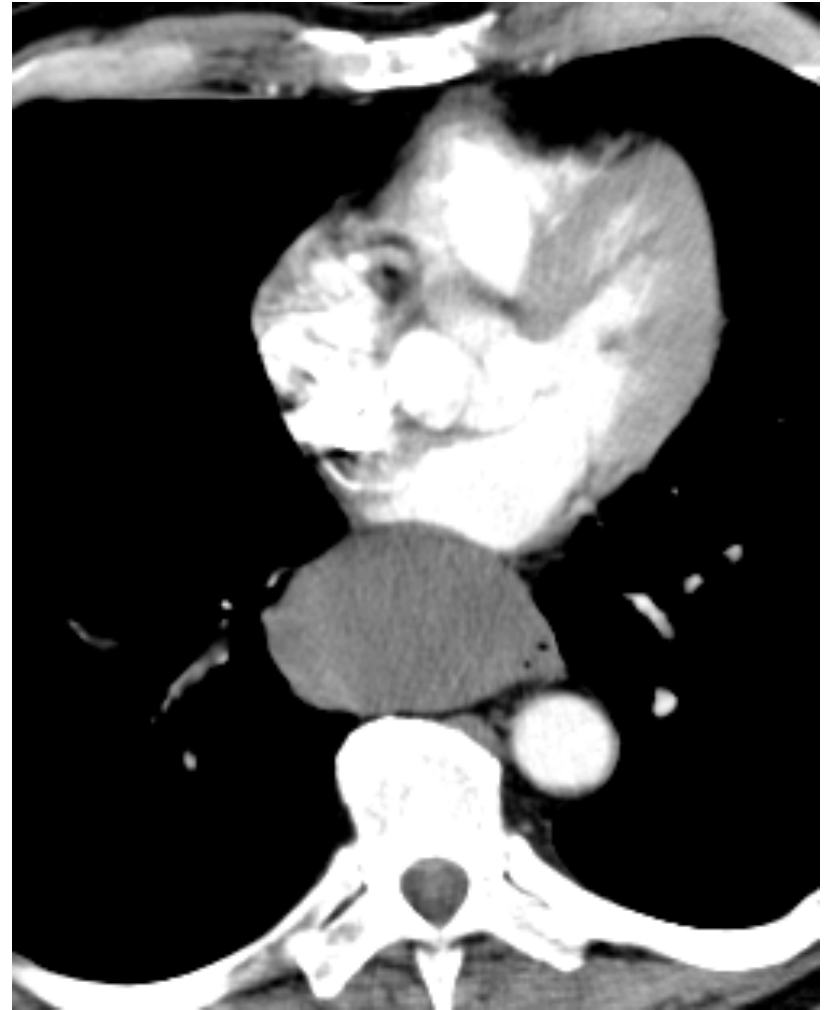
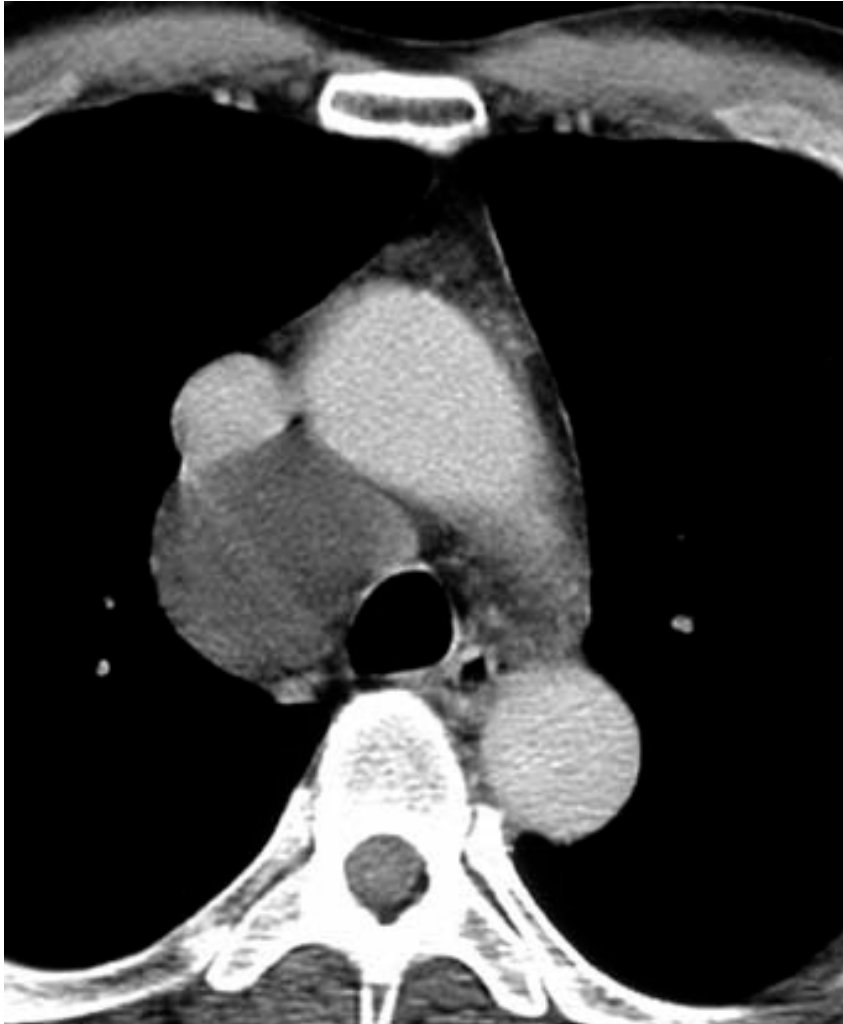

De quoi s'agit il ?

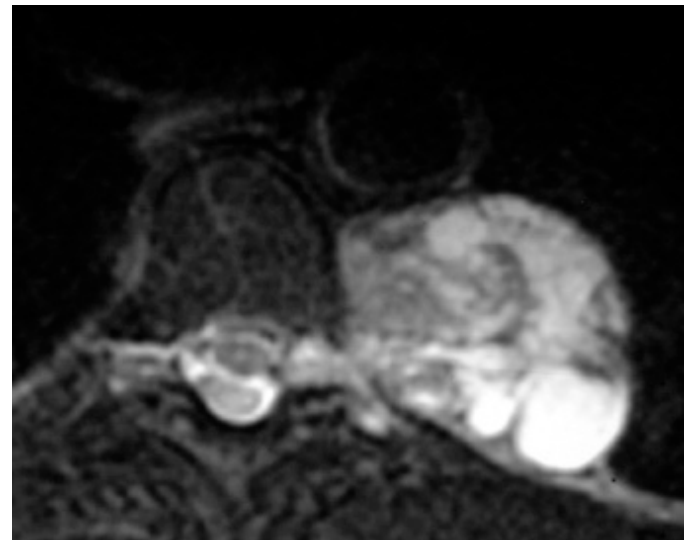
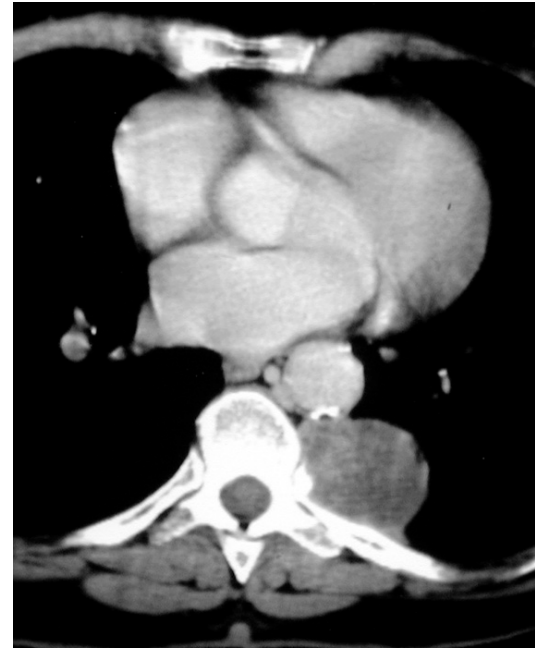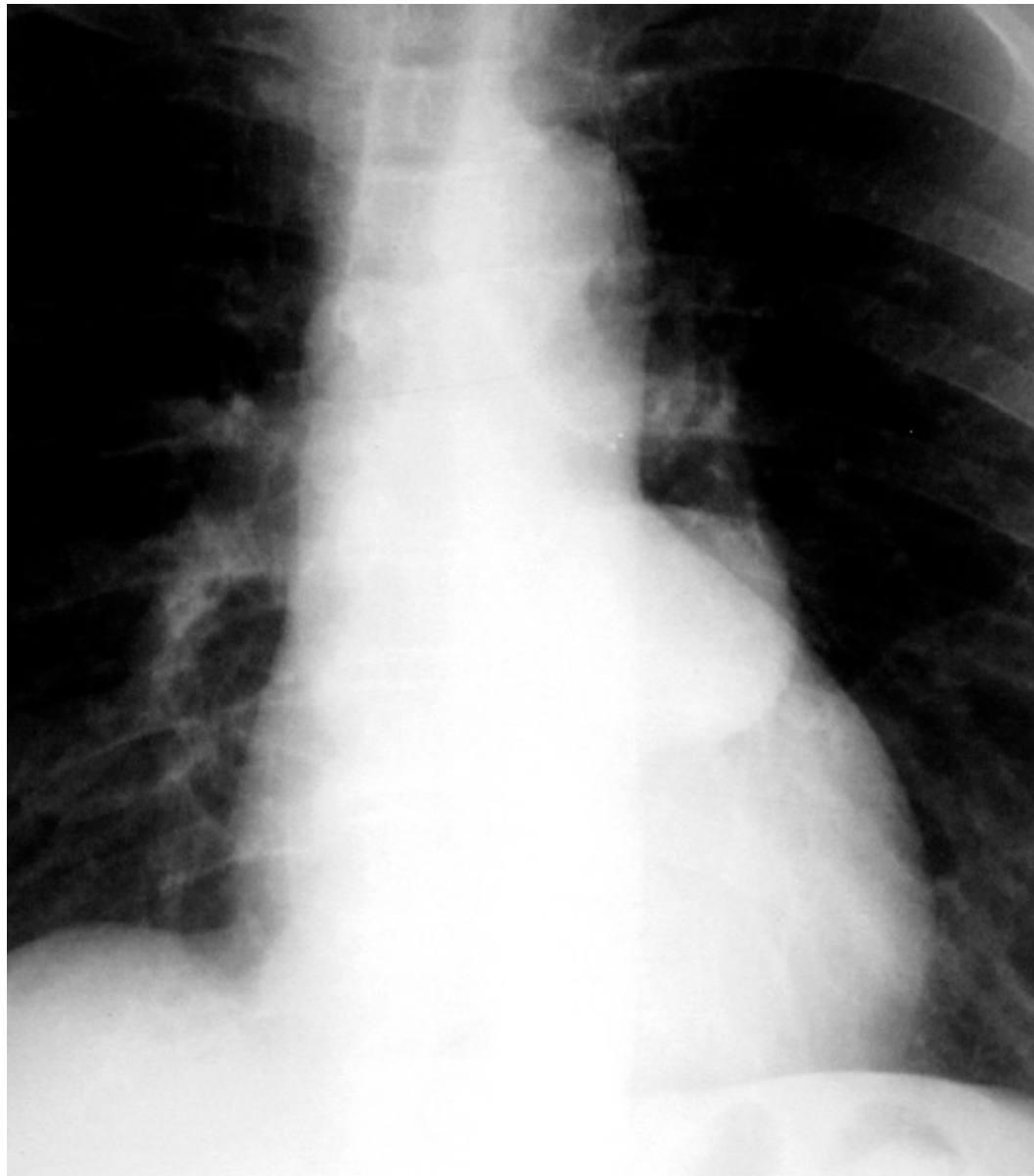
Adénopathies para trachéales et sous carénares



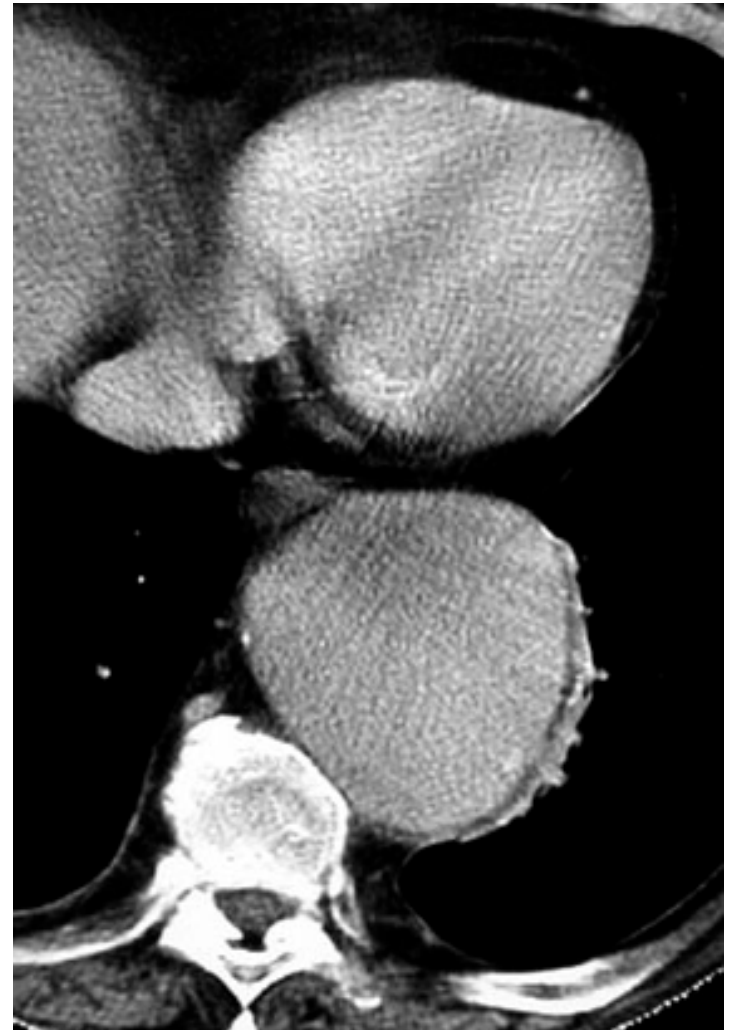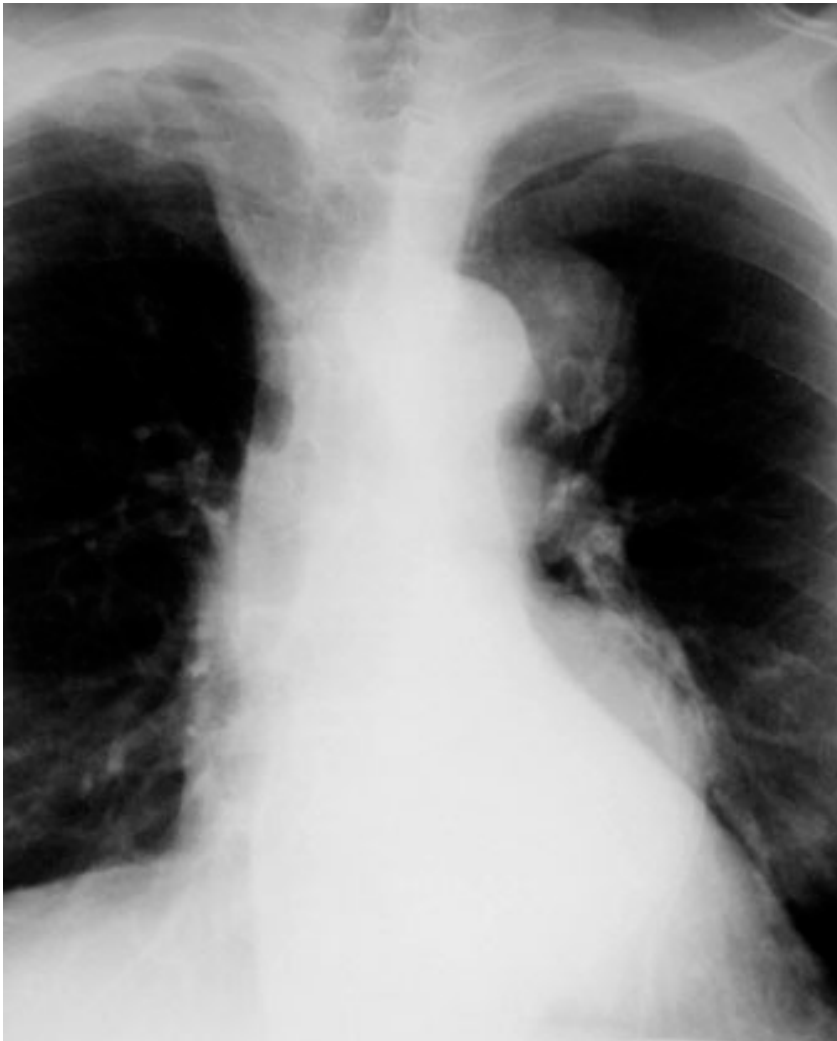Kystes bronchogéniques



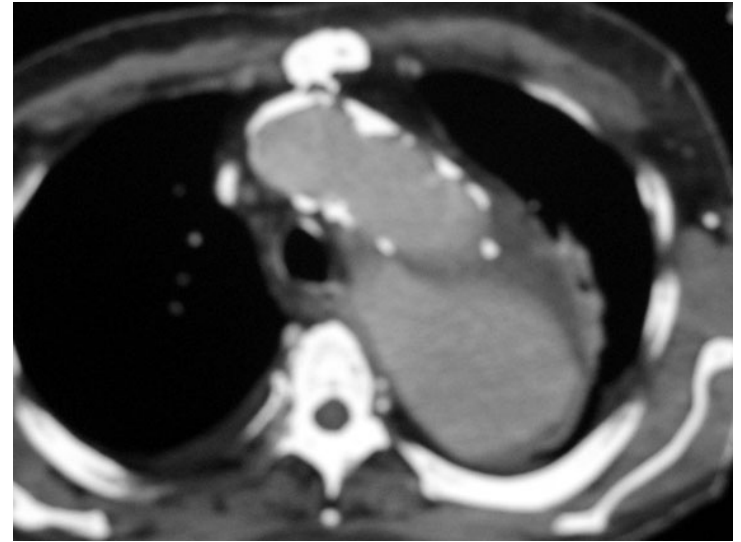
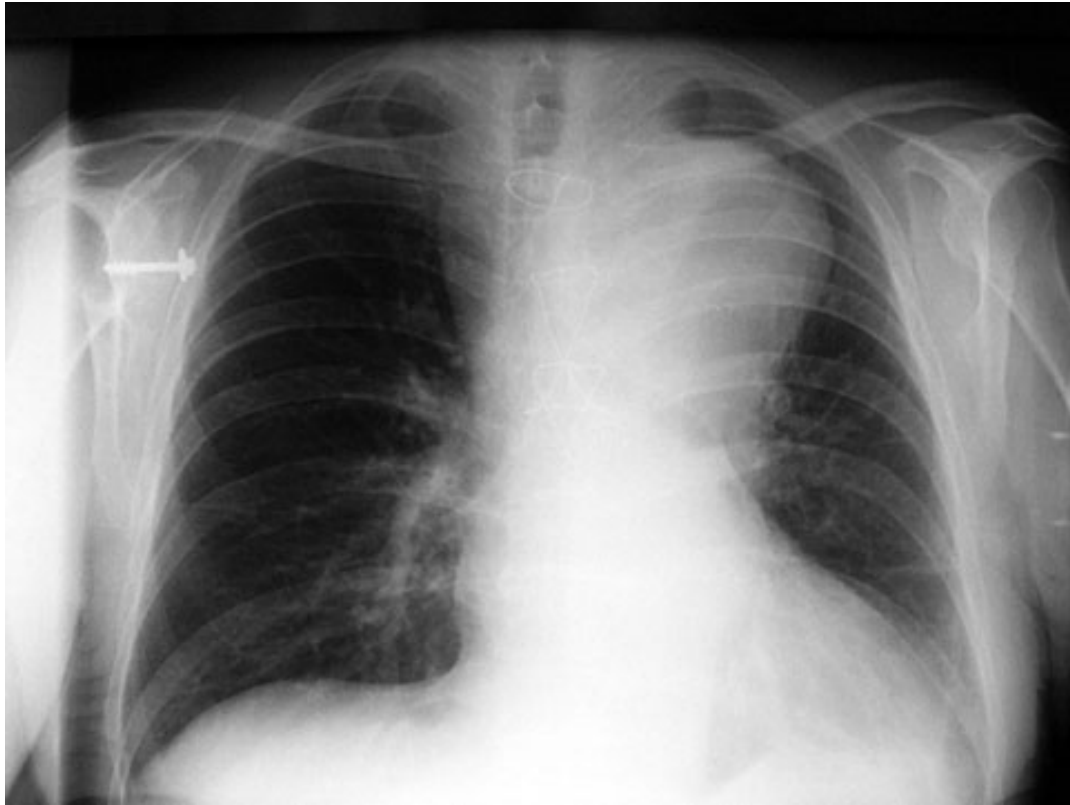Tumeur neurogène: médiastin postérieur



Quelles masses du médiastin avons-nous oublié ?



Anévrisme crosse aortique



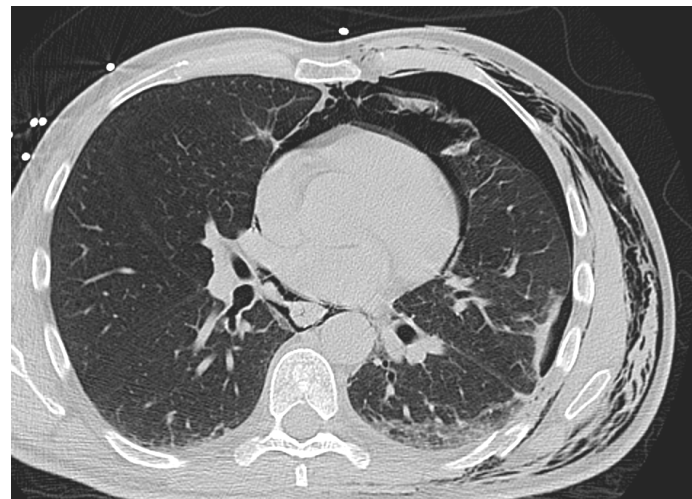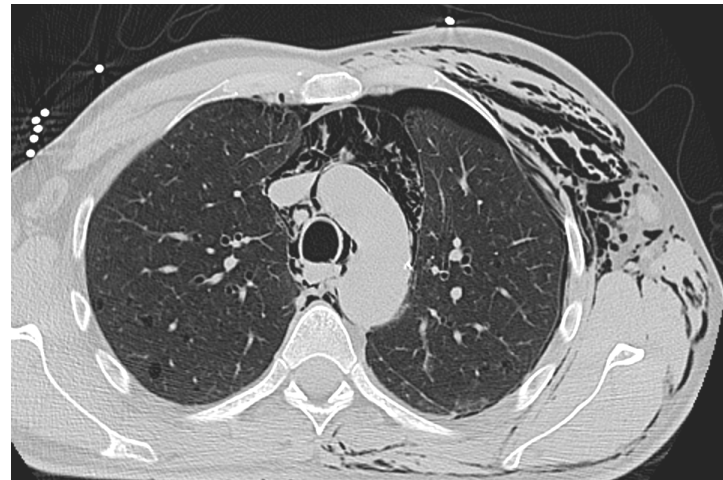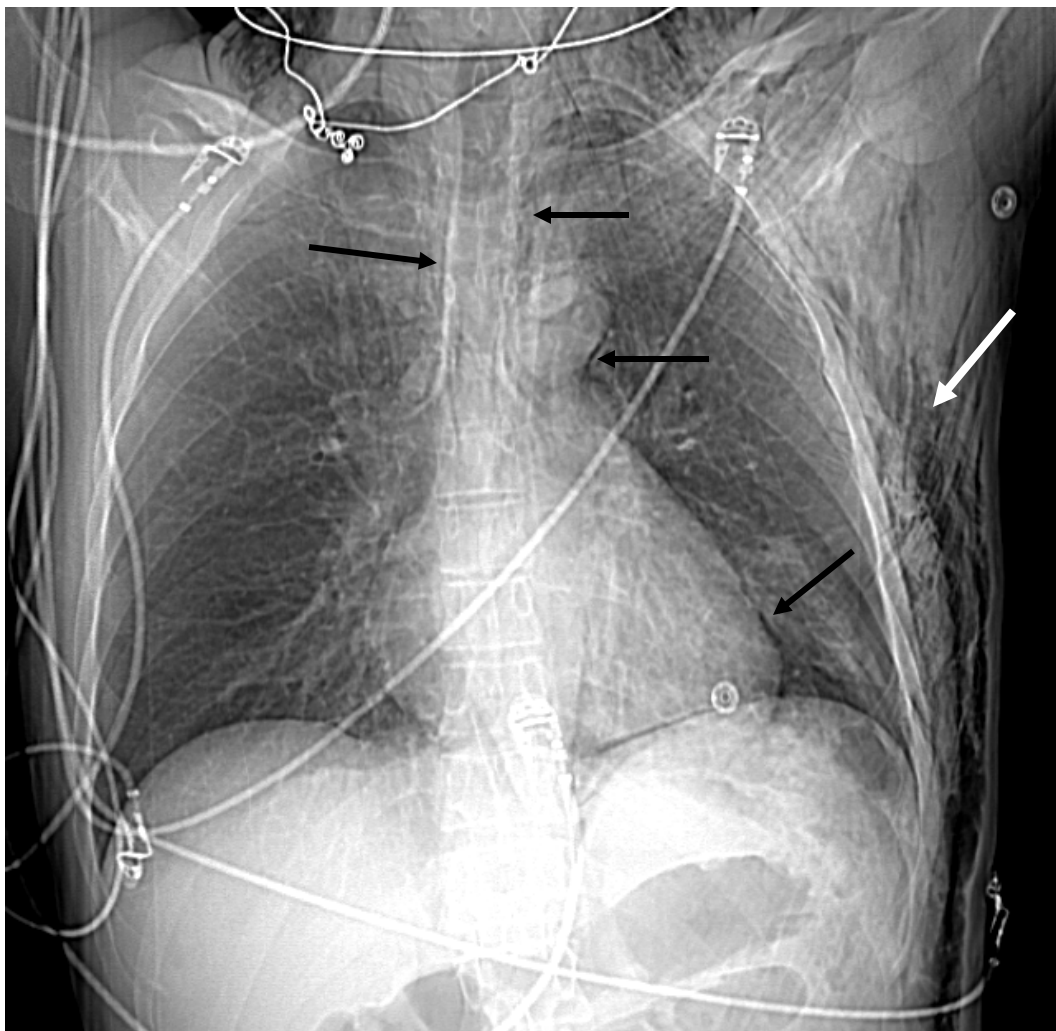
HYPERCLARTES MEDIASTINALES

- Pneumomédiastin
- Médiastinite
- Hernie hiatale

Pneumomédiastin

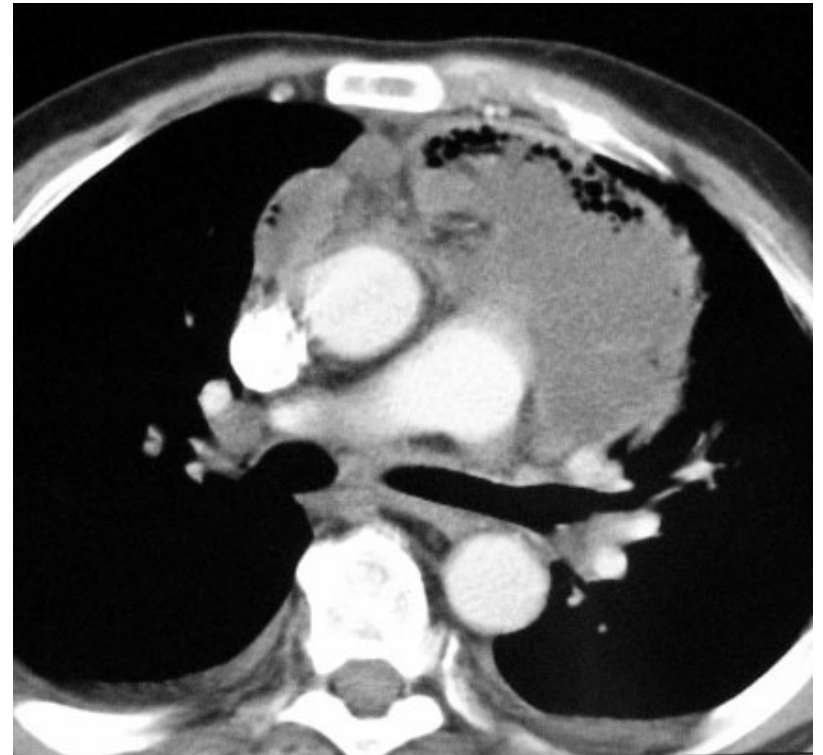
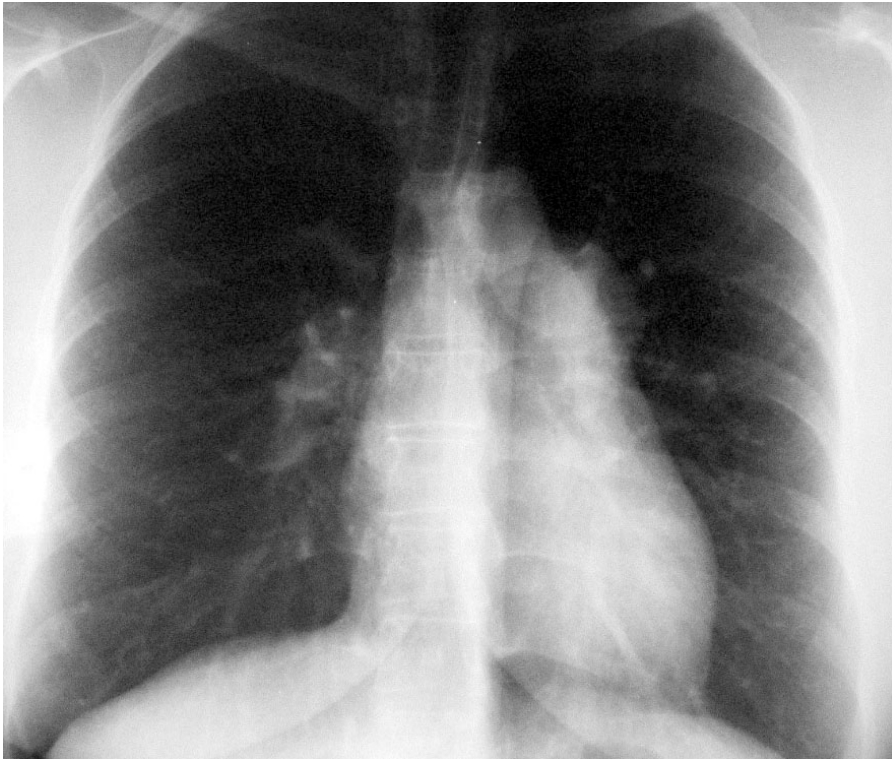
- Air provenant de rupture d' alvéoles par hyperpression alvéolaire ou post traumatique, de rupture trachéo-bronchique ou de rupture de l' œsophage
- Hyperclartés linéaires le long du médiastin et des contours cardiaques
- Souvent associées à emphysème pariétal ou cervical
- Parfois associées à pneumothorax

Pneumomédiastin avec emphysème pariétal, cervical et pneumothorax



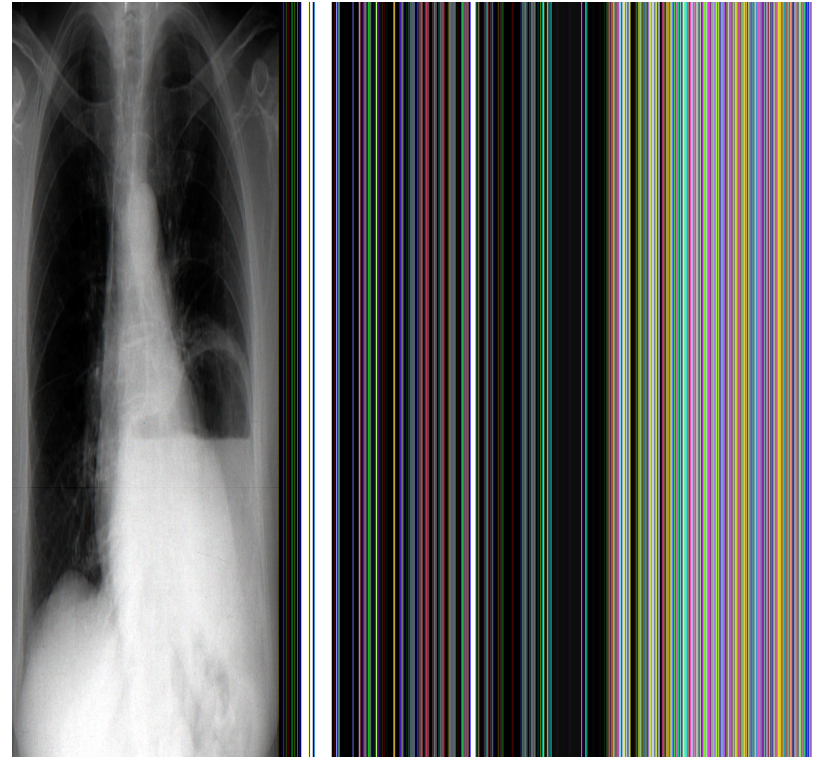
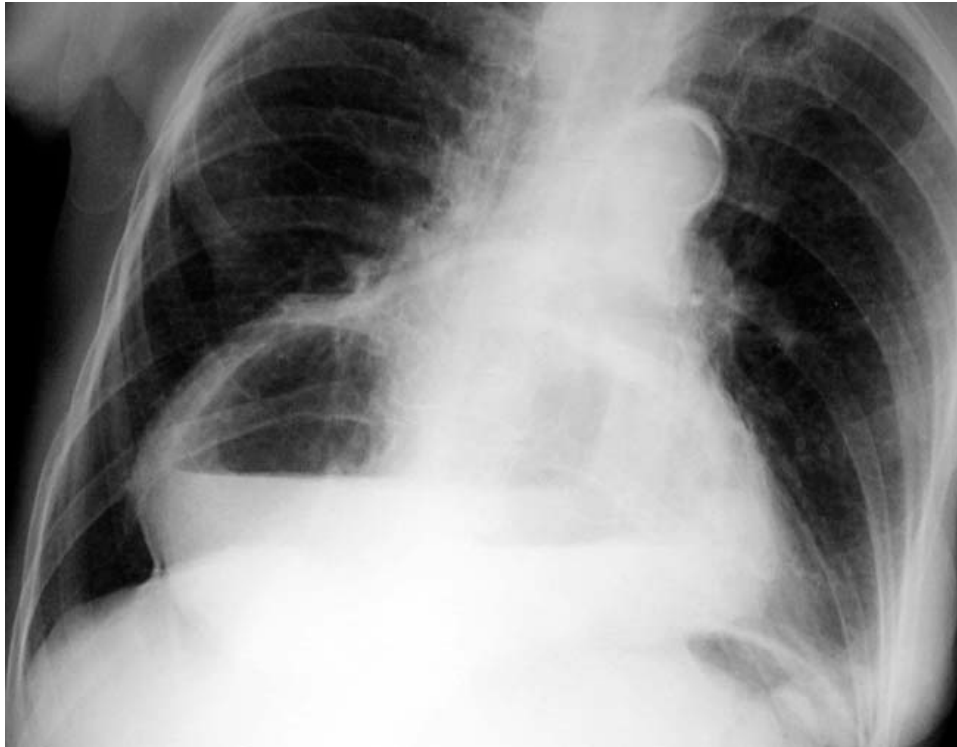Médiastinite

- Abscès du médiastin dû à perforation œsophage ou diffusion d'une infection de l'espace rétropharyngé ou infection post opératoire ...



Hernie hiatale

Décrivez l'anomalie. Quel est le diagnostic ?



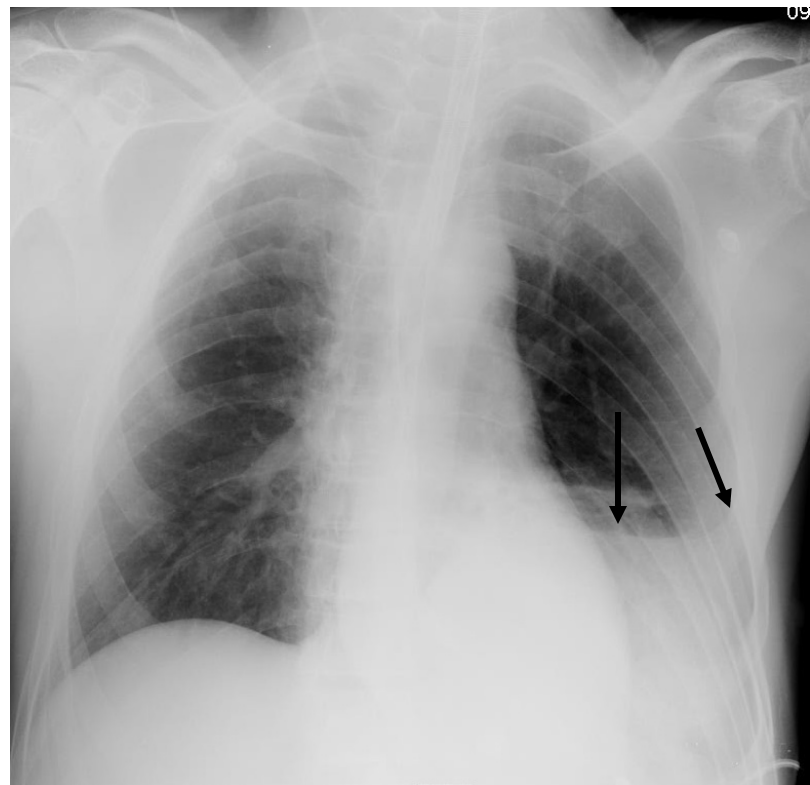
SYNDROME PLEURAL

- Ensemble des signes traduisant la présence de liquide, d'air ou de tissu anormal dans la plèvre
- Epanchement pleural liquidien: pleurésie
- Epanchement pleural gazeux: pneumothorax
- Calcifications pleurales
- Epaissements et masses pleurales

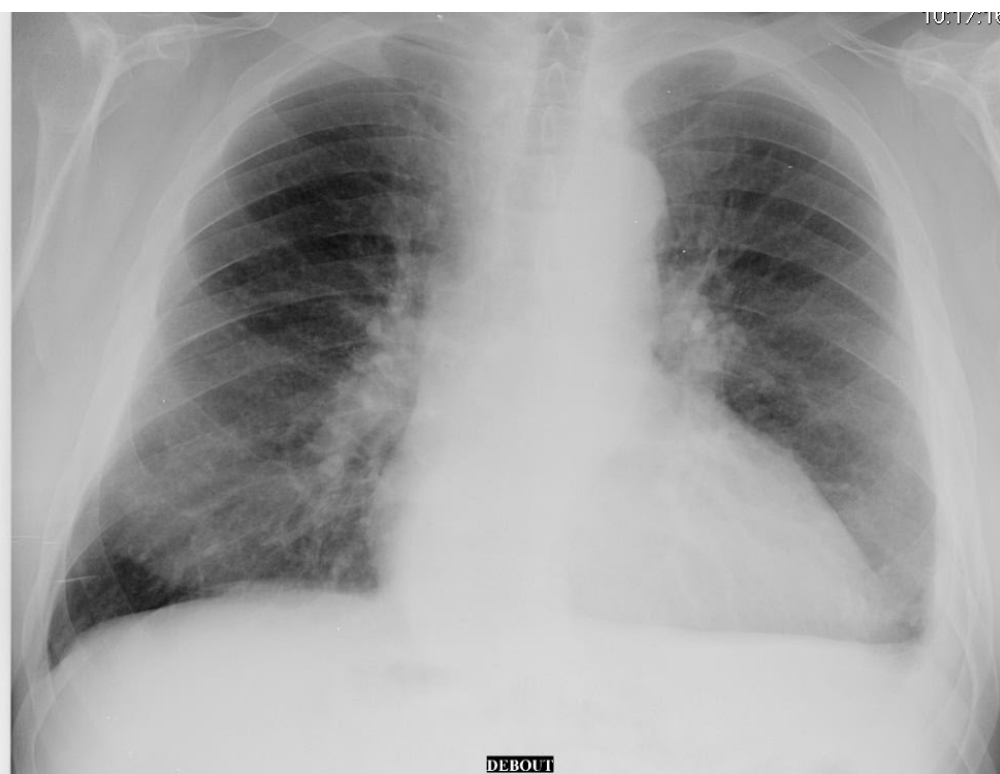
Epanchement pleural liquidien

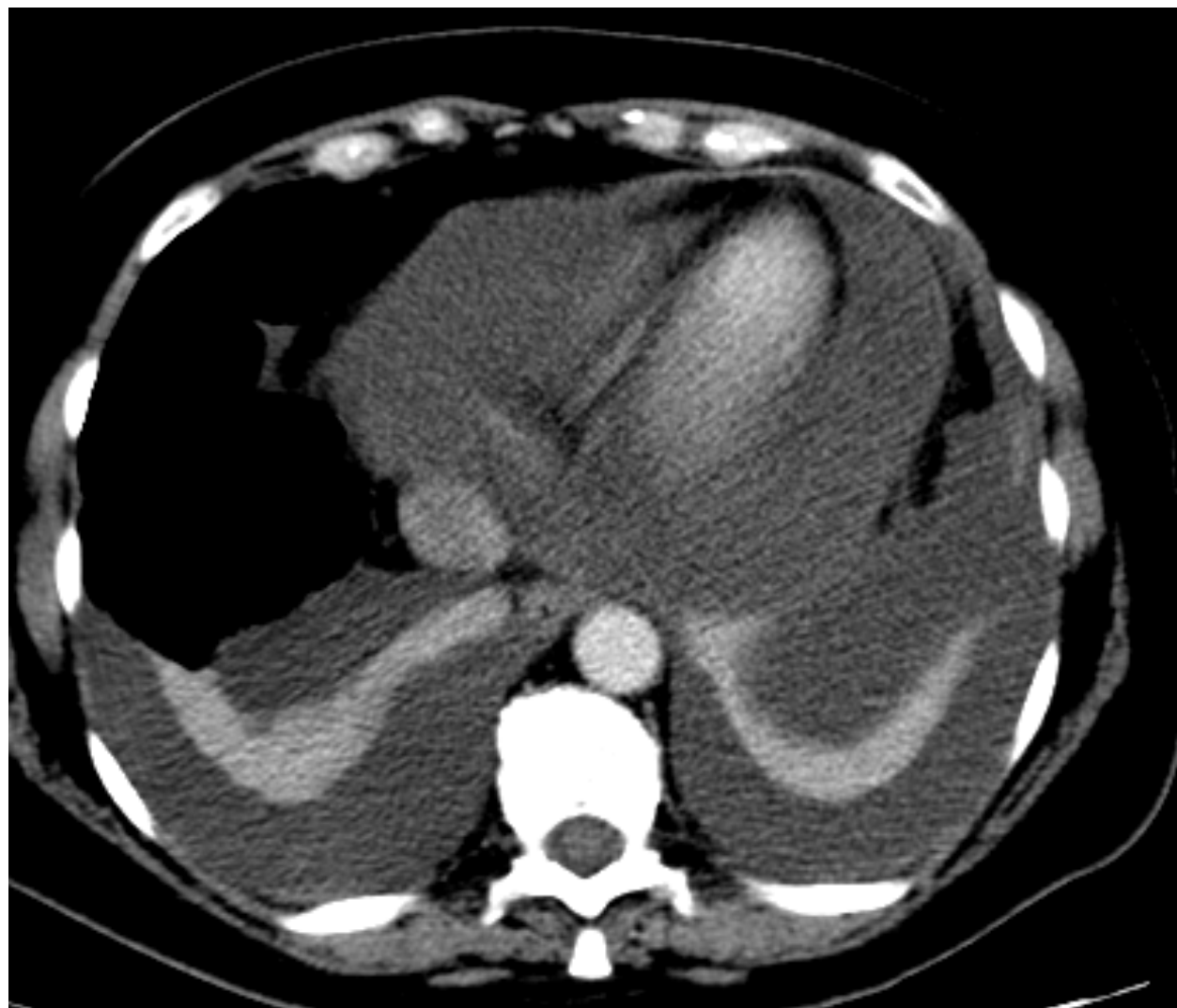
- Opacité dense, homogène non systématisée sans bronchogramme, déclive (mobile avec les changements de position), effaçant la coupole, à limite supérieure concave en haut et en dedans (courbe de Damoiseau).
- Si très abondant: opacité totale de tout l' hémithorax refoulant le médiastin
- Si peu abondant: comblement cul de sac pleural
- Cas particuliers:
 - Pleurésie diaphragmatique ou épanchement sous pulmonaire: aspect d' élévation de la coupole. Cliché en décubitus latéral si doute
 - Epanchement enkysté: opacité non déclive simulant une masse thoracique
 - Epanchement scissural: opacité en « navette »: profil++

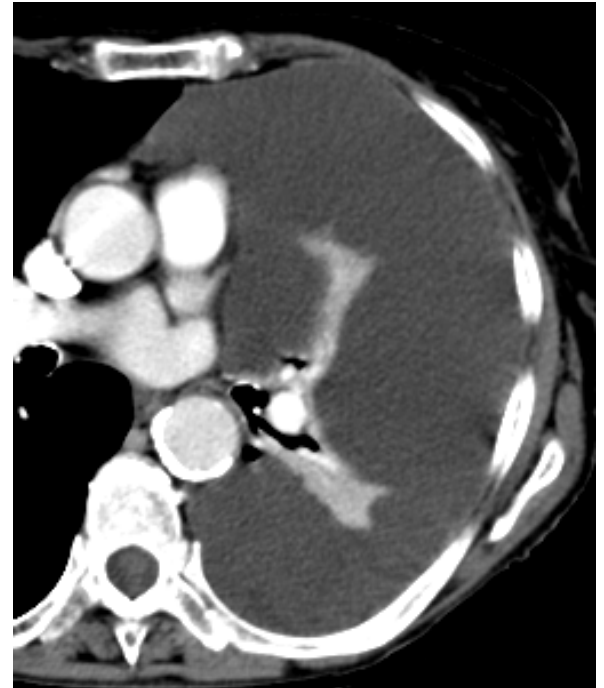
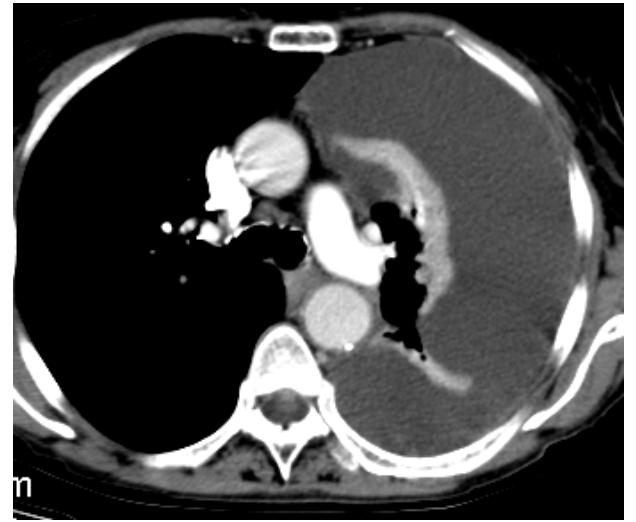
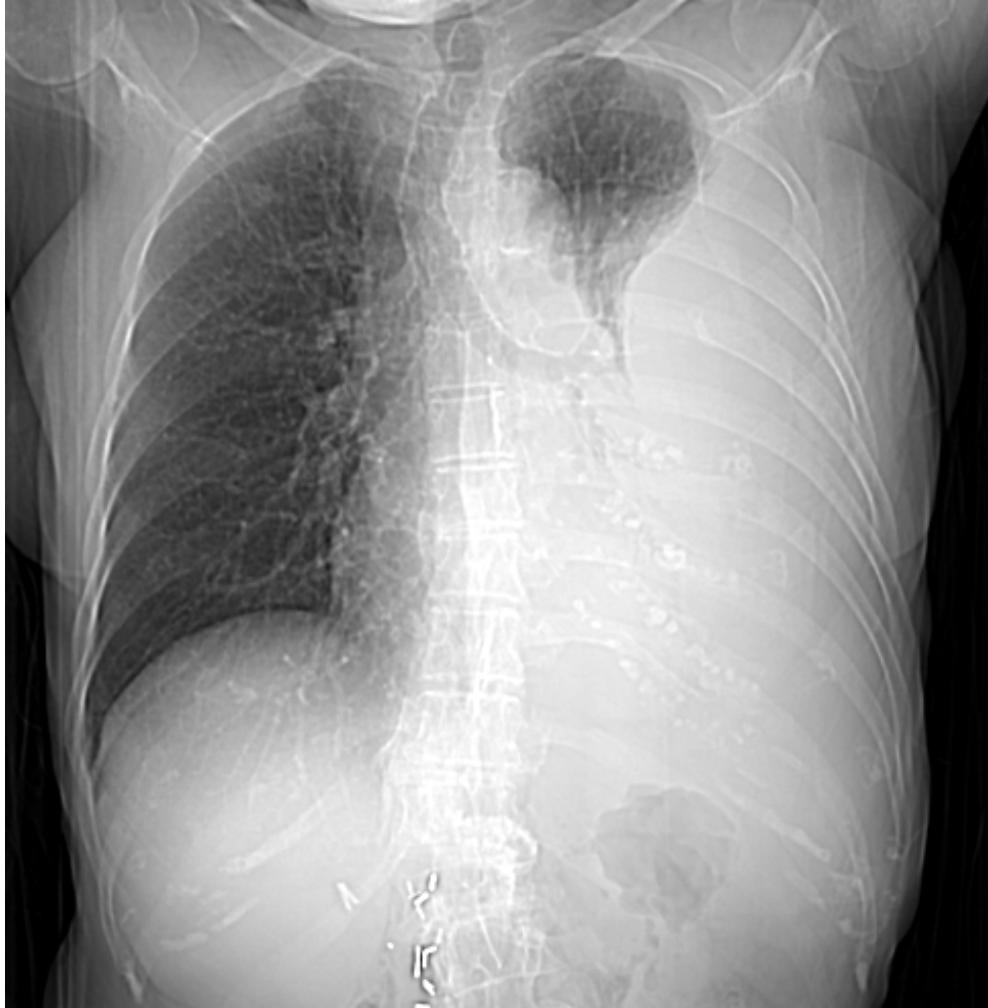Pleurésie typique



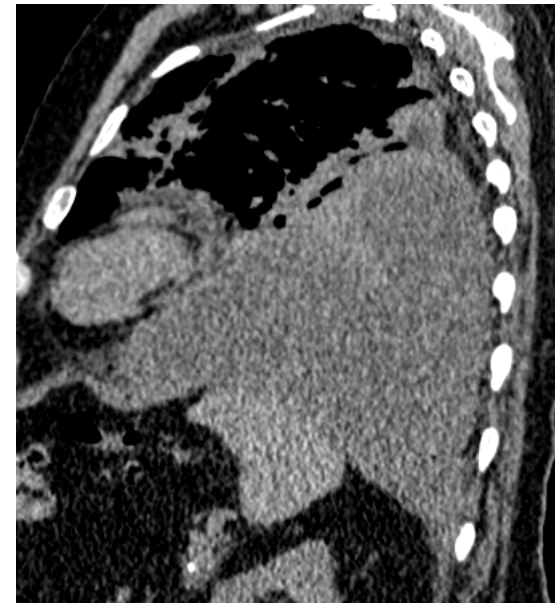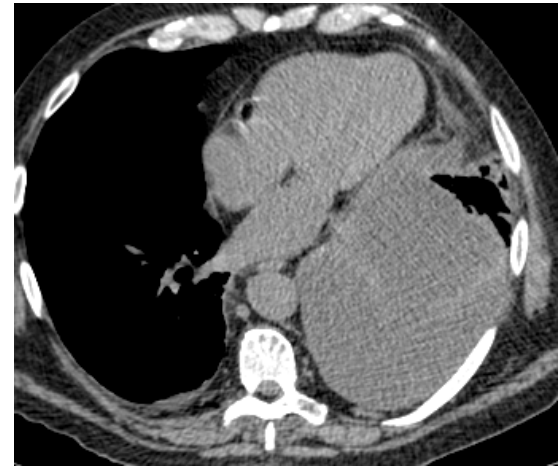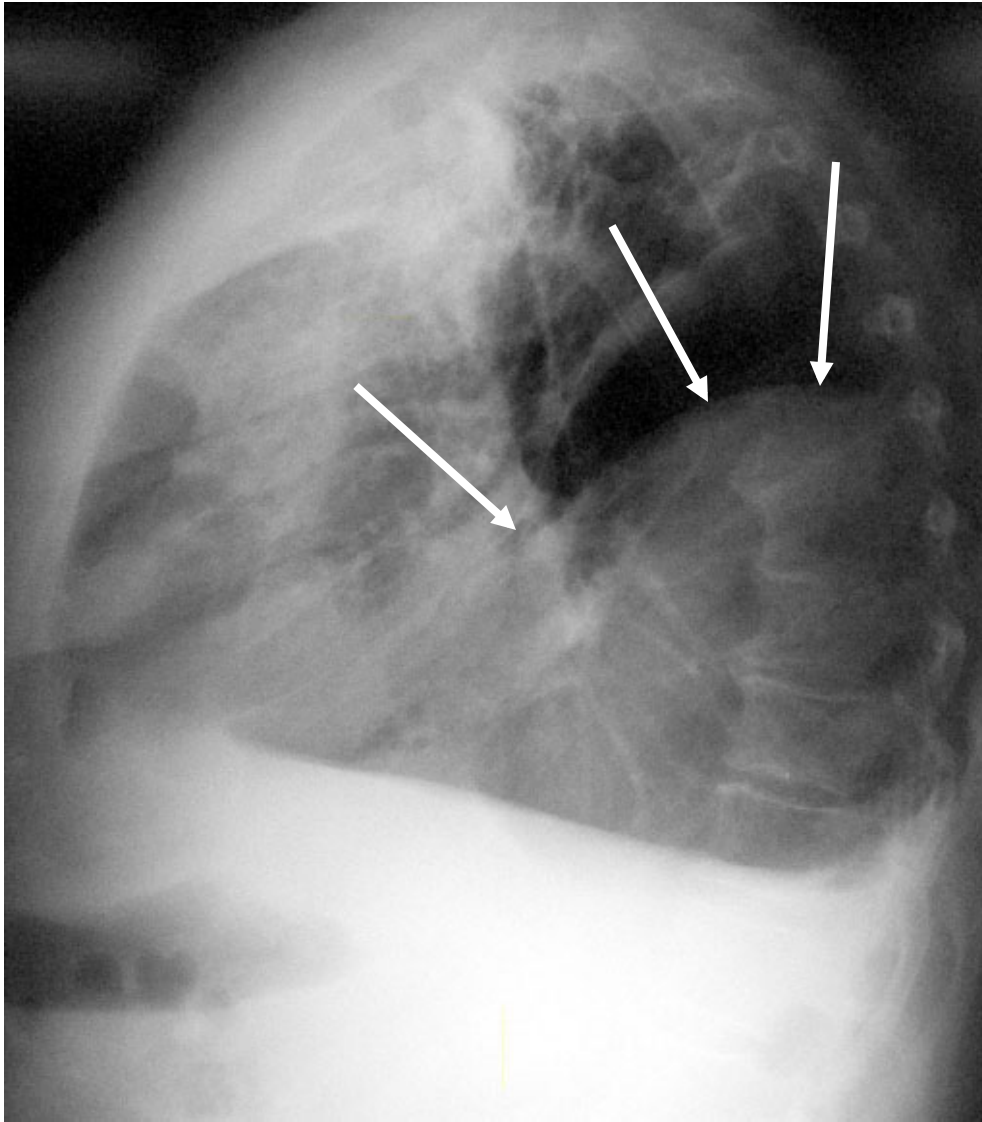
Comblement cul de sac pleural



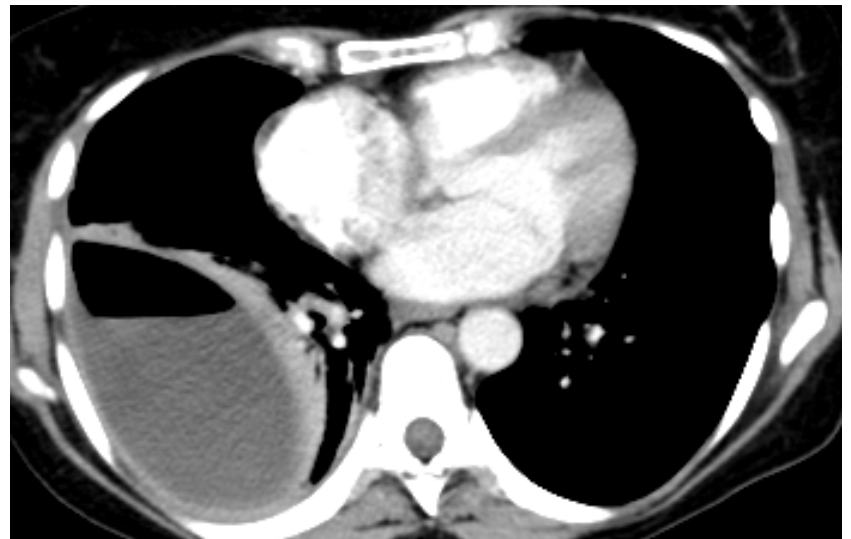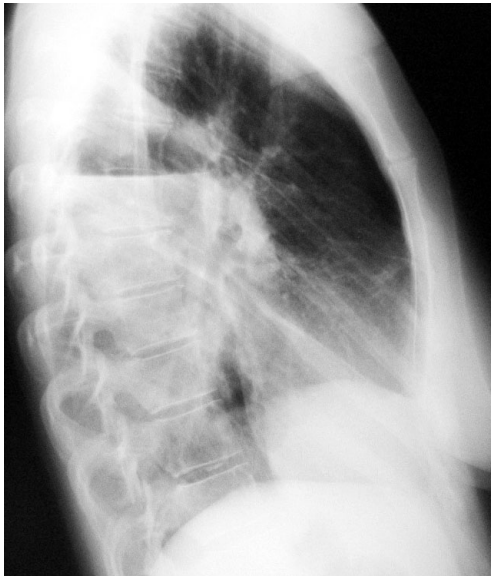
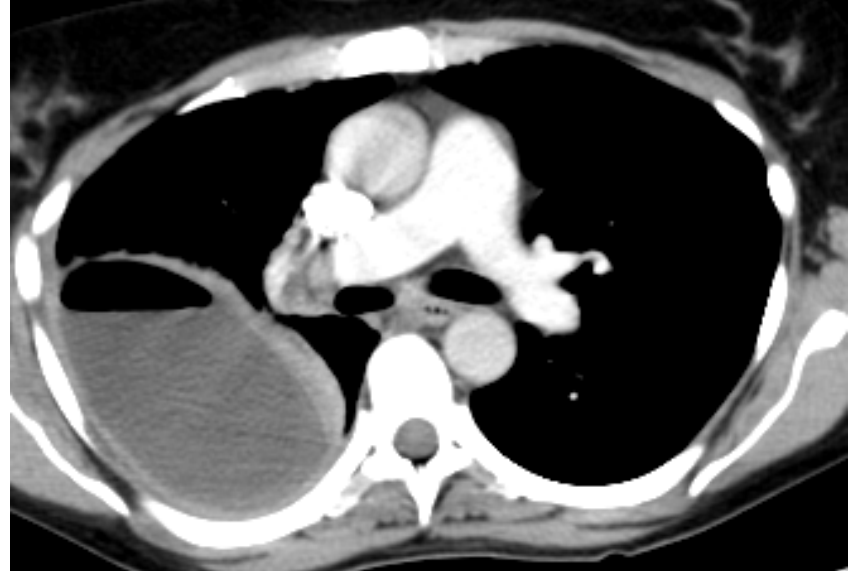
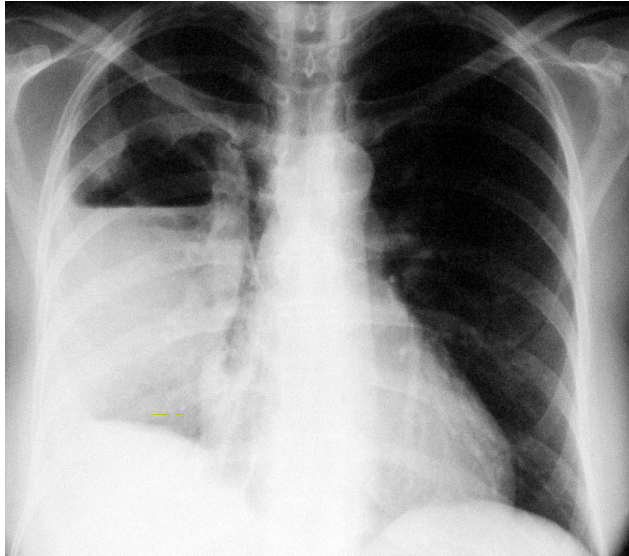




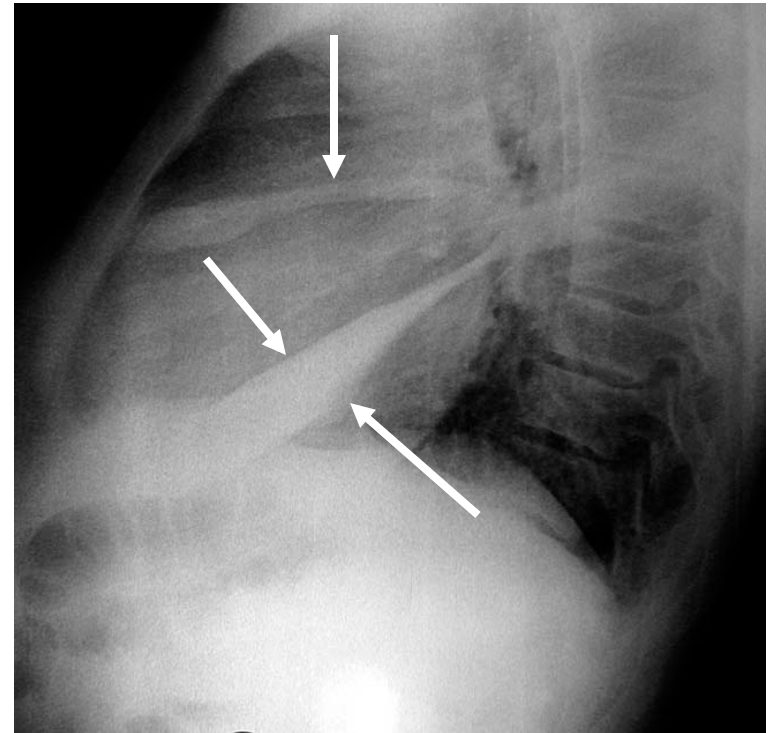
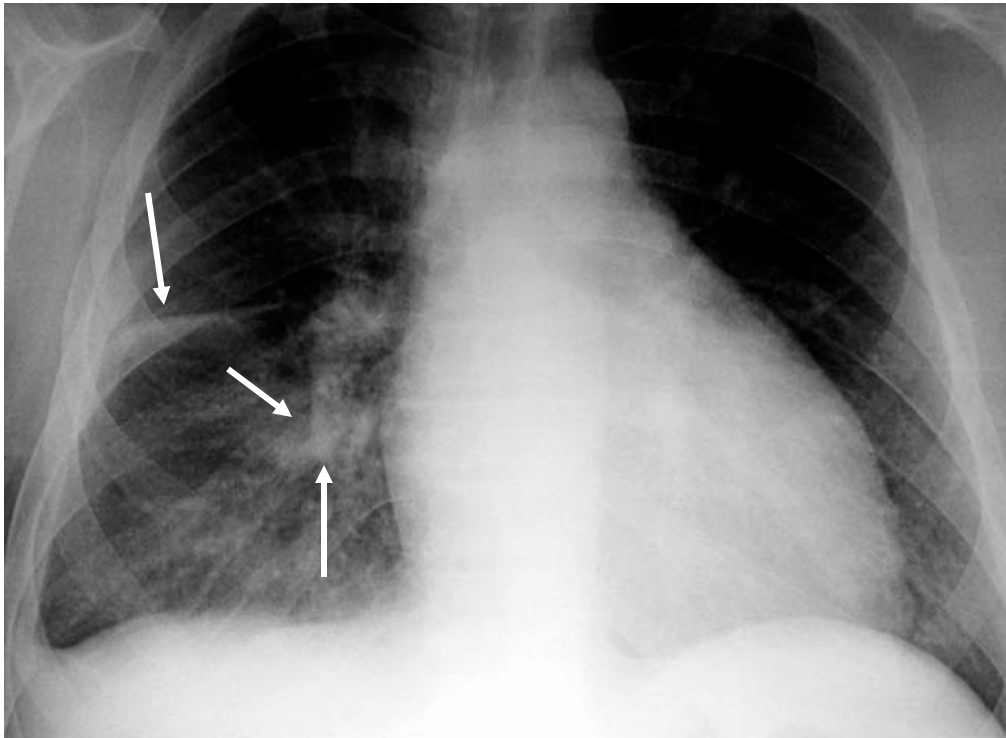
Pleurésie enkystée



- Pleurésie enkystée: diagnostic avec abcès pulmonaire souvent difficile:
 - Raccordement en pente douce à la paroi si pleurésie
 - Refoulement du poumon adjacent +++
 - La présence d' air est ici secondaire à une ponction

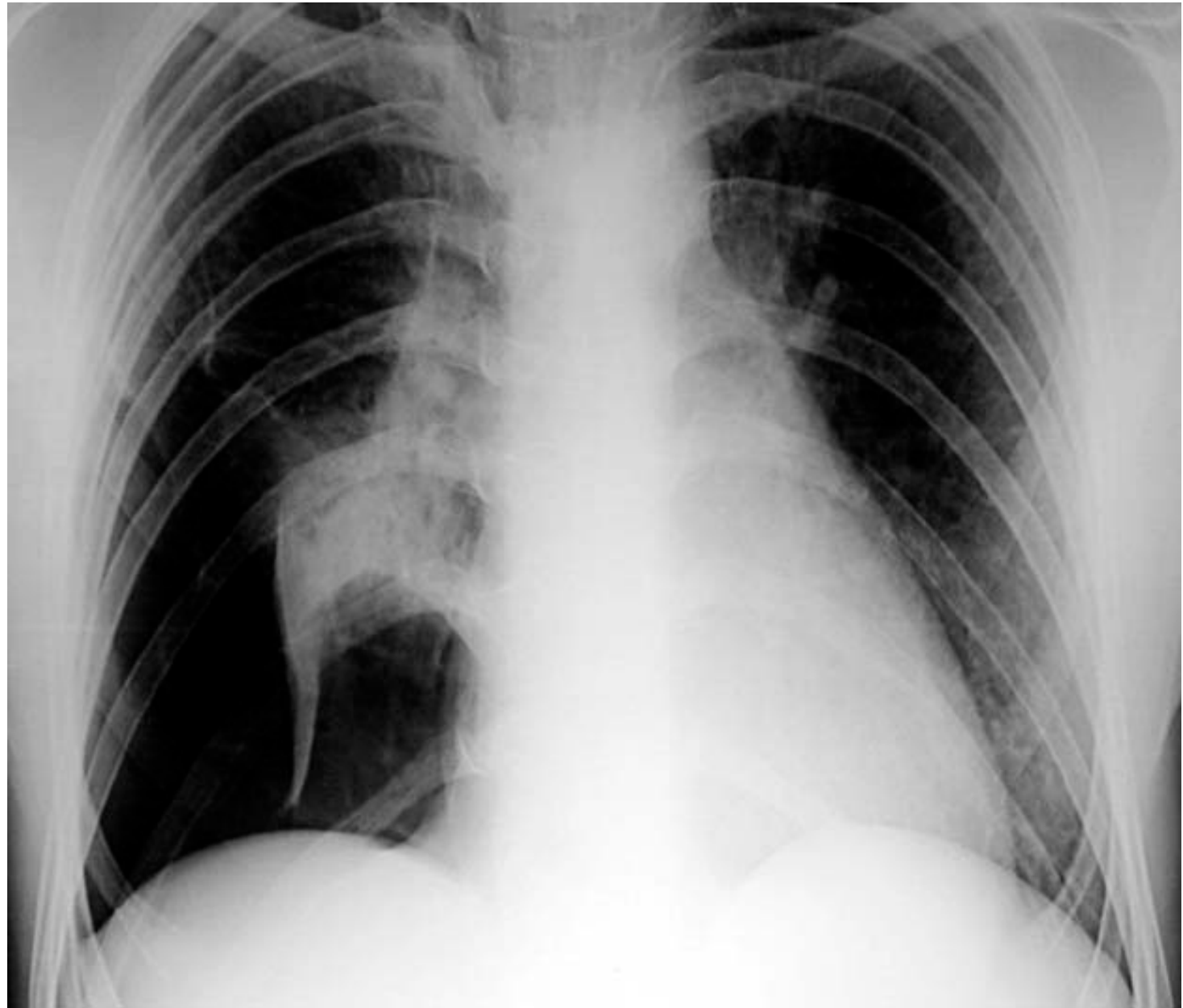


Epanchement scissural: origine cardiaque +++

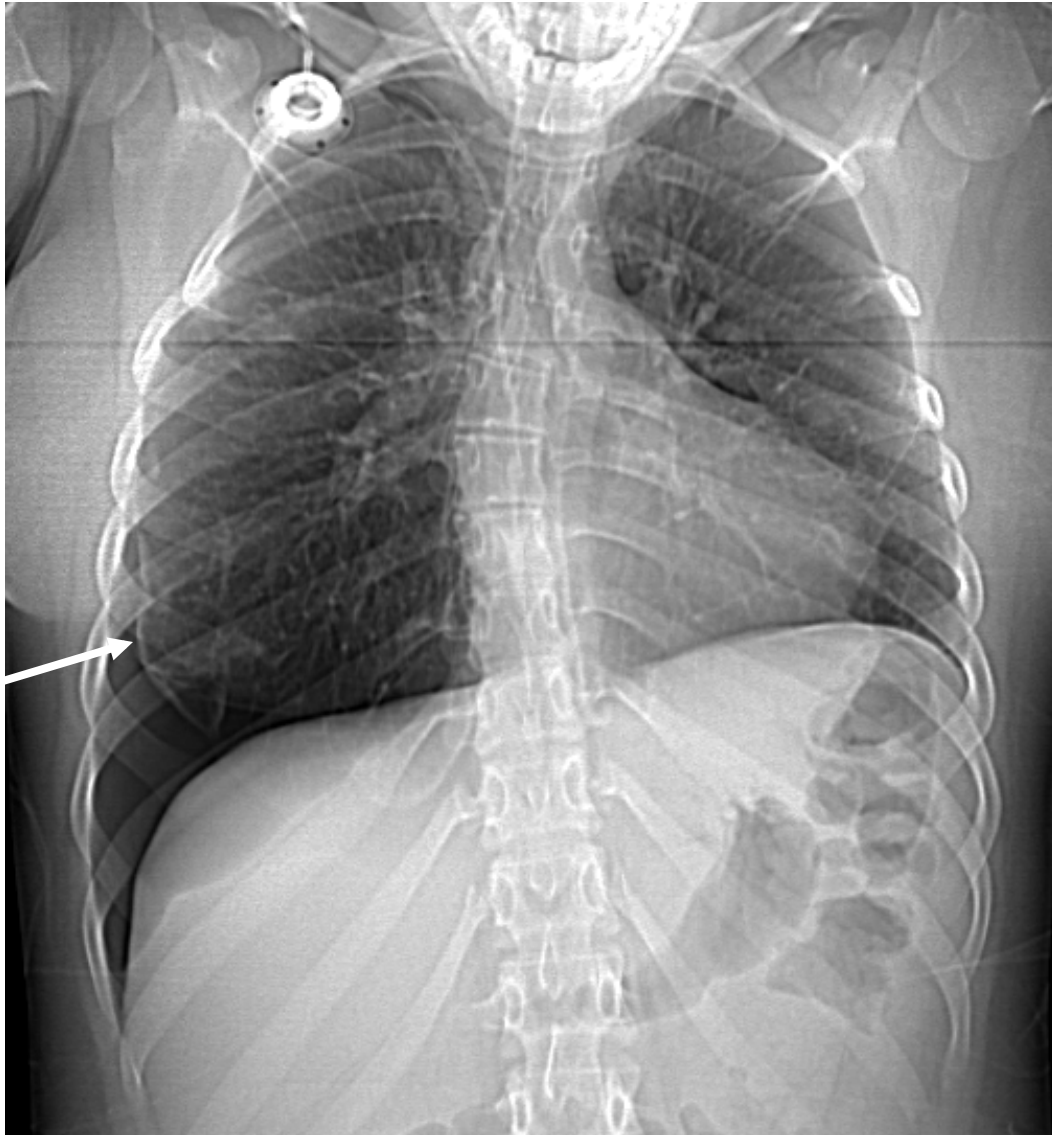


Epanchement pleural gazeux: pneumothorax(PNO)

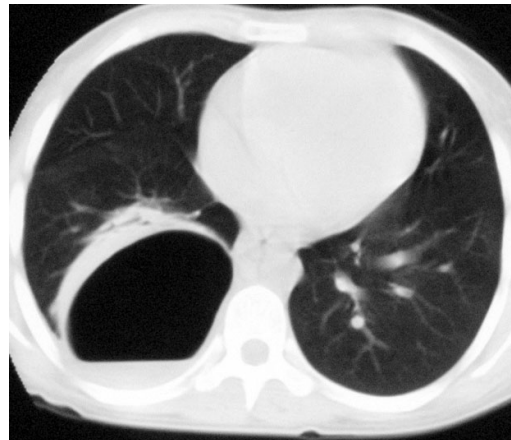
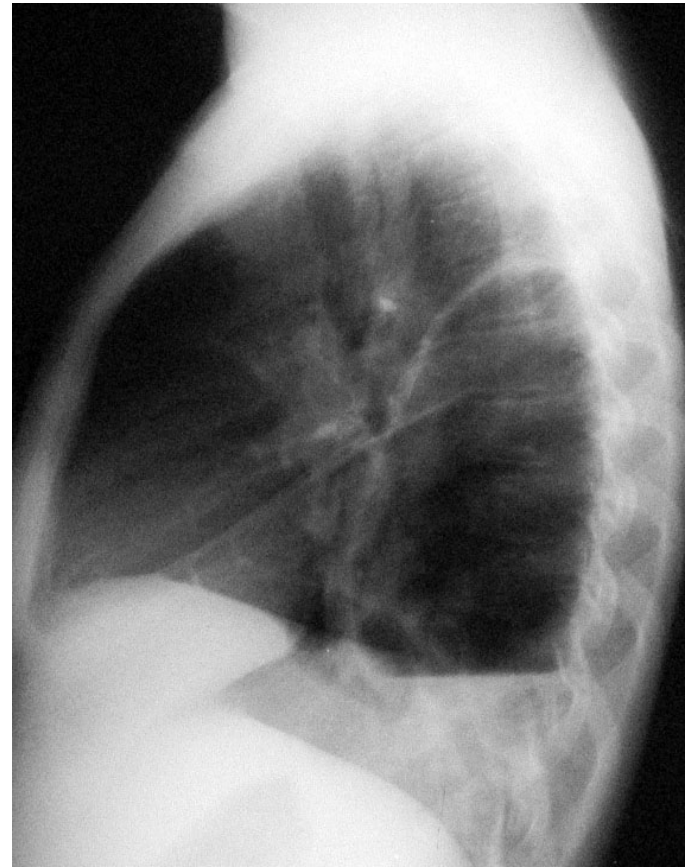
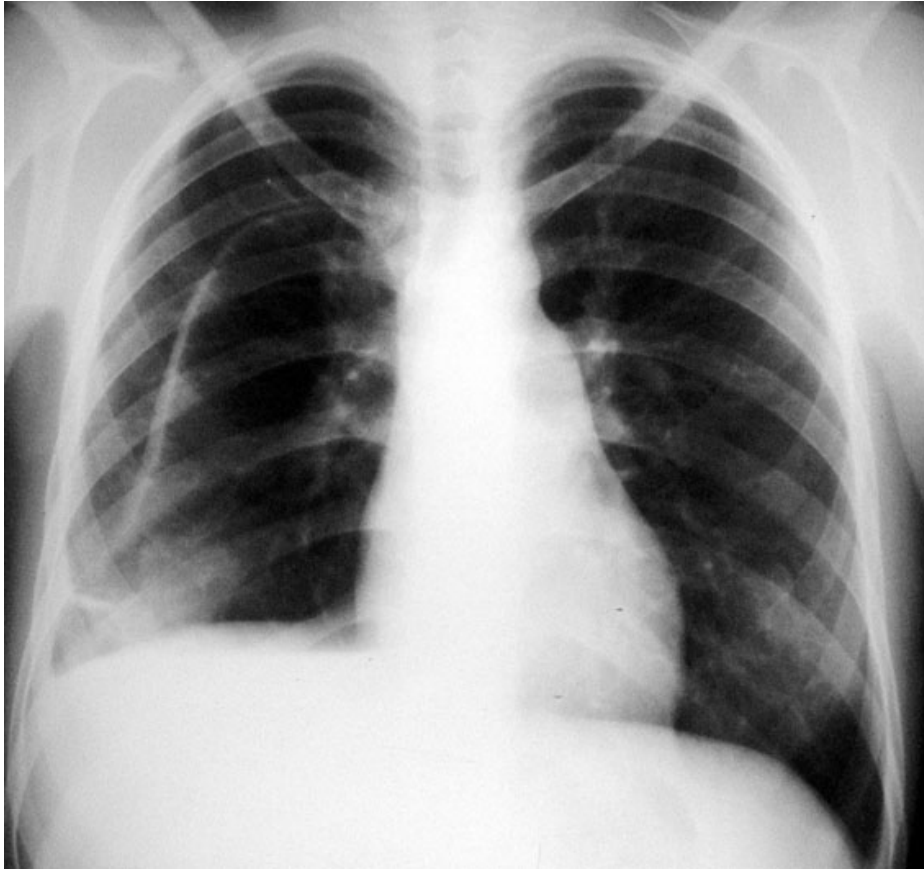
- Hyperclarté du coté atteint (apicale ++ si PNO peu abondant)
 - Si PNO de faible abondance: cliché en expiration: augmente la rétraction du poumon et détecte plus facilement le PNO
- Liseré dense entourant le poumon rétracté (plèvre viscérale)
- Disparition des vaisseaux au-delà de ce liseré
- Signes de PNO compressif:
 - Déplacement médiastinal +++
 - Abaissement du diaphragme
 - Poumon collabé collé au hile
 - Doit être drainé en urgence +++



PNO partiel cloisonné

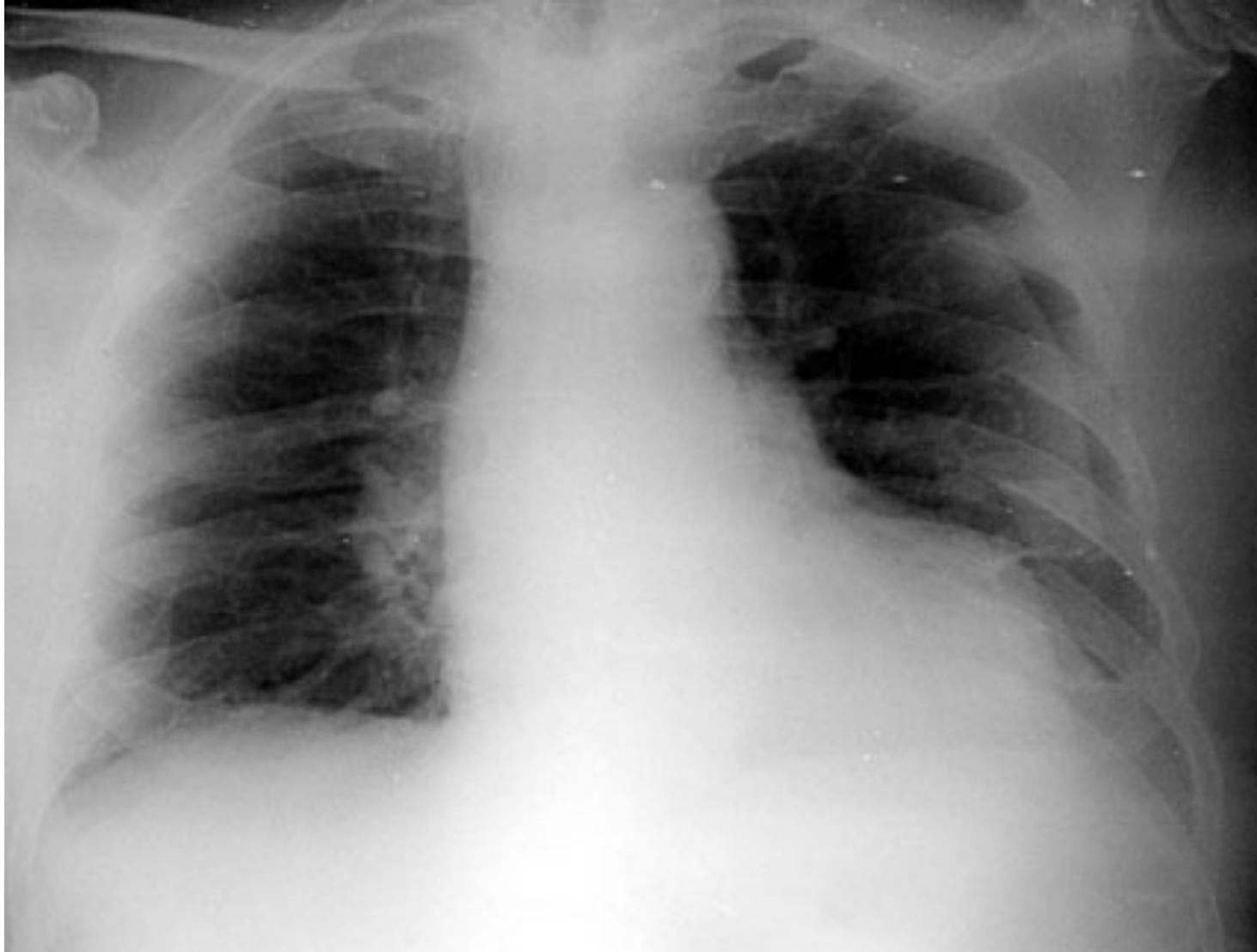


Bulle parenchymateuse simulant un pneumothorax

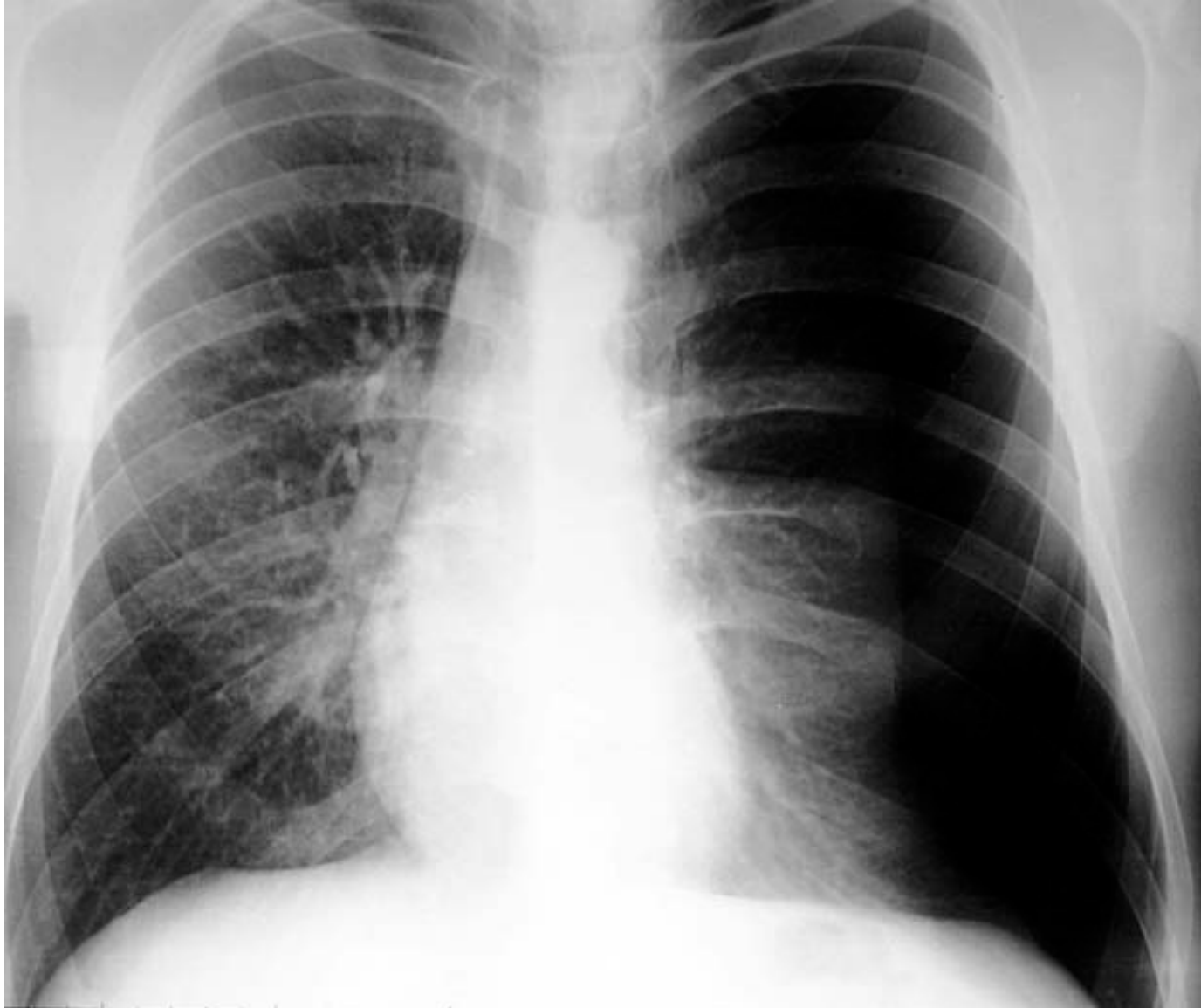

Cliché au lit
Voyez-vous un pneumothorax ?

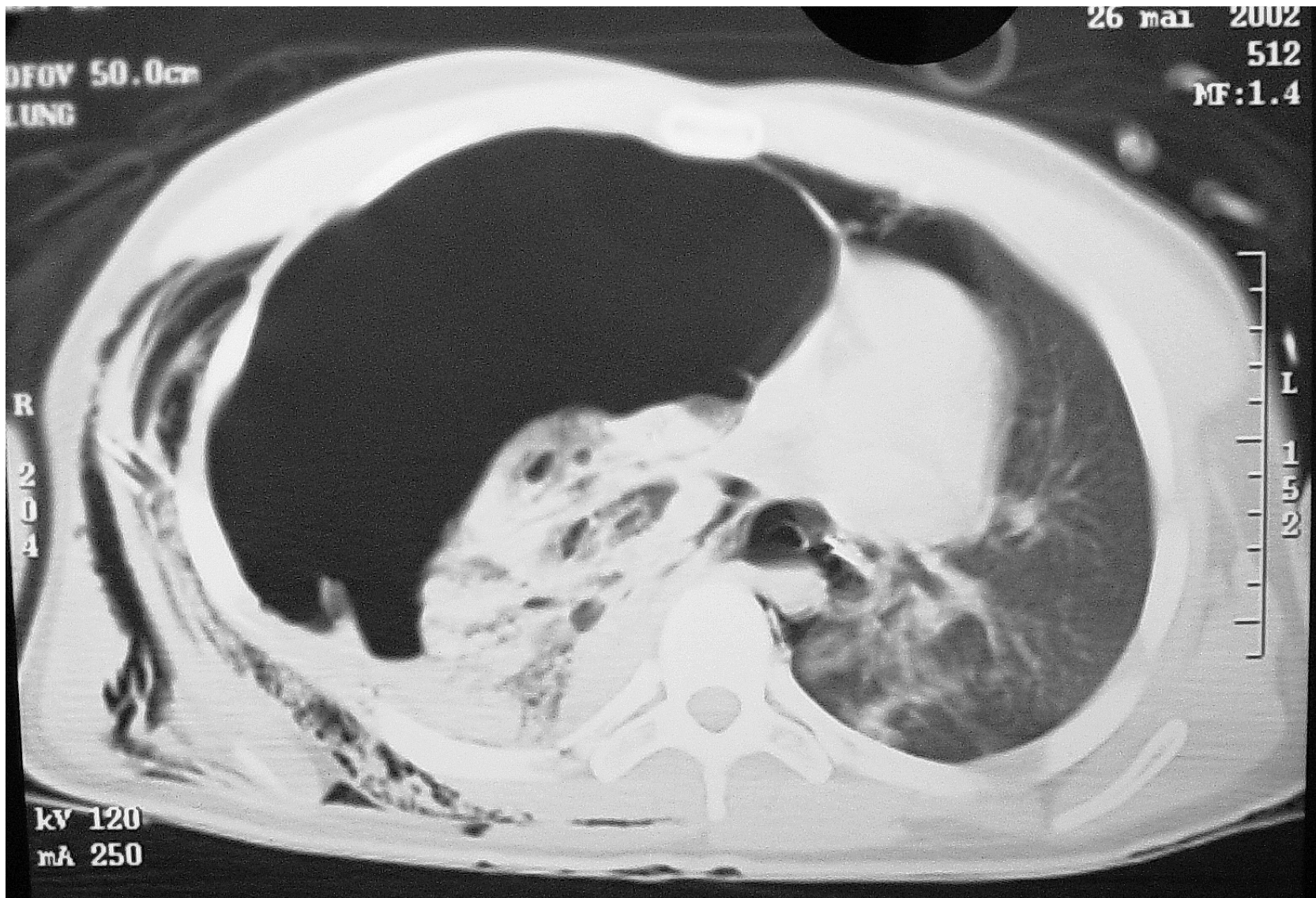Attention au pli cutané +++
Il y a des vx en dehors du liseré
Refaire cliché +++



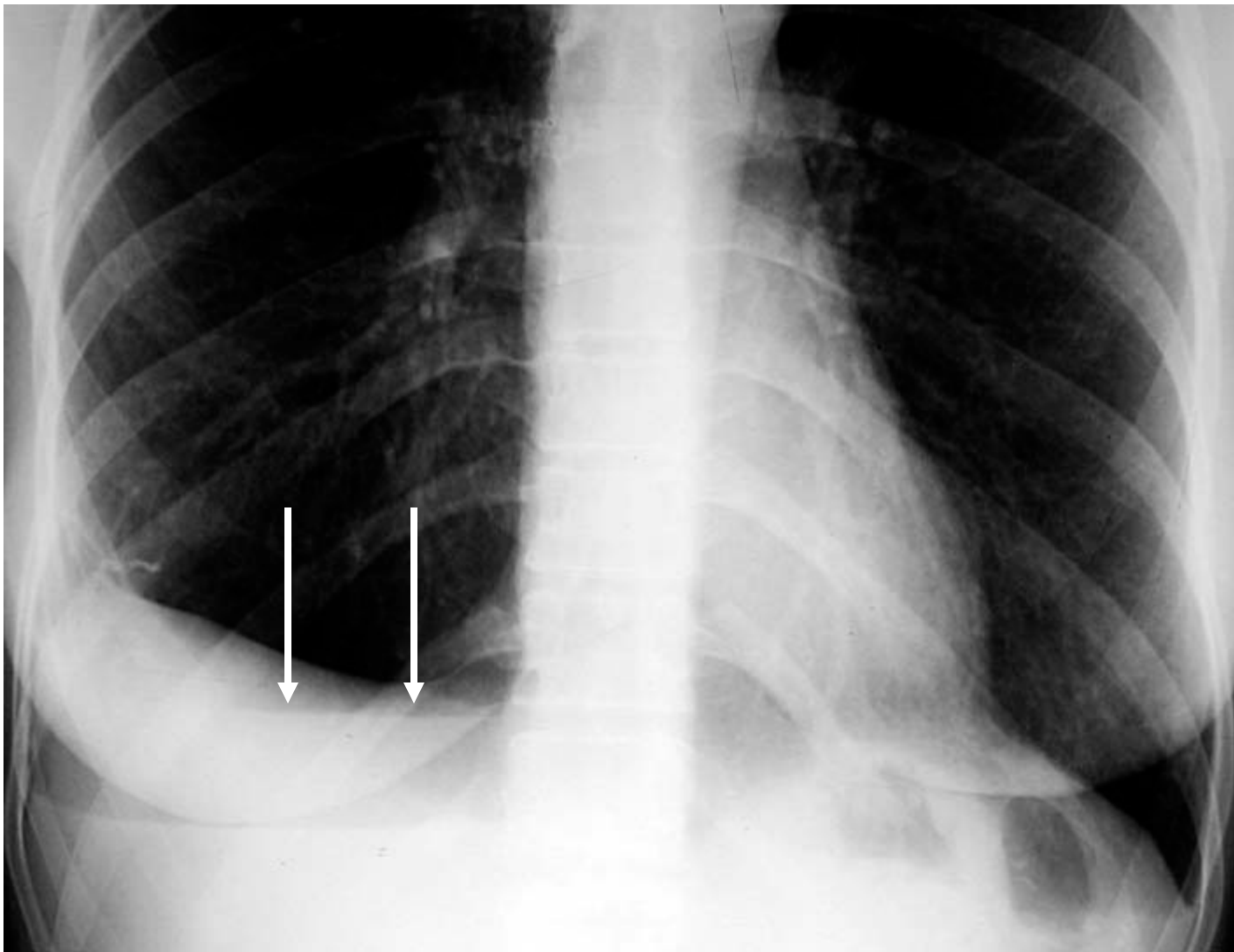
PNO compressif: refoulement médiastin et coeur



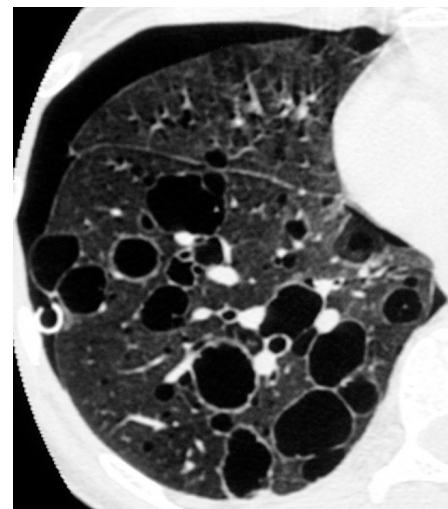
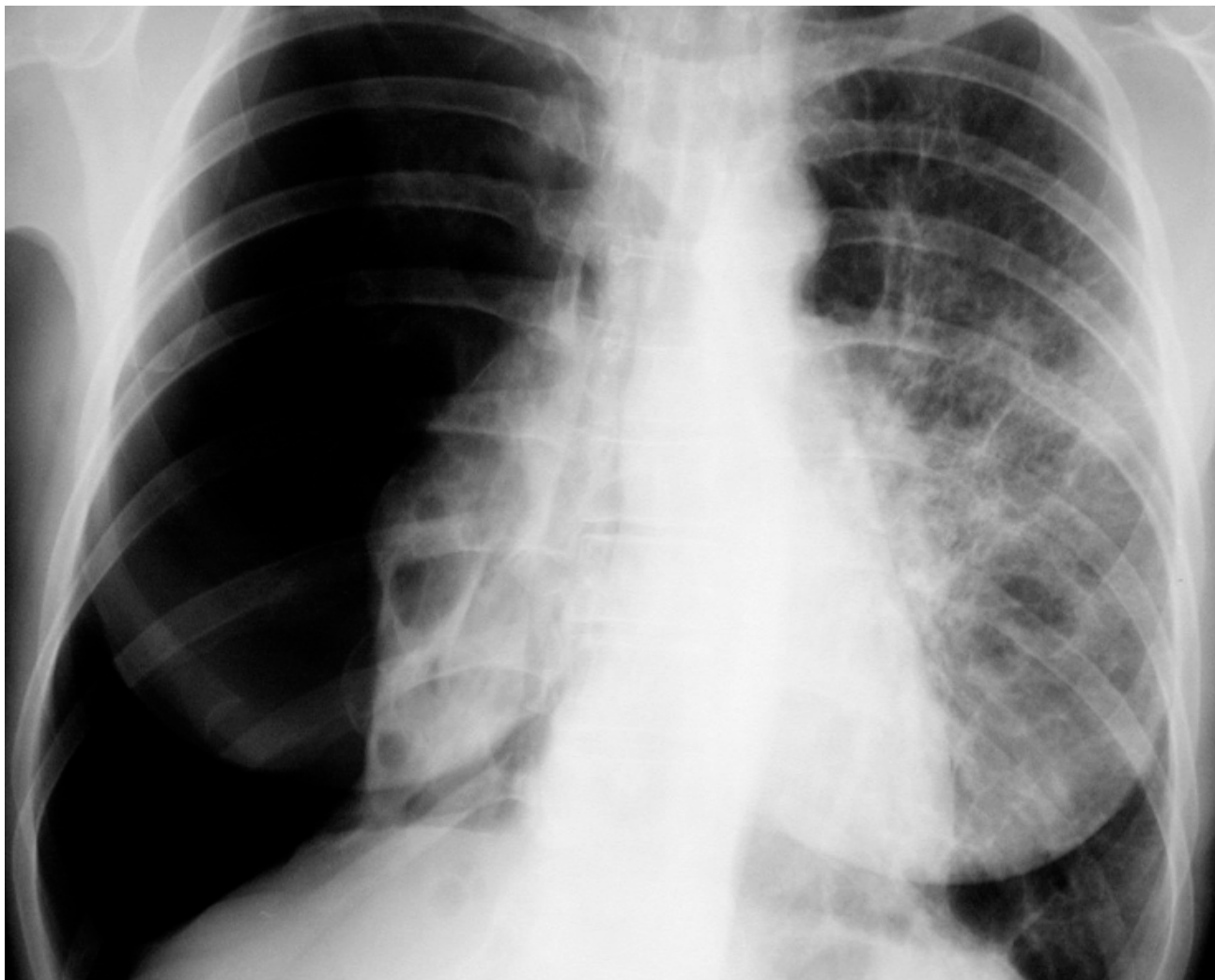
PNO compressif post traumatique



Epanchement hydro aérique



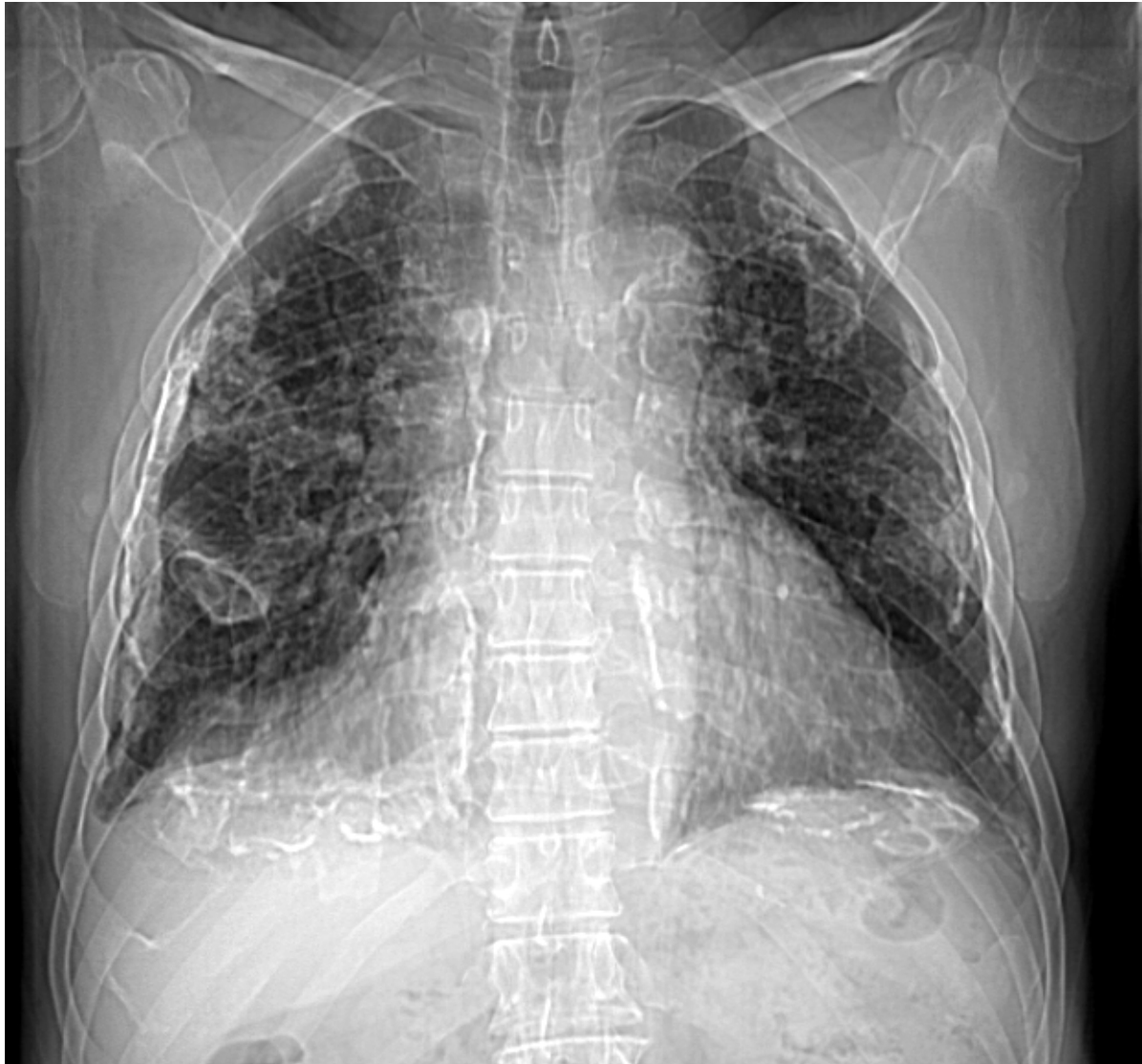Rôle du scanner dans le bilan étiologique des pneumothorax

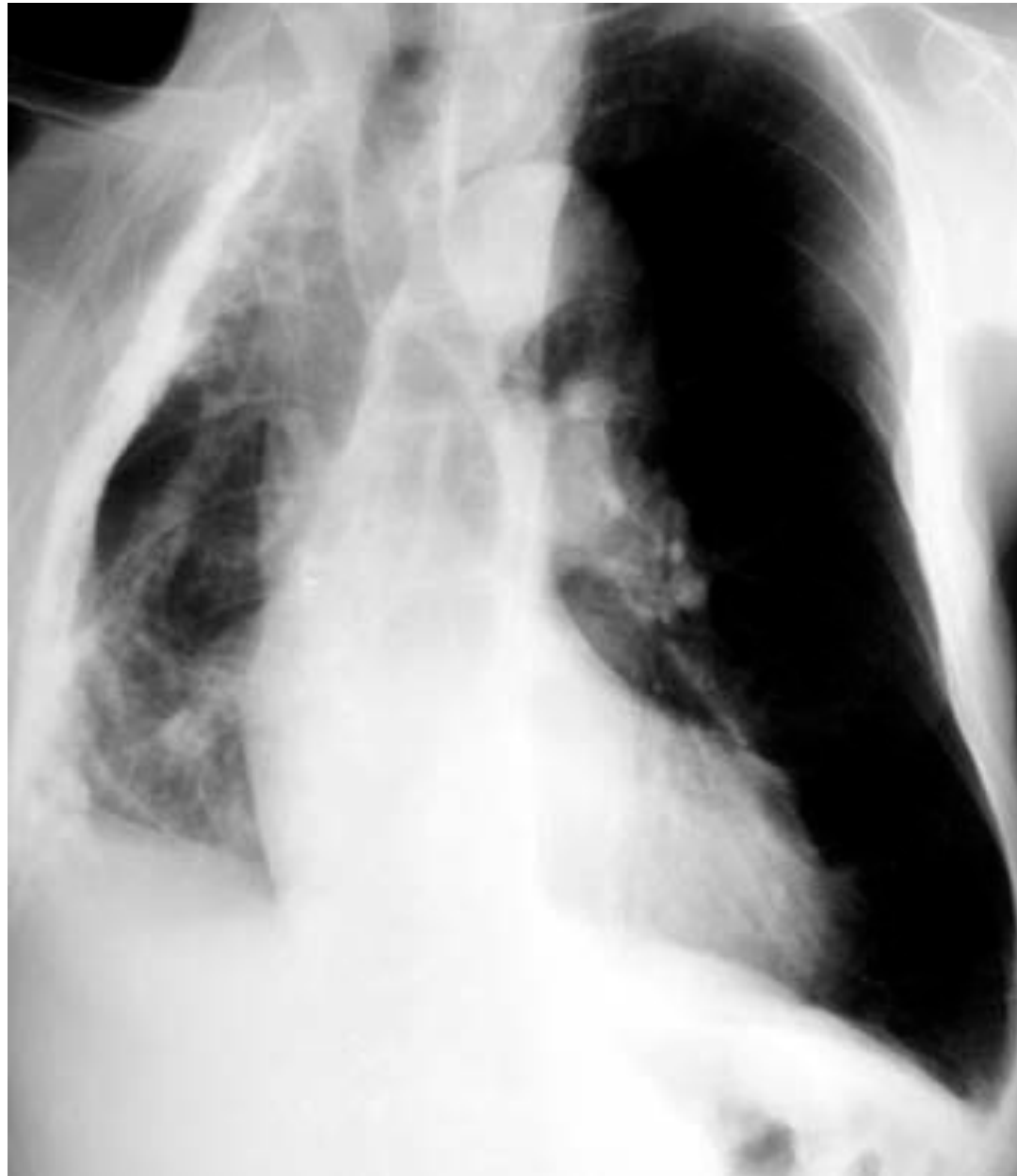

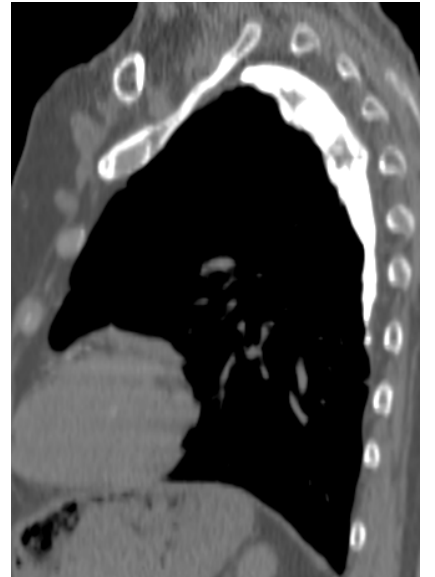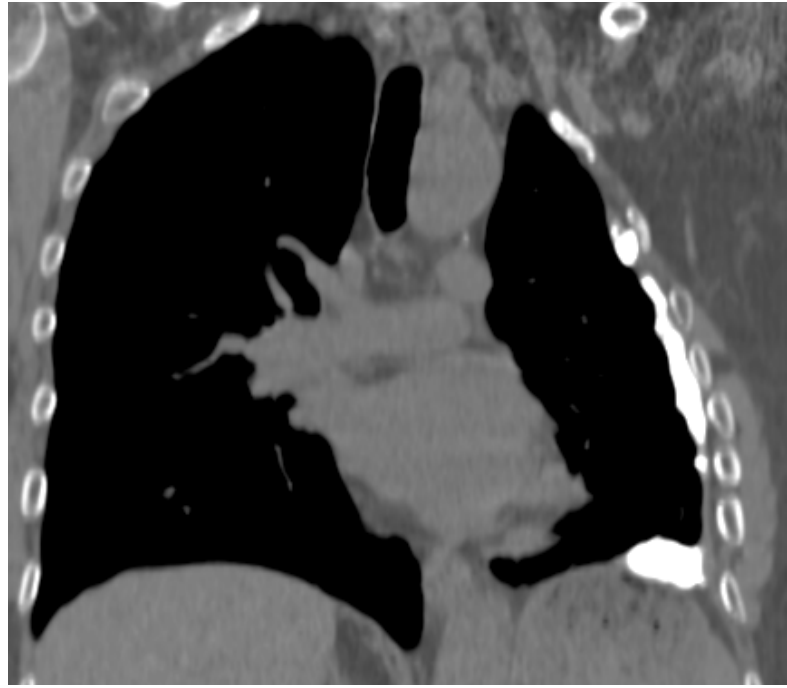
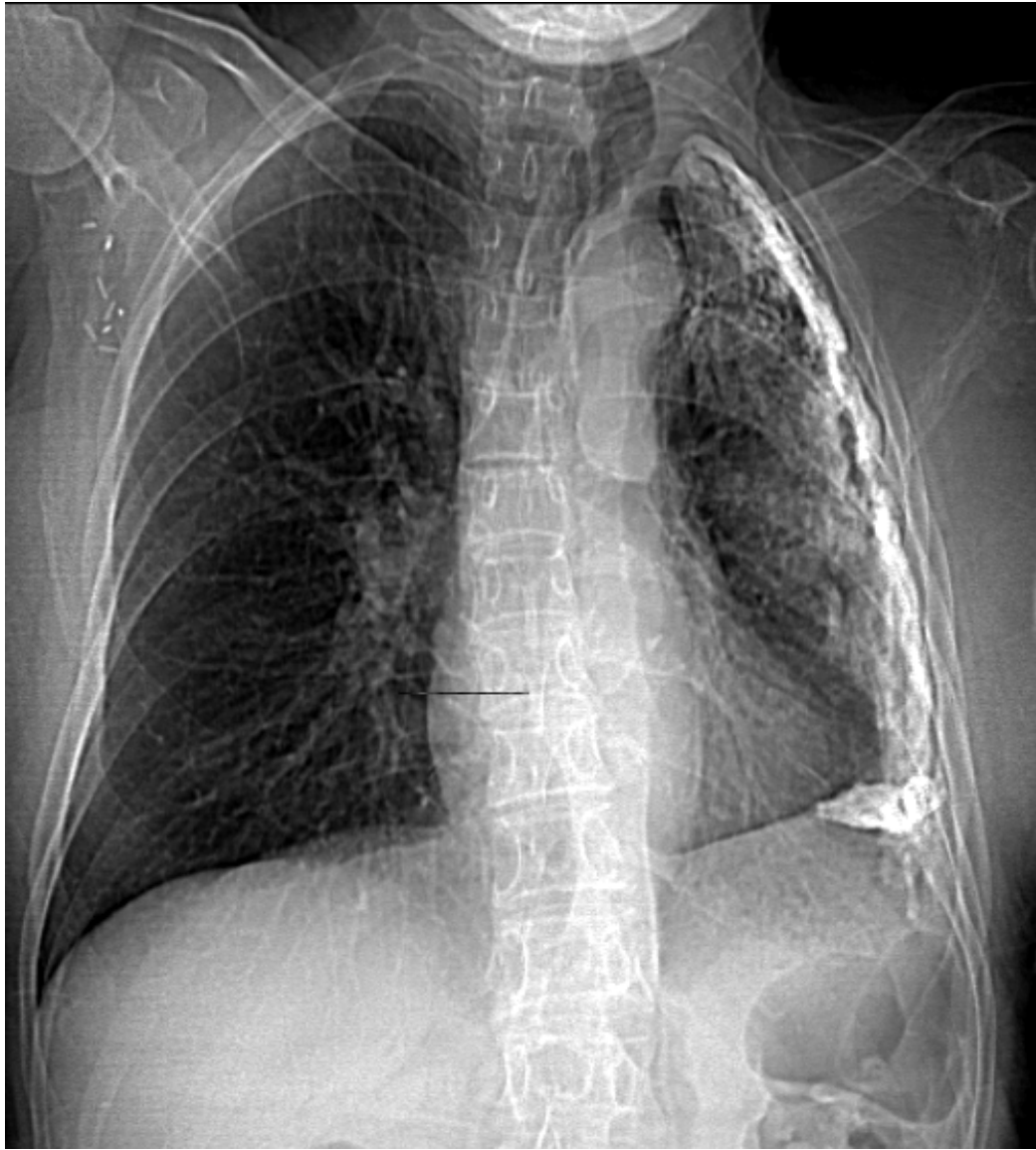
Calcifications pleurales

- Opacités denses, irrégulières bien limitées de siège périphérique (F-P)
- Témoignent d'un processus cicatriciel
- Plus ou moins étendues en fonction du type et de l'intensité de la pathologie responsable:
 - Plaque pleurale asbestosique
 - Os de seiche

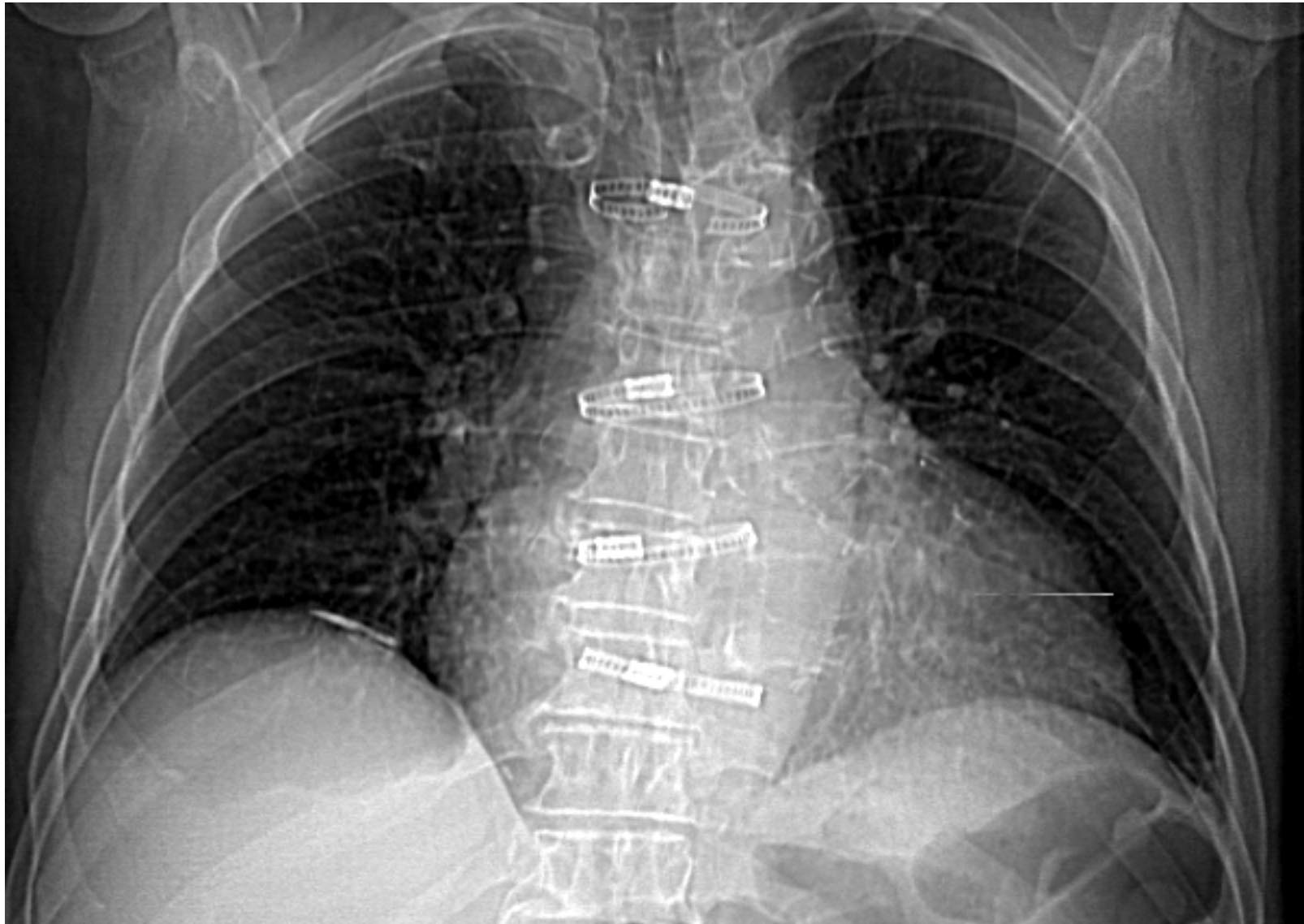
Os de seiche



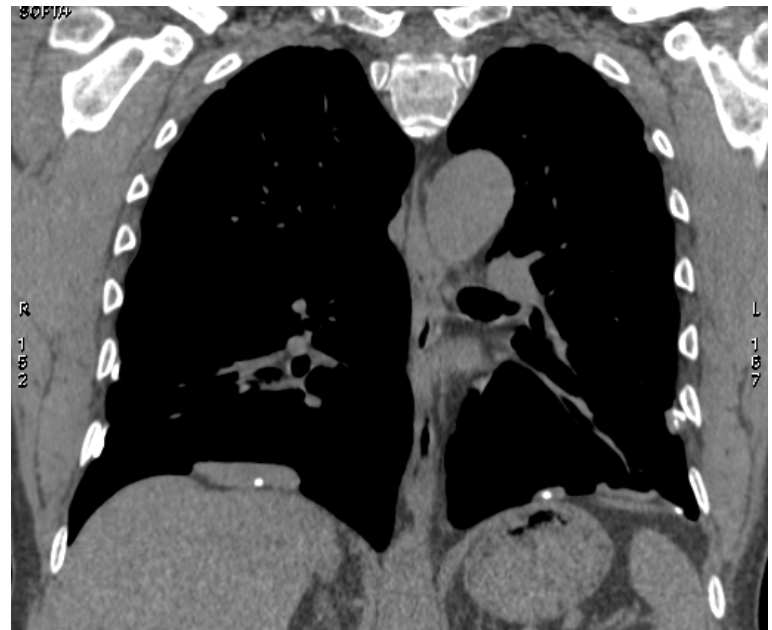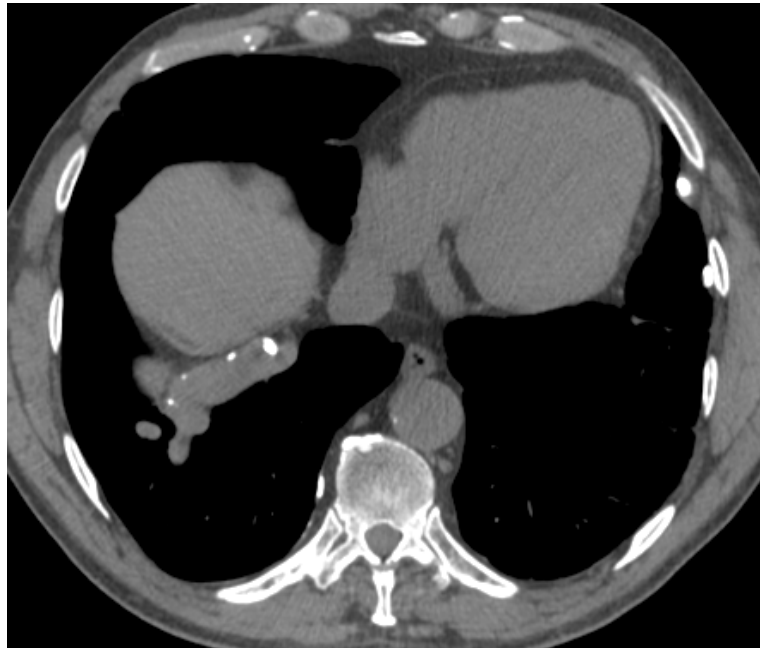
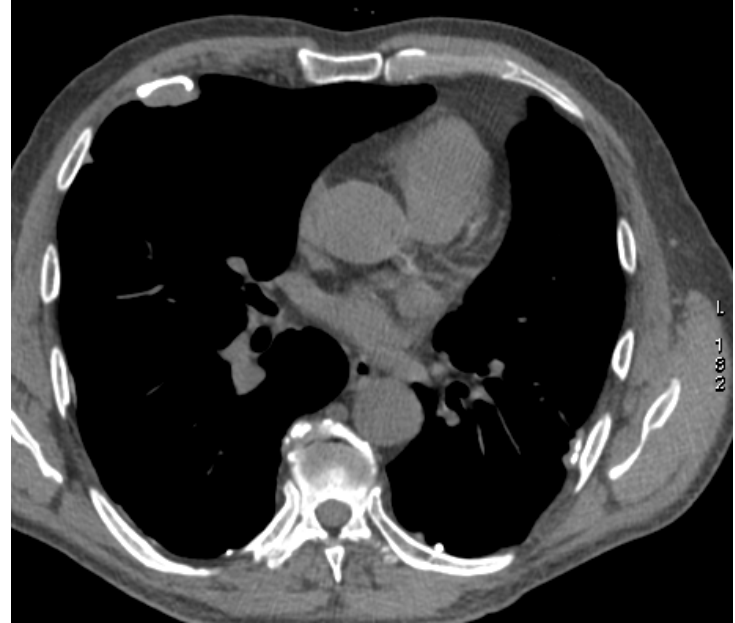
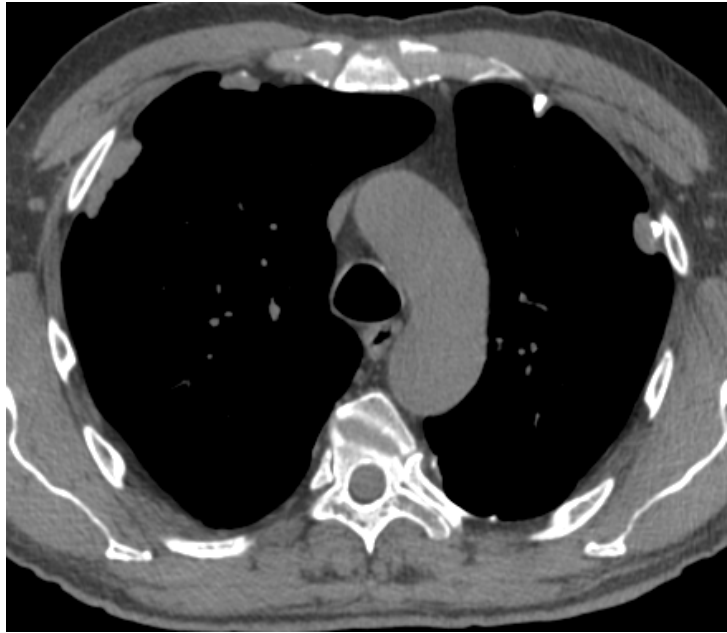




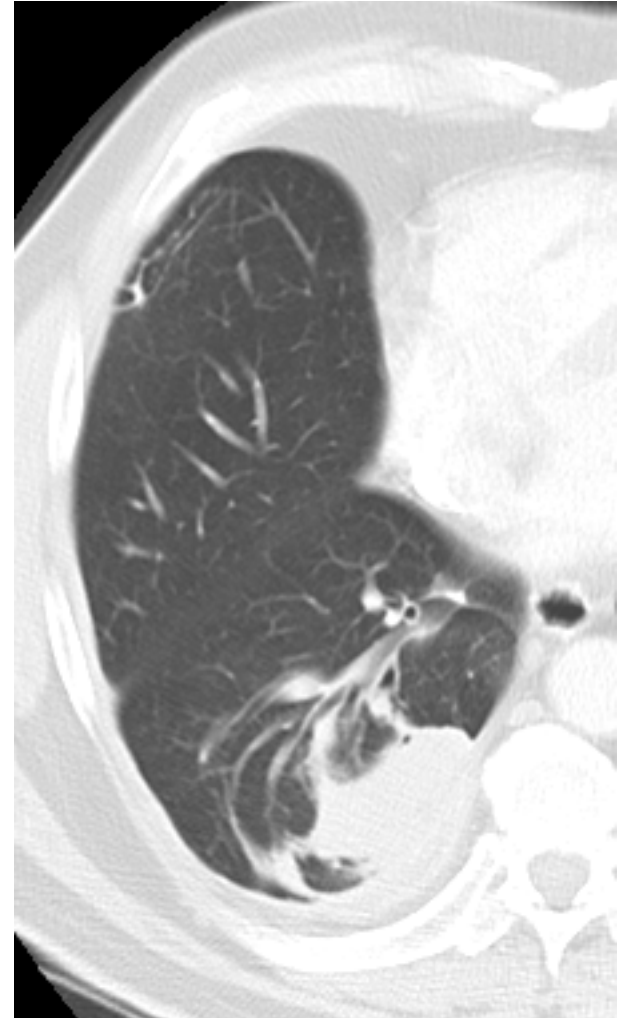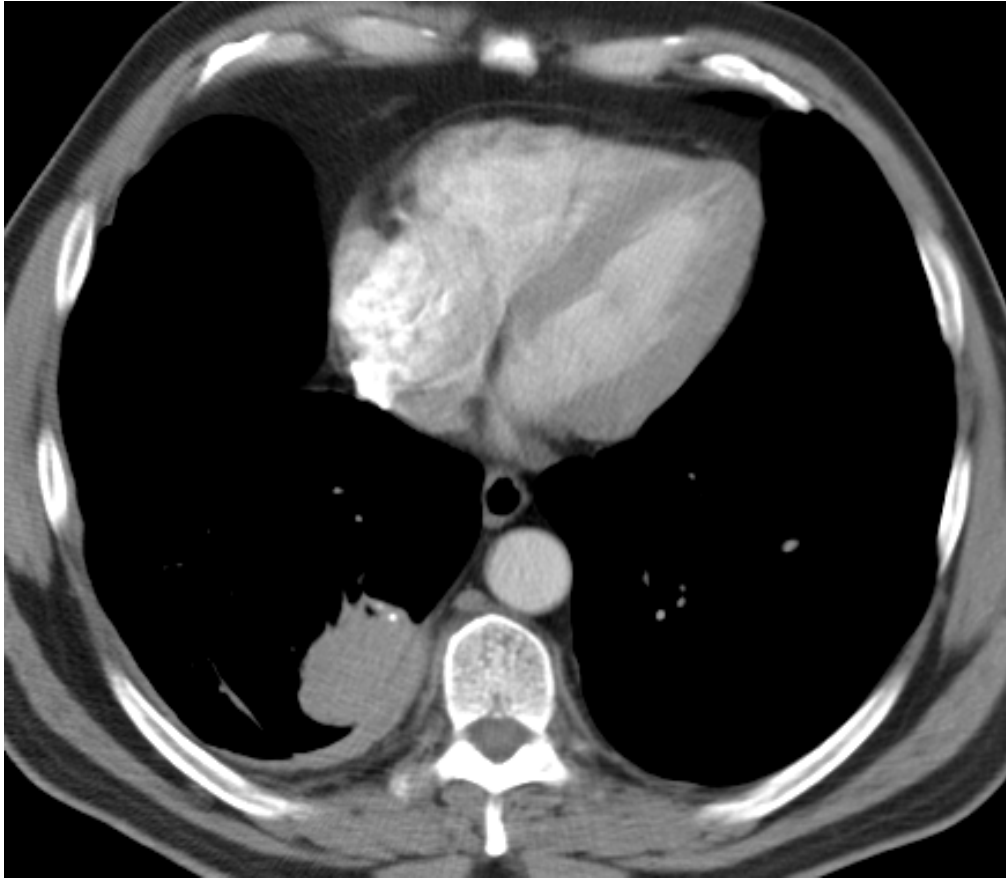
Paque pleurale calcifiée sur diaphragme



Plaques pleurales dues à l'amiante(asbestose)



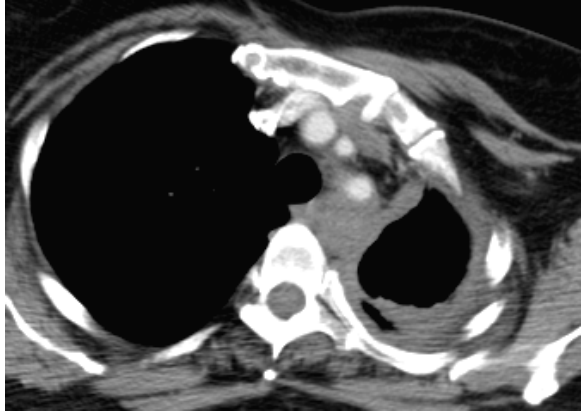
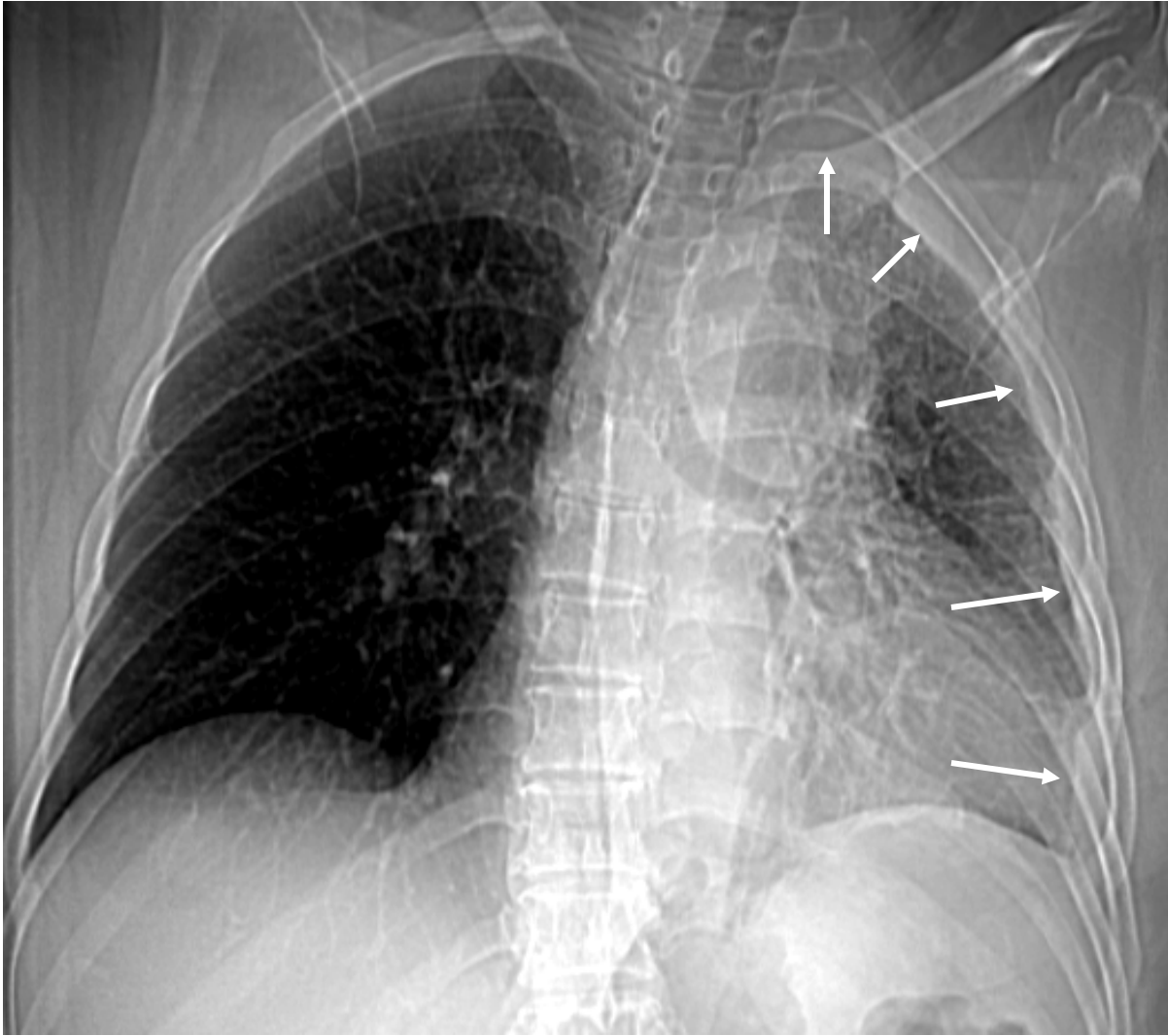
Epaississement pleural associé à atélectasie par enroulement



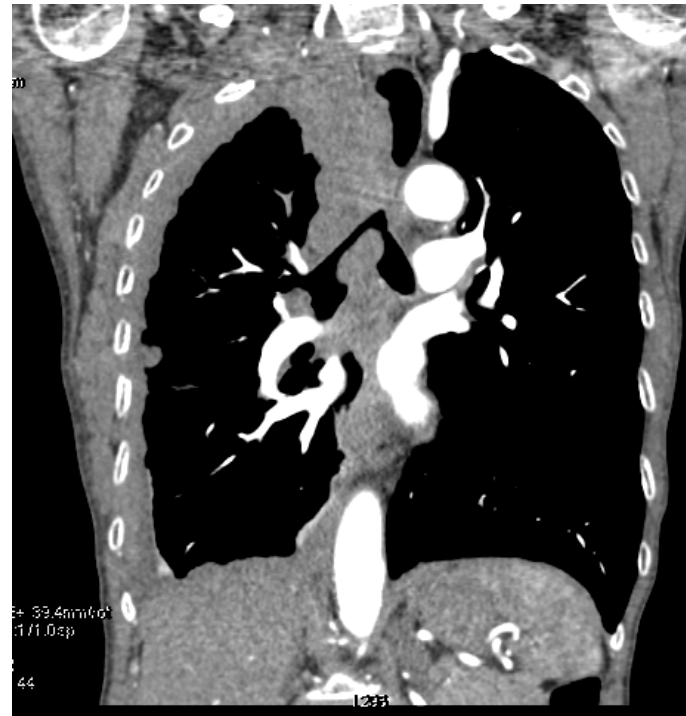
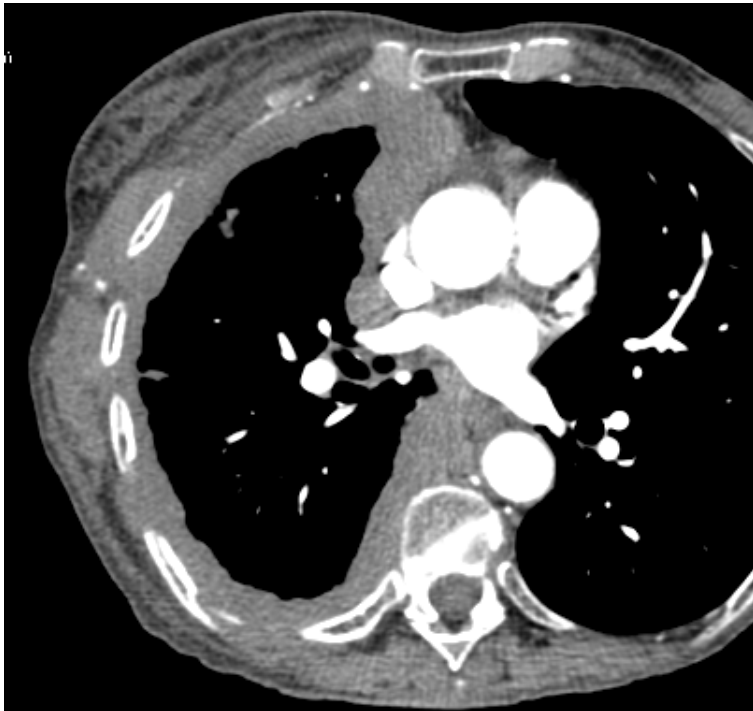
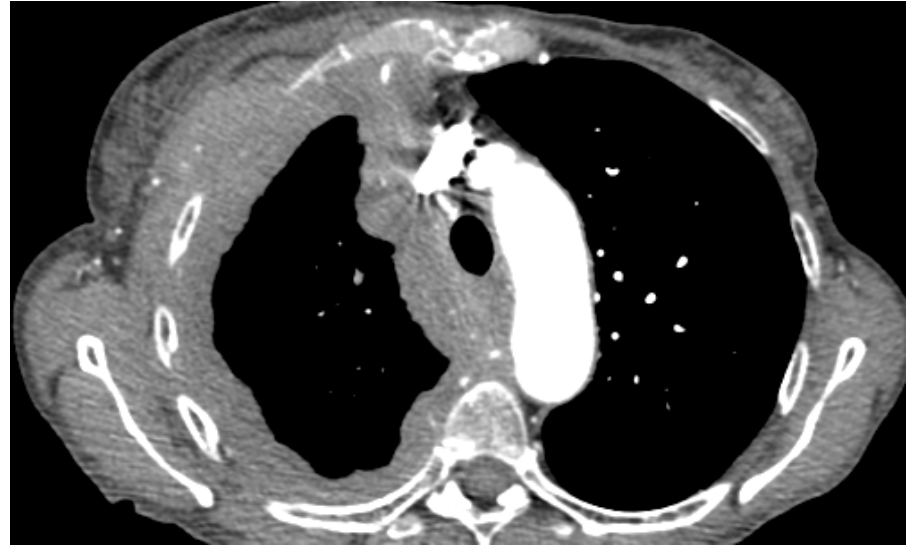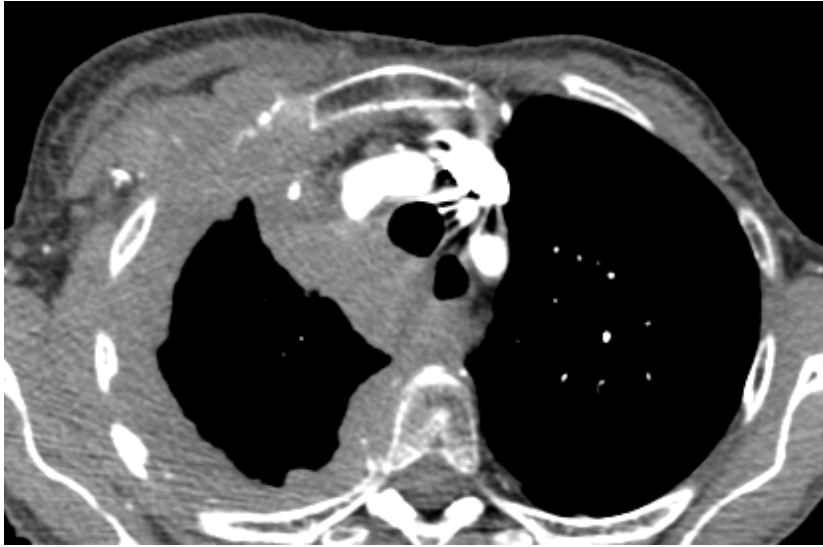Tumeurs pleurales

- Soit épaissement pleural localisé ou circonférentiel:
 - S'accompagne souvent de rétraction ++
 - Traduit le plus souvent une tumeur maligne (métastase ou mésothéliome)
- Soit masse pleurale
 - Opacité collée contre la paroi (en vue tangentielle) et se raccordant le plus souvent en pente douce (parfois angle aigu).
 - Immobile aux changements de position (sauf si pédiculée)
 - Sans bronchogramme
 - Parfois accompagnée d'autres signes pleuraux (épanchement)
 - Traduit soit une tumeur bénigne soit une tumeur maligne

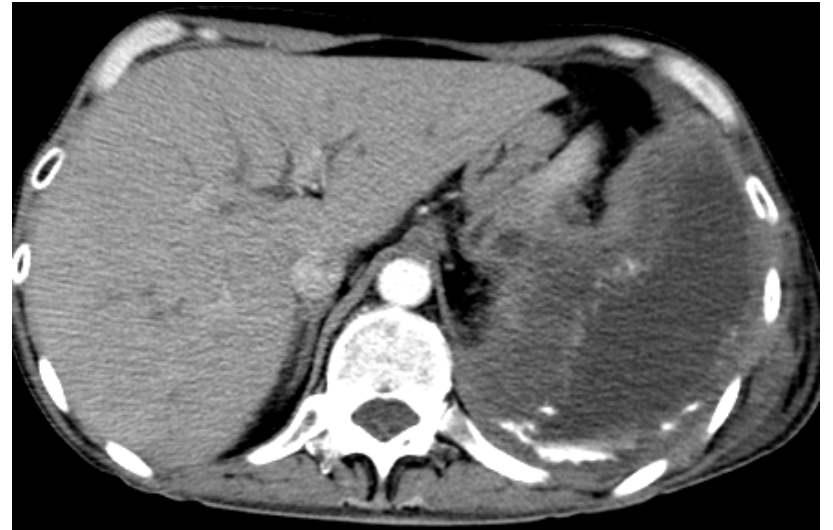
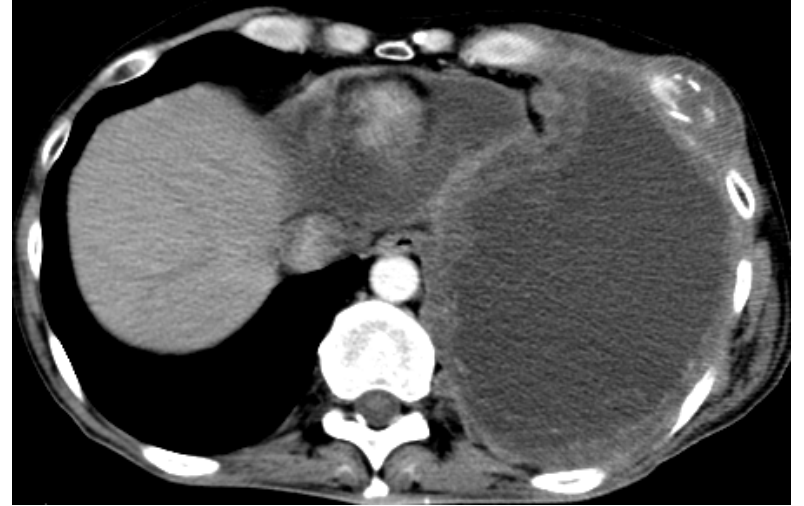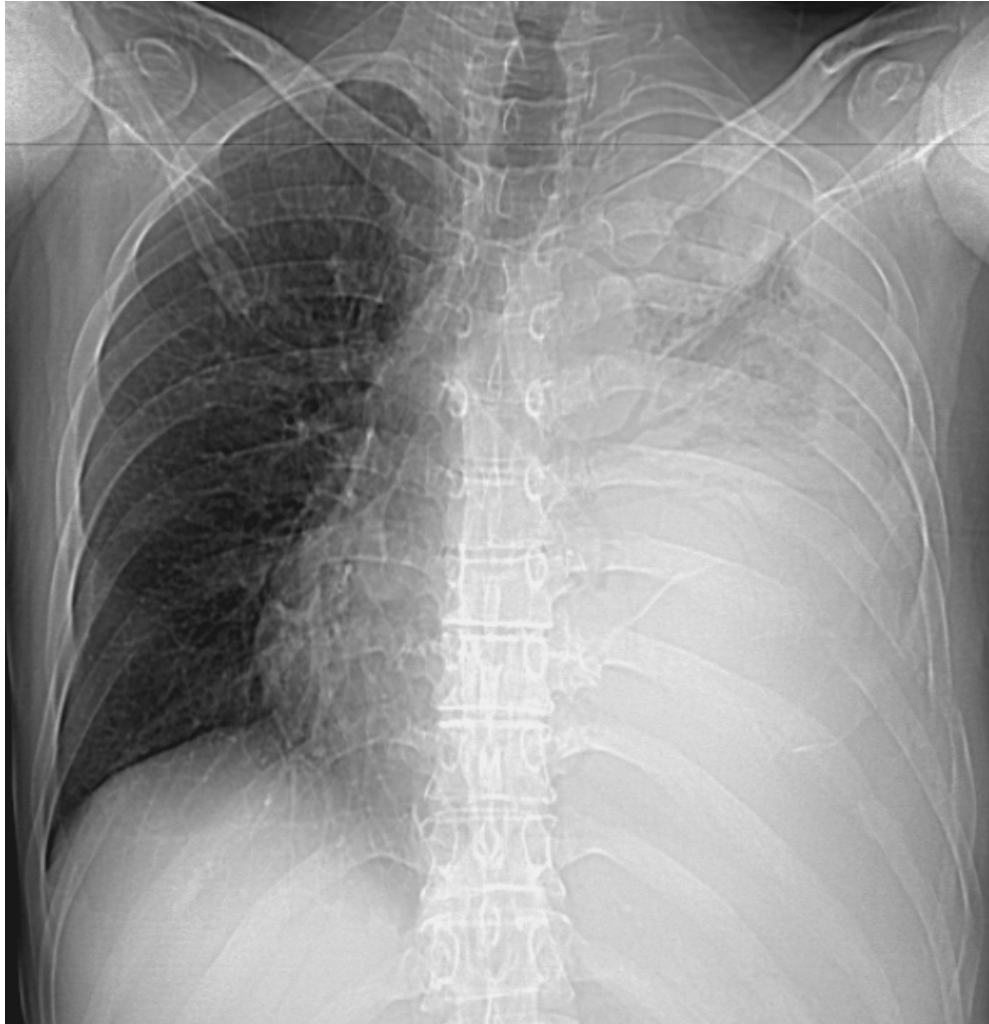
Epaisseur pleurale circonferentielle rétractile



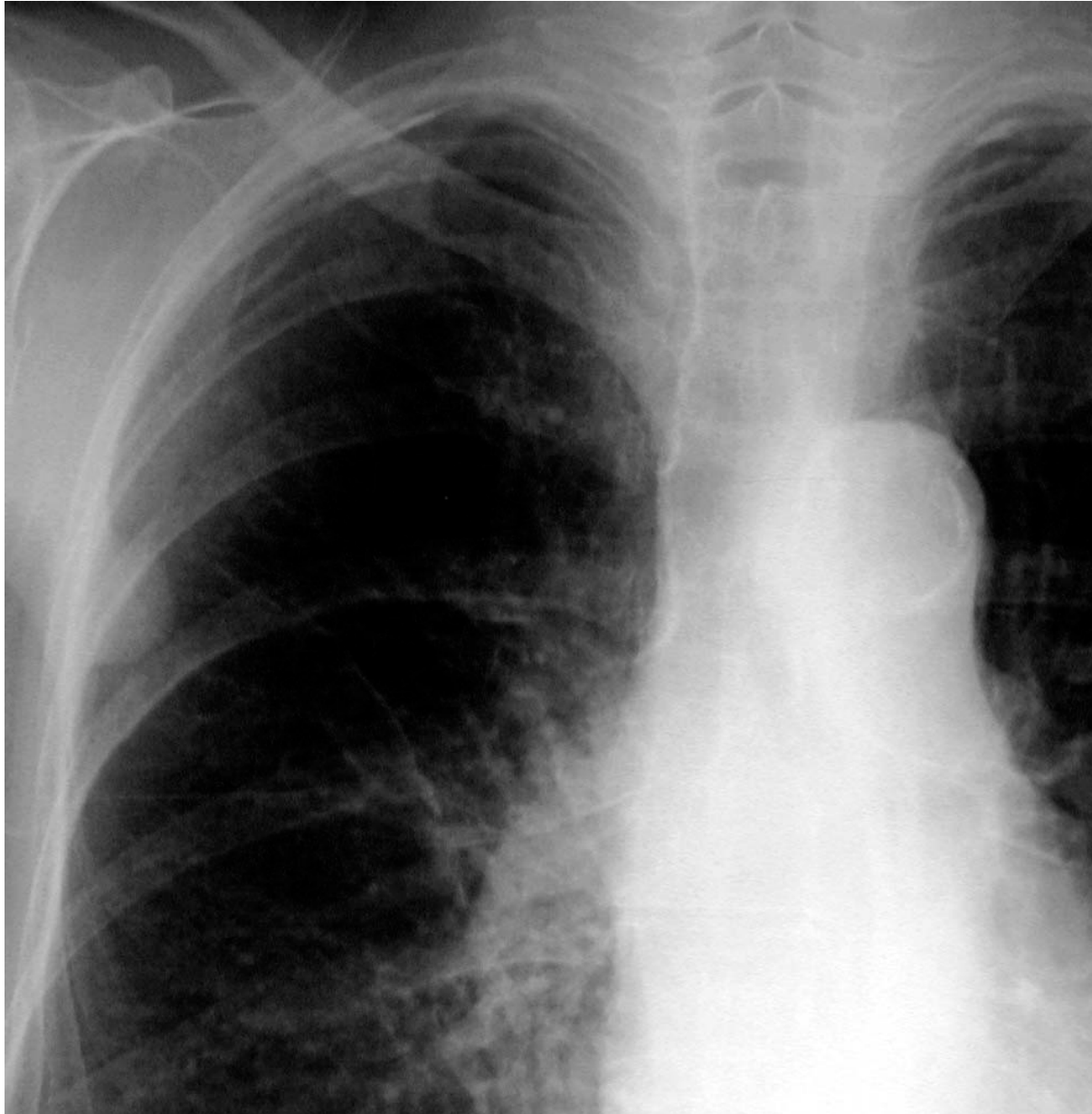
Épaississement circonférentiel avec envahissement pariétal



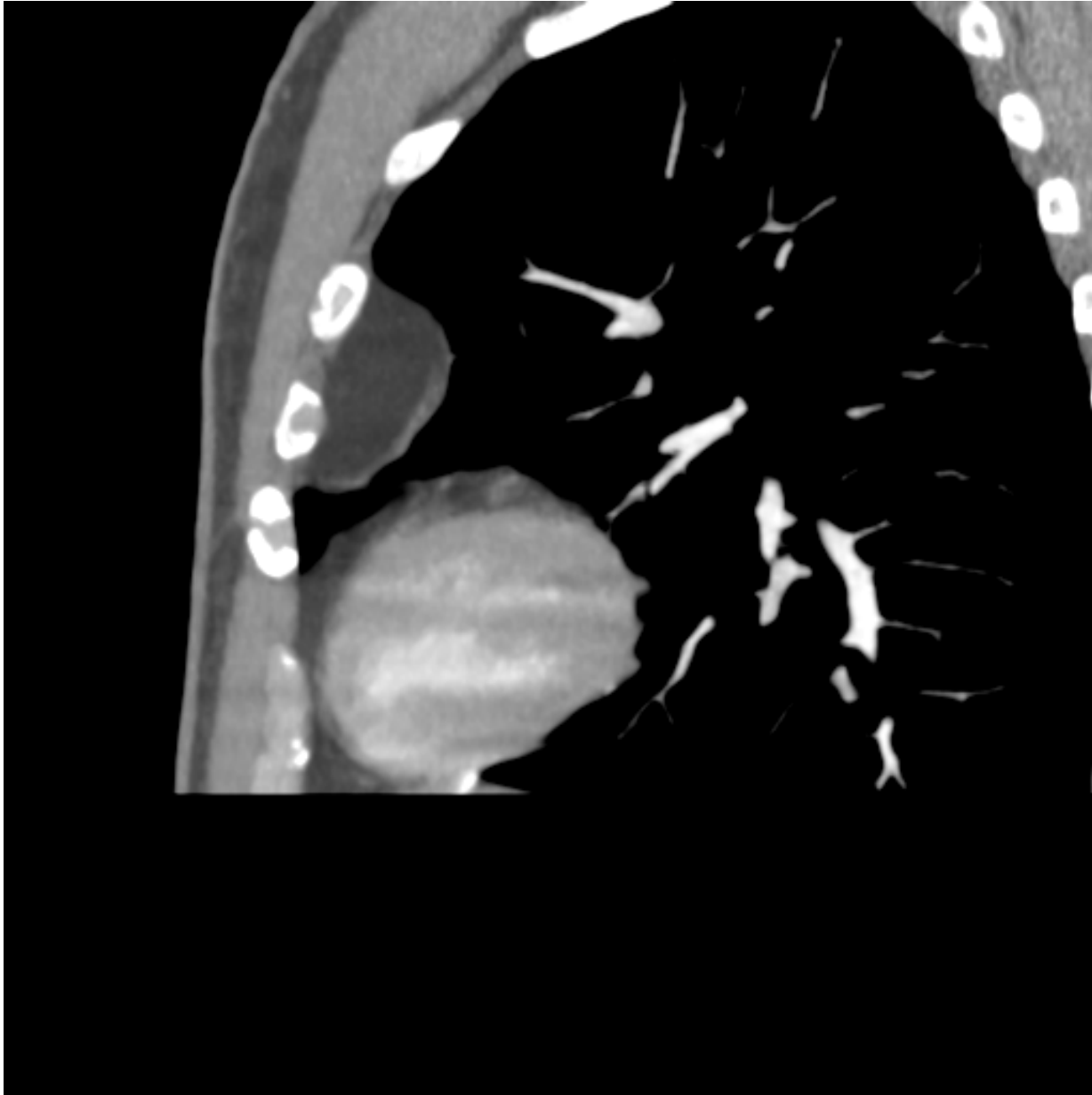
Epaississement masqué par opacité de l' épanchement associé: rôle du scanner +++



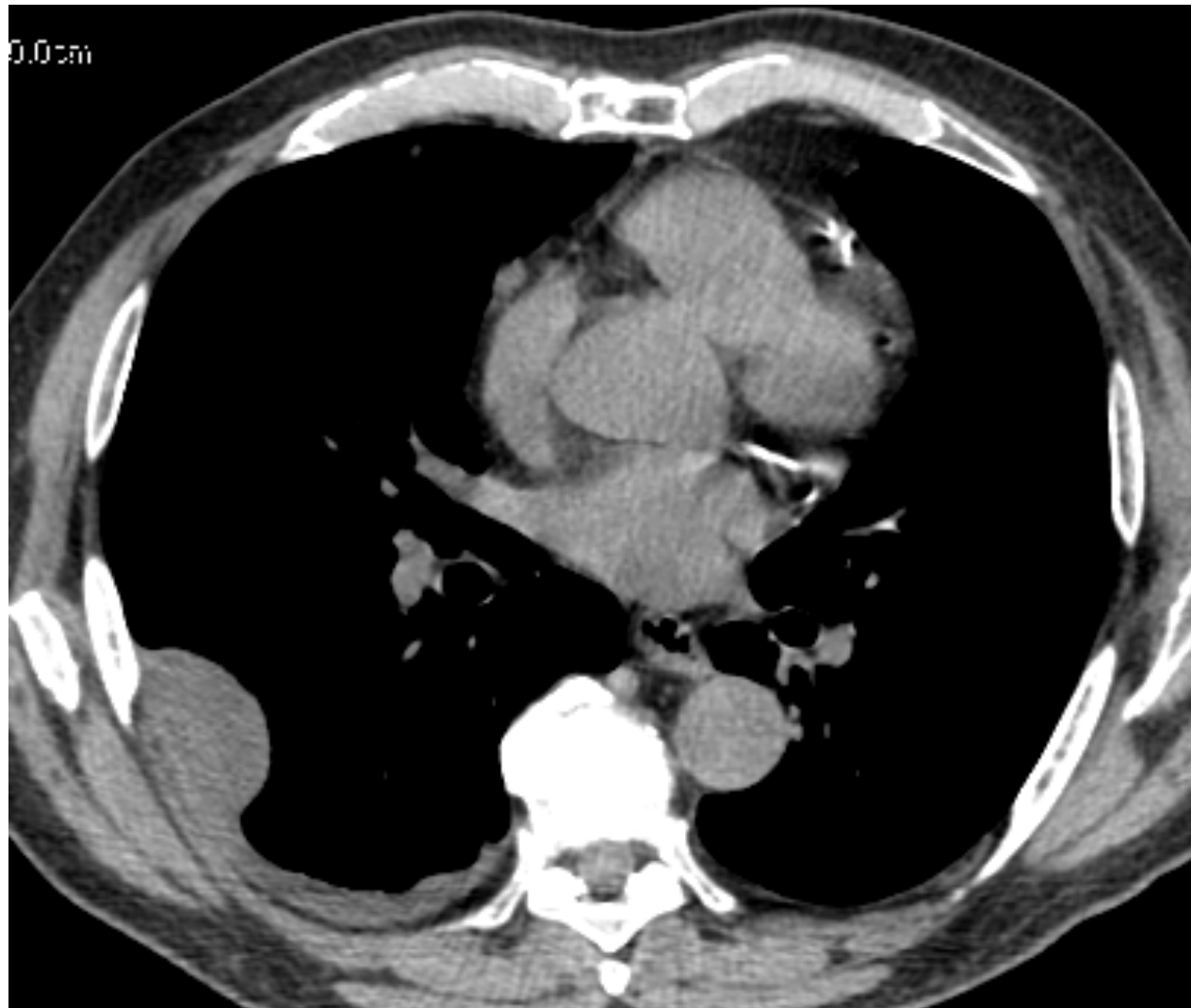
Lipome pleural



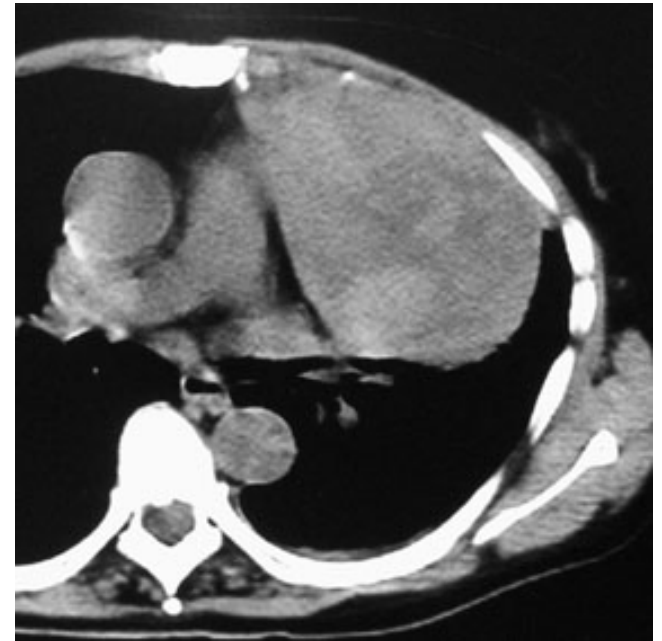
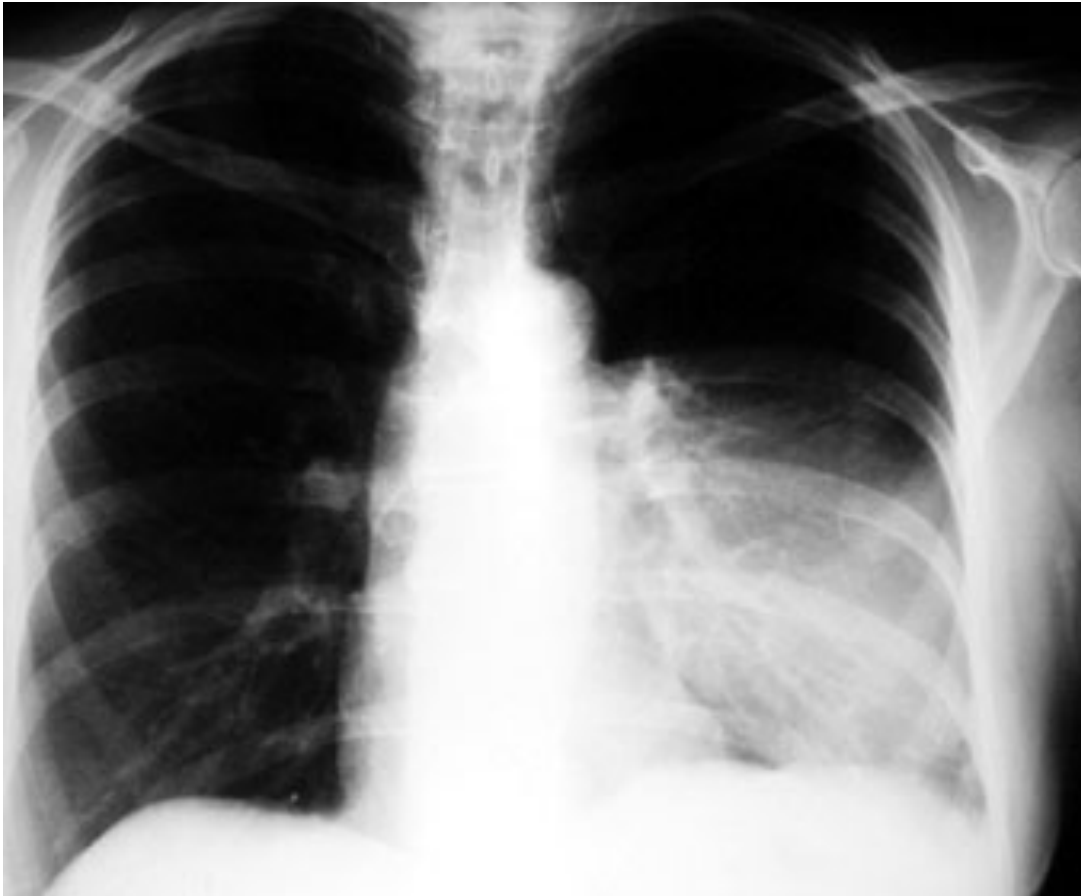Quel est le diagnostic ?



Masse pleurale se raccordant en pente douce



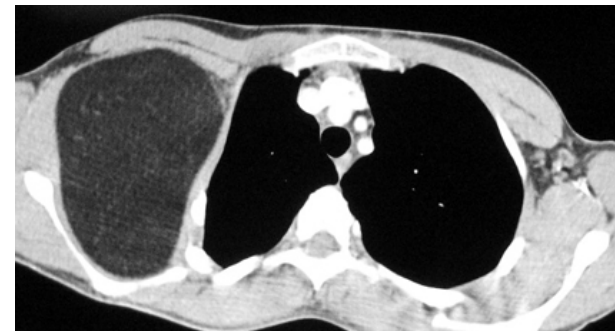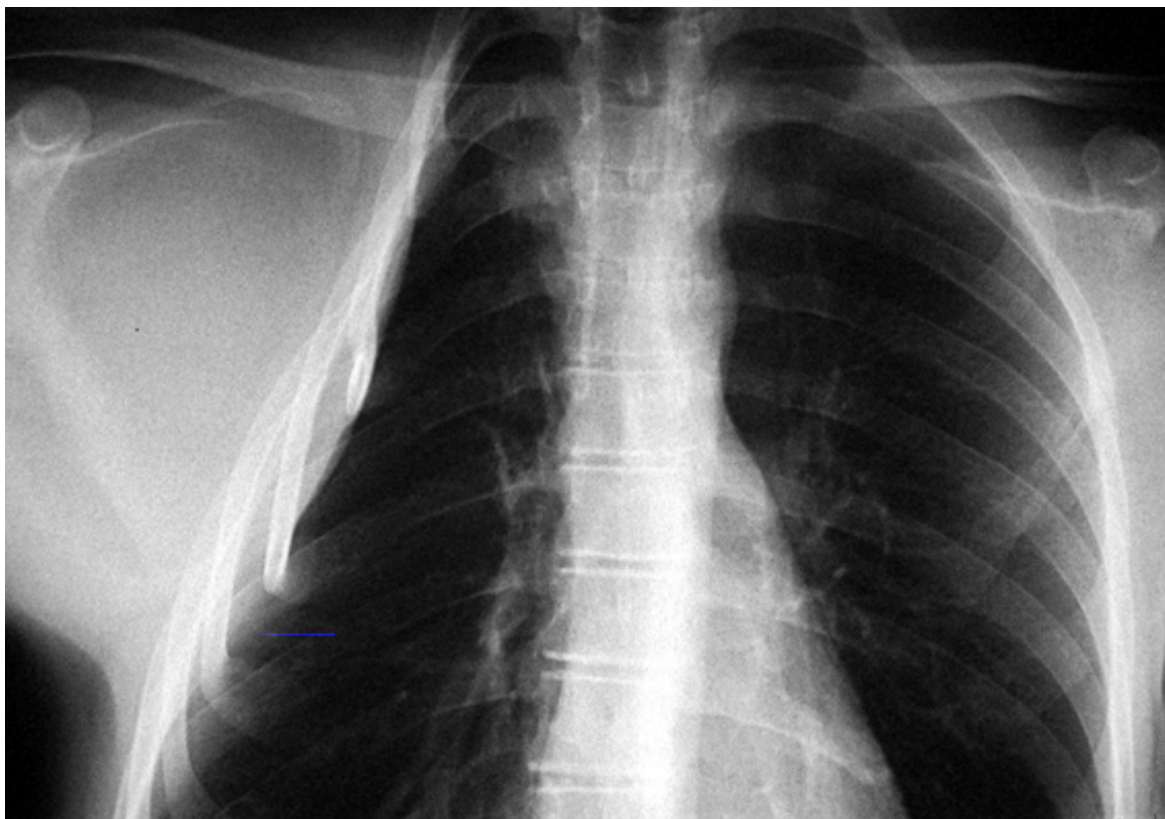Masse pleurale se raccordant à angle aigu: tumeur bénigne: fibrome pleural



SYNDROME PARIETAL

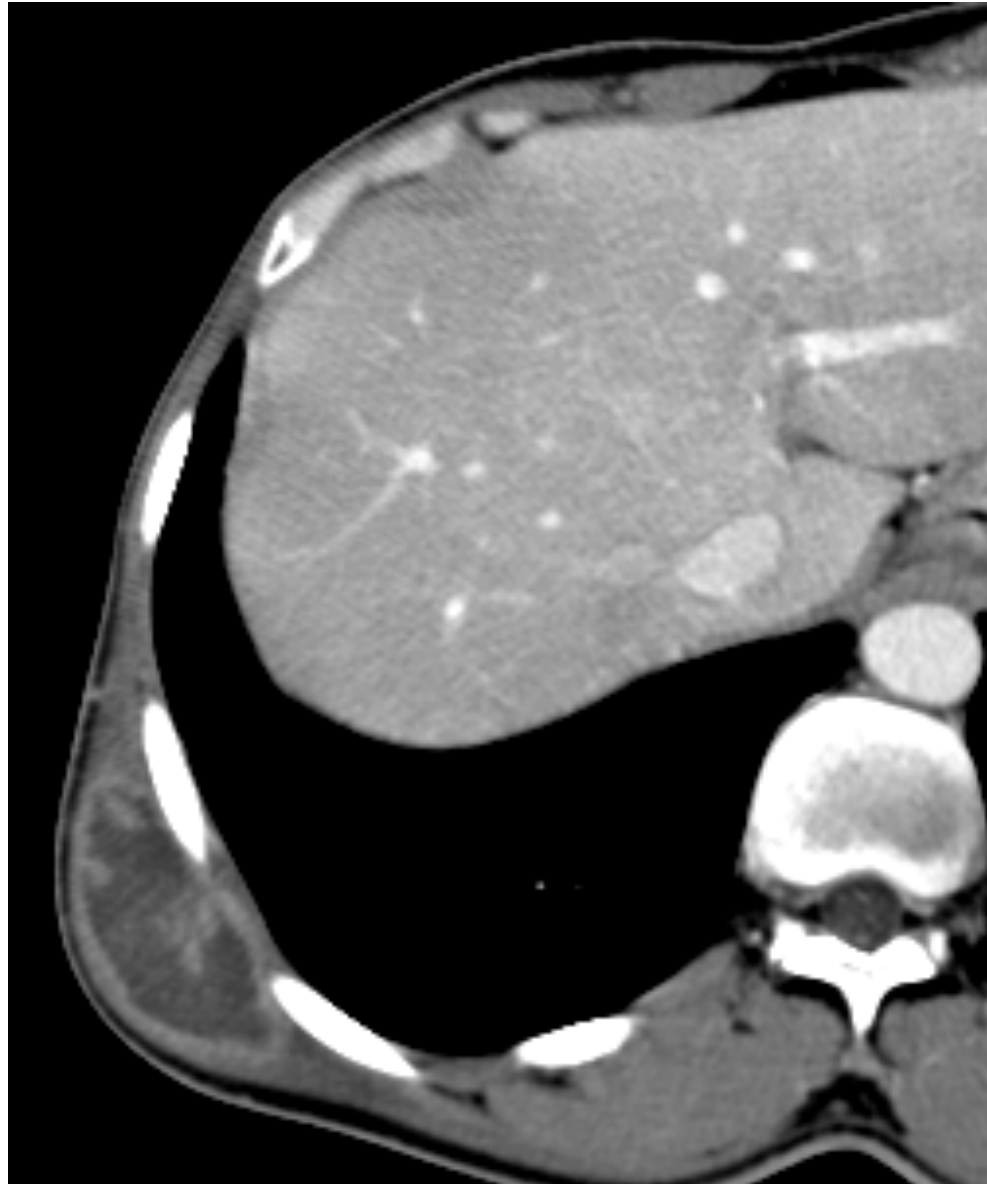
- Ensemble des signes traduisant une lésion de la paroi thoracique (parties molles et os)
- Parties molles:
 - Masse: opacité homogène périphérique (en vue tangentielle) se développant
 - soit vers l'extérieur(examen clinique)
 - soit vers l'intérieur en refoulant plèvre et poumon, se raccordant à la paroi en pente douce parfois doublée en dedans par un liseré clair correspondant à la graisse extra-pleurale
 - Diminution d'épaisseur: hyperclarté diffuse unilatérale
 - Congénitale: absence de grand pectoral: syndrome de Poland
 - Acquise:
 - atrophie musculaire d'origine neurologique
 - post mammectomie

Masse parties molles refoulant le plan musculaire et déformant la paroi osseuse
Quelle est la nature de cette masse ?

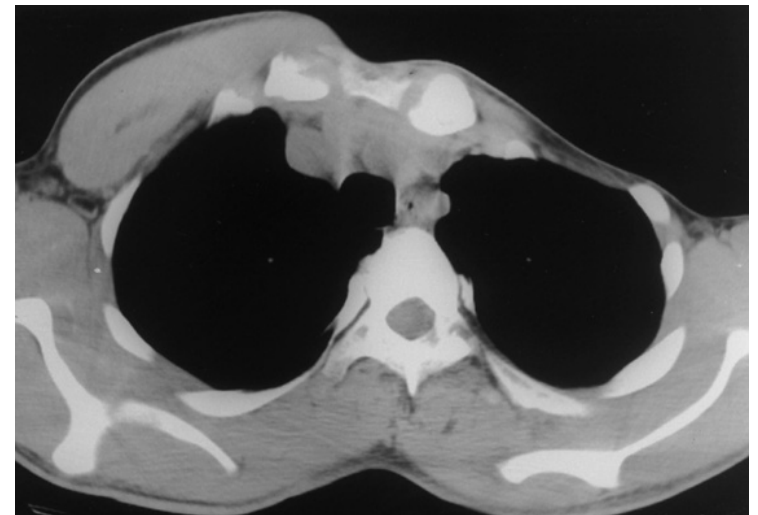
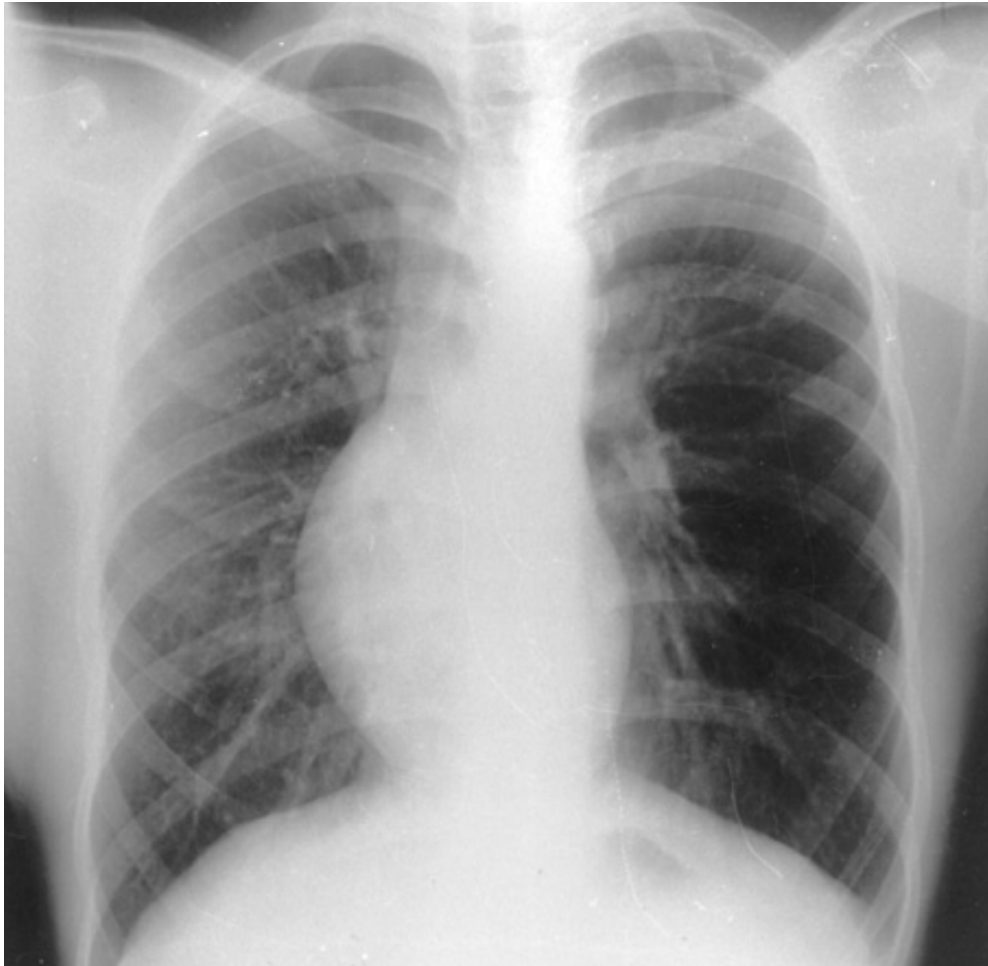


Lipome

Abcés de paroi



Hyperclarté: Syndrome de Poland: absence de grand pectoral



- **Atteinte osseuse**

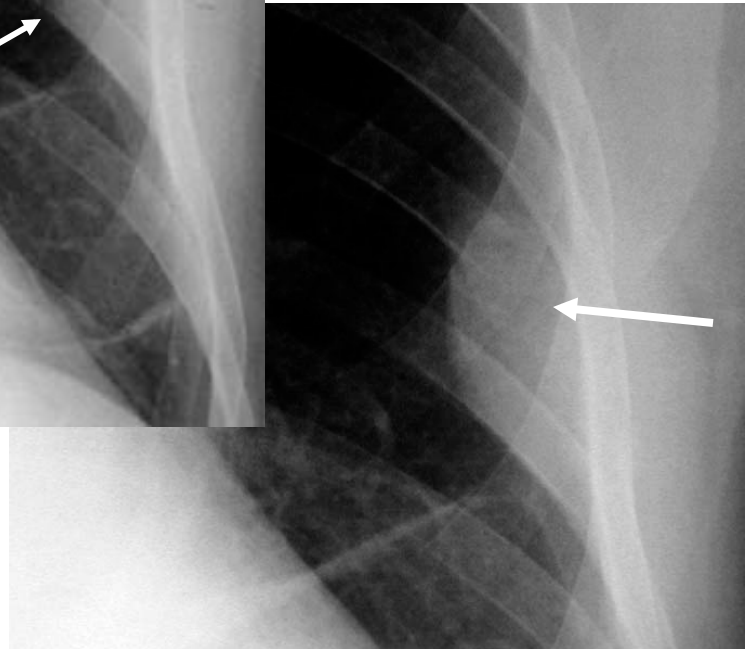
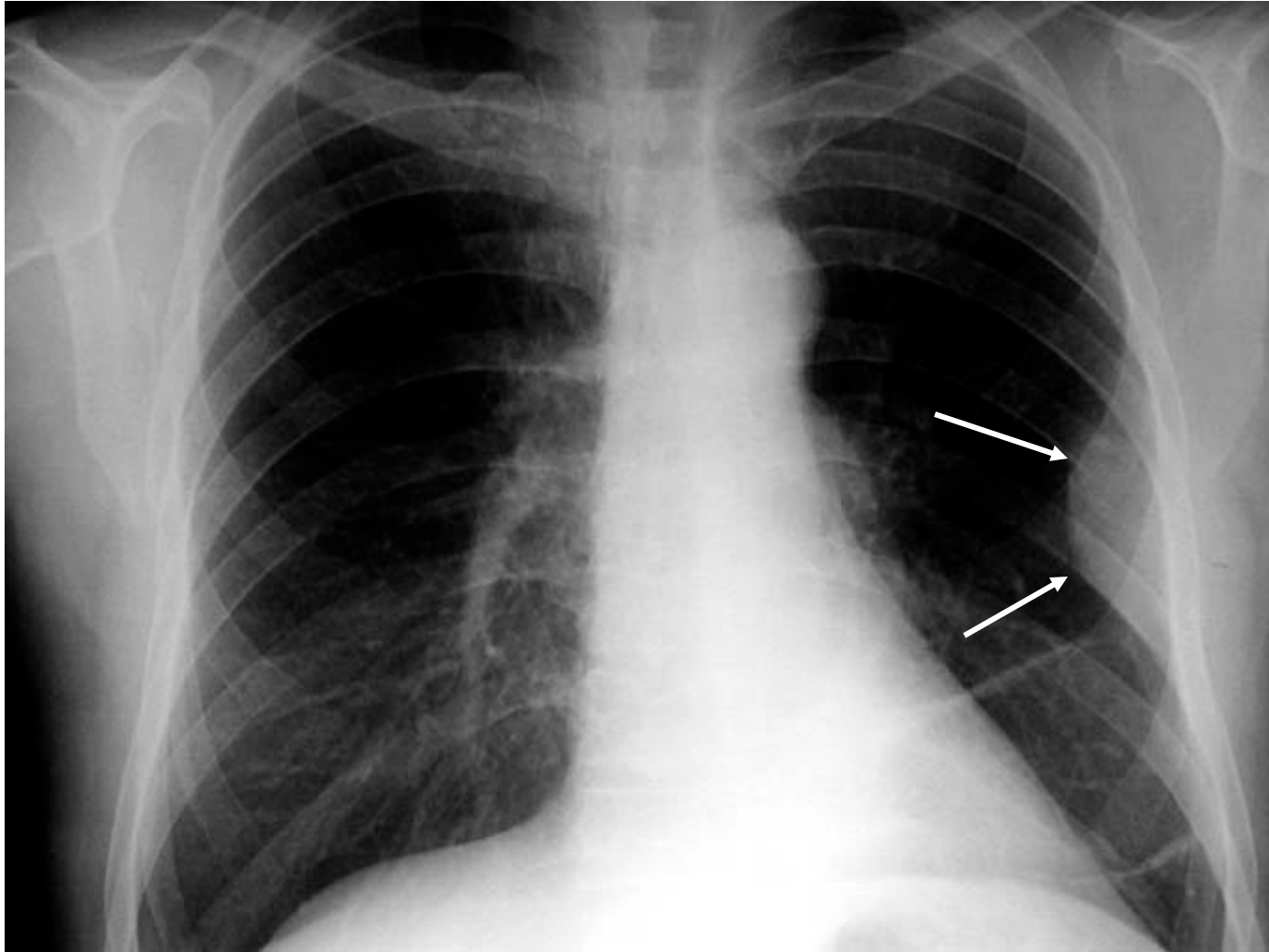
- Le plus souvent lytique:

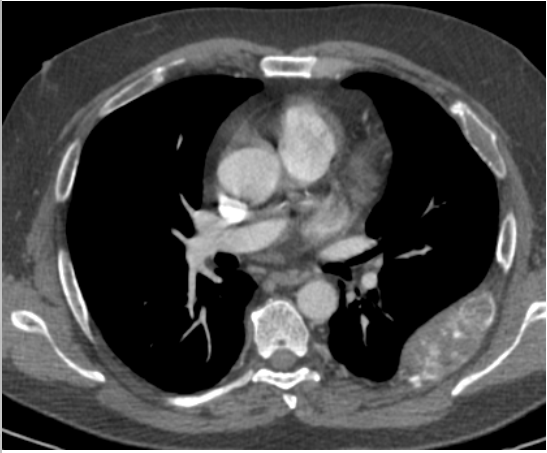
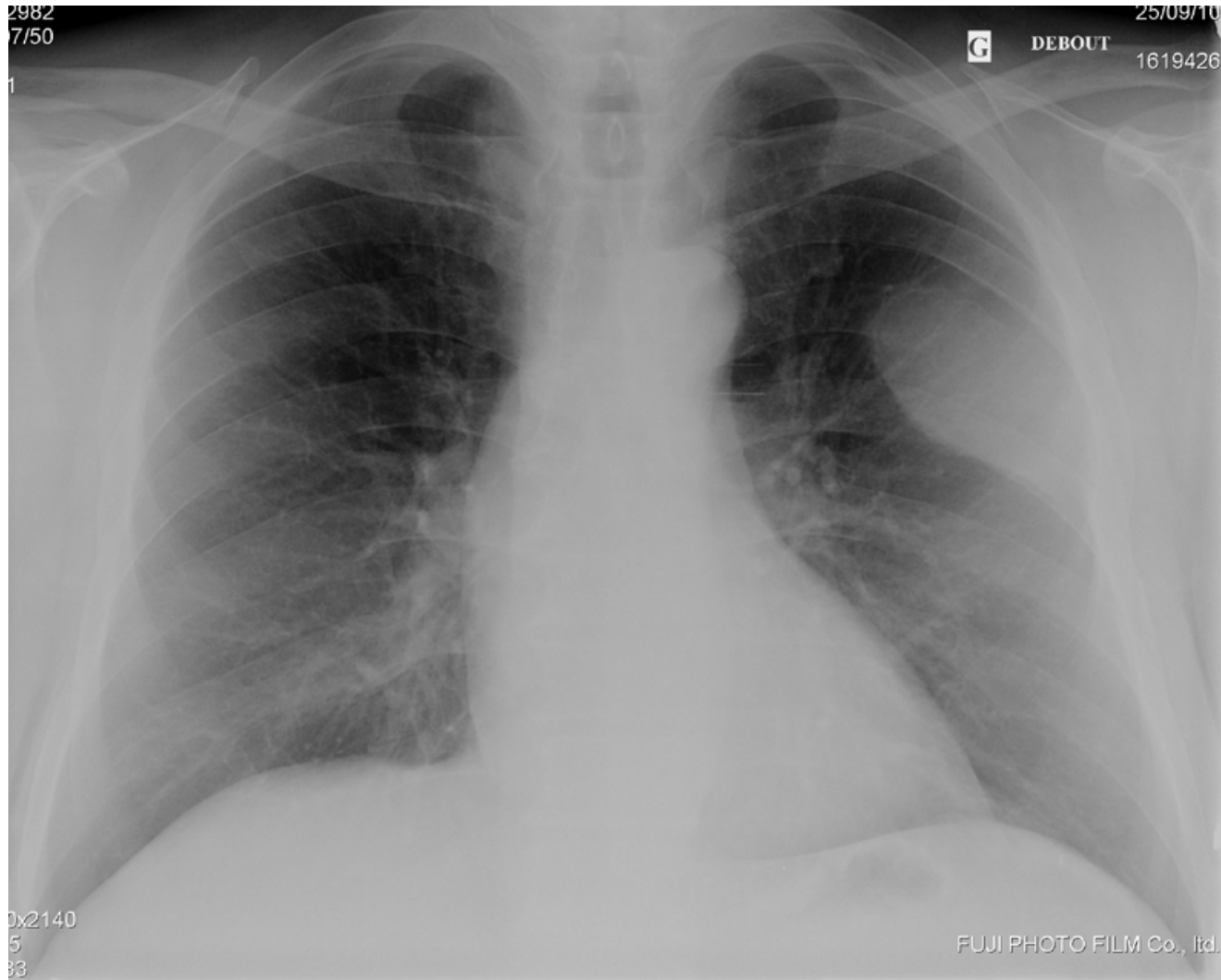
- opacité avec disparition d' un fragment costal plus ou moins étendu
 - lacune osseuse
 - Métastases +++ ou tumeurs primitives

- Parfois productives:

- cal osseux post-fracture de cote
 - Tumeurs condensantes

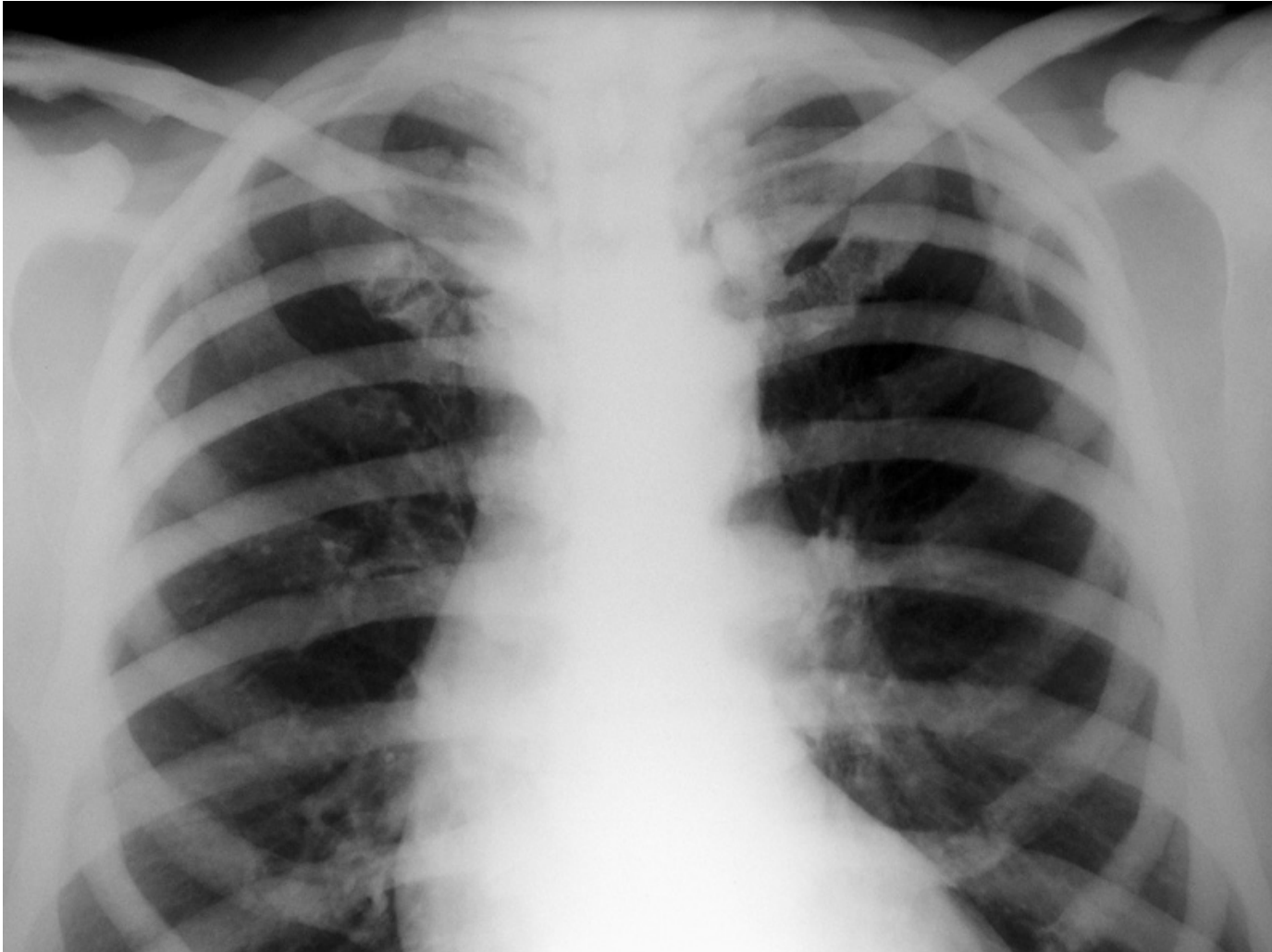
Opacité périphérique avec lyse costale: métastase



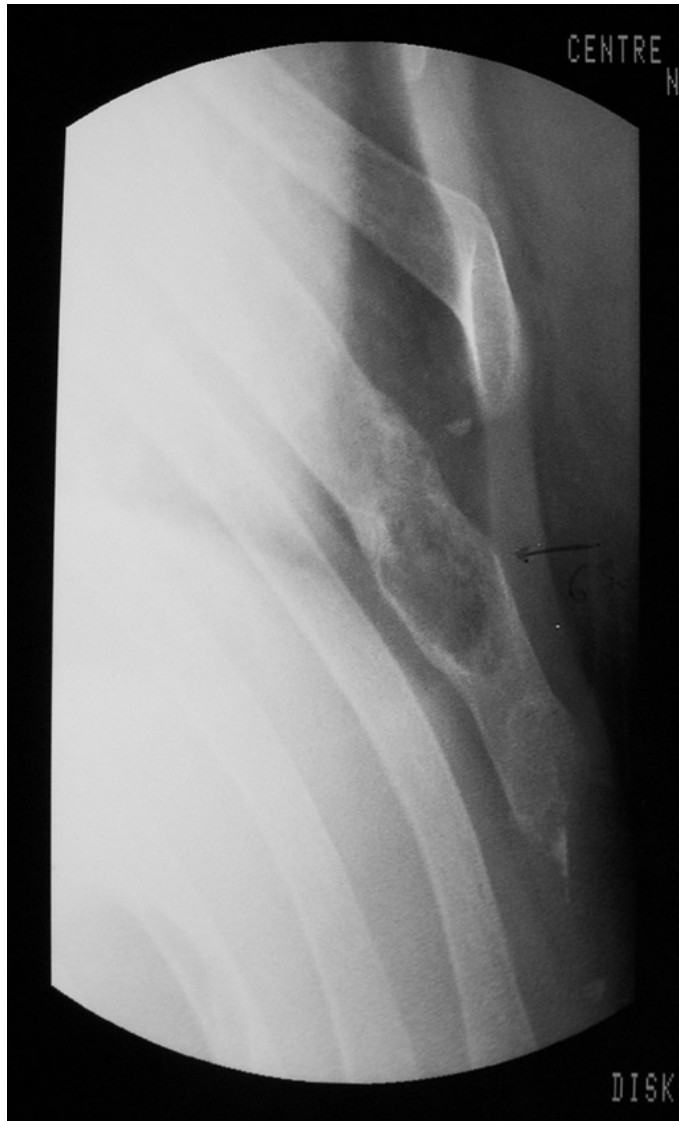

Que voyez vous ?

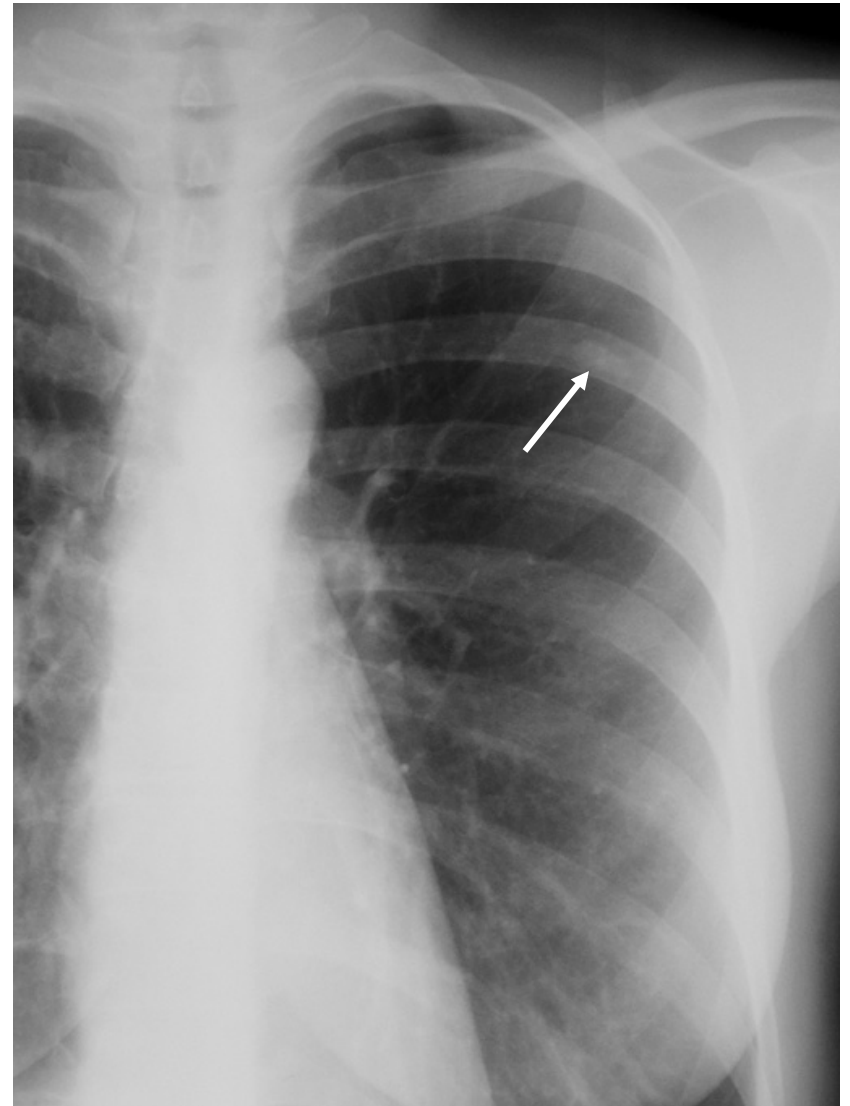
Condensations costales diffuses
Métastases de cancer prostate



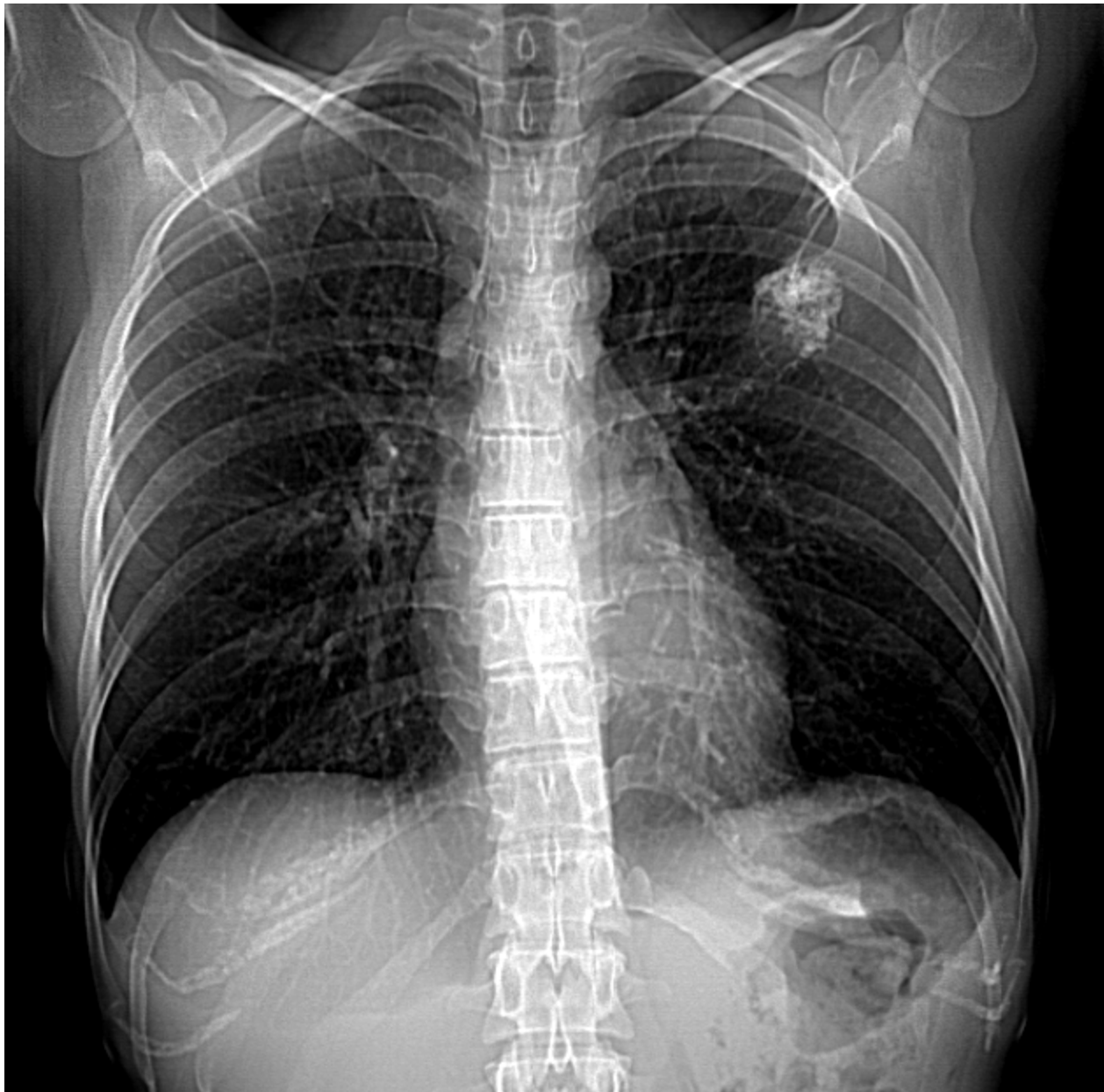Lacune: os soufflé



condensation

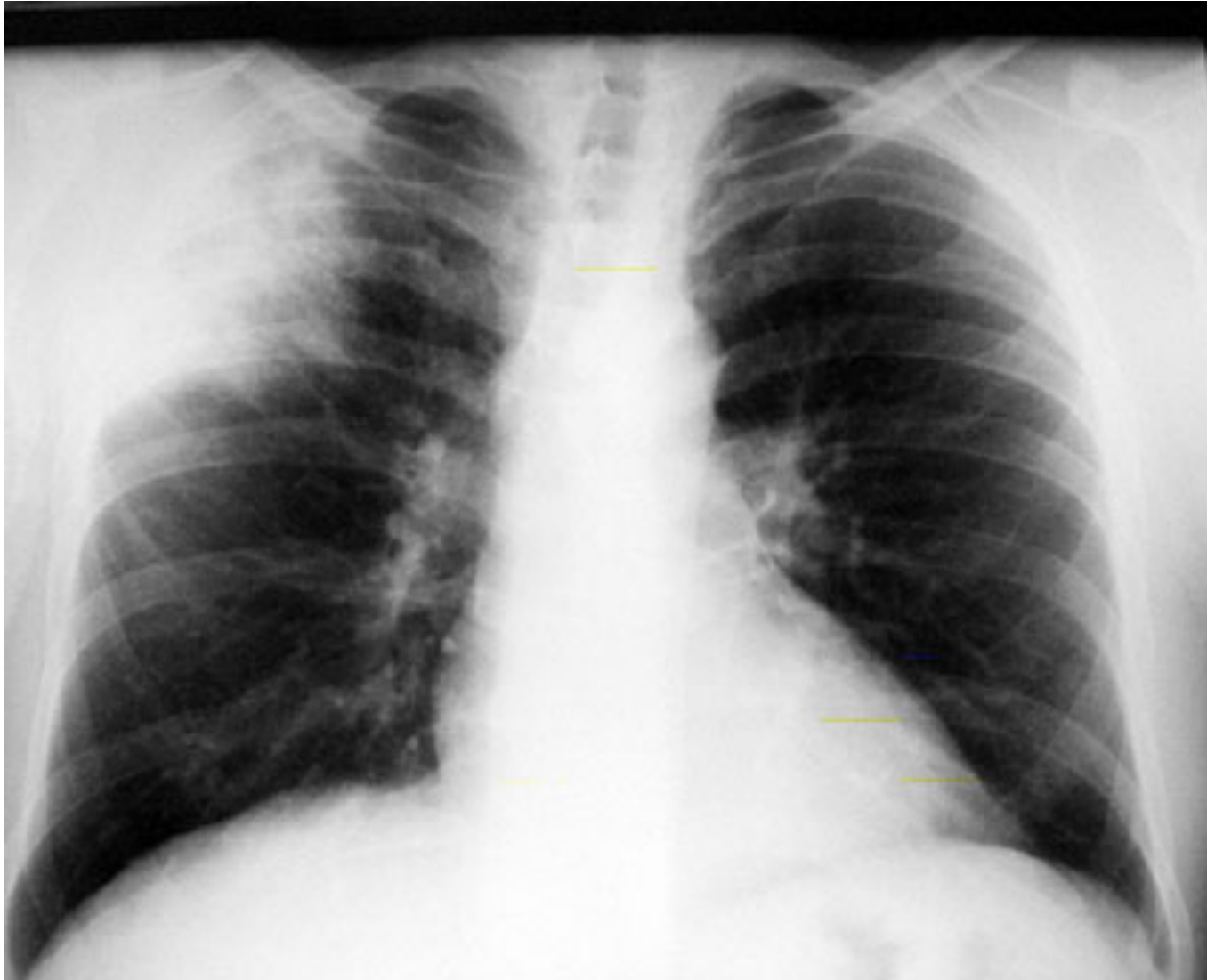

Condensation costale: chondrome (tumeur bénigne)



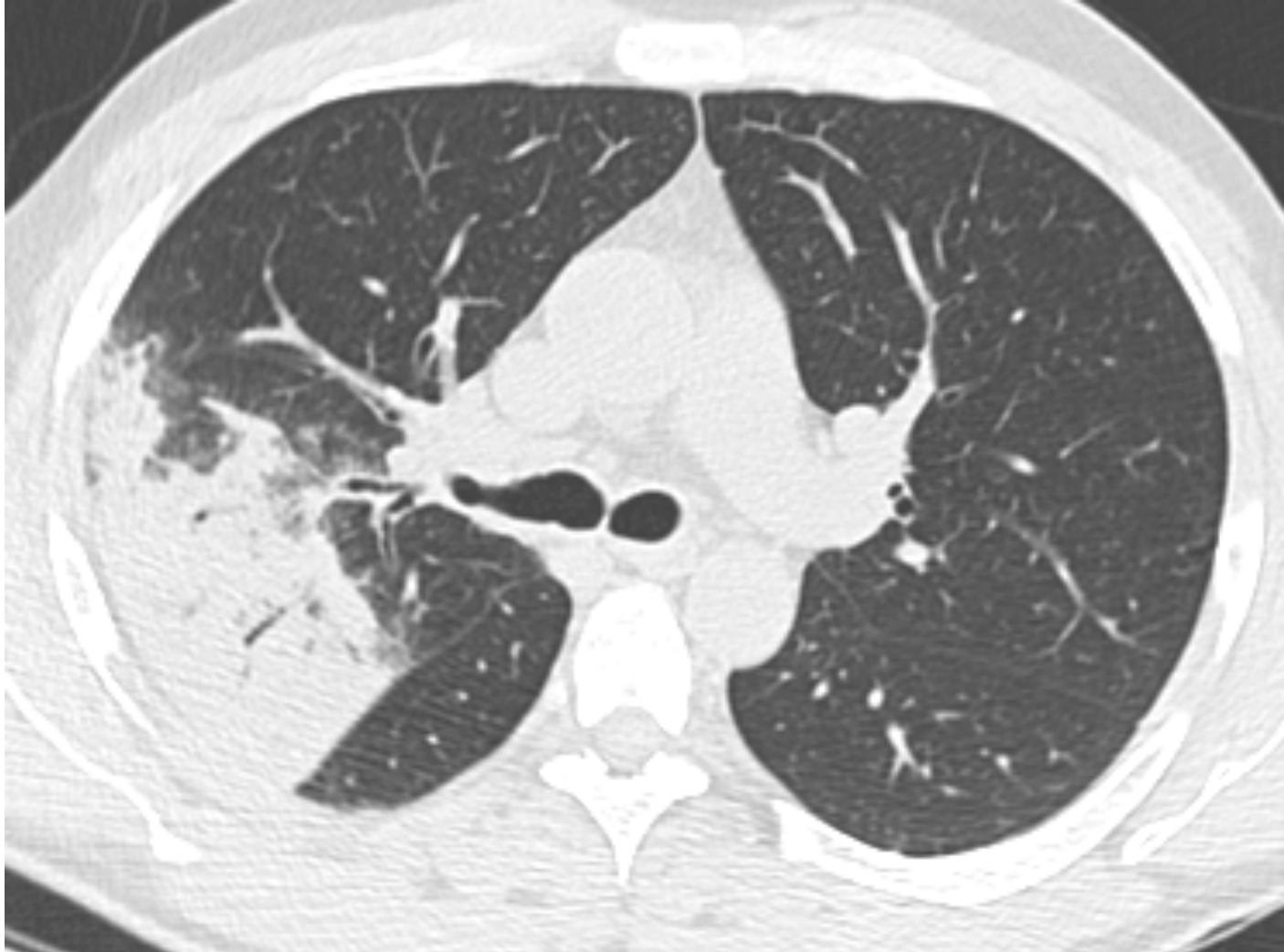Quelques cas cliniques

Décrivez l'anomalie et citez la principale cause

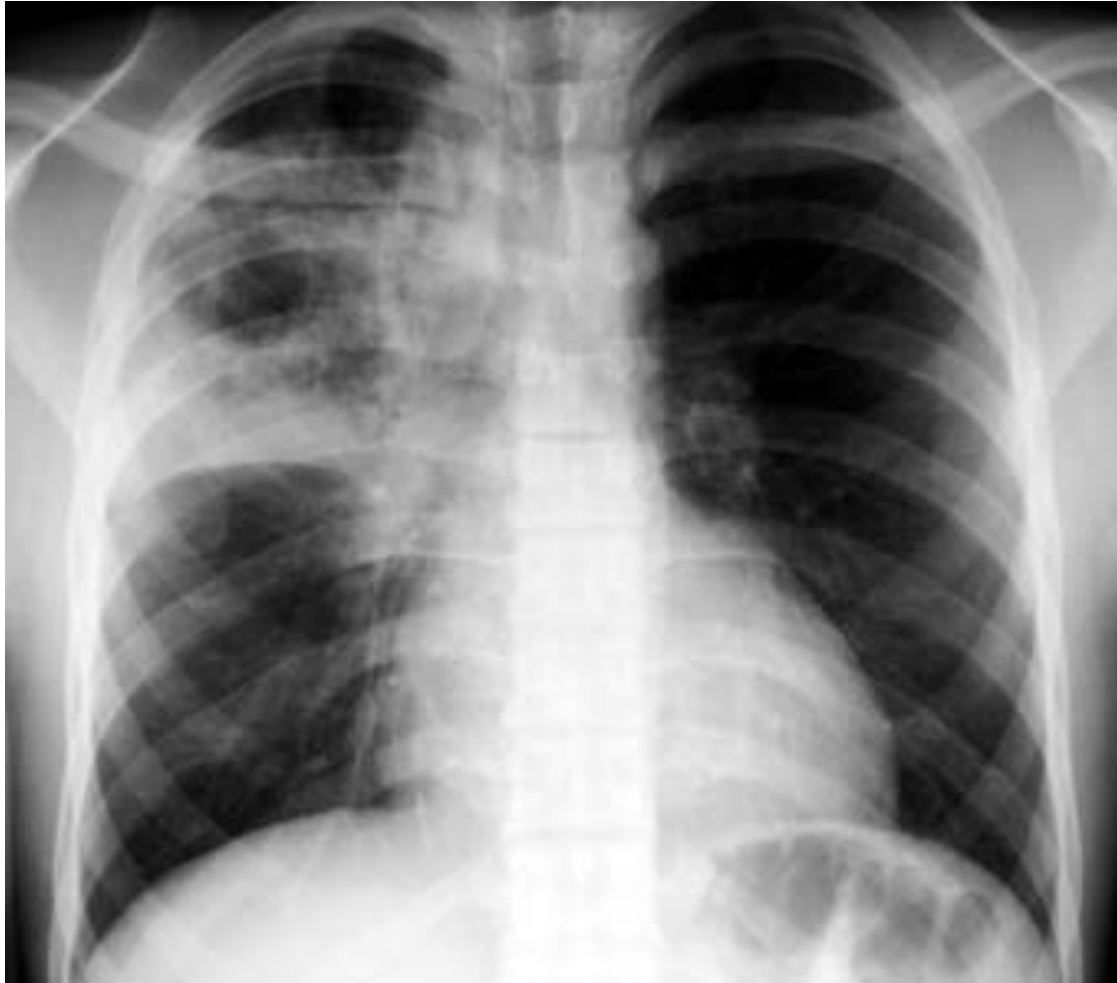

Condensation alvéolaire . Pneumopathie infectieuse

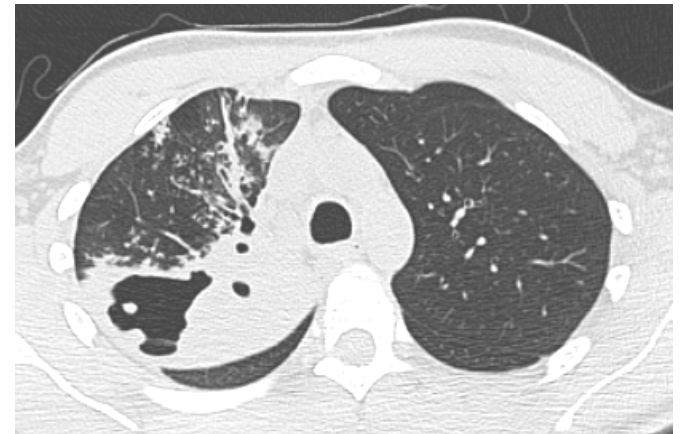
Scanner du même patient: condensation alvéolaire: bords flous, bronchogramme, appui scissural



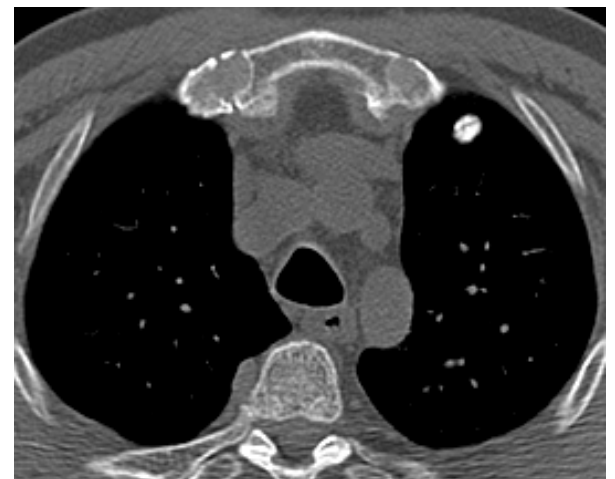
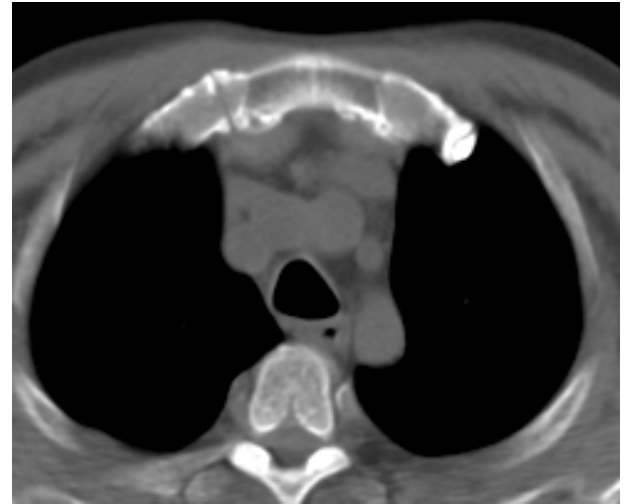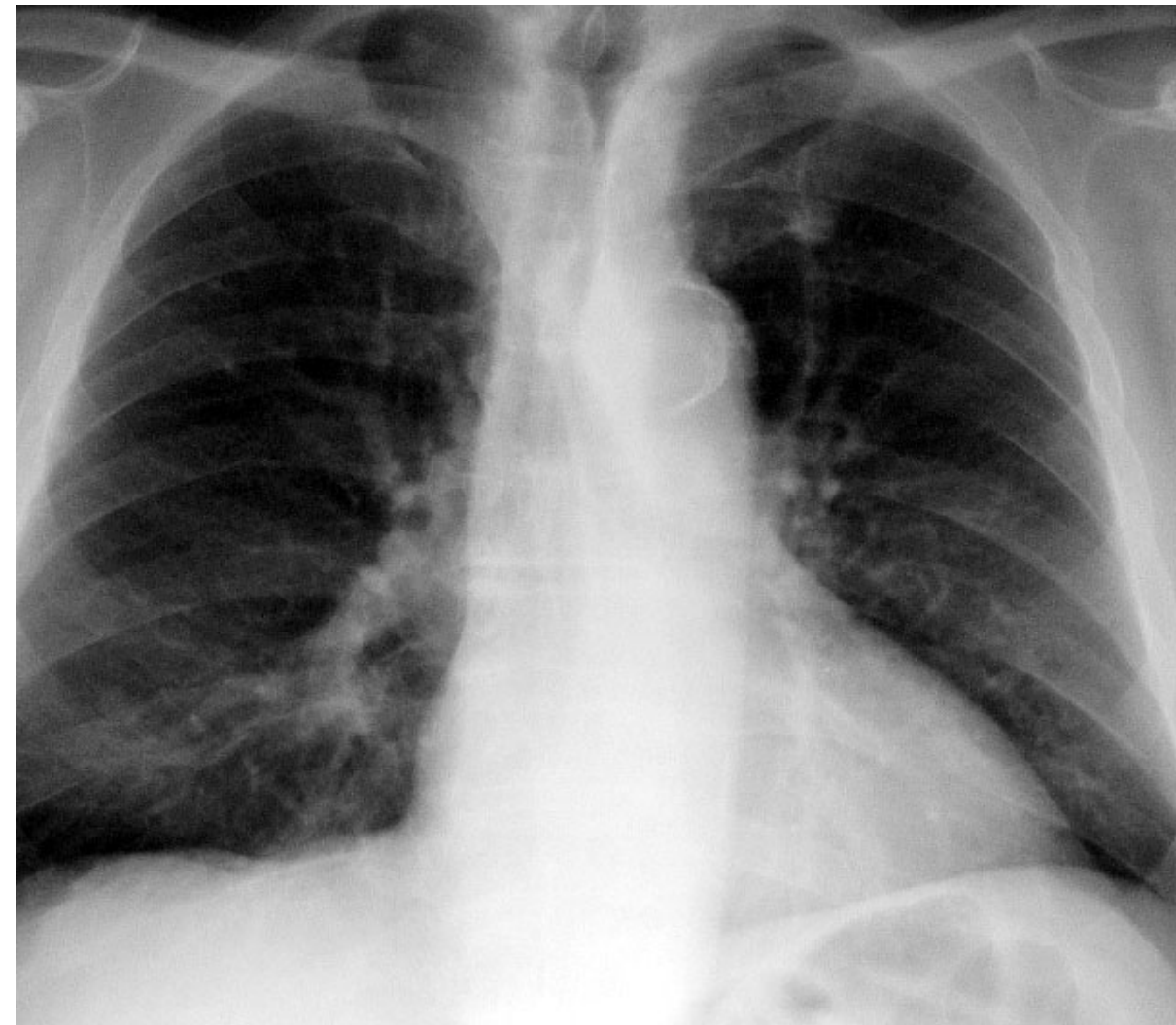
Décrivez la lésion .quel est le diagnostic ?
à quel germe devez vous penser ?

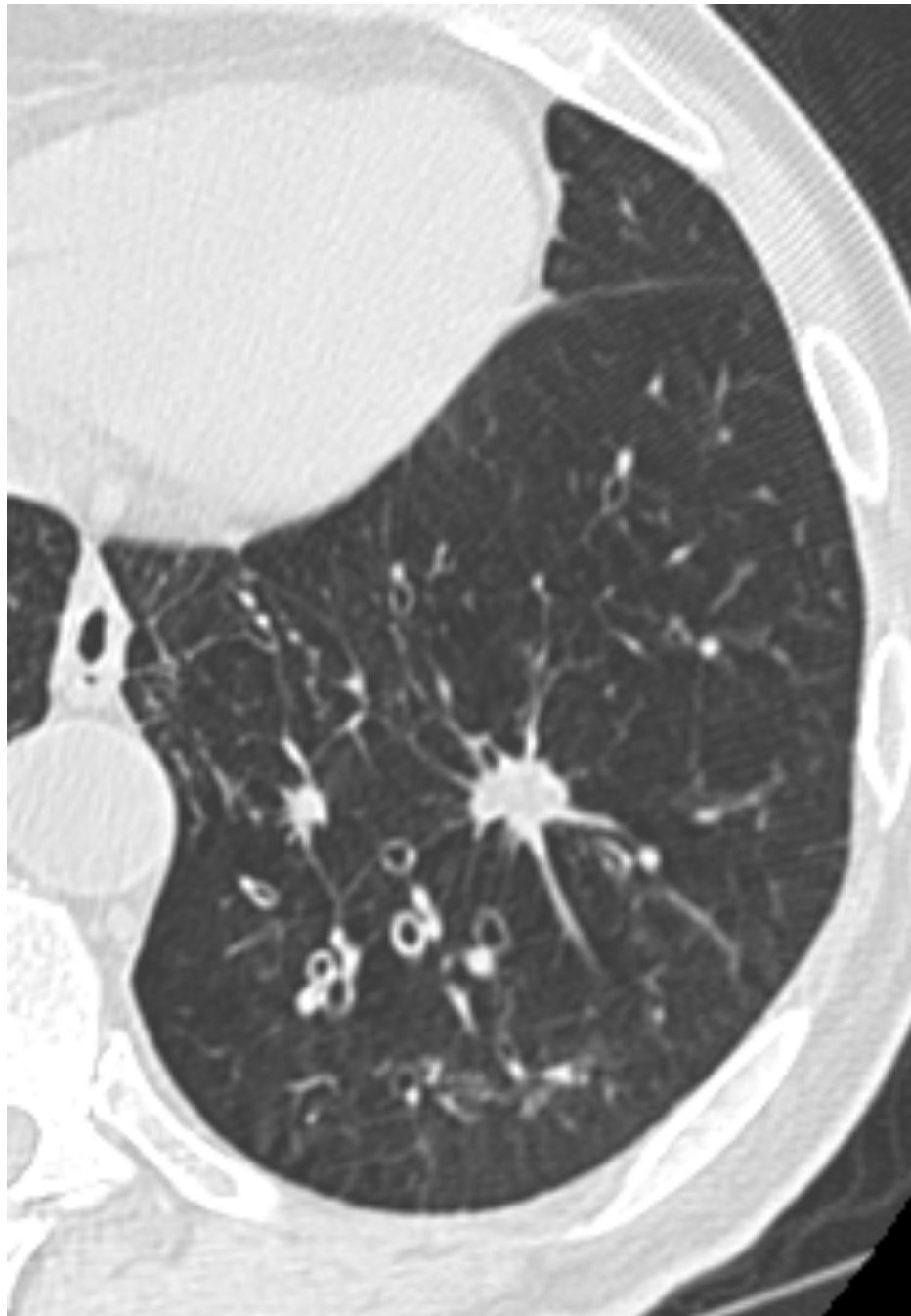

Pneumopathie abcédée
Penser au BK



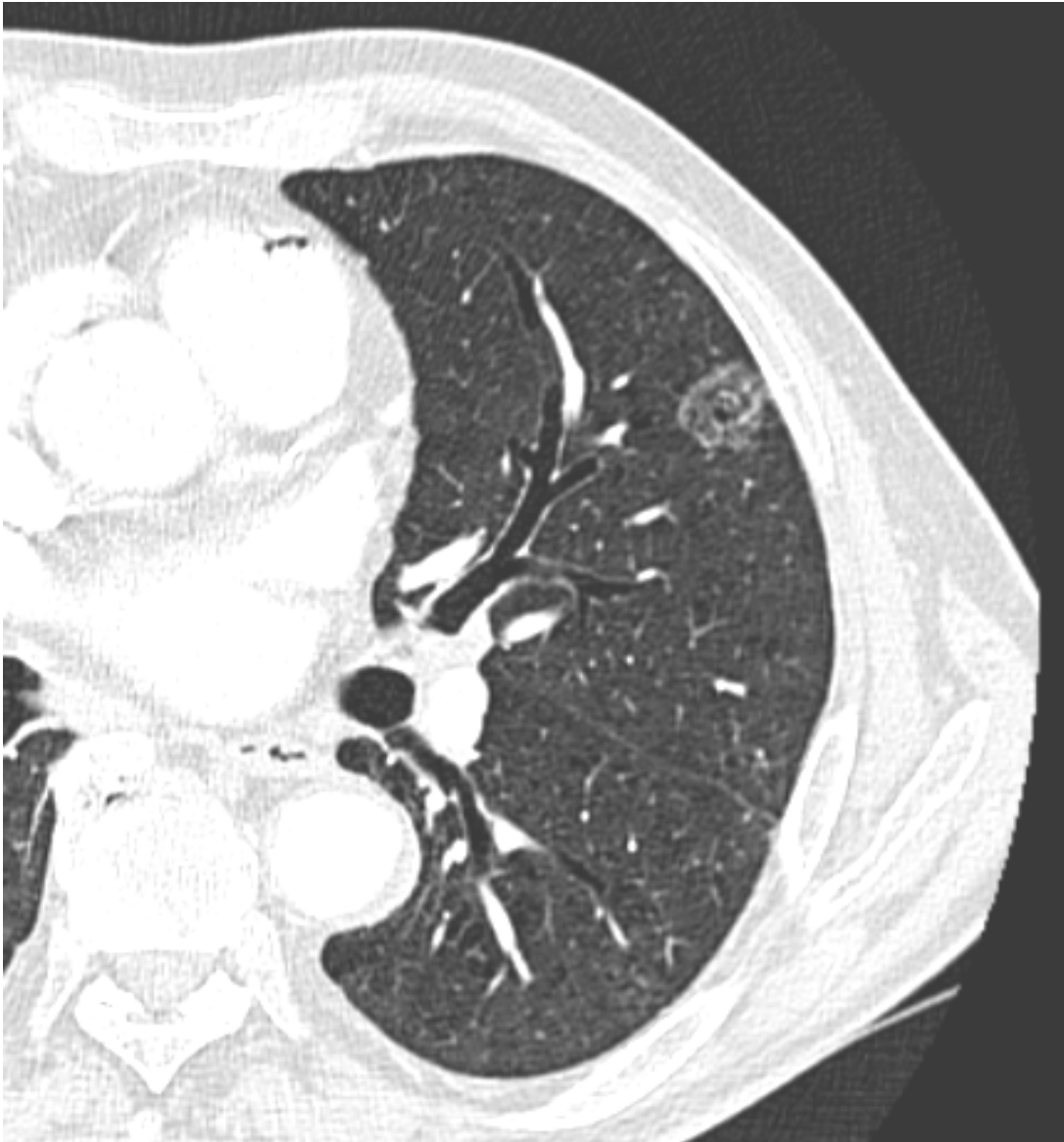
Que pensez vous de ce nodule?





Décrivez ce nodule
Quel diagnostic devez vous évoquer et
sur quel critère?

Qualifiez ce nodule. Quelle est la conduite à tenir ?
Principales causes?

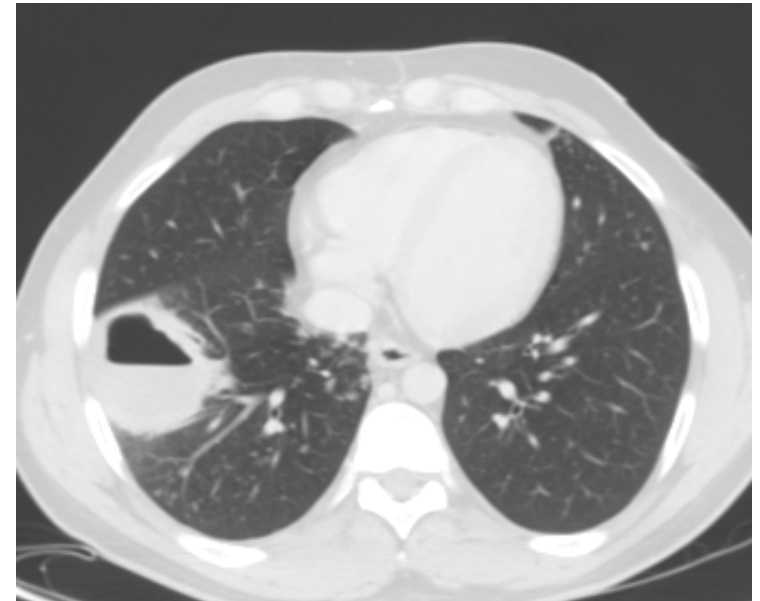
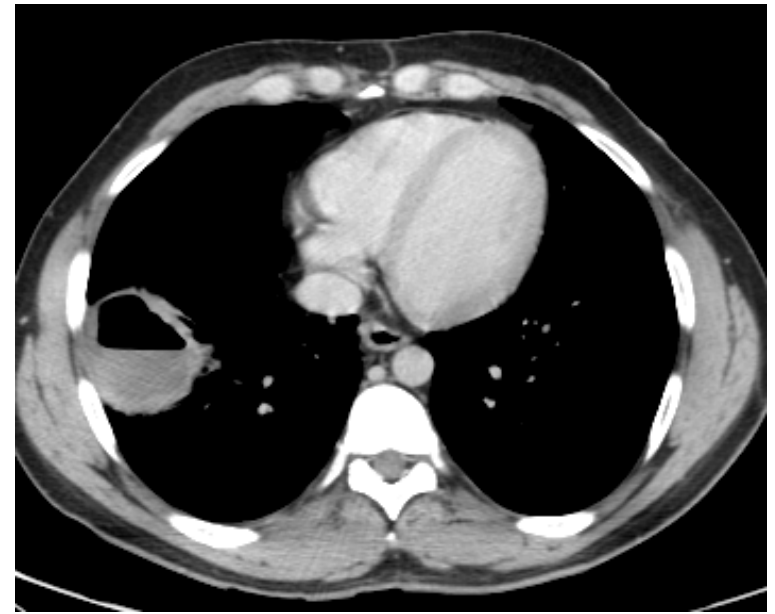
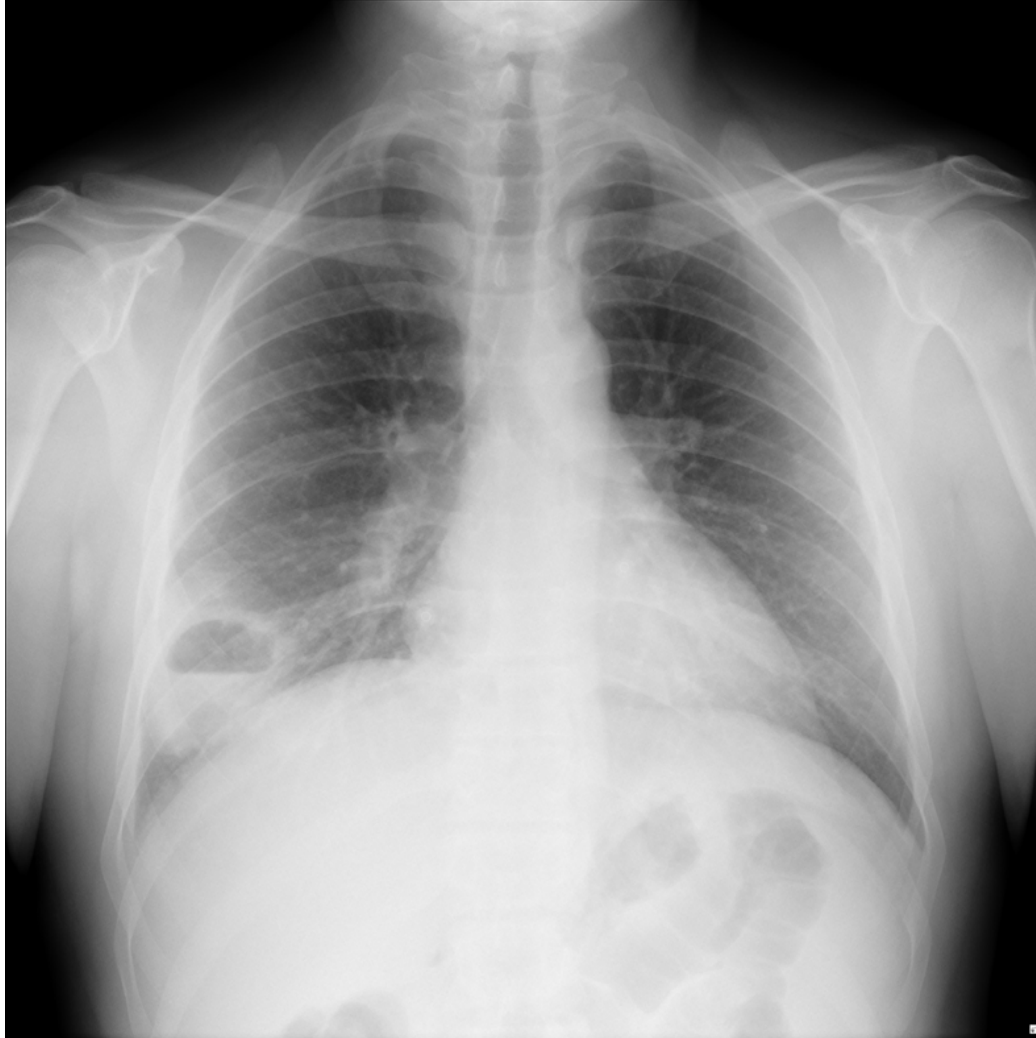

Nodule en verre dépoli

Contrôle à 2-3 mois

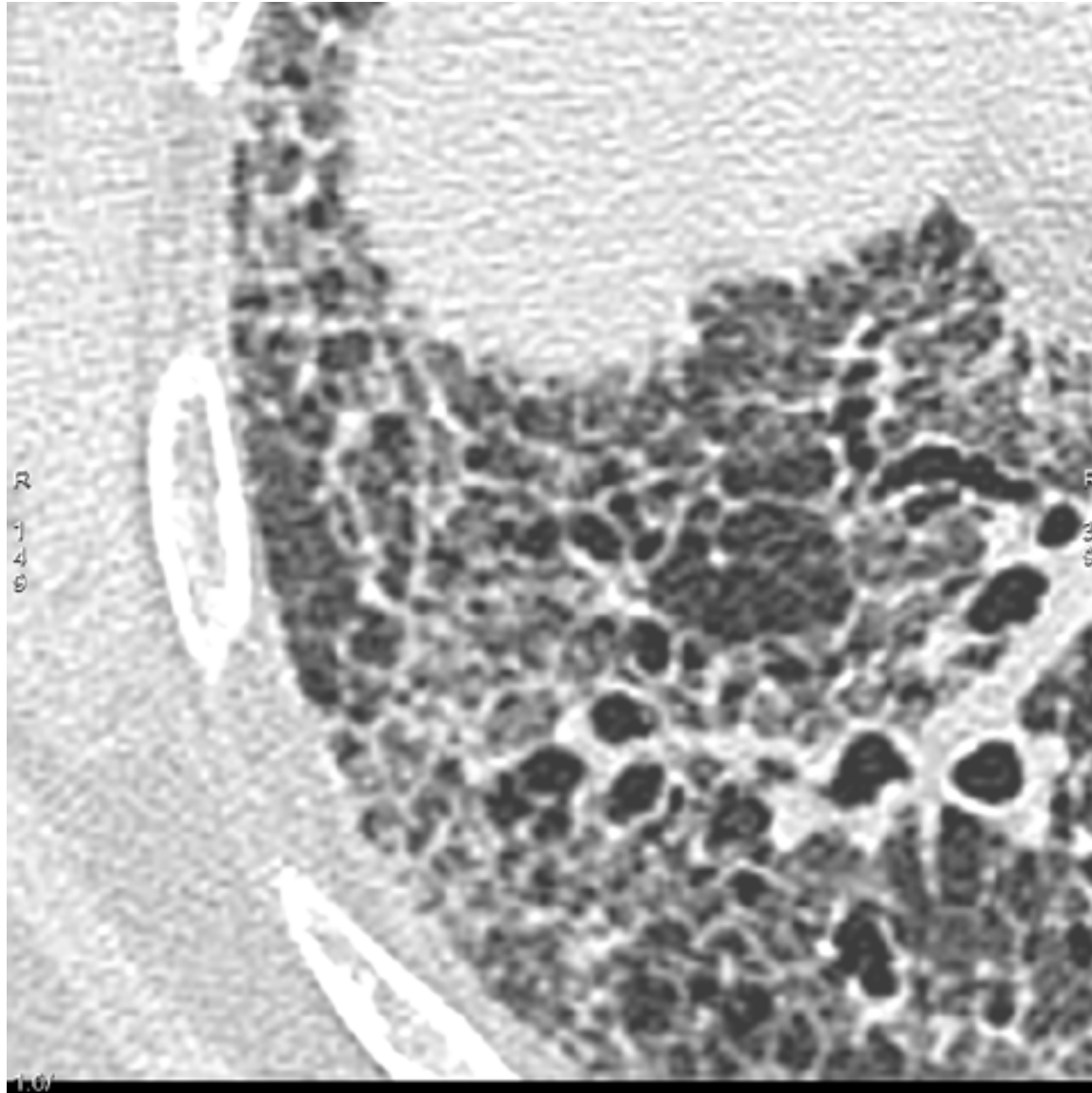
Nodules inflammatoires;
Hyperplasie adenomateuse
atypique;
Cancer bronchiolo alveolaire

Décrivez l'anomalie
Citer les 2 Principales causes



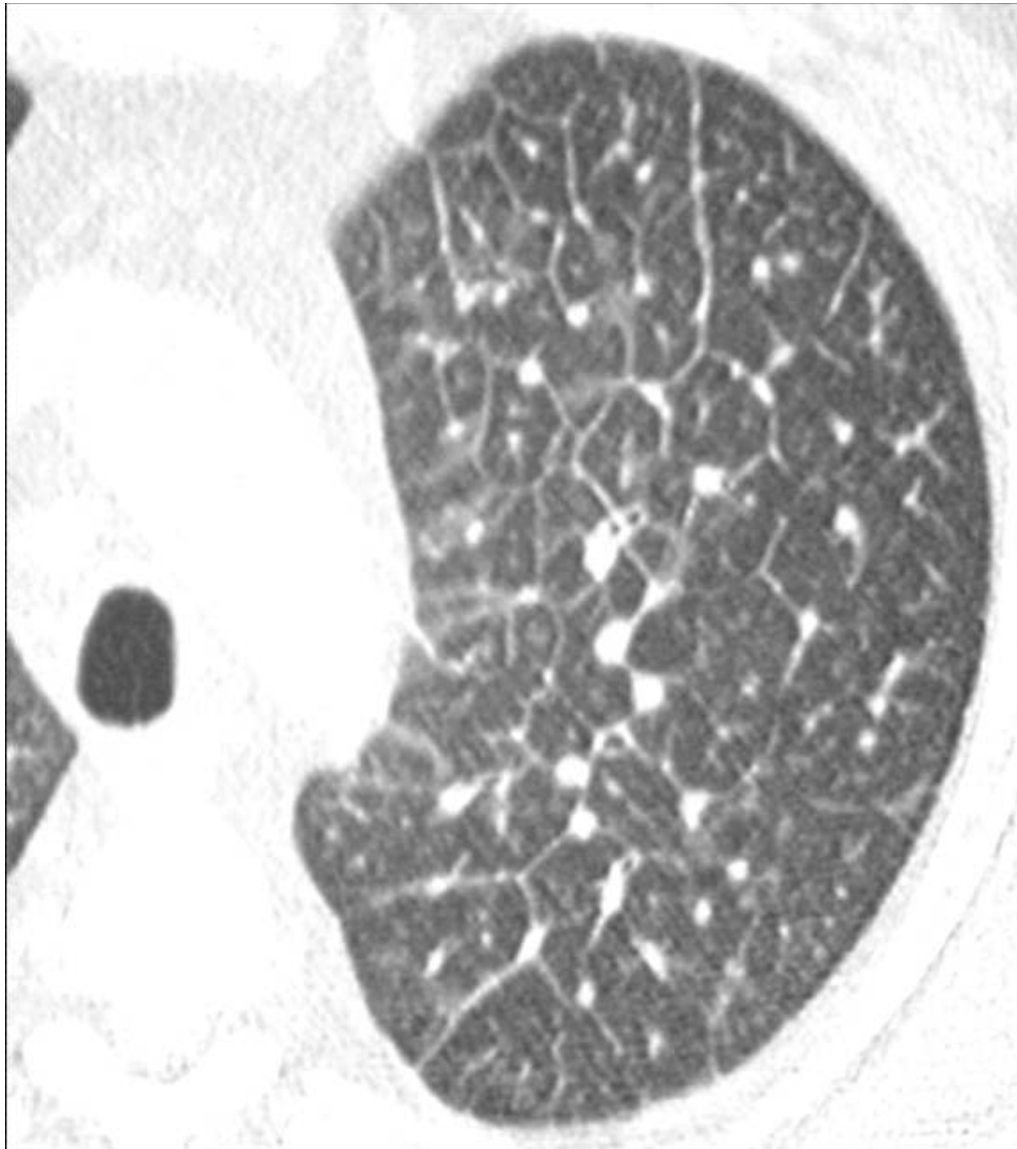
Abcès du poumon ou cancer abcédé

Décrivez l'anomalie. Que traduit elle ?



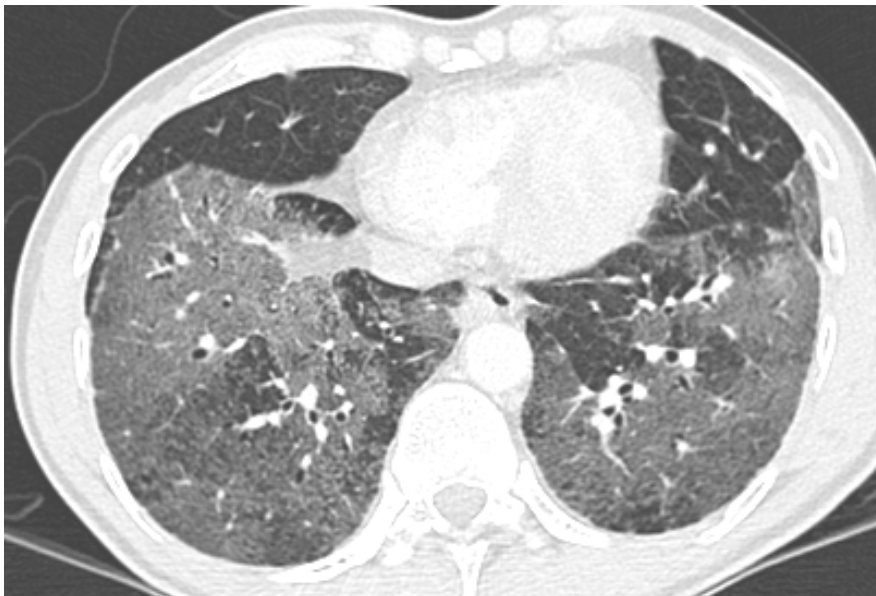
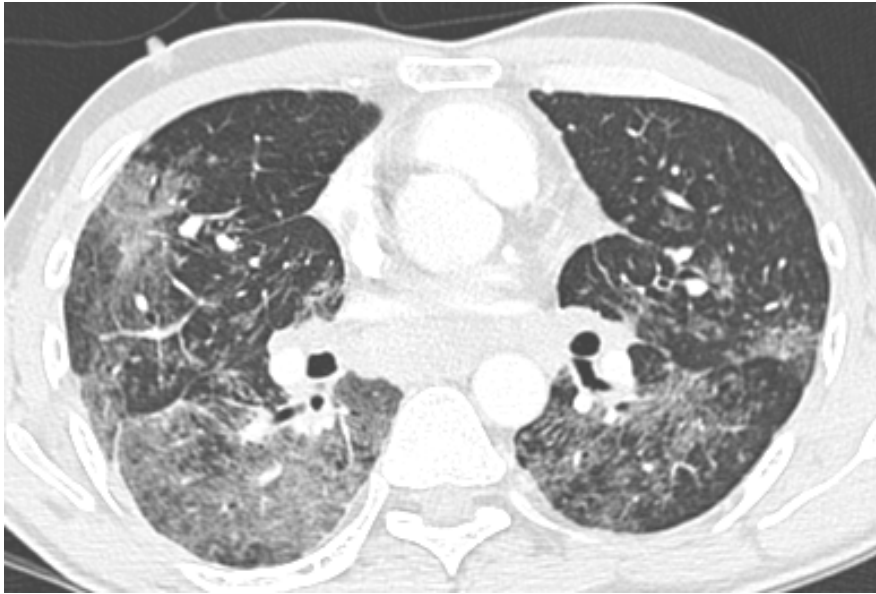
Réticulations
et Rayon de miel
Fibrose évoluée

Décrivez les anomalies. Citer 3 causes principales



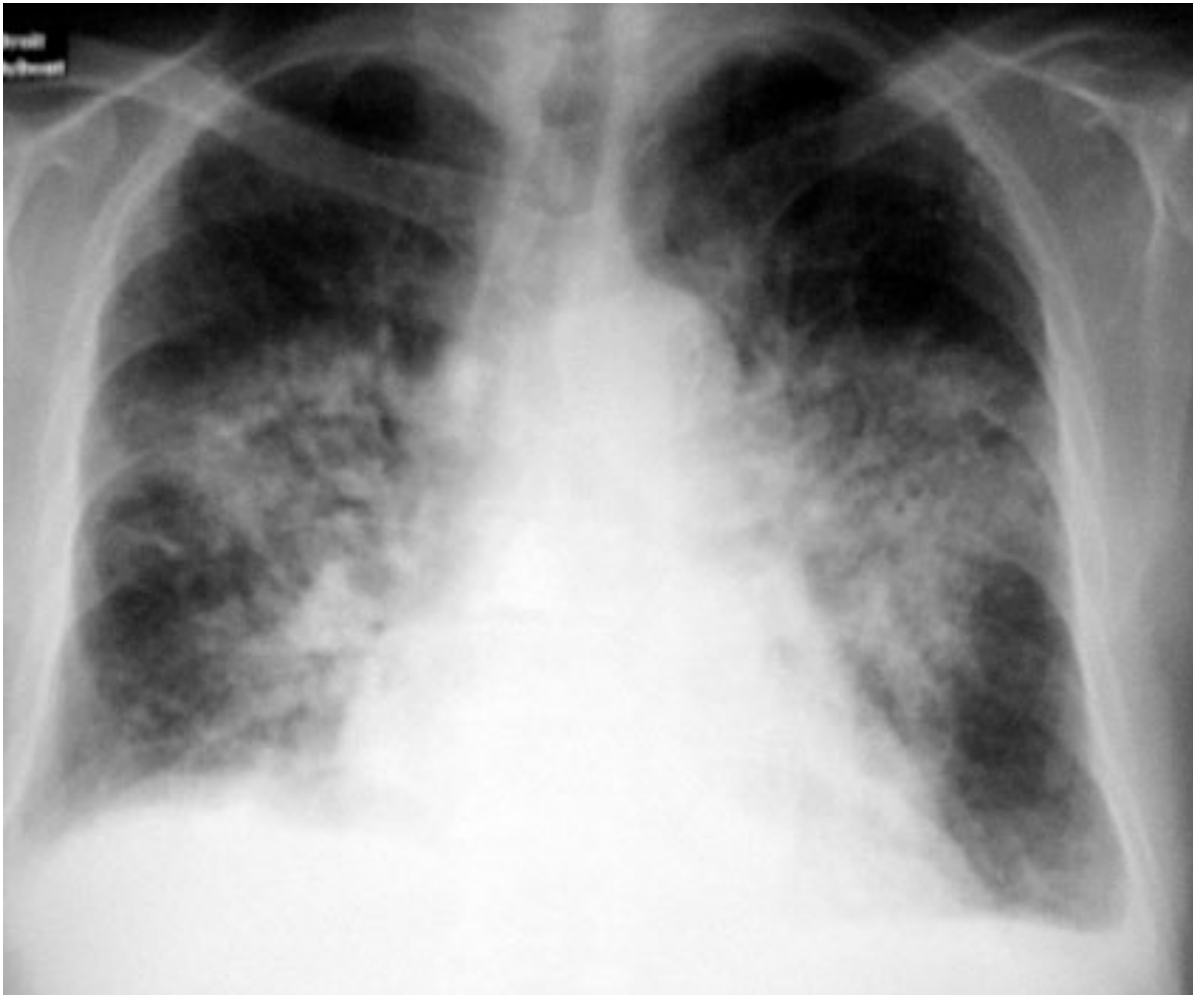Epaississement des septa
des LPS: lymphangite,
oedeme pulmonaire ,
sarcoidose

De quelle anomalie s'agit il ? traduit elle une atteinte alvéolaire ou interstitielle ?



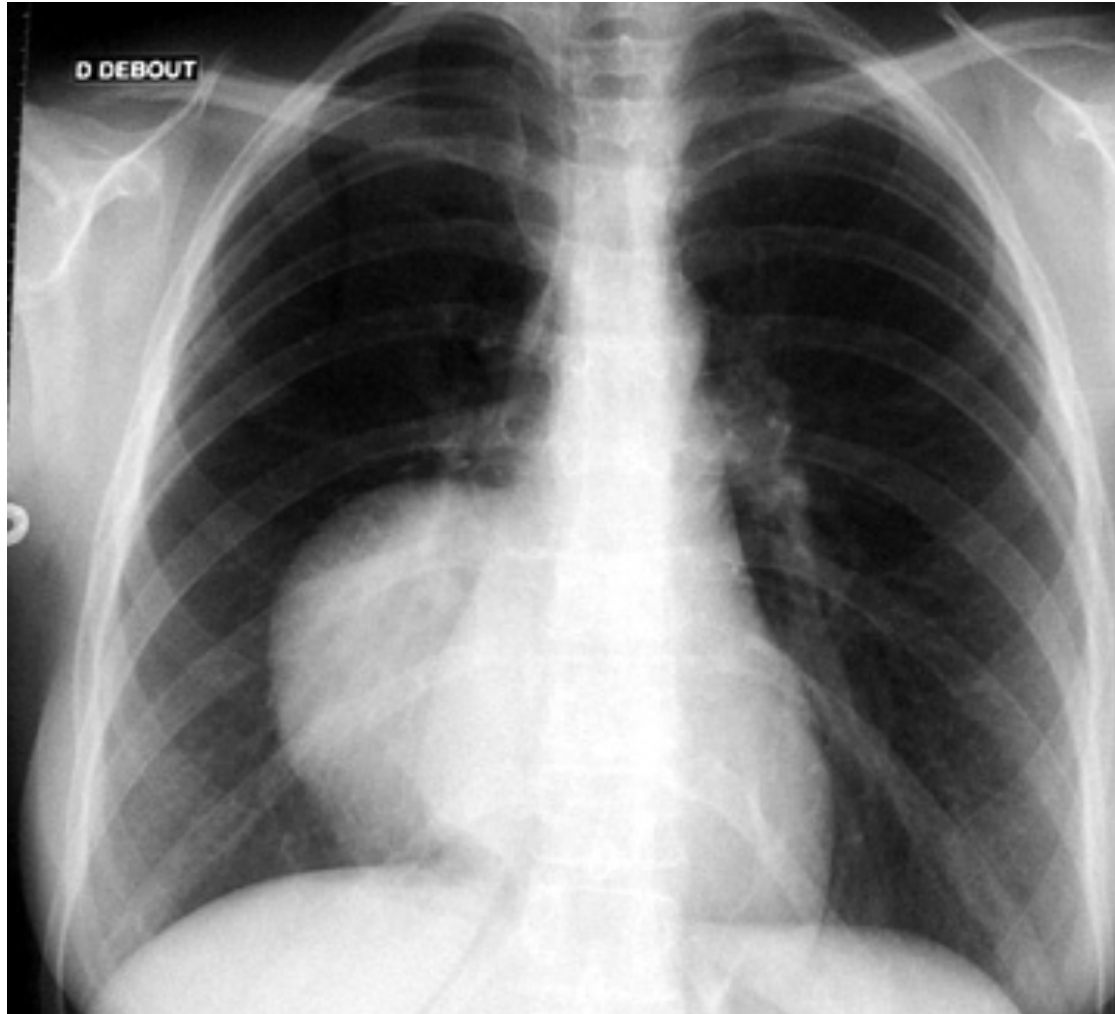
Verre dépoli
Peut traduire atteinte alvéolaire
(comblement de la lumière alvéolaire)
ou interstitielle (épaississement paroi
alvéolaire). Souvent les 2.

Quel est le diagnostic ?

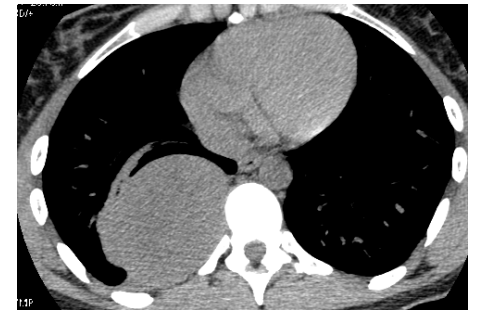

OAP

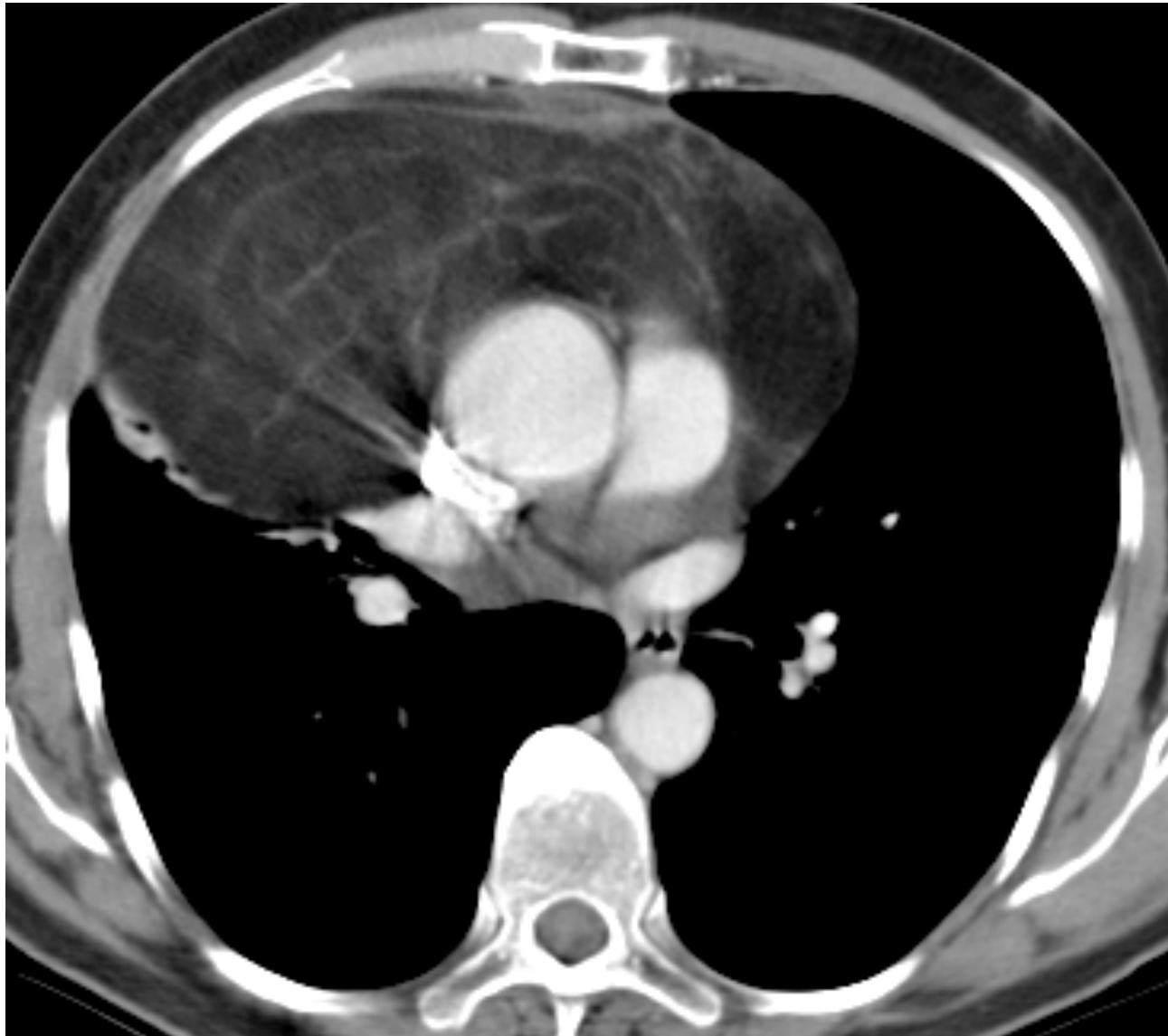
Ou est située la lésion ? Quel signe permet de le dire ?



Signe de la silhouette

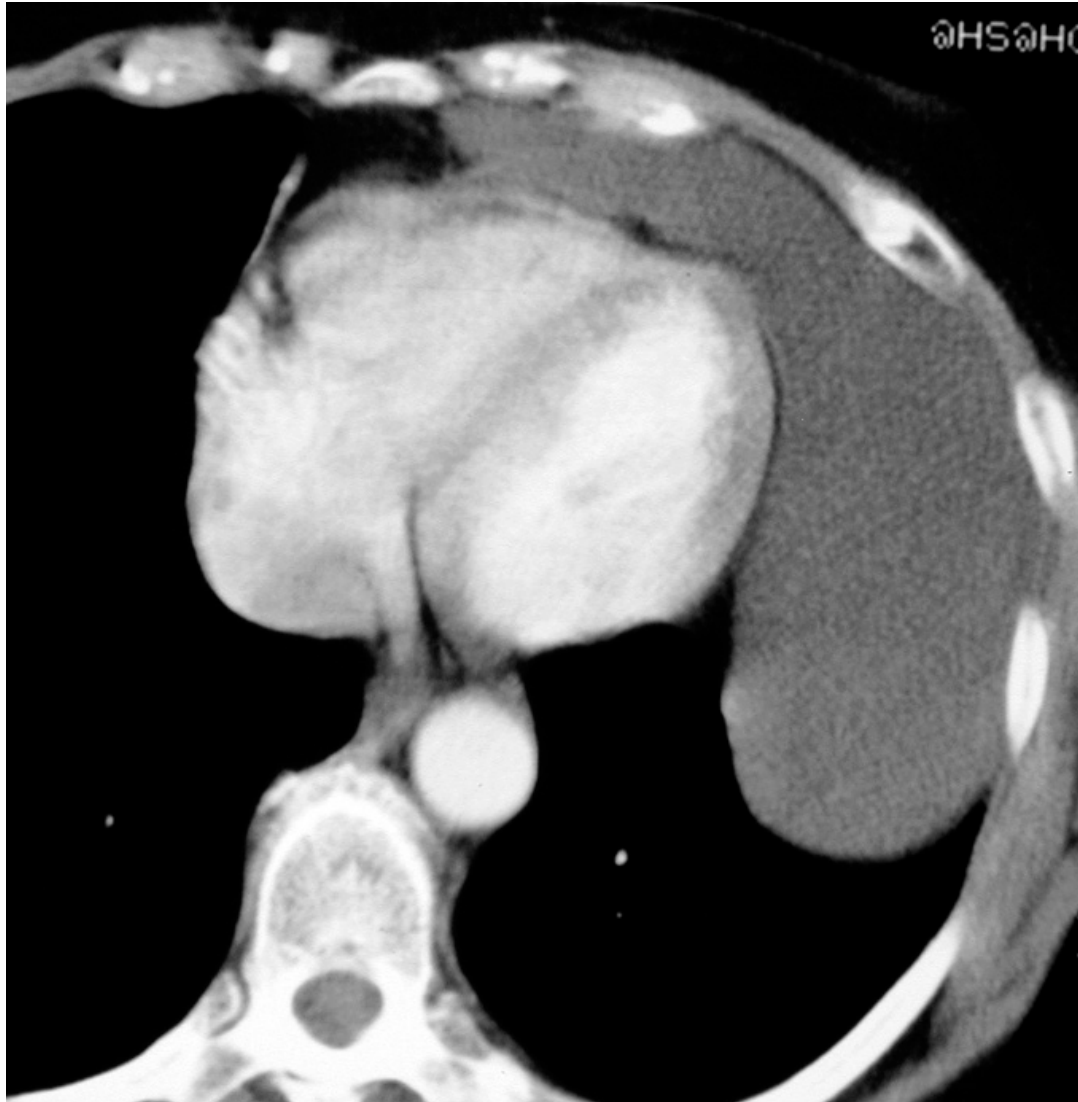

Quelle est la nature de cette lésion ? par quel moyen la caractérisez vous ?



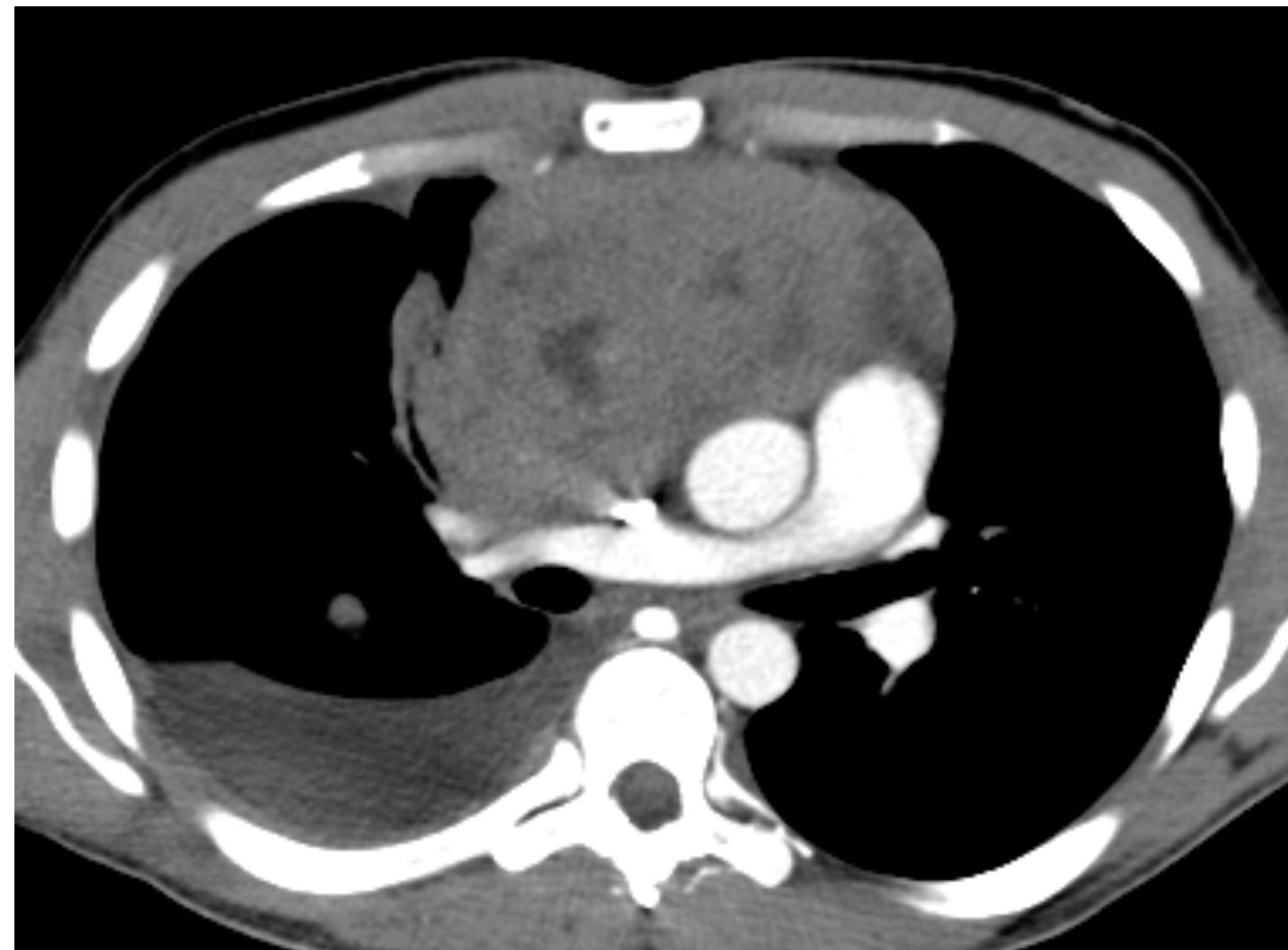
Masse graisseuse
Prise des densités

Quelle est la nature de cette masse ? quel est le critère principal pour l'affirmer?



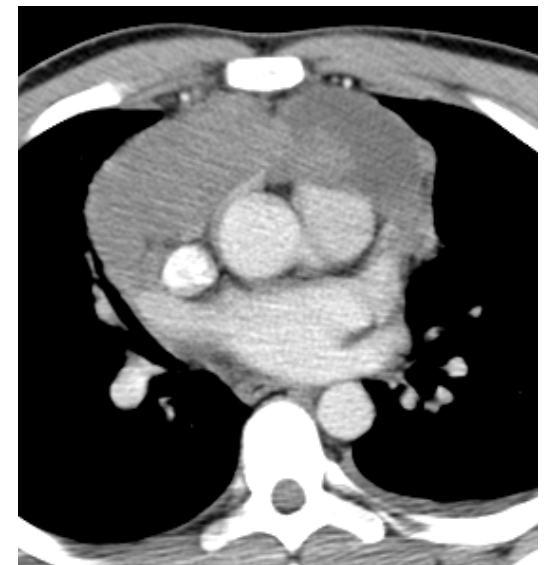
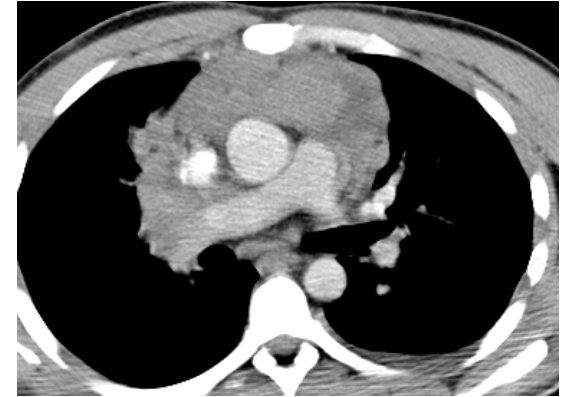
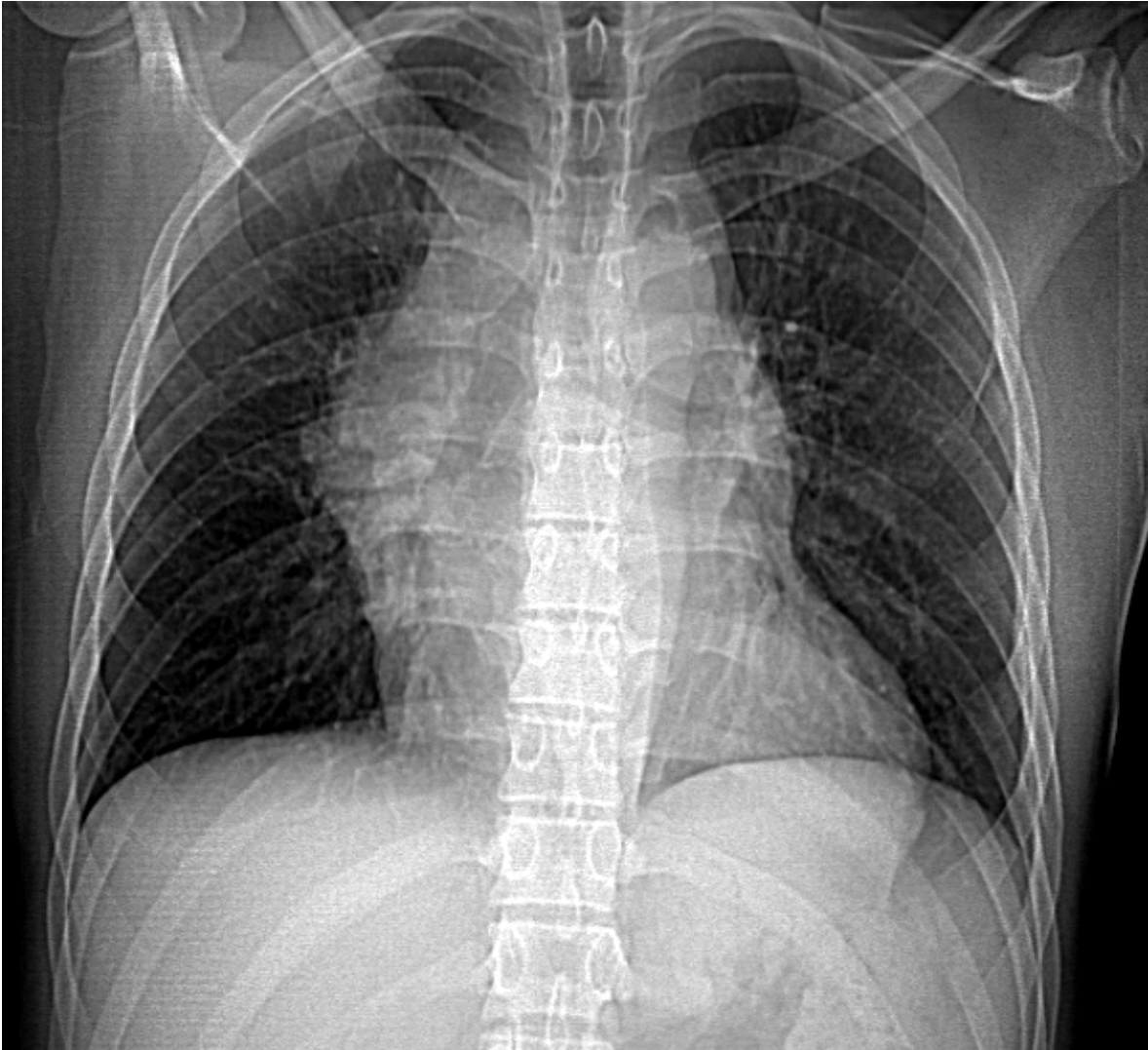
Kyste
Pas de prise de contraste

Quelles sont les 2 anomalies ?



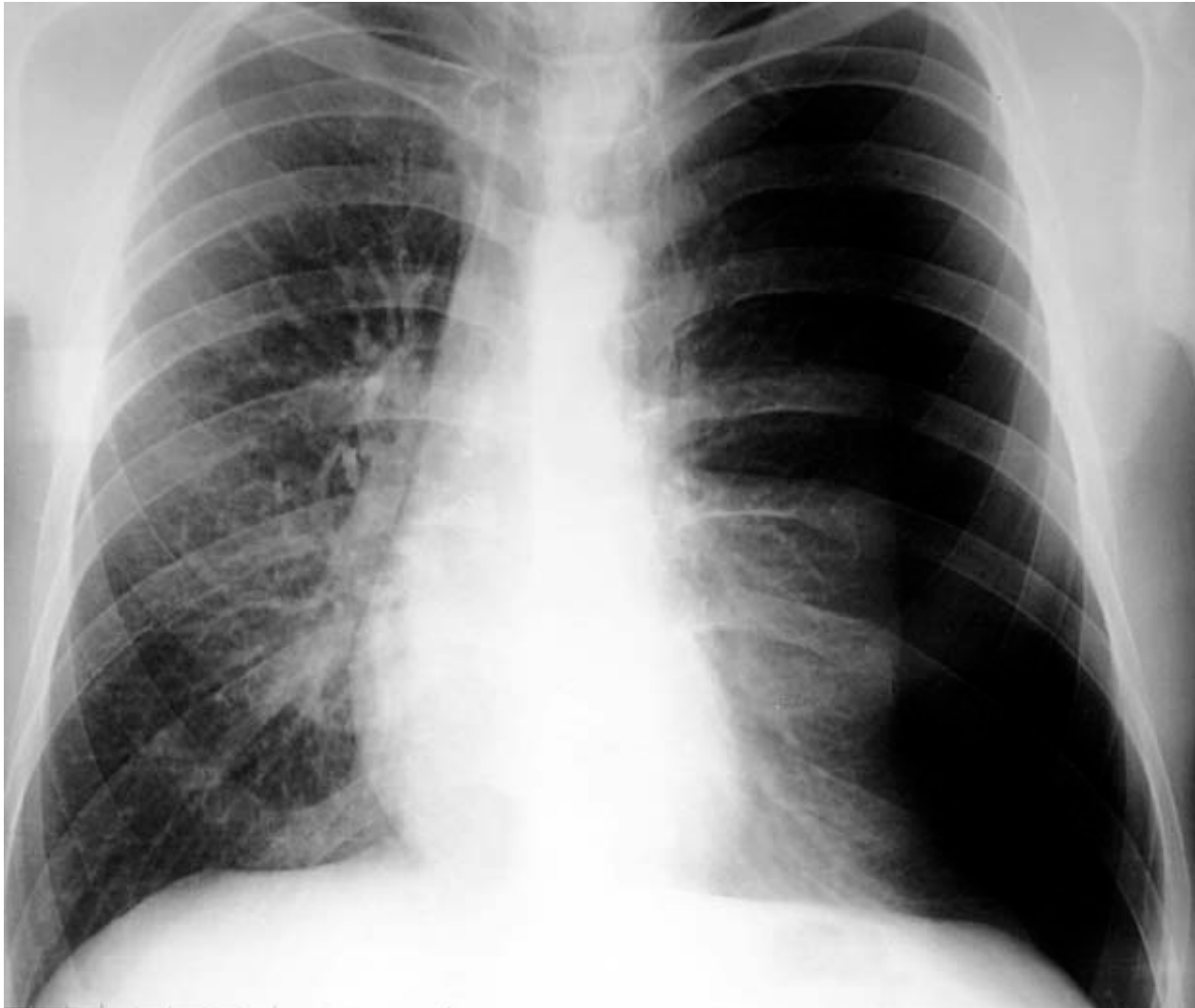Masse mediastin
antérieur et ep pleural

Jeune homme de 20 ans. Quelle est l'anomalie et quel diagnostic évoquer ?



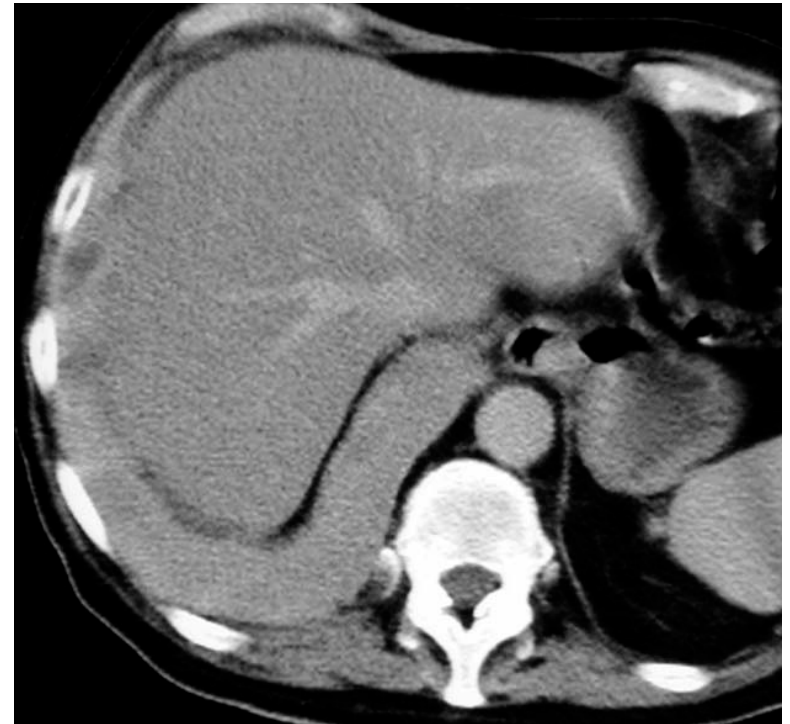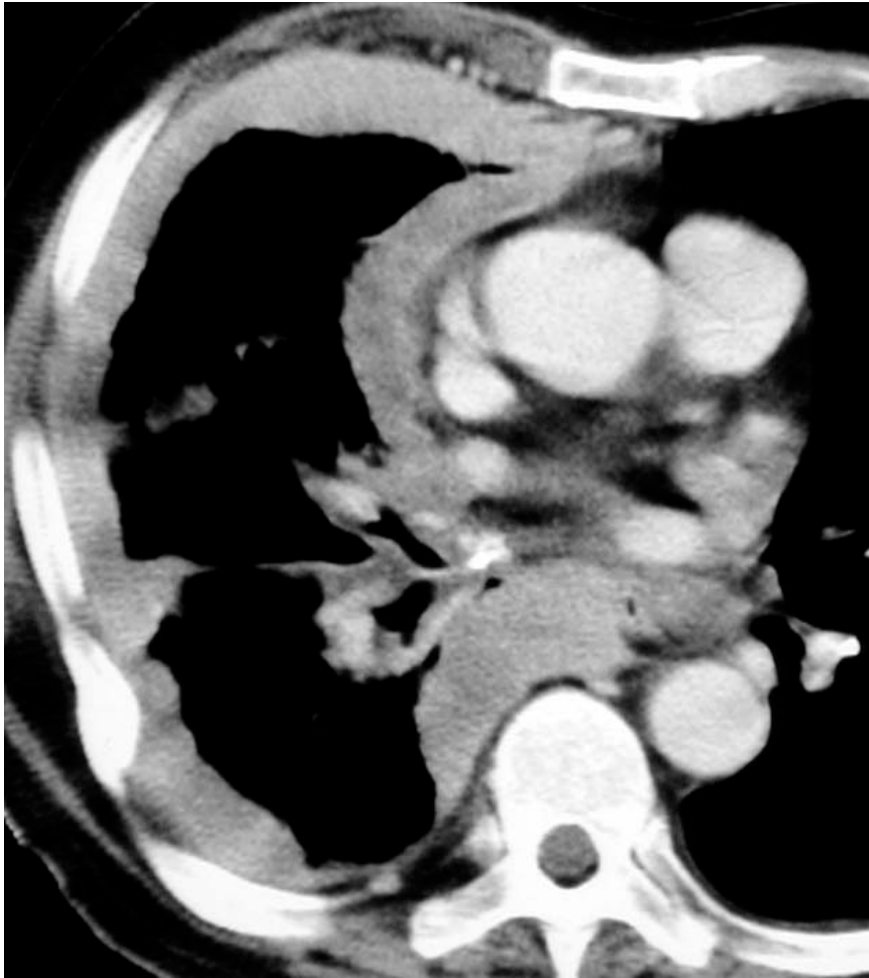Mal de Hodgkin

Quel est le diagnostic ?



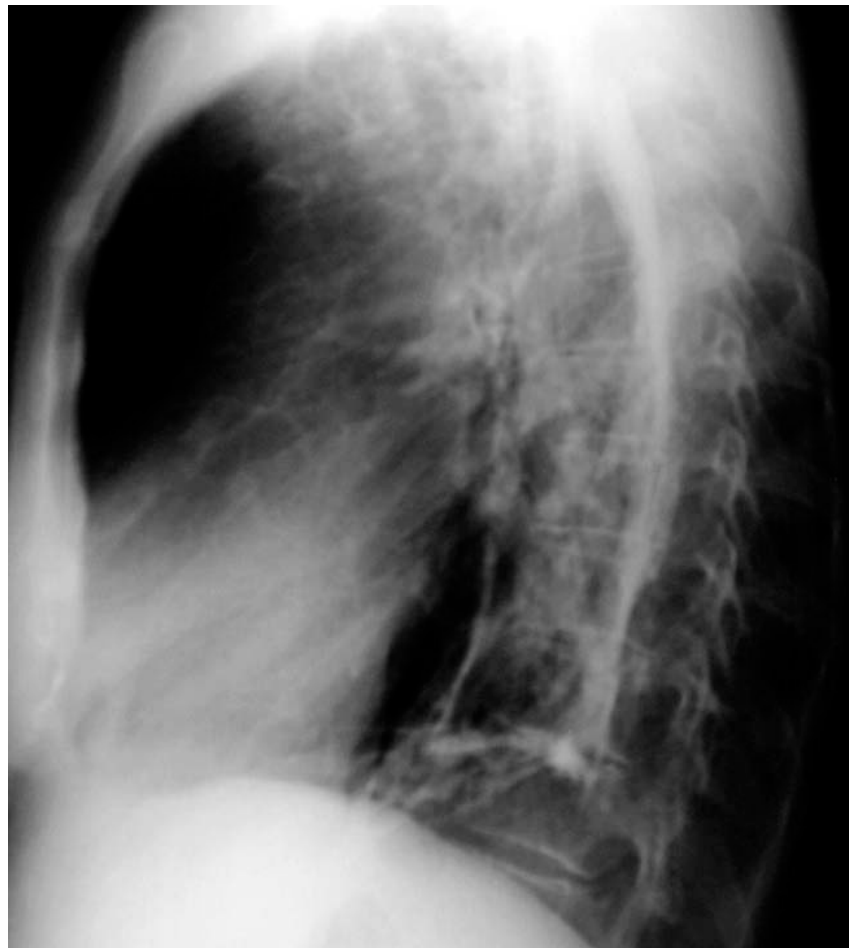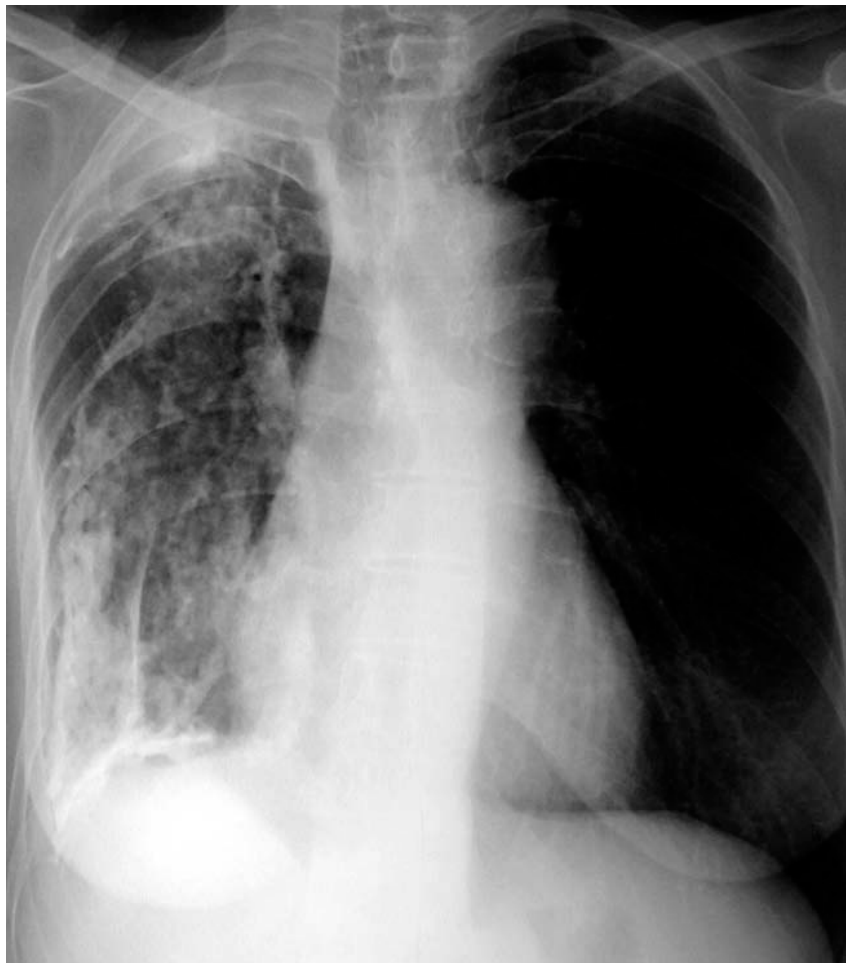
Pneumothorax G
compressif

De quelle pathologie s'agit il ? Quelles sont les 2 causes principales ?



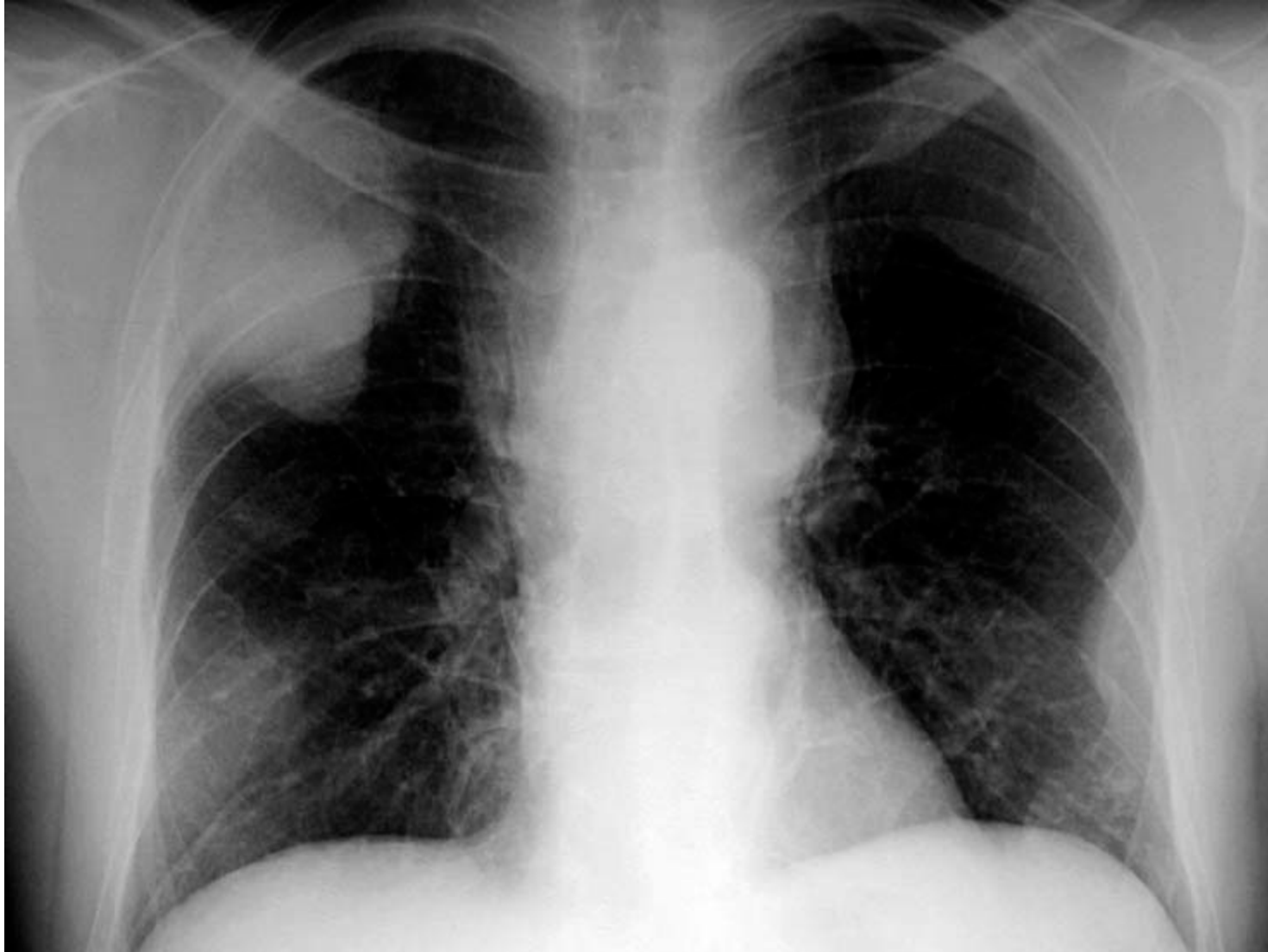
Epaissement pleural circonférentiel
Métastases ou mésothéliome pleural

Comment se nomment ces anomalies ?



Plèvre calcifiée en « os de seiche »

De quoi s'agit il?



Opacités avec lyses osseuses multiples.
Métastases ou myélome

Un dernier cas ?

