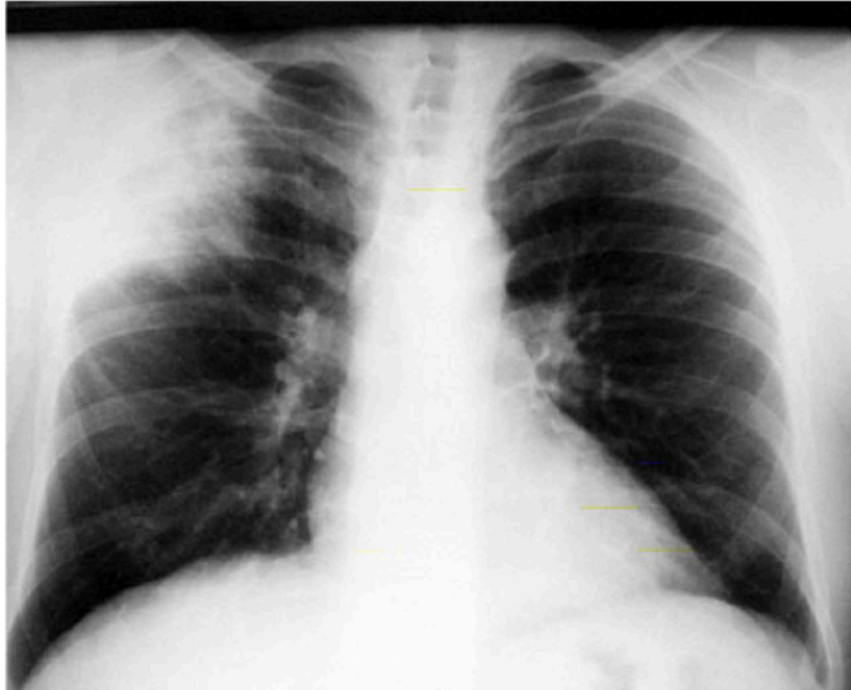
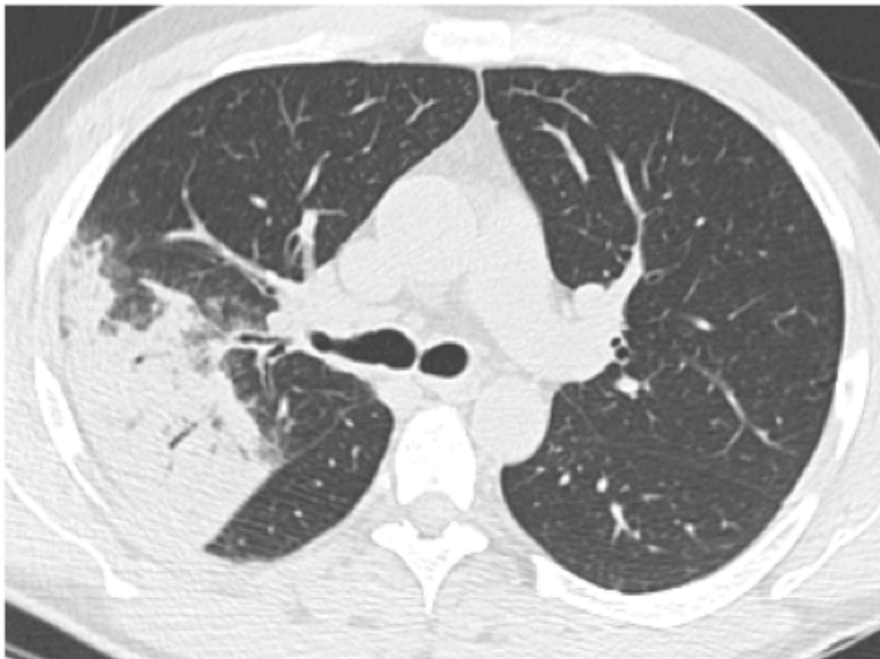


Décrivez l'anomalie et citez la principale cause

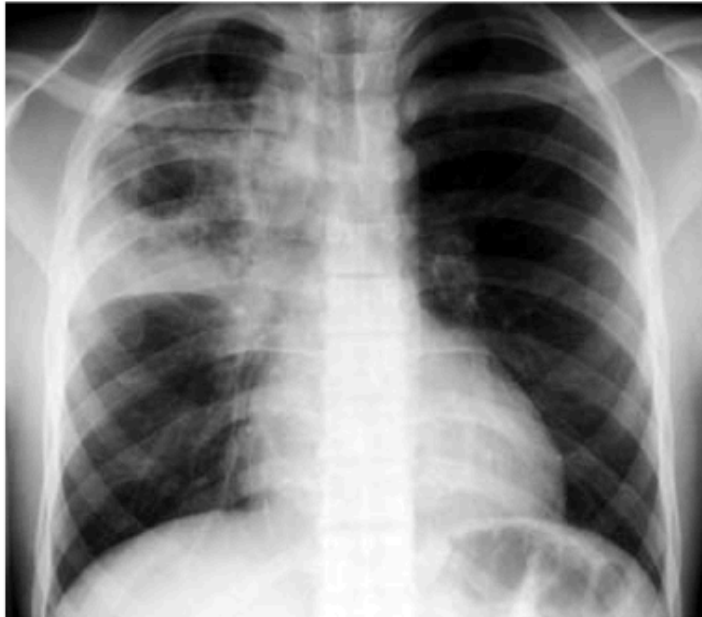

Condensation alvéolaire . Pneumopathie infectieuse

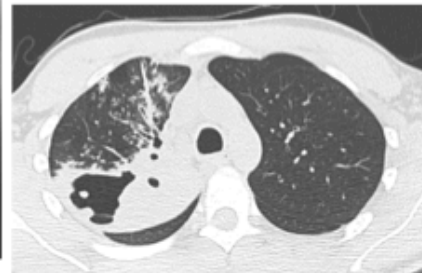
Scanner du même patient: condensation alvéolaire: bords flous, bronchogramme, appui scissural



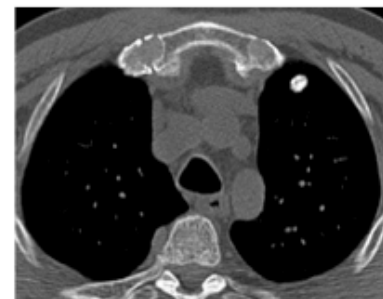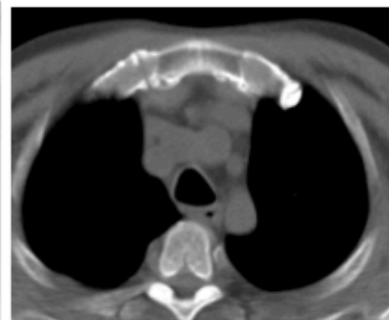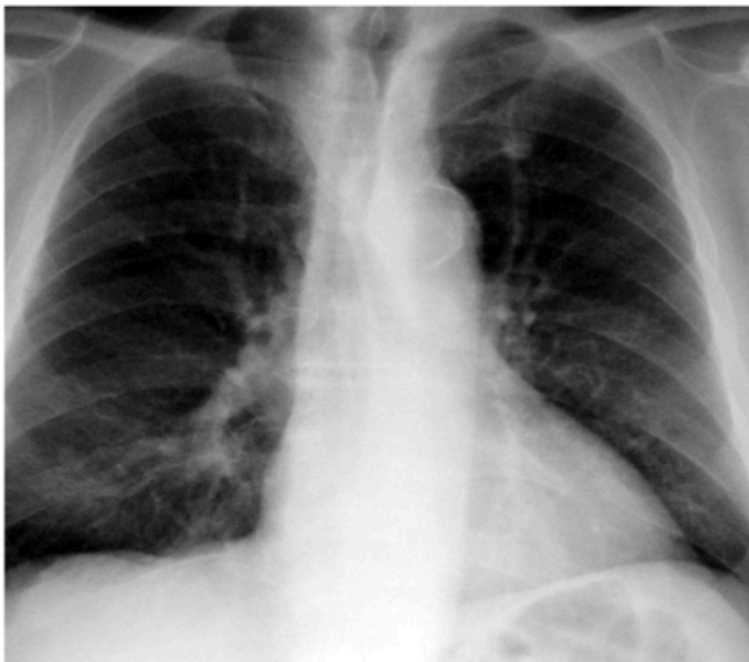
Décrivez la lésion .quel est le diagnostic ?
à quel germe devez vous penser ?

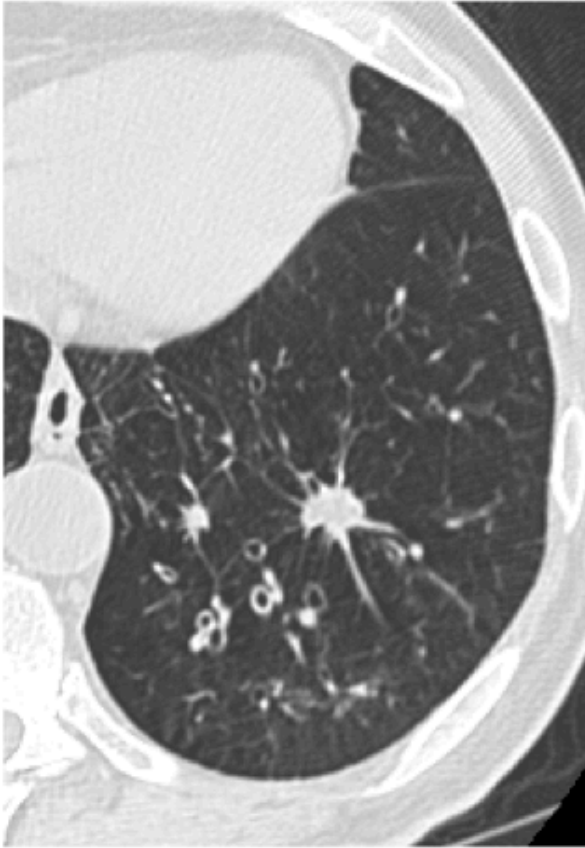

Pneumopathie abcédée
Penser au BK



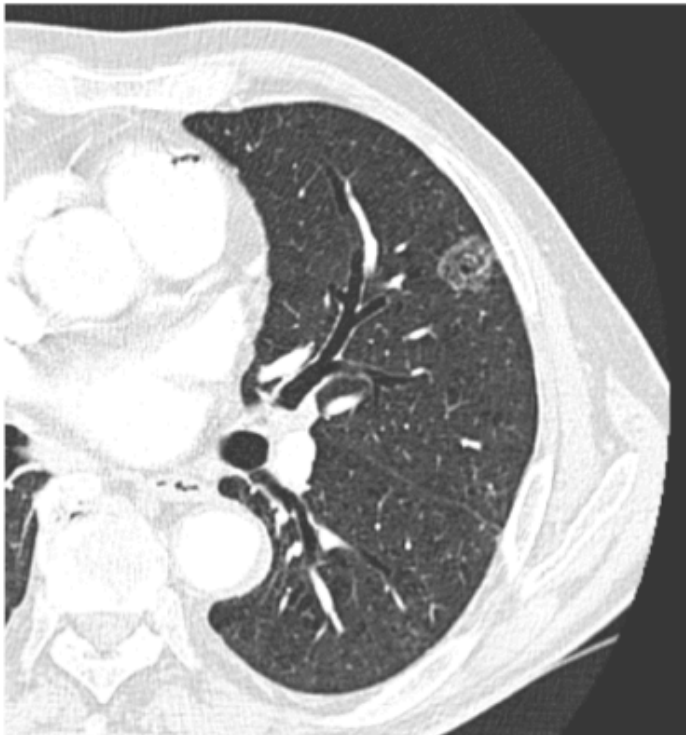
Que pensez vous de ce nodule?





Décrivez ce nodule
Quel diagnostic devez vous évoquer et sur quel critère?

Qualifiez ce nodule. Quelle est la conduite à tenir ?
Principales causes?

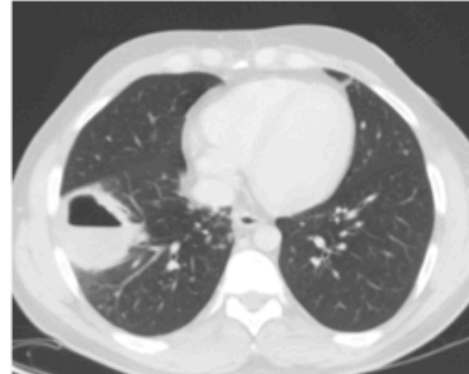
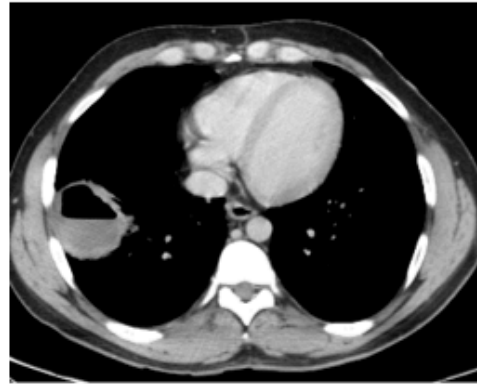
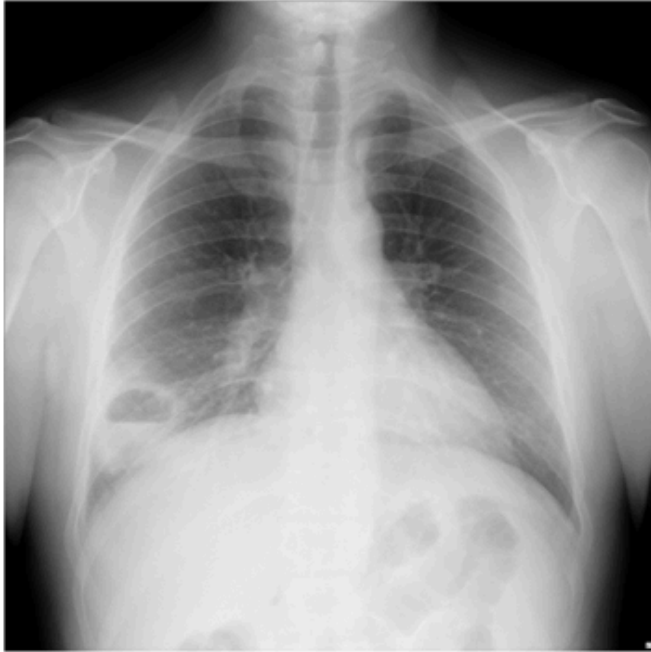

Nodule en verre dépoli

Contrôle à 2-3 mois

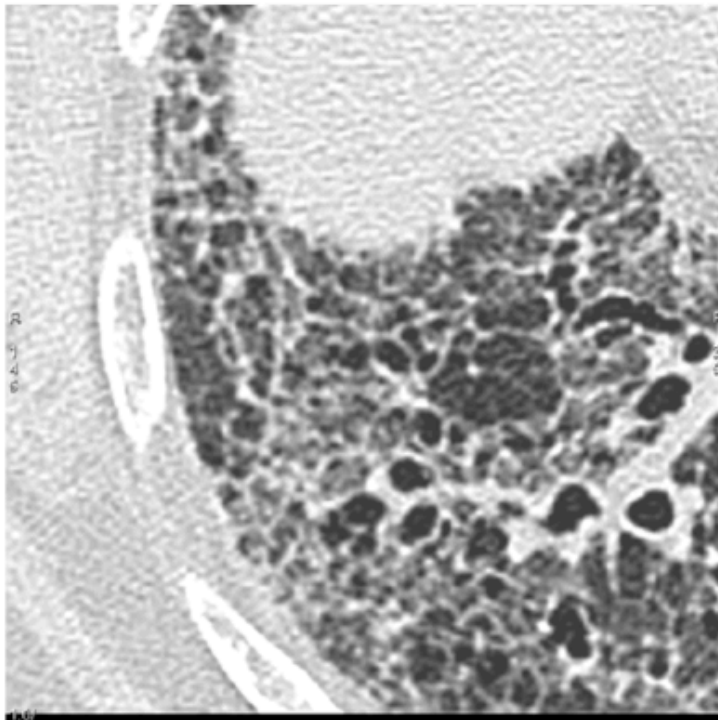
Nodules inflammatoires;
Hyperplasie adénomateuse
atypique;
Cancer bronchiolo alvéolaire

Décrivez l'anomalie
Citer les 2 Principales causes



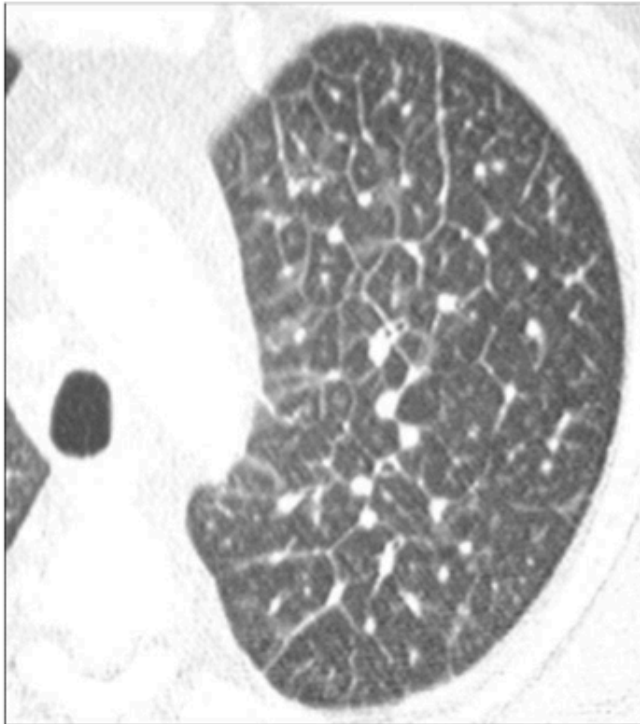
Abcès du poumon ou cancer abcédé

Décrivez l'anomalie. Que traduit elle ?



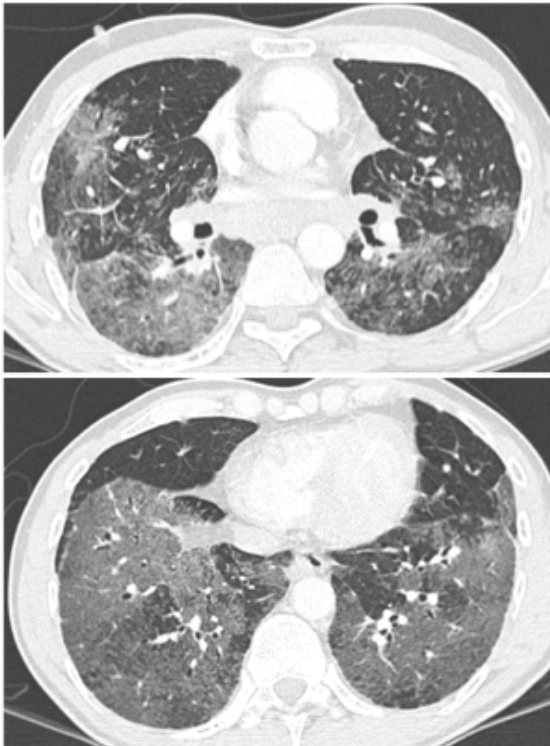
Réticulations
et Rayon de miel
Fibrose évoluée

Décrivez les anomalies. Citer 3 causes principales



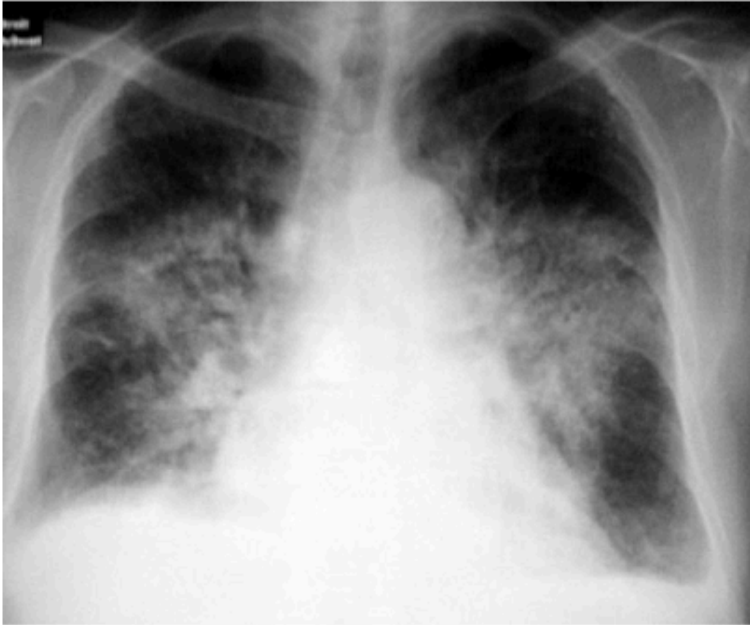
Epaississement des septa des LPS: lymphangite, oedeme pulmonaire , sarcoidose

De quelle anomalie s'agit il ? traduit elle une atteinte alvéolaire ou interstitielle ?



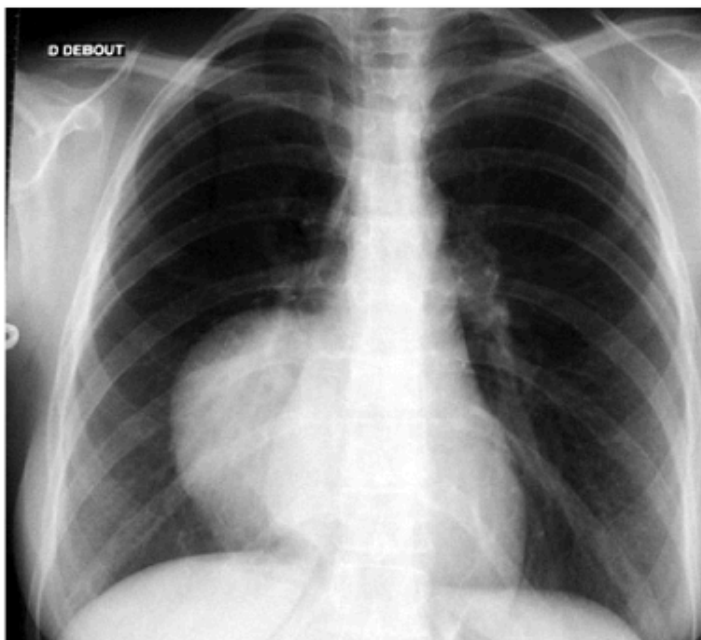Verre dépoli
Peut traduire atteinte alvéolaire (comblement de la lumière alvéolaire) ou interstitielle (épaississement paroi alvéolaire). Souvent les 2.

Quel est le diagnostic ?

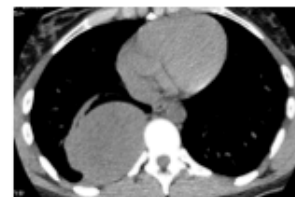

OAP

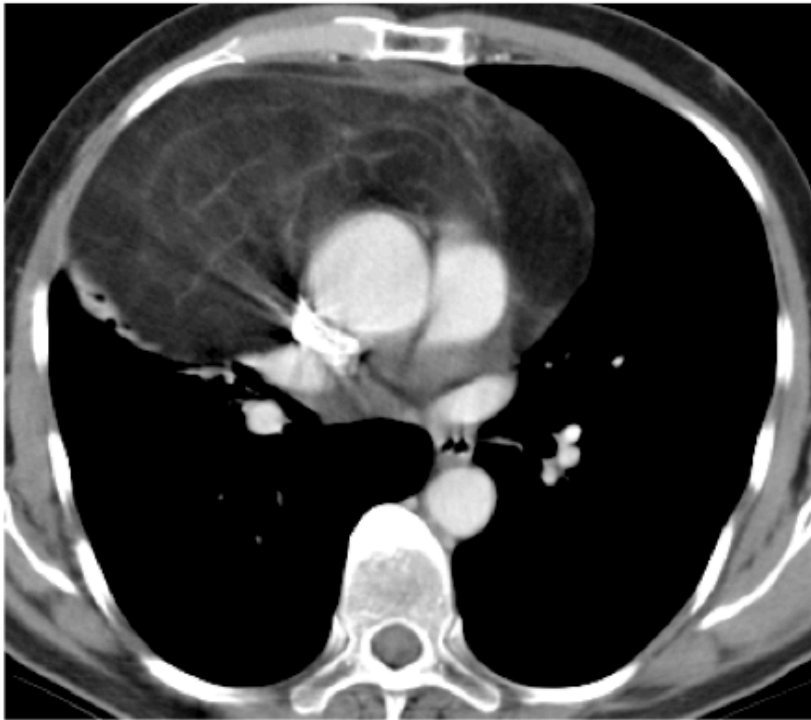
Où est située la lésion ? Quel signe permet de le dire ?



Signe de la silhouette

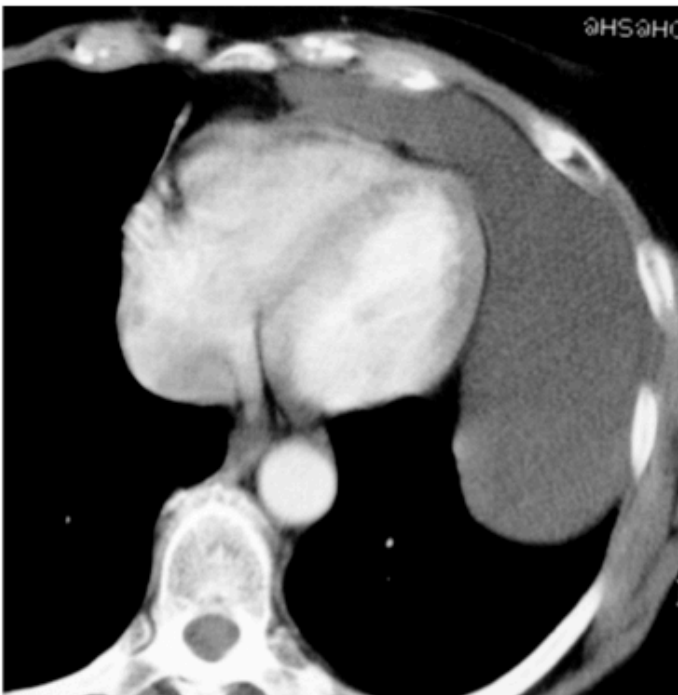

Quelle est la nature de cette lésion ? par quel moyen la caractérisez vous ?



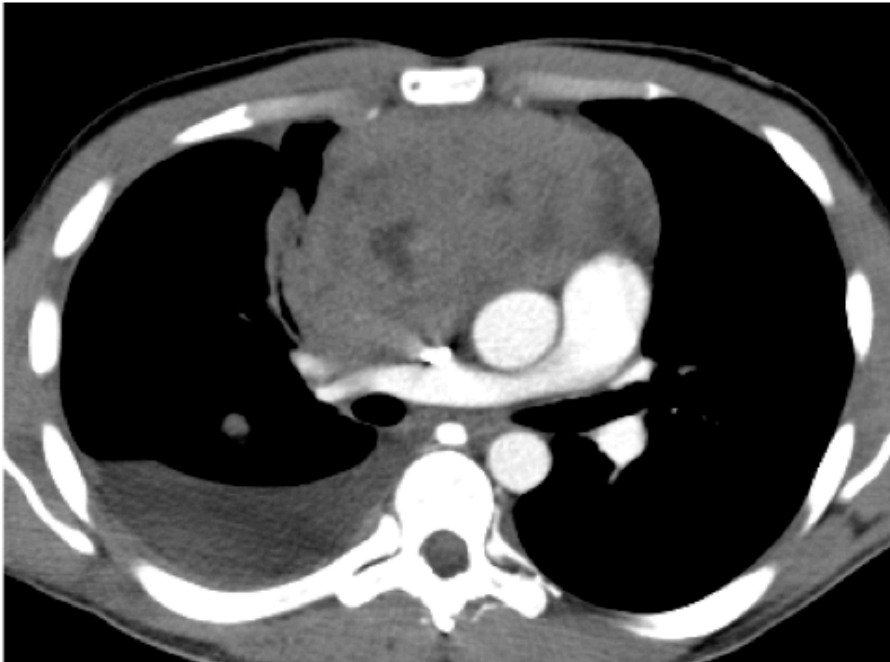
Masse graisseuse
Prise des densités

Quelle est la nature de cette masse ? quel est le critère principal pour l'affirmer ?



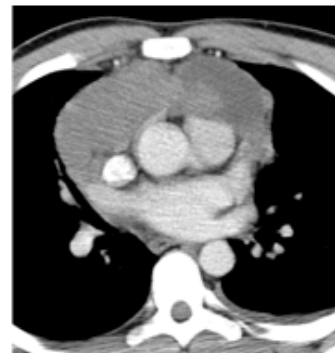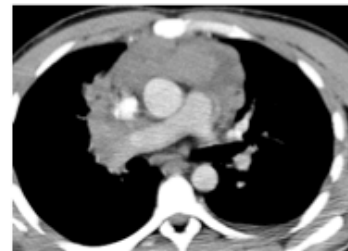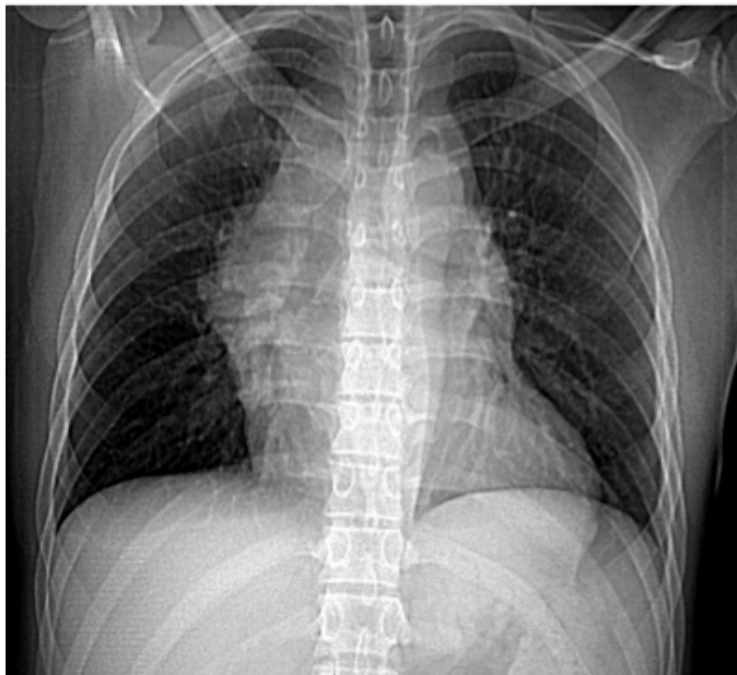Kyste
Pas de prise de contraste

Quelles sont les 2 anomalies ?



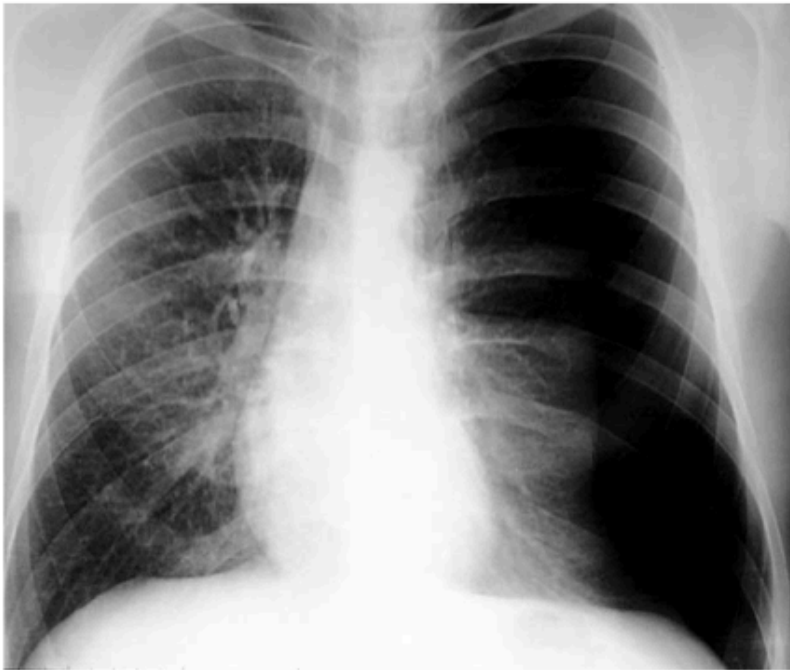Masse mediastin
antérieur et ep pleural

Jeune homme de 20 ans. Quelle est l'anomalie et quel diagnostic évoquer ?



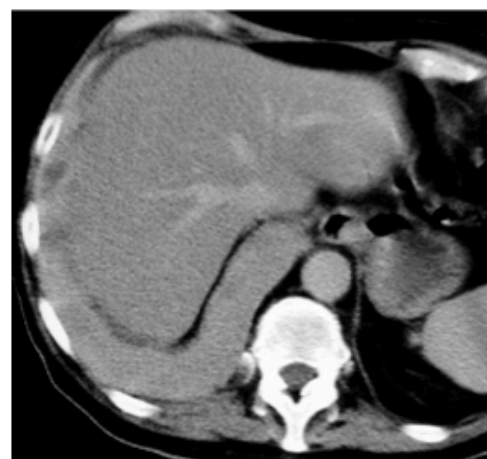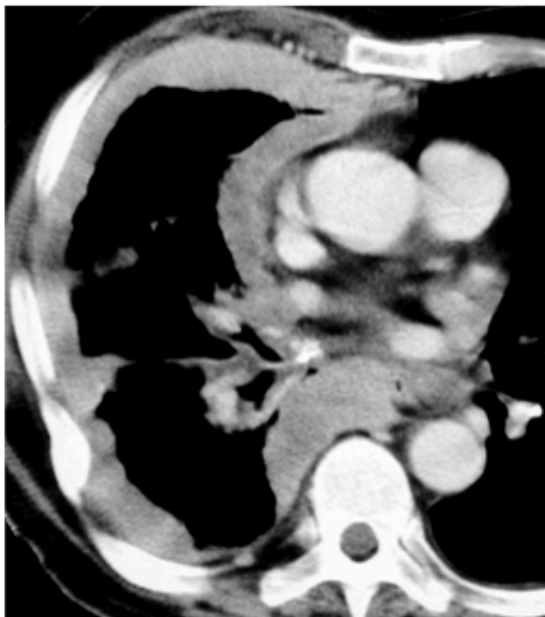Mal de Hodgkin

Quel est le diagnostic ?



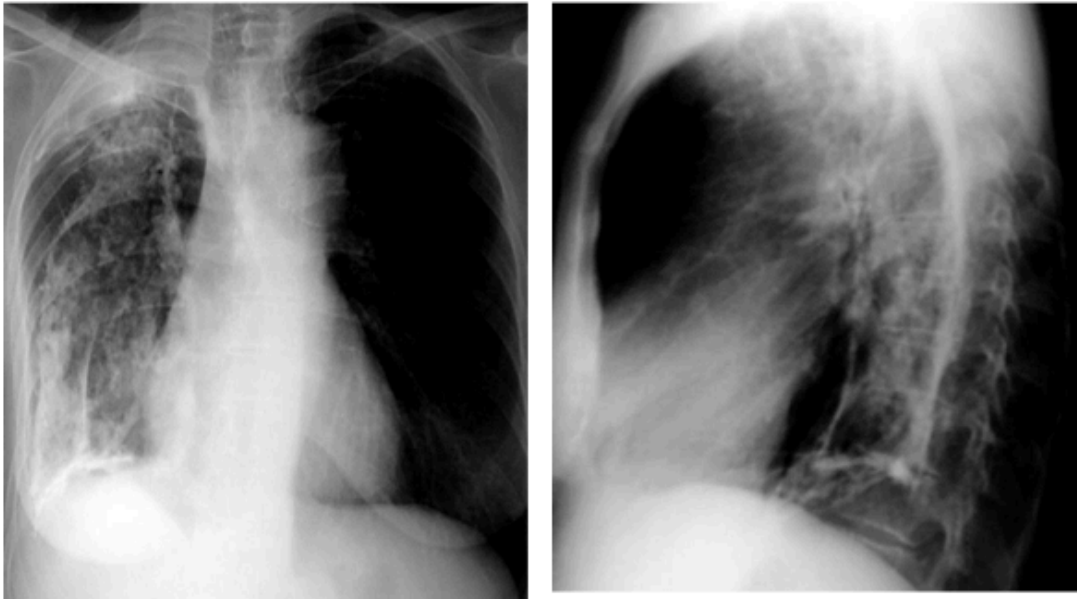
Pneumothorax G
compressif

De quelle pathologie s'agit il ? Quelles sont les 2 causes principales ?



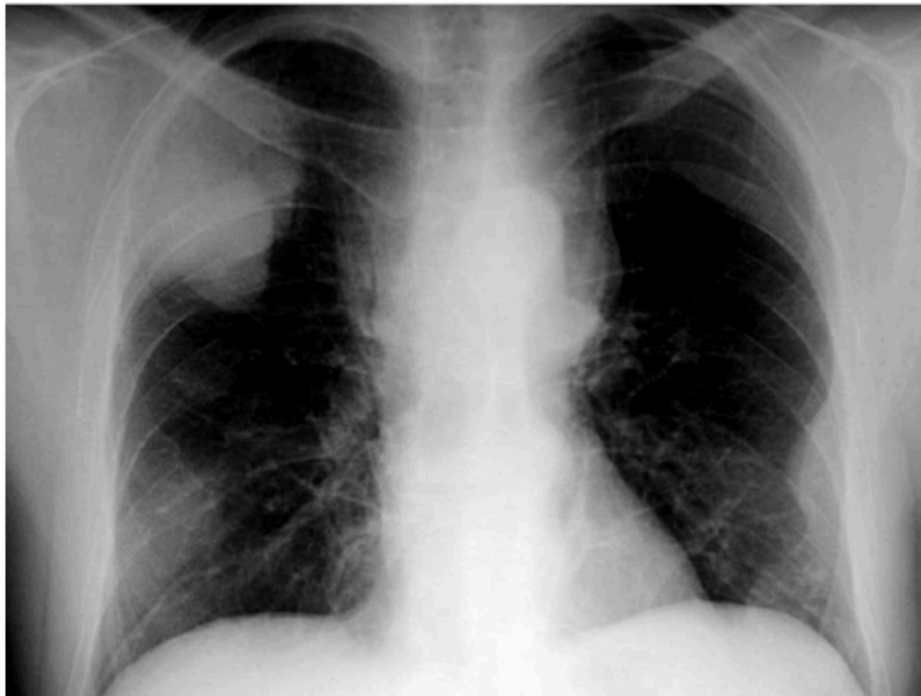
Epaissement pleural circonférentiel
Métastases ou mésothéliome pleural

Comment se nomment ces anomalies ?



Plèvre calcifiée en « os de seiche »

De quoi s'agit il?



Opacités avec lyses osseuses multiples.
Métastases ou myélome

Un dernier cas ?

