

3 EME SEMAINE DE DEVELOPPEMENT EMBRYONNAIRE

- La 3ème semaine fait toujours partie de la **période embryonnaire**.
C'est là que vont débiter : **l'organogénèse** et la **morphogénèse**.
- On y retrouvera également 2 événements majeurs : **la gastrulation** et **la neurulation**

LA GASTRULATION	<p>C'est pendant cette période que vont se mettre en place les 3 feuillets primitifs de l'embryon (ectoblaste, mésoblaste, entoblaste) ⇒ il devient alors tridermique.</p> <ul style="list-style-type: none"> ➤ Ces feuillets donneront naissance à <u>l'ensemble des tissus et des organes</u>. <p>A ce stade, il y a perte de la pluripotence ⇒ le DET devient MULTIPOTENT !</p>
LA LIGNE PRIMITIVE	Elle apparaît sur l'épiblaste et permet l'orientation de l'embryon et définira les grands axes du corps
LA NEURULATION	C'est le début de la formation du système nerveux (SN)

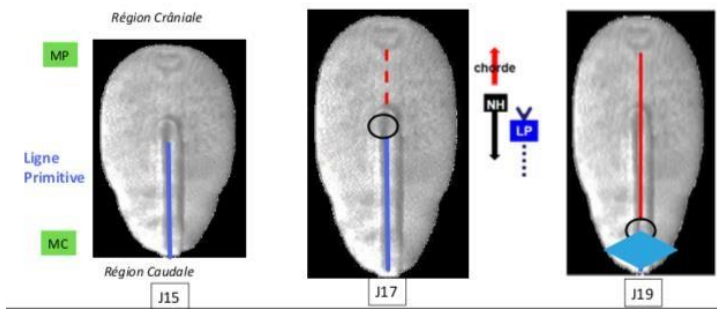
I/ MODIFICATION DE L'ORGANISME MATERNEL

C'est à partir de cette semaine qu'on peut voir les premiers signes de grossesse :

<u>Signes cliniques</u>	<u>Signes biologiques</u>
<ul style="list-style-type: none"> ➤ L'aménorrhée (<i>dû au maintien des sécrétions de progestérone</i>) ➤ Digestifs : nausées, vomissements, hypersialorrhée (<i>dû à l'hyperprogestéronémie</i>) ➤ Urinaires : polyurie, pollakiurie (<i>dû à l'hyperprogestéronémie</i>) ➤ Somnolences, insomnies, fatigue (<i>dû à l'hyperprogestéronémie</i>) ➤ Tension mammaire (<i>dû à l'hyperestrogénie</i>) 	<ul style="list-style-type: none"> ➤ βHCG (Hormone Chronique Gonadotrope) détectable dans le sang et urine ⇒ d'origine trophoblastique (sécrétée par le STT), elle entraîne la persistance du corps jaune gravidique. ➤ Ce corps jaune synthétisera la progestérone jusqu'au 3ème mois (puis le placenta prendra le relais) ⇒ elle entraîne des modifications de l'endomètre

II/ GASTRULATION ET MISE EN PLACE DES 3 FEUILLETS

○ Formation de la ligne primitive



→ A J-15, la LP se forme par épaissement de l'épiblaste sur la face dorsale de l'embryon :

- sur un **axe médian crânio-caudal** (= caudocrânial)
- puis une dépression centrale se creuse en un sillon dans un **sens caudo-crânial**

→ Les cellules les plus latérales de l'épiblaste I vont converger vers l'axe médian, créant une **surélévation** de l'épiblaste qui **se creuse** en une **ligne primitif** avec en avant, le **noeud primitif** = **noeud de Hensen** qui apparaît.

(↳ Il forme une communication avec l'hypoblaste.)

♥ Le **noeud de Hensen** est le centre de coordination du développement des **3 feuillets ET** de la **chorde**

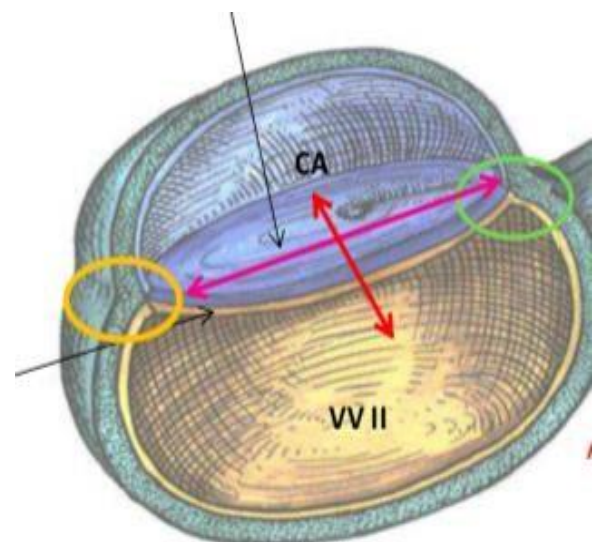
♥ La **LP** est la **traduction morphologique** du mouvement des cellules.

○ Orientation, axes, extrémités (partie non abordée mais importante à comprendre)

- **Face ventrale** = constitué par l'hypoblaste
- **Face dorsale épiblastique** = sur laquelle se forme la LP
- **Extrémité crâniale** = **rostrale** = en avant du noeud de Hensen
- **Extrémité caudale** = en arrière

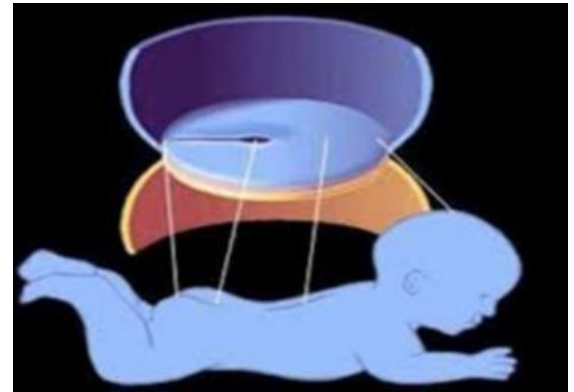
↳ On définit alors les axes :

- **Crânio-caudal** (dans la longueur)
- **Dorso-ventral** (dans l'épaisseur)



Cette LP permet l'orientation et définit l'anatomie. On pourra donc voir que l'embryon possède des territoires bien délimités :

- LP postérieur correspondra au bassin et fessiers
- en avant et niveau médial ce sera le dos
- tout en amont, en haut, c'est la zone du futur cerveau.

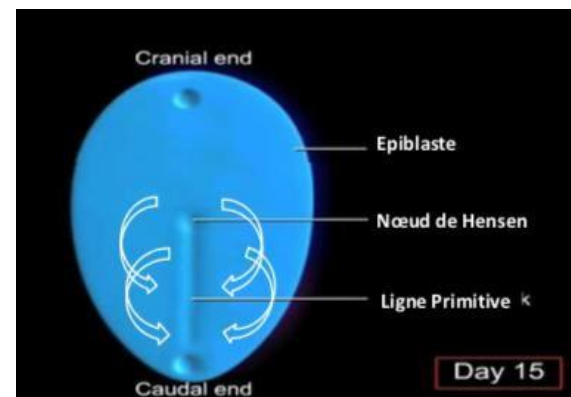


○ Phénomènes de migration cellulaires

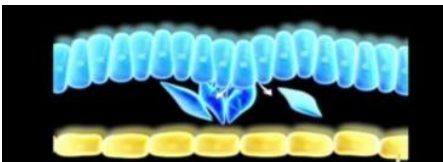
- La gastrulation va débuter ⇒ c'est principalement un phénomène de migration cellulaire.

↳ Les cellules épiblastiques migrent :

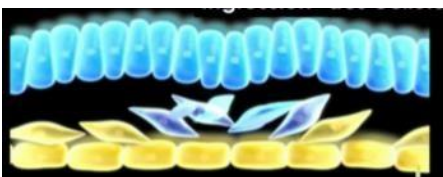1. vers la partie caudale
2. puis plongent au niveau de la LP
3. s'insinuent entre l'épiblaste et l'hypoblaste = c'est l'ingression



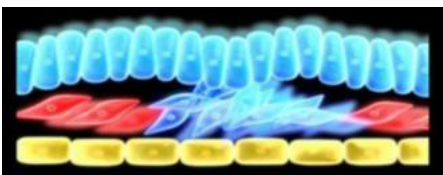
- En entrant dans la LP, elles vont former 2 nouveaux feuilletts :



- ★ L'entoblaste = les cellules épiblastiques vont s'accoler aux cellules hypoblastiques pour **refouler ce feuillet hypoblastique** pour former l'entoblaste à la place.



- ★ **le mésoblaste** = Les cellules épiblastiques continuent de pénétrer pour former le mésoblaste. Il est **au milieu** entre l'entoblaste et l'épiblaste primitif (Ici c'est bien le mésoblaste INTRA-embryonnaire (MIE) car il est dans l'embryon ≠ du mésoblaste EXTRA-embryonnaire)

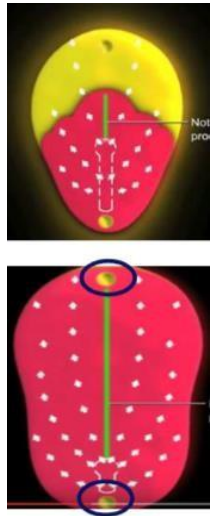


- ★ Une fois le MIE formé, l'épiblaste primitif va prendre le nom d'ectoblaste !
↳ Ce sont les **mêmes cellules** ⇒ elles **n'ont pas migrées**, mais elles ont subi un phénomène de différenciation cellulaire

L'**ectoblaste** se forme donc par *différenciation cellulaire* alors que le **mésoblaste** et l'**entoblaste** se forme par *migration cellulaire*

→ Le MIE va migrer en région **crâniale, latérale et caudale** du DED. Il s'étend partout **SAUF** au niveau de **3 zones** :

- la future **membrane pharyngienne** (extrémité crâniale).
- la future **membrane cloacale** (extrémité caudale).
- la future **chorde** (territoire centrale, entre le nœud de Hensen et la mb pharyngée).
- En avant de la futur membrane pharyngienne, il y a quand même du **MIE**, car c'est dans ce territoire que se formera la **zone cardiogène** (ébauche du cœur), à la 4ème semaine.
- De même pour la zone de la membrane cloacale, en arrière. Le **MIE** servira à la formation des **méats uro-génitaux + du rectum**.



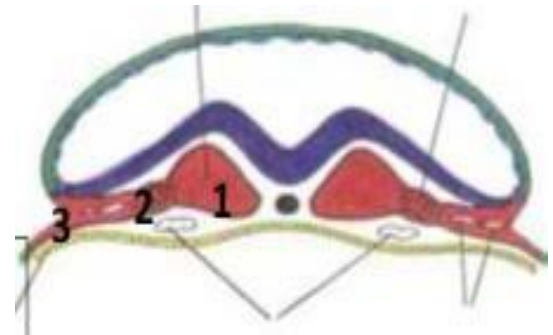
Les cellules épiblastiques migrent VERS la partie **caudale** donc **d'avant en arrière** et **de dehors en dedans** (SENS crânio-caudal) ⇒ alors que la LP s'agrandit selon un **AXE caudo-crânial** vers la membrane pharyngé

↳ Ça permet un allongement de la LP dans le **SENS caudo-crânial**

→ Les cellules mésoblastiques vont former 3 contingents :

1. le **mésoblaste para-axial**
2. **l'intermédiaire**
3. **le latéral** (c'est le MIE le plus latéral qui viendra au contact du MEE)

(Mésenchyme et mésoblaste : c'est le même tissu, sauf que le **mésoblaste** est un tissu conjonctif beaucoup **plus dense** !)



III/ LA MISE EN PLACE DE LA CHORDE

Elle se déroule autour de J17-J19 et va se mettre en place dans le territoire de mésoblaste laissé vacant ⇒ au niveau de l'extrémité crâniale de la LP (en avant du nœud primitif).

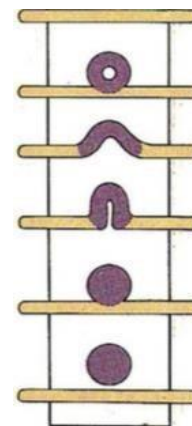
↳ Les cellules ectoblastiques s'invaginent selon un sens caudo-crânial (donc elles migrent vers la mb pharyngienne).

Le nœud de Hensen est la traduction morphologique du mouvement des cellules ⇒ les cellules ectoblastiques vont plonger ⇒ ça va donner un aspect pseudo-troué.

Il faut 3 étapes pour former la corde :

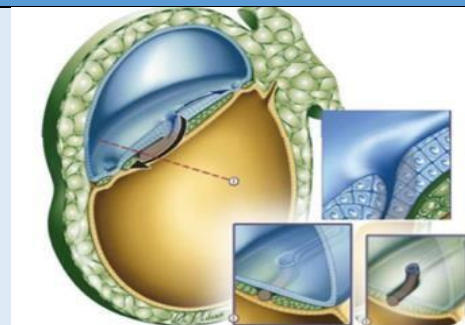
→ le processus chordal

→ la canal chordal → la plaque chordale.



LE PROCESSUS CHORDAL

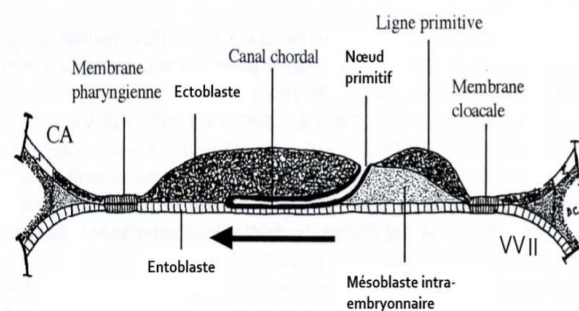
- Les cellules, qui pénètrent au niveau du nœud, vont former le processus chordal.
- Les cellules ectoblastiques deviennent mésoenchymateuses (transition épithélio- mésoenchymateuse) = elle forme le chordomésoblaste. (↳ Ce tissu est du mésoblaste, d'où son nom.)



Ce cordon cellulaire plein est sur un axe médian et se positionne entre l'ectoblaste et l'endoblaste.

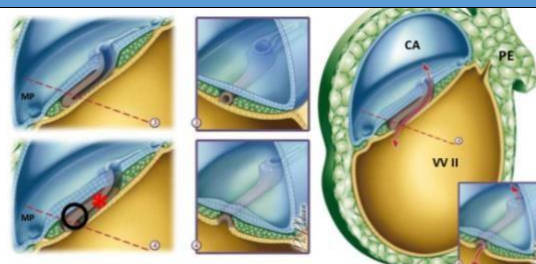
LE CANAL CHORDAL

- Le processus va se creuser en canal et va progresser vers la membrane pharyngienne sans l'atteindre. (↳ Il va vers l'avant et aussi vers le bas pour venir s'accoler à l'endoblaste.)



LA PLAQUE CHORDALE

- La paroi du canal va s'épaissir pour devenir la plaque chordale. (↳ La paroi ventrale va fusionner avec l'endoblaste ⇒ puis se résorber pour s'ouvrir dans la VII. (↳ L'embryon est ouvert à ses 2 extrémités dans la VII et la cavité amniotiques (par le nœud de Hensen).)



- La plaque va proliférer en direction caudale vers le nœud de Hensen, qui lui sera refoulé vers la membrane cloacale.

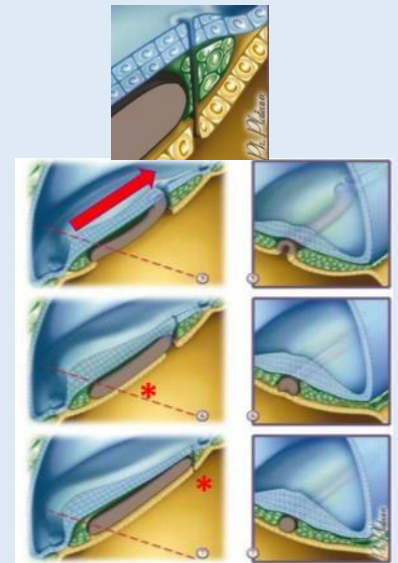
Elle va se séparer de l'ectoblaste et de l'endoblaste.

L'endoblaste va se reconstituer **SAUF** à un endroit ⇒ une communication persistera entre la **CA** et la **VVII** ⇒ il se réduira à un petit canal = **canal neurentérique**.

- A J19, l'endoblaste reconstitué va pousser **vers le haut** tous les éléments de la plaque chordale.
- Cette plaque remonte et prend sa position entre les 2 feuillet = on parlera à ce moment de **chorde dorsale** = axe cellulaire plein et médian (**chorde** = **notochorde**)

- Elle induit la neurulation, si on a pas de chorde on a pas de SN...

Plus tard elle disparaîtra de manière quasi complète et ne persistera que sous la forme du **nucleus pulposus** des disques intervertébraux (*vous verrez ça à la S4 pas d'inquiétude*)



○ évolution de la LP et de la chorde

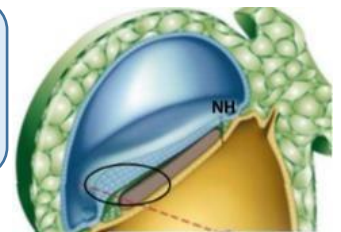
- Au début la LP s'agrandit progressivement
- Puis la chorde va proliférer en direction de la région crâniale. Au fur et à mesure que la chorde s'agrandit et que le **disque embryonnaire croît**, on va avoir microscopiquement un **aspect de recul et diminution de la LP**.
- En fait elle **ne diminue pas**, c'est juste une impression provoquée par toutes les autres structures, qui elles s'agrandissent. Elle finira par **disparaître** à la **4^{ème} semaine**.

(/!\ un item "la LP diminue et recule du fait de la croissance de la chorde" est à compter faux !)

IV/ LA NEURULATION

- Cette étape va participer à la **formation du système nerveux (SN)**.
- L'épiblaste primaire s'est différencié en **ectoblaste** qui va lui-même se différencier en **neurectoblaste** (participera à la formation du SN).
 - ↳ Ce n'est que l'ectoblaste au-dessus de la chorde et en avant du nœud de Hensen qui va se différencier !
 - ↳ L'ectoblaste non différencié en neurectoblaste deviendra **l'épiblaste SECONDAIRE ++** (en périph).

♡ **La neurulation primaire** = c'est toute les étapes qui mènent à la formation du **SN** à partir du **neuroectoblaste**, du **tube neurale** et des **crêtes neurales**



➤ Elle débute juste après la formation de la chorde, vers J19-J20, sur la **face dorsale** du DET : au niveau de **l'axe médian crânio-caudal**, en avant du nœud de Hensen et au-dessus de la chorde (++).

↳ L'ectoblaste va s'épaissir pour devenir le **neurectoblaste**.

➤ La **chorde** a ici un **rôle inducteur** ! C'est un **tissu morphogénétique ++**

➤ Donc le neurectoblaste va continuer à s'épaissir pour former la **plaque neurale**.

↳ Elle a un aspect de **raquette**, **plus large en région crâniale**. Elle a également une croissance rapide et va s'agrandir vers la partie caudale ⇒ dans un **SENS crânio-caudal**. (La partie crâniale donnera le cerveau alors que la partie caudale donnera la moelle épinière)

La gouttière neurale et les crêtes neurales

➤ Les bords latéraux de la plaque vont se soulever par **poussée du mésoblaste sous-jacent** et faire apparaître les **crêtes neurales**.

↳ Elles sont la **zone de jonction** entre le neurectoblaste et l'épiblaste secondaire.

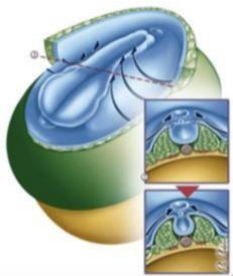
➤ Ce soulèvement va finir par entraîner une **dépression centrale** de la plaque pour obtenir une **gouttière neurale**.

Le tube neural et les crêtes neurales

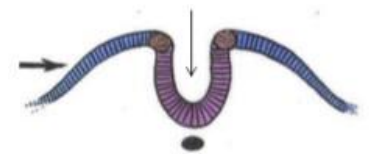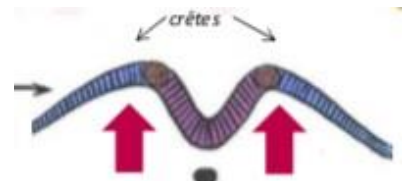
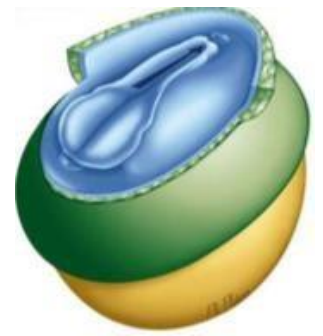
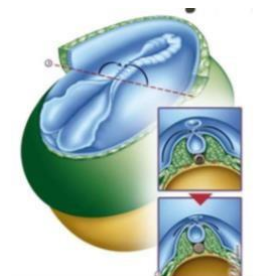
➤ Les bords de la gouttières vont se rejoindre et **fusionner** pour former le **tube neural** (une fois fermé).

↳ Elles commencent à se refermer d'abord dans la partie moyenne (cervicale), donc laisse les **2 extrémités ouvertes** dans la cavité amniotique ⇒ le **neuropore antérieur** et le **postérieur**.

➤ L'**antérieur** se fermera avant, vers J.24/25 et le **postérieur** vers J.26/28.



➤ Le tube neural s'enfoncera dans le mésenchyme sous-jacent et en regard de cette zone, **l'épiblaste secondaire se soudera sur l'axe médian**. (il participera à la formation de la peau en donnant l'épiderme).



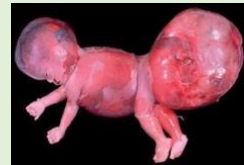V/ LES PATHOLOGIES DE LA 3ÈME SEMAINE

Elles pourront être décelées pendant la grossesse par échographie mais restent quand même très rares.

Anomalies de la LP

- **JUMEAUX / SIAMOIS** : 2 LP → 2 TN → 2 EMBRYONS
- séparation au niveau du mésoblaste latéral → jumeaux
- sinon embryons attachés → siamois

- **TÉRATOME SACRO-COCCYGIEN** :
→ tumeur à partir de reliquats de la LP (cellules pluripotentes, tissus de natures différentes : os, cheveux, dents, nerfs)



(généralement bénigne mais pouvant être **maligne=cellules cancéreuses**)

→ Majoritairement chez les fœtus de sexe féminin

Anomalie de la chorde

- Concerne des anomalies de la formation de la gouttière neurale / du rachis
- **CHORDOME** :
➤ tumeur développée à partir de reliquats de la chorde
 - De localisation axiale (sur le trajet de la chorde): la tête / région sacrée
 - Bénin ou malin

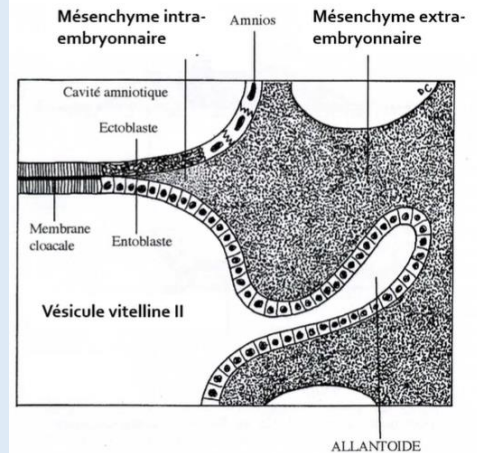
Anomalie de fermeture du TN

- ✓ Spina bifida occulta
- ✓ Spina bifida aperta

VI/ ÉVOLUTION DES ANNEXES

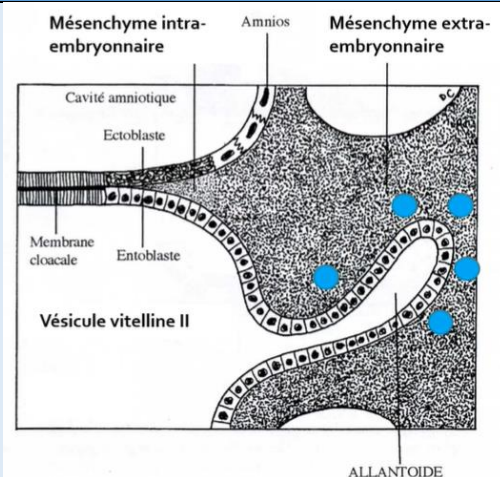
FORMATION DE L'ALLANTOÏDE (J16) :

- **Bourgeon creux** résultant de l'extrusion d'une partie de la **paroi de l'entoblaste** en localisation **extra-embryonnaire**
- Se développe **en regard de la portion caudale** du disque embryonnaire
- Élément constitutif du **pédicule embryonnaire**



LES GONOCYTES PRIMORDIAUX

- **Cellules germinales** à l'origine des spermatogonies et des ovogonies
- **Origine épiblastique**
- Apparaissent à J18 en localisation **extra-embryonnaire** au niveau de la **paroi caudale de la VVII** proche de l'**allantoïde**
- **Migreront en intra-embryonnaire à la 4^{ème} semaine**
Point bleu sur le schéma = gonocytes primordiaux



ILOTS ANGIOFORMATEURS DE WOLFF ET PANDER

- Cellules à l'origine du **système vasculaire extra-embryonnaire**
 - ➔ **Cellules périphériques** : à l'origine de la **paroi des vaisseaux sanguins**
 - ➔ **Cellules centrales** : à l'origine des **cellules des lignées sanguines**
- Apparaissent au sein du **mésenchyme extra-embryonnaire** au niveau de la **lame choriale**, du **pédicule embryonnaire** et de la **lame vitelline** (PAS au niveau de la lame amniotique attention +++)

