

COMPILE : Intro + Semaine 1 - SUJET

Tutorat 2020-2021 : 19 QCMS



QCM 1 : À propos de l'embryologie, donnez la/les bonne(s) réponse(s) :

- A) La morphogenèse se divise en 3 parties
- B) L'embryogenèse permet d'obtenir un embryon didermique
- C) *L'embryologie descriptive concerne la compréhension des mécanismes du développement embryonnaire (Hors Programme)*
- D) Les deux grandes périodes de l'embryologie sont dans un premier temps la période fœtale, puis la période embryonnaire
- E) Les propositions A, B, C, et D sont fausses

QCM 2 : À propos de l'embryologie, donnez la/les bonne(s) réponse(s) :

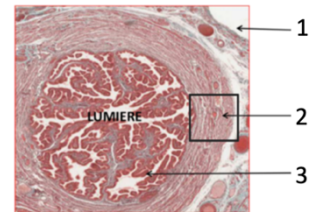
- A) Les trois feuilletts primitifs sont : l'ectoblaste, le mésoblaste et l'entoblaste
- B) *L'embryologie formelle relève de l'observation : elle décrit les étapes de développement dans le temps et l'espace (HP)*
- C) À partir de la 9^{ème} semaine de développement, on peut utiliser la ligne vertex-coccyx pour dater la grossesse
- D) La chronologie est variable : il est difficile de savoir exactement à quel stade on se situe pour un jour donné
- E) Les propositions A, B, C, et D sont fausses

QCM 3 : À propos de la trompe de Fallope, donnez la/les bonne(s) réponse(s) :

- A) Elle possède trois couches différentes : l'endomètre, le myomètre et l'adventice
- B) *Sa muqueuse est un épithélium simple avec des cellules ciliées ou mucosécrétantes (HP)*
- C) Son rôle principal est le transport de l'ovule dans un sens unique : de l'utérus vers l'ovaire
- D) L'utérus est un organe médian et unique, entre la vessie et le rectum
- E) Les propositions A, B, C, et D sont fausses

QCM 4 : À propos de la coupe histologique ci-contre, donnez la/les bonne(s) réponse(s) :

- A) Il s'agit d'une coupe longitudinale de la trompe de Fallope
- B) L'annotation 1 correspond à l'adventice, la couche la plus externe de la trompe
- C) *L'annotation 3 correspond à un épithélium stratifié, composé de cellules cylindriques ciliées ou mucosécrétantes (HP)*
- D) L'annotation 2 correspond au myomètre, couche moyenne de la trompe utérine
- E) Les propositions A, B, C, et D sont fausses



QCM 5 : À propos des modifications maternelles lors du cycle menstruel, donnez la/les bonne(s) réponse(s) :

- A) Elles sont sous influence hormonale
- B) Elles sont dépendantes de la fécondation
- C) Si la fécondation a lieu, l'ovocyte cheminera dans la trompe afin de s'implanter dans l'endomètre
- D) La trompe de Fallope ne subit aucune modification durant le cycle menstruel
- E) Les propositions A, B, C, et D sont fausses

QCM 6 : À propos de la fécondation, donnez la/les bonne(s) réponse(s) :

- A) Elle requiert 2 gamètes : un ovocyte II (bloqué en métaphase II) ainsi qu'un spermatozoïde
- B) Elle a lieu dans le 1/3 interne de l'ampoule
- C) Elle permet la restitution de la diploïdie
- D) Si l'on observe 1 seul globule polaire, alors on est sûr que la fécondation a eu lieu
- E) Les propositions A, B, C, et D sont fausses

QCM 7 : À propos de la première semaine de développement, donnez la/les bonne(s) réponse(s) :

- A) La segmentation a lieu avant la migration de l'œuf
- B) Lors du stade blastocyste de la segmentation, le zygote a la forme d'une mûre
- C) Aux alentours de J6, on parle de blastocyste libre dans la trompe utérine avec son pôle embryonnaire et son pôle anté-embryonnaire
- D) Au début de la segmentation, le nombre de blastomères, ainsi que leur taille, vont augmenter suite aux nombreuses mitoses
- E) Les propositions A, B, C, et D sont fausses

QCM 8 : À propos de la première semaine de développement embryonnaire, indiquez la (les) bonne(s) réponse(s) :

- A) La migration et la segmentation sont deux événements concomitants : ils se déroulent l'un après l'autre
- B) La nidation, bien qu'un événement majeur de la deuxième semaine de développement embryonnaire, débute à la fin de la première semaine du cycle menstruel
- C) À J5/J6, on a un blastocyste, entouré de sa zone pellucide, libre dans la cavité utérine
- D) Généralement, dès la première semaine de développement, on peut diagnostiquer la grossesse
- E) Les propositions A, B, C, et D sont fausses

QCM 9 : À propos de l'embryogenèse, indiquez la (les) proposition(s) exacte(s) :


- A) À la fin de celle-ci, on obtient un embryon tridermique avec le trophoblaste, mésoblaste et entoblaste qui sont les 3 feuilletts primitifs
- B) Elle concerne la formation du fœtus du 3^{ème} mois à la naissance
- C) N'importe quoi ! Elle se déroule pendant les 4 premières semaines de développement embryonnaire
- D) On y observe des phénomènes de fermeture et de plicature des feuilletts
- E) Les propositions A, B, C, et D sont fausses

QCM 10 : À propos de la première semaine de développement embryonnaire, donnez la/les bonne(s) réponse(s) :

- A) La fécondation est tributaire de la maturation et du cheminement des gamètes
- B) Lors du 3^{ème} stade de segmentation, l'œuf se trouve dans la cavité utérine et se creuse d'une cavité appelée blastocyste
- C) La migration passive de l'œuf est permise par une sécrétion de mucus des cellules de la muqueuse, et une contraction involontaire des cellules musculaires lisses de la musculature entre autres
- D) Il peut y avoir des anomalies comme une altération du patrimoine génétique ou encore une anomalie de la migration
- E) Les propositions A, B, C et D sont fausses

QCM 11 : À propos de l'image ci-contre, donnez la/les bonne(s) réponse(s) :

- A) L'annotation 1 correspond au blastocèle
- B) Non ! c'est l'annotation 2 qui représente le blastocèle
- C) La flèche 3 indique la zone pellucide
- D) Cette image montre le dernier stade de la segmentation : l'éclosion (se faisant par le pôle anté-embryonnaire)
- E) Les propositions A, B, C et D sont fausses



QCM 12 : À propos de la morphogenèse, donnez la/les bonne(s) réponse(s) :

- A) Tout comme l'embryogenèse, elle est divisée en 2 parties.
- B) Elle est essentiellement présente durant la période embryonnaire.
- C) La morphogenèse de type I consiste en l'obtention d'un embryon tridermique via des phénomènes de plicature et fermeture de feuilletts.
- D) La morphogenèse de type II permet quant à elle l'acquisition de la morphologie humaine.
- E) Les propositions A, B, C, et D sont fausses.

QCM 13 : À propos de la segmentation, donnez la/les bonne(s) réponse(s) :

- A) Il s'agit d'une série de méioses à partir des 2 premiers blastomères.
- B) La segmentation est composée de 4 stades successifs : pré-compactation, morula, cavitation et éclosion.
- C) La perte de la totipotence des cellules a lieu au stade de compaction (2^{ème} stade de la segmentation)
- D) L'éclosion se fait par le pôle anté-embryonnaire.
- E) Les propositions A, B, C et D sont fausses.

QCM 14 : À propos des pathologies de la première semaine de développement embryonnaire :

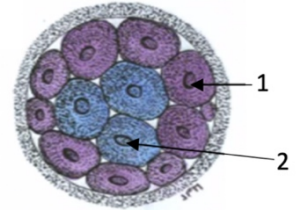
- A) La mort de l'œuf est la pathologie la plus courante
- B) Une anomalie de la migration engendre une grossesse ectopique. Elle peut être extra-utérine ou intra-utérine
- C) Le cas des jumeaux n'est pas considéré comme une pathologie mais comme un variant
- D) Certains cas de grossesses ectopiques courent un risque hémorragique
- E) Les propositions A, B, C, et D sont fausses

QCM 15 : À propos des modifications maternelles lors du cycle menstruel :

- A) Elles ont lieu à chaque cycle de manière physiologique, qu'il y ait fécondation ou non
- B) Dans la trompe, on observera une diminution de la hauteur de l'épithélium de recouvrement
- C) En deuxième partie de cycle, l'endomètre s'amincit et devient sécrétoire avec les glandes qui se gorgent de glycogène
- D) Ces modifications permettent à l'endomètre d'être le mieux à même d'accueillir l'ovocyte
- E) Les propositions A, B, C, et D sont fausses

QCM 16 : À propos du schéma ci-contre, indiquez la (les) proposition(s) exacte(s) :

- A) À ce stade, le zygote est au niveau du 1/3 interne de l'ampoule
- B) L'annotation 1 correspond à des cellules qui donneront le trophoblaste, à l'origine de l'ensemble des tissus embryonnaires
- C) À ce stade, on observe une perte de la pluripotence des cellules
- D) L'annotation 2 correspond aux cellules de la MCI, recouvertes de microvillosités, et peuvent reconstituer un individu en entier
- E) Les propositions A, B, C, et D sont fausses



QCM 17 : À propos de l'embryologie, indiquez la (les) proposition(s) exacte(s) :

- A) L'embryogenèse se déroule de la fécondation au début de la gastrulation
- B) L'organogenèse 2 comprend des phénomènes de remodelage et de maturation des ébauches afin d'obtenir un organe non fonctionnel et définitif
- C) La période embryonnaire correspond au 2 premiers mois de développement
- D) L'organogenèse 2 s'étend dans la période fœtale
- E) Les propositions A, B, C et D sont fausses

QCM 18 : À propos de la première semaine de développement embryonnaire, indiquez la (les) proposition(s) exacte(s) :

- A) Elle correspond à la 3^{ème} semaine d'aménorrhée
- B) Elle se déroule pendant la phase post-ovulatoire du cycle menstruel de la femme
- C) Les modifications observées durant cette semaine, permettent de définir s'il y a eu fécondation ou non
- D) Parmi ces modifications, on peut observer un épaississement une spiralisation des vaisseaux et des glandes utérines
- E) Les propositions A, B, C, et D sont fausses

QCM 19 : À propos de la première semaine de développement embryonnaire, indiquez la (les) proposition(s) exacte(s) (relu par la prof) :

- A) La fécondation, par pénétration du spermatozoïde dans l'ovocyte I, a pour conséquence le rétablissement de la diploïdie entre autres
- B) À J3, l'œuf est au stade de précompaction et se trouve à peu près au niveau de l'isthme de la trompe
- C) La migration du zygote est uniquement permise par ces différents mécanismes : contraction des cellules musculaires lisses et sécrétions des cellules glandulaires
- D) La segmentation est le phénomène permettant à l'œuf de passer d'une cellule à un blastocyste libéré de sa ZP
- E) Les propositions A, B, C, et D sont fausses

COMPILE : Intro + Semaine 1 - CORRECTION



1/	E	2/	ABCD	3/	B	4/	B	5/	A
6/	AC	7/	E	8/	EE	9/	C	10/	ACD
11/	BD	12/	BD	13/	BCD	14/	ABCD	15/	AB
16/	E	17/	CD	18/	ABD	19/	BD		

QCM 1 : E

- A) Faux : Item cadeau. C'est en 2 parties. ☺
- B) Faux : Elle permet d'obtenir un embryon **tridermique** (ectoblaste, mésoblaste, entoblaste)
- C) Faux : Attention l'embryologie descriptive relève de l'**observation**. Ici, il s'agissait de l'embryologie causale (retenez bien les différentes appellations +++)
- D) Faux : Il faut faire attention à l'ordre ! On a d'abord la période embryonnaire (2 premiers mois) et ensuite on a la période foetale (3^{ème} mois à la naissance)
- E) Vrai

QCM 2 : ABCD

- A) Vrai
- B) Vrai : Encore une fois apprenez bien les différents noms (descriptive/formelle et moléculaire/causale/fonctionnelle)
- C) Vrai
- D) Vrai : Notion vraiment importante à retenir ! On n'est pas à 1j près ☺
- E) Faux

QCM 3 : B

- A) Faux : Attention l'endomètre et le myomètre sont les couches de l'**utérus** et non pas de la trompe !
- B) Vrai
- C) Faux : C'est l'inverse : c'est de l'ovaire vers l'utérus.
- D) Faux : Attention ici vous avez affaire avec un piège énoncé. L'item est juste mais on parle de la trompe et pas de l'utérus ☺. +++ Je vous **rassure** tout de suite : la prof **ne fera jamais** ce genre de pièges, je l'ai fait uniquement pour que vous soyez bien attentifs +++.
- E) Faux

QCM 4 : B

- A) Faux : Attention ! C'est une coupe **transversale** de la trompe ☺
- B) Vrai
- C) Faux : La muqueuse de la trompe est un épithélium **simple**, soit avec une seule couche de cellules ! Il n'est donc pas stratifié.
- D) Faux : Encore une fois, faites attention j'ai déjà fait ce piège ! Le myomètre fait partie de l'utérus. Pour la trompe on parle juste de **musculeuse** ☺
- E) Faux

QCM 5 : A

- A) Vrai
- B) Faux : Justement non elles sont **indépendantes** de la fécondation puisqu'elles se font à **chaque nouveau cycle**.
- C) Faux : Attention, une fois que la fécondation a eu lieu on ne parle plus d'ovocyte mais de **ZYGOTE**, **œuf** ou encore **embryon** !
- D) Faux : On a la contraction des cellules musculaires lisses de la musculeuse par exemple ou encore l'abaissement de la hauteur de l'épithélium de la muqueuse.
- E) Faux

QCM 6 : AC

- A) Vrai
- B) Faux : Elle a lieu dans le 1/3 **externe** de l'ampoule. Le 1/3 interne c'est lors du premier stade de segmentation.
- C) Vrai
- D) Faux : C'est quand on observe 2 GP que l'on peut confirmer qu'il y a eu la fécondation. Il signifie la fin de la méiose.
- E) Faux

QCM 7 : E

- A) Faux : La segmentation et la migration ont lieu en même temps !
- B) Faux : C'est au stade morula où l'œuf ressemble à une mûre/ramboise. Au stade blastocyste, il va se creuser d'une cavité que l'on appelle blastocèle.
- C) Faux : Le blastocyste est libre mais dans la cavité utérine et non pas dans la trompe ! Sinon il y a un risque de grossesse ectopique extra-utérine !
- D) Faux : Attention l'œuf ne grandit pas ! Pendant la segmentation, il est limité par la ZP et n'en sera libéré que lors du dernier stade, soit lors de l'éclosion 😊
- E) Vrai

QCM 8 : E

- A) Faux : Ces deux événements sont concomitants il se déroulent en **MÊME TEMPS**
- B) Faux : Elle débute à la fin de la 1ère semaine de DE !
- C) Faux : Il est débarrassé de sa ZP attention
- D) Faux : On ne peut pas la diagnostiquer car les modifications que l'on observe sont les mêmes qu'il y ait grossesse ou non !
- E) Vrai

QCM 9 : C

- A) Faux : On obtient bien un embryon tridermique mais attention il s'agit de l'**ECTOBLASTE**, du **mésoblaste** et de l'**entoblaste**. Le trophoblaste n'a rien avoir ici.
- B) Faux : Totalement faux. L'embryogenèse concerne la formation de l'**embryon** et se déroule pendant les 4 premières semaines de DE et elle fait partie de la période embryonnaire !
- C) Vrai
- D) Faux : Nope ! attention les phénomènes de plicature/fermeture concerne la morphogenèse (plus précisément la type I). En revanche, on observe des phénomènes de migration et de différenciation pour obtenir les 3 feuillets primitifs !
- E) Faux

QCM 10 : ACD

- A) Vrai
- B) Faux : la cavité formée s'appelle blastocèle !
- C) Vrai
- D) Vrai
- E) Faux

QCM 11 : BD

- A) Faux : Ça correspond à la MCI (qui sort en dernier) et au reste de trophoblaste
- B) Vrai
- C) Faux : Elle indique les cellules du trophoblaste !
- D) Vrai
- E) Faux

QCM 12 : BD

- A) Faux : Attention ce sont l'ORGANOGENÈSE et la MORPHOGENÈSE qui sont divisée en deux parties et non pas l'embryogenèse.
- B) Vrai
- C) Faux : Je sais que c'est un piège pas très cool mais la M1 consiste en l'obtention d'un embryon **tridimensionnel**. L'embryon tridermique c'est l'embryogenèse (avec la gastrulation). Faites attention à ne pas lire trop vite 😊
- D) Vrai
- E) Faux

QCM 13 : BCD

- A) Faux : C'est une série de **mitoses** ! Faites bien la différence entre les deux. La méiose c'est pour la formation des gamètes.
B) Vrai
C) Vrai
D) Vrai
E) Faux

QCM 14 : ABCD

- A) Vrai
B) Vrai
C) Vrai
D) Vrai
E) Faux

QCM 15 : AB

- A) Vrai
B) Vrai
C) Faux : L'endomètre s'épaissit attention !
D) Faux : Elles permettent d'accueillir l'embryon/zygote !! L'ovocyte, s'il n'est pas fécondé, ne va pas s'implanter dans l'utérus et va être éliminé lors des menstruations ☹️
E) Faux

QCM 16 : E

- A) Faux : on est au stade **morula** (environ J4) et l'œuf rentre dans la **cavité utérine** !
B) Faux : ces cellules donnent bien le trophoblaste ! Cependant, celui-ci est à l'origine des **tissus extra-embryonnaires** (sauf le MEE) !
C) Faux : au stade morula on observe une perte de la **TOTIPOTENCE** des cellules, elles deviennent ainsi pluripotentes
D) Faux : alors les cellules de la MCI ne sont pas recouvertes de MV (ce sont les cellules du **trophoblaste**, qui elles, sont polarisées). Elles ne permettent pas non plus de reconstituer un individu en entier puisque celles-ci sont **pluripotentes** ! Seules les cellules totipotentes en ont la capacité ++
E) Vrai

QCM 17 : CD

- A) Faux : FIN de la gastrulation ! piège pas cool mais il faut être attentif
B) Faux : pareil, attention à ne pas lire trop vite : c'est pour obtenir un organe FONCTIONNEL
C) Vrai
D) Vrai
E) Faux

QCM 18 : ABD

- A) Vrai
B) Vrai
C) Faux : Non ! Ces modifications sont observées **classiquement** à chaque nouveau cycle ! Il est **impossible** de déterminer s'il y a eu fécondation à ce stade (ça sera possible **à partir de la 3^{ème} semaine de DE**)
D) Vrai
E) Faux

QCM 19 : BD

- A) Faux : Il faut un ovocyte **II** (bloqué en M2) attention lisez bien !
B) Vrai
C) Faux : Ce n'est pas exhaustif ! Il manque le **battement des cils** des cellules épithéliales !
D) Vrai
E) Faux

COMPILE : Semaine 2 - SUJET

Tutorat 2020-2021 : 38 QCMS



QCM 1 : A propos de l'étape d'apposition, donnez la/les bonne(s) réponse(s) :

- A) La fenêtre d'implantation correspond à la partie postéro-supérieure de l'utérus
- B) L'œuf doit être dans un état d'activation
- C) L'endomètre doit être dans un état d'activation
- D) Les invadopodes de l'endomètre apparaissent suite à la diminution des mucines
- E) Les propositions A, B, C et D sont fausses

QCM 2 : Concernant la nidation, donnez la/les bonne(s) réponse(s) :

- A) Elle commence au 6ème jour du cycle menstruel
- B) L'endomètre est dans sa phase proliférative
- C) Elle se déroule en 6 étapes : la dernière étant la réaction déciduale
- D) Un mauvais dialogue moléculaire entre l'ovocyte et l'endomètre peut être responsable d'une stérilité
- E) Les propositions A, B, C et D sont fausses

QCM 3 : A propos de la formation du DED & des cavités, donnez la/ les bonne(s) réponse(s) :

- A) La cavité amniotique est créée par aspiration du liquide intra-utérin
- B) La membrane de Heuser se forme suite à l'épibolie
- C) Le toit de la vésicule vitelline correspond aux cellules de l'hypoblaste
- D) Le mésenchyme extra-embryonnaire est un tissu dense qui s'interpose entre le DED et le CTT en périphérie
- E) Les propositions A, B, C et D sont fausses

QCM 4 : A propos de la deuxième semaine embryonnaire, donnez la/ les bonne(s) réponse(s) :

- A) La vésicule vitelline secondaire est limitée par l'hypoblaste et la membrane de Heuser
- B) De l'épiblaste primitif dérivera tous les organes mais pas les tissus extra-embryonnaires
- C) La cavité amniotique apparaît après la différenciation de la masse cellulaire interne en 2 feuilletts primitifs (hypoblaste et épiblaste)
- D) La paroi de la cavité amniotique est l'amnios et est composé des amnioblastes et de la somatopleure extra-embryonnaire
- E) Les propositions A, B, C et D sont fausses

QCM 5 : A propos de la deuxième semaine embryonnaire, donnez la/ les bonne(s) réponse(s) :

- A) Durant l'intrusion un complexe ligand-récepteur se met en place : laminine (récepteur sur la membrane basale) et intégrine (ligand sur le trophoblaste)
- B) Durant la dissociation, les gélatinases trophoblastiques digèrent le collagène IV
- C) Après l'implantation complète du blastocyste on peut constater des pseudo-menstruations
- D) Le coelome externe se forme à partir des lacunes creusées dans le mésenchyme extra-embryonnaire
- E) Les propositions A, B, C et D sont fausses

QCM 6: A propos de la deuxième semaine embryonnaire, donnez la/ les bonne(s) réponse(s) :

- A) Le kyste exocoelomique est un reliquat de la vésicule vitelline primaire
- B) La stromélysine est responsable de la réaction déciduale
- C) La nidation et la formation du DED se réalisent simultanément
- D) Le pédicule extra-embryonnaire relie le feuillet externe (lame vitelline) et le feuillet interne (lame chorale + lame amniotique)
- E) Les propositions A, B, C et D sont fausses

QCM 7 : A propos de l'accolement, donnez la/ les bonne(s) réponse(s) :

- A) L'œuf s'appose par le pôle ab-embryonnaire
- B) L'état d'activation de l'œuf permet d'éviter qu'il soit reconnu comme un organisme étranger à celui de la mère
- C) L'interdigitation est permise grâce à l'effet ventouse des microvillosités endométriales qui aspirent le liquide intra-utérin
- D) Les mucines constituent un manteau de glycocalyx sur la paroi endométriale essentiellement composé de lipides
- E) Les propositions A, B, C et D sont fausses

QCM 8 : A propos de la cavité amniotique, donnez la/ les bonne(s) réponse(s) :

- A) L'apoptose des cellules du cytotrophoblaste est permise grâce à un signal envoyé par les cellules hypoblastiques
- B) Les amnioblastes sont situés en dedans de la splanchnopleure extra-embryonnaire
- C) Les amnioblastes sont des cellules pavimenteuses
- D) Le plancher de la cavité amniotique correspond à l'épiblaste primitif
- E) Les propositions A, B, C et D sont fausses

QCM 9 : A propos de la deuxième semaine embryonnaire, donnez la/ les bonne(s) réponse(s) :

- A) Les molécules d'adhérences présentent sur l'endomètre entrent en jeu dans les mécanismes de coordination nécessaires à l'apposition de l'œuf sur l'endomètre
- B) Les invadopodes sont issus du syncytiotrophoblaste tandis que les pinopodes sont des microvillosités endométriales
- C) La fibronectine présente dans la MEC est le ligand du complexe ligand-récepteur réalisé avec les intégrines trophoblastiques durant l'étape d'invasion
- D) La caduque réfléchie se trouve entre l'œuf et le myomètre
- E) Les propositions A, B, C et D sont fausses

QCM 10 : A propos de la réaction déciduale, donnez la/ les bonne(s) réponse(s) :

- A) Durant la réaction déciduale les fibroblastes subissent une transformation de type épithéloïde.
- B) Les fibroblastes du chorion deviennent plus volumineux et se chargent de protéines
- C) Le rôle nutritif de cette réaction nécessite un recrutement lymphocytaire
- D) Elle commence dès le début de la seconde semaine de développement embryonnaire
- E) Les propositions A, B, C et D sont fausses

QCM 11 : A propos de la 2^{ème} semaine de développement embryonnaire, donnez la/les bonne(s) réponse(s) :

- A) L'interdigitation se produit lors de l'étape de fixation
- B) Les mucines disparaissent totalement à l'étape d'accolement
- C) Les cellules trophoblastiques produisent des gélatinases et des collagénases qui digèrent respectivement le collagène IV et le collagène I
- D) La stromélysine permet la mise en place de la circulation utéro-lacunaire
- E) Les propositions A, B, C et D sont fausses

QCM 12 : Concernant les différents complexes ligand-récepteur durant la 2^{ème} semaine de développement embryonnaire, donnez la/les bonne(s) réponse(s) :

- A) Durant l'apposition, on retrouve la sélectine (ligand) sur le trophoblaste et son récepteur sur l'endomètre
- B) Durant l'apposition, on retrouve l'EGF (ligand) sur le trophoblaste et son récepteur sur l'endomètre
- C) Durant l'intrusion, on retrouve la laminine (ligand) sur la membrane basale et l'intégrine (récepteur) sur le trophoblaste
- D) Durant la colonisation, on retrouve la fibronectine (ligand) sur le trophoblaste et l'intégrine (récepteur) sur la membrane extra-cellulaire
- E) Les propositions A, B, C et D sont fausses

QCM 13 : A propos de la 2^{ème} semaine de développement embryonnaire, donnez la/les bonne(s) réponse(s) :

- A) Les gélatinases épiblastiques digèrent le collagène IV
- B) Durant l'intrusion les invadopodes de syncytiotrophoblaste permettent l'érosion de la membrane basale
- C) La fibronectine est une glycoprotéine de la matrice extra-cellulaire
- D) Le blastocyste est entièrement implanté 10 jours après l'ovulation
- E) Les propositions A, B, C et D sont fausses

QCM 14 : A propos de la 2^{ème} semaine de développement embryonnaire, donnez la/les bonne(s) réponse(s) :

- A) Les amnioblastes sont des cellules pavimenteuses
- B) L'hypoblaste est constitué de cellules prismatiques
- C) Le mésenchyme extra-embryonnaire s'interpose entre le disque embryonnaire tridermique et le cytotrophoblaste
- D) Les cellules épiblastiques sont prismatiques
- E) Les propositions A, B, C et D sont fausses

QCM 15 : A propos de la 2^{ème} semaine de développement embryonnaire, donnez la/les bonne(s) réponse(s) :

- A) L'endomètre se compose d'un épithélium reposant sur une lame basale adjacente au chorion
- B) L'œdème du chorion est permis grâce à la présence du corps jaune
- C) L'interdigitation entre les pinopodes et les microvillosités trophoblastiques a lieu durant l'accolement
- D) Le perlecan est une molécule d'adhérence présente sur l'œuf en état d'activation
- E) Les propositions A, B, C et D sont fausses

QCM 16 : A propos de la 2^{ème} semaine de développement embryonnaire, donnez la/les bonne(s) réponse(s) :

- A) Une nidation ectopique peut être intra ou extra utérine
- B) L'augmentation des vaisseaux spiralés a lieu en première partie du cycle menstruel
- C) L'embryon s'implante par le pôle embryonnaire
- D) La faible antigénicité de l'embryon lui permet de ne pas attaquer l'organisme maternel
- E) Les propositions A, B, C et D sont fausses

QCM 17 : A propos de la 2^{ème} semaine de développement embryonnaire, donnez la/les bonne(s) réponse(s) :

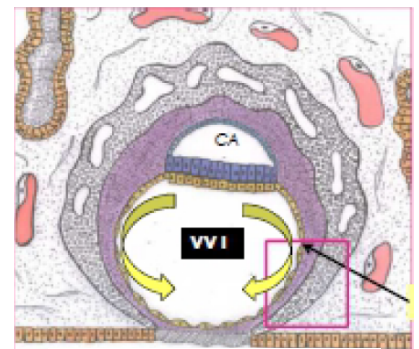
- A) Les mucines sont totalement éliminées à l'étape d'apposition
- B) La réaction déciduale s'achève par la zone de nidation après la transformation épithéloïde du reste du chorion
- C) Le bouchon de fibrine permettant la coagulation/cicatrisation de l'endomètre est responsable d'une grosse hémorragie interne
- D) Le collagène I est un constituant de la membrane basale qui est digéré par les collagénases trophoblastiques
- E) Les propositions A, B, C et D sont fausses

QCM 18 : A propos de la 2^{ème} semaine de développement embryonnaire, donnez la/les bonne(s) réponse(s) :

- A) La cavité amniotique se forme entre l'épiblaste et le cytotrophoblaste
- B) Le pédicule (extra-) embryonnaire formé de mésoblaste participera à la formation du futur cordon ombilical
- C) La membrane de Heuser se forme avant le coelome externe
- D) Les amnioblastes et le mésenchyme extra-embryonnaire dérivent de l'épiblaste secondaire
- E) Les propositions A, B, C et D sont fausses

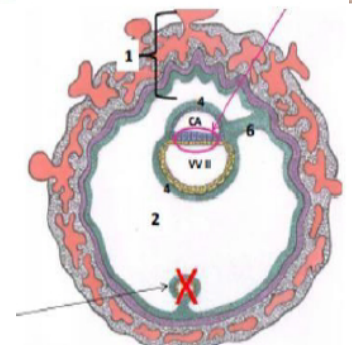
QCM 19 : A propos du schéma suivant, donnez la/les bonne(s) réponse(s) :

- A) Les flèches jaunes représentent un évènement du processus de nidation
- B) La circulation utéro-lacunaire est mise en place
- C) La flèche pointe la deuxième poussée hypoblastique
- D) Le blastocèle va naître à partir des lacunes de syncytiotrophoblaste
- E) Les propositions A, B, C et D sont fausses



QCM 20 : A propos du schéma suivant, donnez la/les bonne(s) réponse(s) :

- A) Le 1 représente la sphère choriale composé du syncytiotrophoblaste gorgé de sang, du cytotrophoblaste et de la lame choriale (mésenchyme extra-embryonnaire)
- B) Le cercle représente le disque embryonnaire didermique
- C) A cette étape, l'embryon est totalement implanté
- D) Le 2 représente le coelome interne
- E) Les propositions A, B, C et D sont fausses



QCM 21 : A propos des modifications maternelles lors de la 2^{ème} semaine de développement embryonnaire, donnez la/les bonne(s) réponse(s) :

- A) Elle se déroule durant la phase post-ovulatoire du cycle menstruel
- B) En absence de fécondation, l'augmentation de progestérone entraîne les menstruations
- C) L'environnement le plus propice à la survie de l'œuf se traduit notamment par la présence de vaisseaux spiralés
- D) Ces modifications permettent une implantation réussie entre J18 et J20
- E) Les propositions A, B, C et D sont fausses

QCM 22 : A propos de la 2^{ème} semaine de développement embryonnaire, donnez la/les bonne(s) réponse(s) :

- A) Elle commence à l'apposition du blastocyste libre et s'achève après la gastrulation
- B) On peut aussi l'appeler 4^{ème} semaine d'aménorrhée
- C) L'évolution de l'œuf se traduit par le déroulement de 2 évènements séquentiels : la nidation et la formation du DET
- D) La zone d'implantation se situe sur la face supéro-antérieure du corps de l'utérus
- E) Les propositions A, B, C et D sont fausses

QCM 23 : A propos de la 2^{ème} semaine de développement embryonnaire, donnez la/les bonne(s) réponse(s) :

- A) La nidation est un phénomène statique
- B) On peut constater les premiers signes de gestation
- C) La première étape de la nidation commence en fin de première semaine
- D) La muqueuse de l'utérus est formé d'un épithélium de revêtement, d'une membrane basale et d'un chorion superficiel
- E) Les propositions A, B, C et D sont fausses

QCM 24 : A propos de la 2^{ème} semaine de développement embryonnaire, donnez la/les bonne(s) réponse(s) :

- A) L'apposition correspond à l'accolement du blastocyste contenu dans la zone pellucide à l'épithélium
- B) Durant la phase d'intrusion tout l'épithélium s'érode par un phénomène d'apoptose
- C) Entre le 7^{ème} et le 9^{ème} jour, la digestion enzymatique de la membrane basale et de la fibronectine matricielle permet à l'œuf de s'implanter dans le chorion
- D) Le disque embryonnaire didermique se forme par différenciation du trophoblaste
- E) Les propositions A, B, C et D sont fausses

QCM 25 : A propos de la 2^{ème} semaine de développement embryonnaire, donnez la/les bonne(s) réponse(s) :

- A) On observe des lacunes (espaces liquidiens dénués d'éléments cellulaires) dans le STT (circulation utéro-lacunaire) et dans le CTT (cœlome externe)
- B) Les premiers échanges entre le blastocyste et la mère ont lieu entre le 10^{ème} et 12^{ème} jour de développement lorsque la stromélysine lyse la paroi vasculaire des vaisseaux choriaux pour qu'ils fusionnent avec les lacunes de STT
- C) Le kyste exocoelomique est un reliquat de la vésicule vitelline primitive qui va dégénérer
- D) A la fin de la 2^{ème} semaine de développement on peut observer deux demies-sphères creuses autour du disque embryonnaire : la cavité amniotique et la vésicule vitelline secondaire respectivement au-dessus et en dessous
- E) Les propositions A, B, C et D sont fausses

QCM 26 : A propos de la 2^{ème} semaine de développement embryonnaire, donnez la/les bonne(s) réponse(s) :

- A) L'hypoblaste et l'épiblaste viendront proliférer à 2 reprises chacun : l'un pour donner la membrane de Heuser et la deuxième poussée hypoblastique et l'autre les amnioblastes et le mésenchyme extra-embryonnaire
- B) En bordure de blastocèle, lors du 8^{ème} jour, des cellules cubique peuvent être observées
- C) Au moment de l'apposition, le blastocyste excentre la masse cellulaire interne au niveau du pôle embryonnaire
- D) Les fibroblastes du chorion se transforment autour de J10
- E) Les propositions A, B, C et D sont fausses

QCM 27 : A propos de la mise en place de la circulation utéro-lacunaire, donnez la/les bonne(s) réponse(s) :

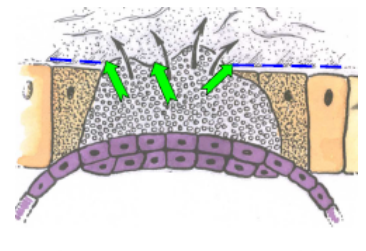
- A) Elle a lieu entre J10 et J12 du cycle menstruel
- B) Elle est permise, entre autres, par la confluence des lacunes du STT tout autour du blastocyste
- C) Elle se déroule en parallèle de la formation des villosités choriales primaires
- D) C'est grâce à la stromélysine cytotrophoblastique que le sang va pouvoir se déverser dans les lacunes
- E) Les propositions A, B, C et D sont fausses

QCM 28 : A propos de la 2^{ème} semaine de développement embryonnaire, donnez la/les bonne(s) réponse(s) :

- A) L'accolement du blastocyste sur l'endomètre est permis par les pinopodes endométriales, les facteurs de croissance et molécules d'adhérences sécrétés par le trophoblaste
- B) Les pinopodes sont des microprotusions de la membrane plasmique ayant un rôle dans l'absorption du liquide intra-utérin
- C) L'interdigitation issu de l'apposition est un état moins stable que celui atteint après clivage des mucines
- D) A cette période, il n'y a aucun signe de grossesse et la mère peut même avoir des pseudo-menstruations
- E) Les propositions A, B, C et D sont fausses

QCM 29 : Concernant cette image, donnez la/les bonne(s) réponse(s) :

- A) On observe un bouchon de fibrine
- B) C'est l'étape de dissociation de l'épithélium endométrial
- C) La vésicule vitelline n'est pas encore formée
- D) A cette étape, un complexe ligand-récepteur se met en place : la fibronectine de la matrice extra-cellulaire (ligand) avec les intégrines trophoblastiques (récepteur)
- E) Les propositions A, B, C et D sont fausses



QCM 30 (ronéo) : En ce qui concerne la nidation :

- A) Elle intervient essentiellement durant la 2^{ème} semaine de développement
- B) La période la plus propice pour la nidation se situe pendant la fenêtre d'implantation, entre J18 et J20 du cycle menstruel
- C) Elle s'accompagne des premiers signes cliniques de gestation
- D) Elle se déroule de façon concomitante avec la formation du disque embryonnaire tridermique
- E) Elle correspond à l'implantation de l'œuf dans le chorion de l'endomètre
- F) Elle se déroule normalement dans la zone de nidation située au niveau de la partie supérieure de la face postérieure du col de l'utérus

QCM 31 (ronéo) : La phase d'apposition

- A) Marque la fin de la 2^{ème} semaine de développement
- B) Implique, entre autres, un dialogue moléculaire entre l'endomètre et le blastocyste qui débute dès cette première phase de la nidation
- C) Implique, entre autres, des digitations, les pinopodes, qui apparaissent à la surface des cellules de l'épithélium de l'endomètre
- D) Implique, entre autres, des expansions du STT, les invadopodes
- E) S'accompagne de la lyse de la zone pellucide
- F) Correspond à l'accolement du blastocyste, par son pôle embryonnaire, à la surface de l'endomètre

QCM 32 (ronéo) : en ce qui concerne la phase d'invasion de l'endomètre et la mise en place de la circulation utéro-lacunaire :

- A) L'invasion correspond à la colonisation du chorion de la muqueuse utérine par l'œuf
- B) Des enzymes protéolytiques digèrent la fibronectine de la MEC du chorion de l'endomètre
- C) Des collagénases trophoblastiques interviennent dans la colonisation
- D) Des gélatinases endométriales interviennent dans la colonisation
- E) Des stromélysines trophoblastiques digèrent la paroi des vaisseaux du chorion de l'endomètre
- F) La circulation utéro-lacunaire est fonctionnelle avant la fin de l'invasion

QCM 33 (ronéo) : la réaction déciduale :

- A) Intervient en fin de période embryonnaire
- B) Correspond à une transformation morphologique fonctionnelle des cellules de l'épithélium de l'endomètre
- C) Débute autour de l'œuf, dans la zone de nidation, puis s'étend rapidement à tout l'endomètre
- D) Aboutit à la mise en place, entre autres, de la caduque basilaire entre l'œuf et le myomètre
- E) Aboutit à la mise en place, entre autres, de la caduque ovulaire en regard du pôle embryonnaire de l'œuf
- F) Aboutit à la mise en place de 3 caduques

QCM 34 (ronéo) : la fenêtre d'implantation

- A) A lieu au cours de la phase sécrétoire du cycle menstruel
- B) Concerne toute la muqueuse de l'endomètre
- C) Correspond à la période de réceptivité maximale de l'endomètre
- D) Est concomitante de l'apparition des pinopodes au niveau du pôle apical des cellules trophoblastiques
- E) A lieu après la lyse de la zone pellucide du blastocyste

QCM 35 (ronéo) : le blastocèle est une cavité qui :

- A) Apparaît dans l'œuf avant sa nidation dans l'endomètre
- B) Participe à la formation du coelome externe
- C) Communique avec la VV primitive
- D) Communique avec la cavité amniotique par le canal neurentérique après la gastrulation
- E) Est partiellement délimitée par le trophoblaste
- F) Est partiellement délimitée par des cellules épiblastiques

QCM 36 (ronéo) : la membrane de Heuser

- A) Est mise en place durant l'invasion de l'endomètre par l'œuf au cours de la 2^{ème} semaine de développement
- B) Est mise en place, au cours de la 2^{ème} de développement, à partir de l'hypoblaste primitif
- C) Est mise en place par la première poussée de l'hypoblaste
- D) Induit, par sa mise en place, la transformation du blastocèle en VV primitive
- E) Constitue, avec de dehors en dedans le CTT et le STT, la paroi de la VV primitive
- F) Délimite la face interne du kyste exocoelomique

QCM 37 (ronéo) : le MEE :

- A) Se met en place au cours de la 2^{ème} semaine de développement à partir de l'épiblaste primitif
- B) S'interpose entre le CTT et la membrane de Heuser
- C) S'interpose entre le CTT et les amnioblastes
- D) Forme la lame chorale lorsqu'il recouvre la cavité amniotique
- E) Se creuse de lacunes qui sont envahies par du sang maternelle entre J10 et J12
- F) Voit se former en son sein de cœlome externe

QCM 38 (ronéo) : le cœlome externe est une cavité qui :

- A) Commence à se creuser dans le MEE dès le début de la 2^{ème} semaine du développement
- B) Sépare la cavité amniotique de la VV secondaire
- C) S'interpose entre la lame chorale et les lames amniotique et vitelline
- D) Disparaîtra ultérieurement au cours du développement
- E) Est séparée du CTT par la lame chorale
- F) Est séparée de la VV primitive par la lame chorale et la membrane de Heuser

COMPILE : Semaine 2 – CORRECTION

1/	B	2/	E	3/	BC	4/	CD	5/	AC
6/	BC	7/	CD	8/	CD	9/	BC	10/	AD
11/	CD	12/	AC	13/	CD	14/	AD	15/	ABCD
16/	AC	17/	E	18/	AC	19/	E	20/	ABC
21/	AC	22/	B	23/	C	24/	E	25/	BCD
26/	ABC	27/	BC	28/	BCD	29/	CD	30/	AE
31/	BCF	32/	ACE	33/	CDF	34/	ACE	35/	AE
36/	ACDF	37/	ABCF	38/	CDE				

QCM 1 : B

- A) Faux : la zone d'implantation
- B) Vrai
- C) Faux : dans un état de réceptivité
- D) Faux : les pinopodes
- E) Faux

QCM 2 : E

- A) Faux : 6 jours après l'ovulation : J20/22 du cycle
- B) Faux : phase sécrétoire
- C) Faux : la réaction déciduale commence au début de la semaine 2
- D) Faux : on ne parle plus d'ovocyte mais d'œuf fécondé ou blastocyste
- E) Vrai

QCM 3 : BC

- A) Faux : créée par apoptose
- B) Vrai
- C) Vrai
- D) Faux : tissu réticulé lâche
- E) Faux

QCM 4 : CD

- A) Faux : ça c'est pour la VV primaire
- B) Faux : tissus extra-embryonnaires aussi
- C) Vrai
- D) Vrai
- E) Faux

QCM 5 : CD

- A) Faux : laminine → ligand sur la membrane basale et intégrine → récepteur sur le trophoblaste
- B) Faux : durant l'invasion
- C) Vrai
- D) Vrai
- E) Faux

QCM 6 : AC

- A) Vrai
- B) Faux : permet la circulation utéro-lacunaire
- C) Vrai
- D) Faux : feuillet externe = lame choriale / feuillet interne = lame vitelline + lame amniotique
- E) Faux

QCM 7 : BC

- A) Faux : pôle embryonnaire
- B) Vrai
- C) Vrai
- D) Faux : composé de sucres → glucides
- E) Faux

QCM 8 : CD

- A) Faux : le signal BMP-4 est envoyé par les cellules épiblastiques
- B) Faux : en dedans de la lame amniotique ou somatopleure extra-embryonnaire
- C) Faux
- D) Vrai
- E) Faux

QCM 9 : BC

- A) Faux : les molécules d'adhérences se situent sur le trophoblaste, sur l'endomètre on retrouve des facteurs de croissance
- B) Vrai
- C) Vrai
- D) Faux : entre l'œuf et la cavité utérine
- E) Faux

QCM 10 : AD

- A) Vrai
- B) Faux : ils se chargent de lipides et de glycogène
- C) Faux : c'est le rôle dans l'immunité maternelle et la régulation de la nidation qui nécessite ce recrutement
- D) Vrai
- E) Faux

QCM 11 : CD

- A) Faux : durant l'étape d'accolement
- B) Faux : c'est le STT (lors de la fixation) qui entraîne leur résorption totale
- C) Vrai
- D) Vrai
- E) Faux

QCM 12 : AC

- A) Vrai
- B) Faux : le ligand (EGF) se trouve sur l'endomètre tandis que l'EGFr (récepteur) se trouve sur le trophoblaste
- C) Vrai
- D) Faux : la fibronectine (ligand) se trouve dans la MEC tandis que l'intégrine (récepteur) se trouve sur le trophoblaste
- E) Faux

ATTENTION IMPORTANT : les complexes ligand-récepteur sont important à distinguer et à connaître, voici un petit récap :

- Durant *l'apposition*, on a 2 complexes :
 - **sélectine** (ligand) sur le trophoblaste et son récepteur sur l'endomètre
 - **EGF**(ligand) sur l'endomètre et son récepteur sur le trophoblaste
- Durant *l'adhérence*, on a :
 - des **intégrines** (ligand) et leur récepteur autant sur le trophoblaste que sur l'endomètre
- Durant *l'intrusion*, on a 1 complexe
 - **laminine** (ligand) sur la membrane basale et **l'intégrine** (récepteur) sur le trophoblaste
- Durant *l'invasion*, on a 1 complexe
 - **fibronectine** (ligand) sur la MEC et **l'intégrine** (récepteur) sur le trophoblaste

QCM 13 : CD

- A) Faux : gélatinases trophoblastiques
- B) Faux : érosion de l'épithélium
- C) Vrai
- D) Vrai
- E) Faux

QCM 14 : AD

- A) Vrai
- B) Faux : cubiques
- C) Faux : disque embryonnaire didermique
- D) Vrai
- E) Faux

QCM 15 : ABCD

- A) Vrai
- B) Vrai
- C) Vrai
- D) Vrai
- E) Faux

QCM 16 : AC

- A) Vrai
- B) Faux : en deuxième partie (sécrétoire)
- C) Vrai
- D) Faux : permet de ne pas être attaqué, c'est l'immaturité du système immunitaire qui permet de ne pas rejeter l'organisme maternel
- E) Faux

QCM 17 : E

- A) Faux : à l'étape d'apposition il y a seulement une diminution des mucines
- B) Faux : c'est le contraire, elle commence au niveau de la zone de nidation
- C) Faux : une petite hémorragie semblable à des menstruations
- D) Faux : le collagène I se trouve dans la matrice extra-cellulaire
- E) Vrai

QCM 18 : AC

- A) Vrai
- B) Faux : c'est du mésenchyme extra-embryonnaire qui dérive de l'épiblaste primaire
- C) Vrai
- D) Faux : épiblaste primaire
- E) Faux

QCM 19 : E

- A) Faux : les flèches jaunes correspondent à l'épibolie qui est une étape de la mise en place du DED et des cavités qui l'entourent
- B) Faux : les lacunes du syncytiotrophoblaste sont vides
- C) Faux : pointe la membrane de Heuser issue de la première poussée hypoblastique
- D) Faux : à cette étape, l'épibolie entraîne le changement de nom du blastocèle qui devient la vésicule vitelline secondaire
- E) Vrai

QCM 20 : ABC

- A) Vrai
- B) Vrai
- C) Vrai
- D) Faux : coelome externe
- E) Faux

QCM 21 : AC

- A) Vrai
- B) Faux : en absence de fécondation, le corps jaune dégénère et le taux de progestérone diminue
- C) Vrai
- D) Faux : autour de J21, entre J20 et J24
- E) Faux

QCM 22 : B

- A) Faux : avant la gastrulation (3ème semaine)
- B) Vrai
- C) Faux : 2 événements **simultanés** et formation du DED
- D) Faux : supéro-**postérieur** du corps de l'utérus
- E) Faux

QCM 23 : C

- A) Faux : progressif
- B) Faux
- C) Vrai : attention la prof considère bien que l'apposition commence fin de première semaine mais que la nidation commence à la deuxième semaine +++++
- D) Faux
- E) Faux

QCM 24 : E

- A) Faux : la zone pellucide a déjà disparu
- B) Faux : seulement au point d'adhérence
- C) Faux : il n'y a pas de digestion de la fibronectine : elle permet le complexe ligand récepteur, c'est le collagène I matriciel qui est digéré
- D) Faux : différenciation de la masse cellulaire interne
- E) Vrai

QCM 25 : BCD

- A) Faux : le coelome externe est issu des lacunes du mésenchyme extra-embryonnaire, pas de lacunes dans le CTT
- B) Vrai
- C) Vrai
- D) Vrai
- E) Faux

QCM 26 : ABC

- A) Vrai : important de comprendre l'origine des tissus
- B) Vrai : les cellules de l'hypoblaste pour la formation du DED
- C) Vrai
- D) Faux : dès le début de la deuxième semaine
- E) Faux

QCM 27 : BC

- A) Faux : après fécondation/ovulation, J14 du cycle menstruel correspond à l'ovulation, donc le développement ne peut pas voir commencer avant
- B) Vrai
- C) Vrai
- D) Faux : stromélysine syncytiotrophoblastique
- E) Faux

QCM 28 : BCD

- A) Faux : les facteurs de croissance ont une origine endométriale
- B) Vrai
- C) Vrai
- D) Vrai
- E) Faux

QCM 29 : CD

- A) Faux : le bouchon de fibrine n'apparaît qu'après l'implantation totale, vers J10
- B) Faux : La dissociation a déjà eu lieu, les invadopodes franchissent la lame basale : on est donc l'étape d'invasion
- C) Vrai
- D) Vrai
- E) Faux

QCM 30 (ronéo) : AE

- A) Vrai : même si elle commence à la fin de la 1^{ère} semaine
- B) Faux : elle se situe autour du 21^{ème} jour du cycle menstruel entre J20 et J24
- C) Faux
- D) Faux : disque embryonnaire didermique
- E) Vrai
- F) Faux : partie supérieure de la face postérieure du corps utérin

QCM 31 (ronéo) : BCF

- A) Faux : elle marque la fin de la 1^{ère} semaine de développement
- B) Vrai
- C) Vrai
- D) Faux : les invadopodes du STT apparaissent plus tardivement, à la phase d'intrusion pour s'immiscer entre les cellules épithéliales en cours de lyse
- E) Faux : réalisée bien en amont de cette étape
- F) Vrai

QCM 32 (ronéo) : ACE

- A) Vrai
- B) Faux : la fibronectine n'est pas digérée mais reconnue par des molécules d'adhérence présentes à la surface du STT (intégrines)
- C) Vrai
- D) Faux : les gélatinases sont d'origine trophoblastique
- E) Vrai
- F) Faux : l'invasion se termine vers le 9^{ème} jour et la circulation se met en place à partir du 10^{ème} jour

QCM 33 (ronéo) : CDF

- A) Faux : commence au début de la deuxième de développement
- B) Faux : cette transformation concerne les fibroblastes du chorion de l'endomètre
- C) Vrai
- D) Vrai
- E) Faux : cette caduque se situe entre la cavité utérine et l'œuf
- F) Vrai

QCM 34 (ronéo) : ACE

- A) Vrai
- B) Faux : notion temporelle et non pas spatiale
- C) Vrai
- D) Faux : pinopodes au niveau du pôle apical des cellules épithéliales
- E) Vrai

QCM 35 (ronéo) : AE

- A) Vrai : durant la première semaine
- B) Faux : rien à voir
- C) Faux : la VV primitive dérive du blastocèle
- D) Faux : le blastocèle aura déjà disparu car c'est plus tard dans le développement
- E) Vrai
- F) Faux : blastocèle partiellement délimité par cellules de l'hypoblaste

QCM 36 (ronéo) : ACDF

- A) Vrai
- B) Faux : à partir de l'hypoblaste
- C) Vrai
- D) Vrai
- E) Faux : de dehors en dedans on a le STT puis le CTT
- F) Vrai

QCM 37 (ronéo) : ABCF

- A) Vrai
- B) Vrai
- C) Vrai
- D) Faux : forme la lame amniotique ou somatopleure extra-embryonnaire
- E) Faux : les lacunes du MEE ne seront jamais remplis de sang maternel contrairement aux lacunes du STT
- F) Vrai

QCM 38 (ronéo) : CDE

- A) Faux : se creuse dans le MEE à partir du 10^{ème} jour, milieu de deuxième semaine
- B) Faux : c'est le DED qui sépare la cavité amniotique de la VV secondaire
- C) Vrai : voir schéma
- D) Vrai : voir la suite du cours
- E) Vrai
- F) Faux : vésicule vitelline secondaire et lame vitelline

COMPILE : Semaine 3 - SUJET

Tutorat 2020-2021 : 8 QCMS



QCM 1 : A propos de la ligne primitive (LP), donnez la/les bonne(s) réponse(s) :

- A) La LP se forme par un épaissement d'épiblaste II sur la face dorsale de l'embryon
- B) Elle se forme sur un axe médian caudo-cranial et dans un sens caudo-cranial
- C) La LP est la traduction pathologique du mouvement des cellules
- D) Deux feuillettes (mésoblaste et ectoblaste) se forment par migration cellulaire à travers la LP
- E) A, B, C et D sont fausses

QCM 2 : A propos de la 3^{ème} semaine de développement embryonnaire, donnez la/les bonne(s) réponse(s) :

- A) Le mésoblaste intra-embryonnaire va migrer en direction crânial, caudal et latérale du DED et s'étend partout sauf au niveau de 3 zones.
- B) Le mésoblaste migrera au-delà de la membrane pharyngienne pour venir former la futur zone cardiogène
- C) Au niveau de la membrane cloacal (en crânial) il persiste un accolement entre l'épiblaste et l'hypoblaste
- D) Le mésoblaste formera 3 contingents de chaque côté de la corde
- E) A, B, C et D sont fausses

QCM 3 : A propos de la corde, donnez la/les bonne(s) réponse(s) :

- A) La corde va se former au niveau de l'extrémité caudale de la ligne primitive, sur le territoire de mésoblaste laissé vacant
- B) La face ventrale du processus chordal va fusionner avec l'entoblaste, puis se résorber et s'ouvrir dans la VVII
- C) Le canal neurentérique correspond à un petit canal laissé vacant qui fera persister une communication entre la CA et la VVI
- D) La ligne primitive diminue et recule du fait de la croissance de la corde
- E) A, B, C et D sont fausses

QCM 4 : A propos de la neurulation, donnez la/les bonne(s) réponse(s) :

- A) Ce n'est que l'ectoblaste au-dessus de la corde, en avant du nœud de Hensen, qui va se différencier en neuroectoblaste
- B) La neurulation primaire commence avant la formation de la corde
- C) La gouttière neurale se forme par poussée du mésoblaste sus-jacent au neuroectoblaste
- D) Les crêtes neurales s'isolent et s'individualisent autour du tube dans le mésoblaste et se forment en parallèle de la formation des somites
- E) A, B, C et D sont fausses

QCM 5 : A propos de la 3^{ème} semaine, donnez la/les bonne(s) réponse(s) :

- A) Les cellules ectoblastiques deviendront mésenchymateuses pour former le chordomésoblaste
- B) Le processus chordal va se creuser en doigt de gant et progresser vers la membrane cloacale et vers le bas
- C) Lors de l'étape de la plaque chordale, le canal sera ouvert à deux endroits : dans la VV II (via la fusion avec l'entoblaste) et dans la CA
- D) La plaque chordale prolifère en direction caudale, vers le nœud de Hensen
- E) A, B, C et D sont fausses

QCM 6 : A propos de la 3^{ème} semaine, donnez la/les bonne(s) réponse(s) :

- A) L'allantoïde, élément constitutif du pédicule embryonnaire, se développe en regard de la portion crâniale du disque embryonnaire
- B) Les gonocytes primordiaux apparaissent d'abord en extra-embryonnaire puis migreront dans un second temps en intra-embryonnaire
- C) Les cellules centrales des îlots angioformateurs de Wolff et Panders seront à l'origine des parois des vaisseaux sanguins
- D) Les îlots angioformateurs apparaissent au sein du mésenchyme intra-embryonnaire, de la lame chorale, du pédicule embryonnaire et de la lame vitelline
- E) Les propositions A, B, C et D sont fausses

QCM 7 : A propos de la 3^{ème} semaine, donnez la/les bonne(s) réponse(s) :

- A) La chorde se forme par invagination des cellules ectoblastiques dans un sens caudo-crânial
- B) La partie crâniale du tube neural donnera le cerveau tandis que la partie caudale donnera la moelle épinière
- C) Le neuropore antérieur se fermera vers J24 tandis que le neuropore postérieur se fermera vers J26
- D) Les îlots angioformateurs apparaissent par exemple au niveau de la lame choriale, de la lame vitelline ou encore de la lame amniotique
- E) Les propositions A, B, C et D sont fausses

QCM 8 : A propos du mésoblaste, donnez la/les bonne(s) réponse(s) :

- A) Le sclérotome est composé de cellules qui migrent autour de la chorde pour former les apophyses transverses et les côtes
- B) La chorde et le sclérotome participe à la formation du disque intervertébral (DIV)
- C) Le DIV, véritable amortisseur placé entre deux vertèbres se compose entre autres d'une partie centrale qui dérive de la chorde et qu'on appelle l'annulus fibrosus
- D) Le myotome, au niveau cervical donnera les muscles de la face, du pharynx et du larynx
- E) Les propositions A, B, C et D sont fausses

COMPILE : Semaine 3 - CORRECTION

1/	B	2/	ABD	3/	E	4/	AD	5/	ACD
6/	B	7/	ABC	8/	B				

QCM 1 : B

- A) Faux : attention il s'agit d'un épaissement d'épiblaste primitif ! Pas d'épiblaste secondaire (épiblaste II)
 B) Vrai : axe caudo-cranial = axe cranio-caudal
 C) Faux : c'est la traduction MORPHOLOGIQUE (= physiologique) du mouvement des cellules
 D) Faux : mésoblaste et entoblaste se forment par migration, l'ectoblaste lui se forme par différenciation cellulaire
 E) Faux

QCM 2 : ABD

- A) Vrai : texto ronéo
 B) Vrai
 C) Faux : membrane cloacale se situe en caudal et pas en crânial
 D) Vrai
 E) Faux

QCM 3 : E

- A) Faux : ce territoire se situe au niveau de l'extrémité crâniale de la LP, entre le nœud de Hensen et la membrane pharyngienne
 B) Faux : ce n'est pas le processus chordal, lors de cette étape du développement de la chorde, on est au niveau de la plaque chordal
 C) Faux : attention ici on est à la 3^{ème} semaine donc on parle de VVII ou vésicule vitelline secondaire
 D) Faux : ATTENTION !!! notion super importante ! on observe un effet de recul RELATIF de la LP dû à la croissance de la chorde mais on ne peut pas dire que la LP recul à proprement parler. En effet la LP NE BOUGE PAS c'est juste l'embryon qui continue de grandir
 E) Vrai

QCM 4 : AD

- A) Vrai
 B) Faux : ben non c'est pas possible puisque c'est la chorde qui induit la neurulation ... donc la neurulation a bien lieu après la formation de la chorde
 C) Faux : piège un peu pointilleux, mais c'est le mésoblaste SOUS jacent et pas sus jacent. Vous êtes d'accord pour dire que le mésoblaste est bien en dessous du neuroectoblaste ? (Dites oui svp)
 D) Vrai
 E) Faux

QCM 5 : ACD

- A) Vrai
 B) Faux : vers la membrane pharyngienne
 C) Vrai
 D) Vrai
 E) Faux

QCM 6 : B

- A) Faux : portion caudale
 B) Vrai
 C) Faux : c'est les cellules périphériques qui donnent ça ! les cellules centrales seront à l'origine des lignées sanguines
 D) Faux : mésenchyme extra-embryonnaire
 E) Faux

QCM 7 : ABC

- A) Vrai
- B) Vrai
- C) Vrai
- D) Faux : PAS au niveau de la lame amniotique
- E) Faux

QCM 8 : B

- A) Faux : autour de la chorde ça forme les corps vertébraux en avant
- B) Vrai
- C) Faux : la partie centrale c'est le nucleus pulposus
- D) Faux : ils ne proviennent pas du myotome mais des myoblastes qui dérivent des arcs branchiaux !
- E) Faux

COMPILE : Délimitation - SUJET

Tutorat 2020-2021 : 11 QCMS

QCM 1 : Concernant la délimitation, donnez la ou les bonne(s) réponse(s) :

- A) La plicature est une étape de la morphogenèse I
- B) Elle s'effectue selon 2 sens : frontal et longitudinal
- C) La plicature frontale est due au développement du neurectoblaste
- D) Elle provoque la disparition du cœlome intra-embryonnaire
- E) Les propositions A, B, C et D sont fausses

QCM 2 : Concernant la délimitation, donnez la ou les bonne(s) réponse(s) :

- A) On passe d'un disque embryonnaire didermique aplati et non délimité à un disque embryonnaire tridermique cylindrique
- B) Le cordon ombilical formé à la suite de la plicature (longitudinale) est formé du pédicule vitellin et du pédicule embryonnaire
- C) L'augmentation de la cavité amniotique a un rôle dans la plicature longitudinale et transversale
- D) L'allantoïde se trouve dans le pédicule embryonnaire
- E) Les propositions A, B, C et D sont fausses

QCM 3 : Concernant la délimitation, donnez la ou les bonne(s) réponse(s) :

- A) Le canal vitellin est le lien entre la partie internalisée de la VV2 et la partie restée à l'extérieur de l'embryon
- B) L'augmentation des somites entraîne une saillie de l'embryon dans la cavité amniotique
- C) La taille de la sphère chorale augmente autant que celle de la cavité amniotique
- D) Suite à la plicature transversale les bords latéraux de l'embryon fusionnent sur quasiment toute la ligne médiane
- E) Les propositions A, B, C et D sont fausses

QCM 4 : Concernant la délimitation, donnez la ou les bonne(s) réponse(s) :

- A) Le cordon ombilical est bordé par la cavité amniotique donc revêtu d'amnios
- B) Lors de la plicature transversale, l'extrémité crâniale bascule + que l'extrémité caudale
- C) La plicature longitudinale permet d'internaliser la zone cardiogène
- D) Le cœlome interne naît à l'issue de la délimitation et correspond à une portion de cœlome externe internalisée
- E) Les propositions A, B, C et D sont fausses

QCM 5 : Concernant la délimitation, donnez la ou les bonne(s) réponse(s) :

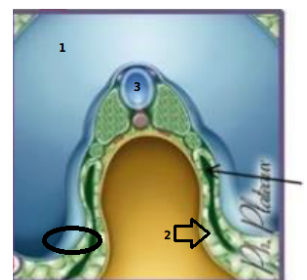
- A) La neurulation est à l'origine de la plicature selon l'axe caudo-cranial : le neurectoblaste se développe au pôle caudal
- B) Les somite induisant la plicature longitudinale sont d'origine mésoblastique
- C) La partie internalisée de la VV2 participera à la formation de l'intestin primitif
- D) Suite à la poussée de la cavité amniotique, l'extrémité crâniale de l'embryon bascule à 90° sous la face ventrale
- E) Les propositions A, B, C et D sont fausses

QCM 6 : Concernant la délimitation, donnez la ou les bonne(s) réponse(s) :

- A) A la fin de la plicature, on obtient un embryon définitif cylindrique (3D) recouvert d'épiblaste 2 et relié au chorion par le cordon ombilical
- B) L'allantoïde est un diverticule de la VV 2 que l'on retrouve dans le pédicule embryonnaire
- C) La stagnation du volume de la VV 2 facilite la plicature de l'embryon induite par l'augmentation de la cavité amniotique dans la sphère chorale qui grossit peu
- D) L'épiblaste secondaire participera à la formation de la peau via en donnant l'épiderme
- E) Les propositions A, B, C et D sont fausses

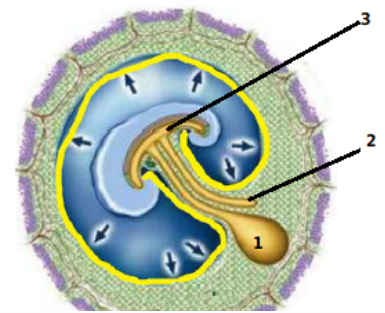
QCM 7 : Concernant ce schéma, donnez la ou les bonne(s) réponse(s) (ATTENTION ITEM E) :

- A) C'est une coupe présentant la plicature transversale
- B) On retrouve dans le cercle une portion d'amnios et au bout de la flèche 2 du MEE (splanchnopleure EE)
- C) La petite flèche point le cœlome externe
- D) En 1 on voit la vésicule vitelline secondaire
- E) En 3 on peut observer la corde



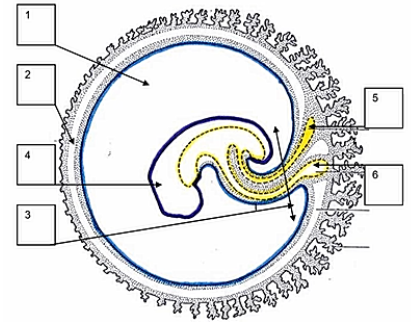
QCM 8 : Concernant ce schéma donnez la ou les bonne(s) réponse(s) :

- A) En 1 on observe la partie externe de la VV2 après plicature
- B) En 2 on observe le canal vitellin
- C) En 3 on observe la partie internalisée de la VV2 qui participera à la formation de l'intestin primitif
- D) Le cordon ombilical est formé
- E) Les propositions A, B, C et D sont fausses



QCM 9 (ronéo) : En fin de délimitation :

- A) En 1, la cavité amniotique dont l'augmentation de volume participe à la délimitation
- B) En 2, le coelome externe qui disparaît progressivement du fait de l'importante augmentation du volume de la cavité amniotique
- C) En 3, le cordon ombilical entièrement cerné par la paroi amniotique
- D) En 4, l'embryon cylindrique entièrement cerné de l'épiblaste secondaire
- E) En 6, la vésicule ombilicale reliée à l'intestin primitif par le canal vitellin
- F) Les propositions A, B, C, D, et E sont fausses



QCM 10 (ronéo) : En ce qui concerne la délimitation qui génère l'embryon définitif

- A) Elle correspond à la transformation d'un disque embryonnaire didermique en embryon définitif cylindrique
- B) En fin de délimitation, l'embryon définitif est tridermique et cylindrique
- C) L'embryon définitif est relié au chorion par le pédicule embryonnaire
- D) Elle implique deux processus de plicatures : l'un selon l'axe crânio-caudal, l'autre selon l'axe transversal
- E) La plicature dans le sens longitudinal est, entre autres, liée au développement du neurectoblaste et à la poussée de la cavité amniotique qui induit un rapprochement des extrémités crâniale et caudale de l'embryon
- F) La plicature dans le sens transversal est, entre autres, liée au développement des somites et à l'augmentation de volume de la vésicule vitelline secondaire

QCM 11 (ronéo) : En ce qui concerne la délimitation, quelle(s) est/sont la/les proposition(s) exacte(s) :

- A) L'augmentation de volume de la cavité amniotique participe à la délimitation de l'embryon
- B) Le coelome interne disparaît progressivement au cours de la délimitation
- C) La vésicule vitelline secondaire évolue en intestin primitif, canal vitellin et vésicule ombilicale
- D) Le développement du tube neural participe à la plicature essentiellement selon un axe transversal
- E) En fin de morphogenèse I, l'embryon est délimité par de l'ectoblaste à l'origine de l'épiderme et du derme
- F) Les propositions A, B, C, D, et E sont fausses

COMPILE : Délimitation – CORRECTION

1/	A	2/	BCD	3/	ABD	4/	ACD	5/	C
6/	ABCD	7/	AB	8/	ACD	9/	ABDCE	10/	DE
11/	AC								

QCM 1 : A

- A) Vrai
- B) Faux : dans un sens longitudinal et un sens TRANSVERSAL
- C) Faux : pas de plicature frontale, c'est la plicature longitudinale qui est induite par le développement du neur ectoblaste
- D) Faux : la disparition du coelome extra-embryonnaire car la cavité amniotique repousse la somatopleure EE
- E) Faux

QCM 2 : BCD

- A) Faux : Au début de la plicature la gastrulation a déjà eu lieu donc c'est un disque embryonnaire TRIdermique aplati...
- B) Vrai
- C) Vrai
- D) Vrai
- E) Faux

QCM 3 : ABD

- A) Vrai
- B) Vrai : et induit la plicature transversale
- C) Faux : la sphère chorale grossit peu, c'est pourquoi l'augmentation de la CA vient effacer le coelome extra-E.
- D) Vrai : effectivement elle fusionne sur la ligne médiane pour entourer d'épiblaste II l'embryon sauf au niveau du cordon ombilical
- E) Faux

QCM 4 : ACD

- A) Vrai : essayez de vraiment bien **visualiser** sur les schémas
- B) Faux : attention c'est la plicature longitudinale
- C) Vrai
- D) Vrai
- E) Faux

QCM 5 : C

- A) Faux : Le neur ectoblaste, d'origine ectoblastique, se développe majoritairement au pôle céphalique : forme de raquette
- B) Faux : l'origine est correcte mais c'est la plicature transversale !
- C) Vrai
- D) Faux : 180 °
- E) Faux

QCM 6 : ABCD

- A) Vrai : la base !!!
- B) Vrai
- C) Vrai : important à comprendre aussi
- D) Vrai : attention il ne donne pas TOUTE la peau mais seulement l'épiderme
- E) Faux

QCM 7 : AB

- A) Vrai : découpé comme un saucisson
- B) Vrai : l'amnios va venir se plaquer autour du pédicule vitellin puis du cordon ombilical, sauf autour de la partie internalisée de la VV2, laissant un espace vide appelé coelome interne et le MEE va être intégré dans le pédicule vitellin
- C) Faux : coelome interne
- D) Faux : c'est la cavité amniotique
- E) Faux : c'est le tube neural, la chorde étant le cercle violet sous-jacent

QCM 8 : ACD

- A) Vrai
- B) Faux : c'est l'allantoïde qui appartenait avant la formation du cordon ombilical, au pédicule embryonnaire
- C) Vrai
- D) Vrai : on peut voir que l'allantoïde (pédicule embryonnaire) et le canal vitellin (pédicule vitellin) sont dans la même structure
- E) Faux

QCM 9 : ABCDE

- A) Vrai
- B) Vrai
- C) Vrai
- D) Vrai
- E) Vrai
- F) Faux

QCM 10 : DE

- A) Faux : embryon tridermique
- B) Faux : cylindrique et non plus tridermique car évolution des feuillets via organogenèse
- C) Faux : par le cordon ombilical
- D) Vrai
- E) Vrai
- F) Faux : augmentation volume cavité amniotique

QCM 11 : AC

- A) Vrai
- B) Faux : coelome externe et non pas interne
- C) Vrai
- D) Faux : plicature longitudinale !
- E) Faux : épiderme uniquement
- F) Faux

COMPILE : Introduction Semaine 4 – SUJET

Tutorat 2020-2021 : 7 QCMS



QCM 1 : Concernant la 4ème semaine de développement embryonnaire, donnez la/les bonne(s) réponse(s) :

- A) L'ectoblaste évoluera pour devenir le neurectoblaste et l'épiblaste
- B) Le mésoblaste est divisé en 3 contingents, de la corde vers la périphérie : le para-axial, l'intermédiaire et le latéral
- C) L'entoblaste participe à la formation de l'intestin primitif et des arcs branchiaux
- D) On peut observer les premiers battements cardiaques à la fin du deuxième mois
- E) Les propositions A, B, C et D sont fausses

QCM 2 : Concernant l'évolution de l'ectoblaste, donnez la/les bonne(s) réponse(s) :

- A) L'ectoblaste ne se transformant pas en neurectoblaste se différencie en épiblaste secondaire
- B) La neurulation suit plusieurs étapes : gouttière neurale, plaque neurale puis tube neural
- C) Les crêtes neurales se rejoignent sur la ligne médiale lors de la formation du tube neural
- D) Le neuropore antérieur se ferme avant le neuropore postérieur
- E) Les propositions A, B, C et D sont fausses

QCM 3 : Concernant le mésoblaste, donnez la/les bonne(s) réponse(s) :

- A) Le mésoblaste latéral forme 2 feuillets délimitant le coelome externe qui est à l'origine des séreuses
- B) Les somites issus de la métamérisation du mésoblaste intermédiaire participe à la formation du système urinaire
- C) De crânial en caudal au niveau du mésoblaste intermédiaire, on peut observer : le pronéphros, le métanéphros puis le blastème métanéphrogène
- D) Le mésoblaste intermédiaires forme des néphrotomes de la deuxième vertèbre occipitale à la quatrième vertèbre lombaire
- E) Les propositions A, B, C et D sont fausses

QCM 4 (ronéo) : Au cours de la quatrième semaine du développement embryonnaire, la délimitation de l'embryon se fait par croissance différentielle de certaines structures embryonnaires. Parmi les propositions suivantes, lesquelles présentent une croissance accrue par rapport aux autres, cochez la ou les proposition(s) vraie(s) :

- A) La sphère chorale
- B) La cavité amniotique
- C) Le neurectoblaste
- D) L'entoblaste
- E) La vésicule vitelline secondaire

QCM 5 (ronéo) : Parmi les structures suivantes, lesquelles sont observables chez l'embryon, à la fin de la quatrième semaine de son développement (= au 28ème jour), cochez la ou les proposition(s) vraie(s) :

- A) La ligne primitive
- B) La corde
- C) Le coelome externe
- D) Le tube neural présentant encore les neuropores antérieurs et postérieur
- E) Le tube cardiaque effectuant déjà des battements

QCM 6 (ronéo) : Parmi les structures embryonnaires suivantes, lesquelles ont une origine entoblastique, cochez la ou les proposition(s) vraie(s) :

- A) Le tube neural
- B) Les somites
- C) L'intestin primitif
- D) Le cloaque
- E) Le coelome interne

QCM 7 (ronéo) : A propos des somites, cochez la ou les proposition(s) vraie(s) :

- A) Ils sont issus du mésoblaste intermédiaire
- B) Il y a 8 somites cervicaux et 12 somites dorsaux
- C) Ils se divisent en parties distinctes : le sclérotome, le dermatome et le myotome
- D) Ils participent à la formation des membres
- E) Ils participent à la formation des gonades

COMPILE : Introduction Semaine 4 – CORRECTION



1/	BCD	2/	AD	3/	D	4/	BC	5/	BE
6/	CD	7/	BCD						

QCM 1 : BCD

- A) Faux : attention à ce stade on ne peut pas utiliser le terme épiblaste seul, soit on précise “secondaire” soit on utilise le terme **ectoblaste**
B) Vrai
C) Vrai : il forme le toit de la partie internalisée la vésicule vitelline et se tubulise, il délimite les arcs branchiaux grâce aux poches branchiales entoblastiques
D) Faux : 22^{ème} jour
E) Faux

QCM 2 : AD

- A) Vrai
B) Faux : la plaque neurale devient la gouttière neurale et pas le contraire
C) Faux : ligne médiane (désolée pour ce vieux piège mais soyez bien concentrés)
D) Vrai
E) Faux

QCM 3 : D

- A) Faux : coelome **interne**
B) Faux : c'est bien le mésoblaste intermédiaire qui donnera le système urinaire mais les parties segmentées s'appellent les **néphrotomes**
C) Faux : pronéphros, mésonéphros, puis métanéphros = blastème métanéphrogène
D) Vrai
E) Faux

QCM 4 (ronéo) : BC

- A) Faux
B) Vrai
C) Vrai
D) Faux
E) Faux

QCM 5 (ronéo) : BE

- A) Faux : elle disparaît avant la fin de la troisième semaine
B) Vrai
C) Faux : il disparaît durant la quatrième semaine du fait de la délimitation
D) Faux : Les neuropores antérieure et postérieure se ferment respectivement au 24^{ème} jour et au 26^{ème} jour
E) Vrai

QCM 6 (ronéo) : CD

- A) Faux
B) Faux
C) Vrai
D) Vrai
E) Faux

QCM 7 (ronéo) : BCD

- A) Faux : Faux, ils sont issus du mésoblaste para-axiale
B) Vrai
C) Vrai
D) Vrai
E) Faux : C'est faux, le mésonéphros issu du mésoblaste intermédiaire participe à la formation des gonades mâles

COMPILE : Épiblaste secondaire – SUJET

Tutorat 2020-2021 : 18 QCMS

QCM 1 : Concernant l'évolution de l'épiblaste secondaire, donnez la/les réponse(s) correcte(s) :

- A) L'épiblaste secondaire dérive du neurectoblaste
- B) Il participe à la formation des épithéliums sensoriels et gastrique
- C) Il participe à la formation de l'oreille externe et interne seulement
- D) L'appareil auditif se développe au niveau du prosencéphale
- E) Les propositions A, B, C et D sont fausses

QCM 2 : Concernant l'évolution de l'épiblaste secondaire, donnez la/les réponse(s) correcte(s) :

- A) Les bourgeons nasaux internes et externes se situent au sommet du bourgeon naso-frontal
- B) L'adénohypophyse apparaît au plancher du stomodeum
- C) Les placodes forment les ébauches des cristallins via les vésicules cristalliniennes
- D) La paroi abdominale est formée par la fusion des bords latéraux dans leur totalité sur la ligne médiane de la face ventrale
- E) Les propositions A, B, C et D sont fausses

QCM 3 : Concernant le développement des organes des sens, donnez la/les bonne(s) réponse(s) :

- A) L'oreille se développe dans la région du prosencéphale
- B) Seules les parties externe et moyenne de l'oreille ont une origine branchiale
- C) Les vésicules optiques sont à l'origine de la future rétine
- D) Les placodes olfactives se situent à la partie basse du bourgeon naso-buccal
- E) Les propositions A, B, C et D sont fausses

QCM 4 : Concernant l'épiblaste secondaire, donnez la/les réponse(s) correcte(s) :

- A) Il est issu du feuillet ventral : l'ectoblaste
- B) Certaines zones vont s'épaissir pour former des placodes
- C) A la fin de la plicature il recouvre la surface externe de l'embryon : il donnera la peau
- D) C'est suite à la gastrulation qu'il apparaît, tout comme le neurectoblaste
- E) Les propositions A, B, C et D sont fausses

QCM 5 : Concernant l'évolution de l'épiblaste secondaire, donnez la/les réponse(s) correcte(s) :

- A) Suite à la délimitation, la paroi abdominale se forme par fusion des bords latéraux de l'embryon sur la ligne médiale
- B) Dérivera de celui-ci les phanères : cheveux, poils, nombril, glandes sudoripares, ect...
- C) Les placodes et la face se mettent en place à partir des bourgeons primitifs et de l'appareil branchial
- D) La formation des organes sensoriels se déroule à partir de la 5^{ème} semaine
- E) Les propositions A, B, C et D sont fausses

QCM 6 : Concernant les placodes cristalliniennes, donnez la/les réponse(s) correcte(s) :

- A) En association avec les vésicules optiques, elles formeront les yeux, organes de la vision
- B) Elles formeront les vésicules cristalliniennes par évagination à la 5^{ème} semaine
- C) Les cupules optiques (origine neurectoblastique) englobent les vésicules cristalliniennes
- D) Le nerf optique a une origine neurectoblastique tandis que le cristallin dérive de l'épiblaste secondaire
- E) Les propositions A, B, C et D sont fausses

QCM 7 : Concernant l'olfaction, donnez la/les réponse(s) correcte(s) :

- A) Durant le remodelage de la face les placodes olfactives s'invaginent
- B) Les gouttières olfactives sont délimitées par le bourgeon naso-frontal
- C) Les placodes olfactives se situent sous le stomodeum, au-dessus des bourgeons mandibulaires
- D) Le nez doit être couvert par le masque
- E) Les propositions A, B, C et D sont fausses

QCM 8 : Concernant la formation de l'oreille, donnez la/les réponse(s) correcte(s) :

- A) Elles se forment de chaque côté du bourgeon naso-frontal, au niveau du rhombencéphale
- B) Les placodes otiques formeront les vésicules otiques à l'origine de l'oreille interne (labyrinthe osseux) : organe de l'audition et de l'équilibration
- C) Les 2 premières paires d'arcs branchiaux forment uniquement le pavillon à partir de 6 bourgeons auriculaires
- D) La caisse du tympan est issue de la première poche entoblastique
- E) Les propositions A, B, C et D sont fausses

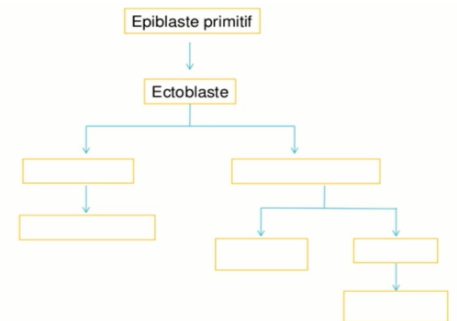
QCM 9 : Concernant l'évolution de l'épiblaste secondaire, donnez la/les réponse(s) correcte(s) :

- A) Il participe à la formation de l'appareil digestif uniquement via les épithéliums anal, buccal et dentaire
- B) Le neurectoblaste permet la formation de l'anté-hypophyse
- C) L'épithélium buccal met en communication l'intestin postérieur avec le milieu extérieur
- D) Il s'invaginera dans des évaginations latérales du proencéphale pour former les yeux
- E) Les propositions A, B, C et D sont fausses

QCM 10 : Concernant l'évolution de l'épiblaste secondaire, donnez la/les réponse(s) correcte(s) :

- A) L'épiblaste secondaire recouvre le cordon ombilical qui relie l'embryon à la sphère chorale
- B) Il ne permet pas la formation des glandes mammaires
- C) Le conduit auditif interne se forme à partir de la 1^{ère} poche ectoblastique
- D) La vésicule otique est à l'origine de la rétine
- E) Les propositions A, B, C et D sont fausses

QCM 11 (ronéo) : complétez les cases



QCM 12 (ronéo) : à propos de l'épiblaste secondaire :

- A) Il est à l'origine du développement de l'ensemble du tube digestif
- B) Il recouvre l'appareil brachial du côté externe
- C) Il est à l'origine des phanères
- D) Il est à l'origine de la rétine

QCM 13 (ronéo) : à propos du neurectoblaste :

- A) Il participe au développement de la vision
- B) Il est issu de l'ectoblaste (comme l'épiblaste secondaire)
- C) L'antéhypophyse provient du neurectoblaste
- D) Les épithéliums sensoriels des organes des sens ont pour origine le neurectoblaste

QCM 14 (ronéo) : citez 3 paires de placodes qui apparaissent au niveau céphalique de l'embryon

QCM 15 (ronéo) : à propos de la vision

- A) les placodes cristalliniennes se forment au niveau de l'épiblaste secondaire dans la région du rhombencéphale
- B) Le prosencéphale émet 2 évaginations latérales, les vésicules optiques
- C) Les vésicules cristalliniennes s'isolent de l'épiblaste secondaire de recouvrement à la 5^{ème} semaine de développement
- D) Le cristallin se forme à partir du prosencéphale

QCM 16 (ronéo) : à propos de l'audition, de chaque côté :

- A) La vésicule otique est à l'origine de l'oreille interne
- B) L'oreille externe se développe à partir de la 1^{ère} poche branchiale de l'épiblaste secondaire (ectoblastique)
- C) L'oreille moyenne se développe à partir de la 1^{ère} poche branchiale entoblastique
- D) Le pavillon de l'oreille se forme à partir de 6 bourgeons auriculaires

QCM 17 (ronéo) : au sujet de l'olfaction

- A) Les placodes olfactives apparaissent au niveau de la zone basse du bourgeon naso-frontal
- B) Les placodes olfactives apparaissent à la 6^{ème} semaine
- C) Les gouttières olfactives sont délimitées par les bourgeons nasaux internes et externes
- D) Les bourgeons nasaux s'individualisent au moment du remodelage de la face

QCM 18 (ronéo) : au sujet de l'épiblaste secondaire

- A) Il recouvre la surface externe de l'embryon
- B) Il se soude au niveau du cordon ombilical
- C) L'épithélium anal est issu de l'épiblaste secondaire
- D) Il participe à la formation de l'hypophyse

COMPILE : Épiblaste secondaire - CORRECTION

1/	C	2/	C	3/	BC	4/	B	5/	CD
6/	ACD	7/	AD	8/	D	9/	AD	10/	E
11/		12/	BC	13/	AB	14/		15/	BC
16/	ABCD	17/	ACD	18/	ACD				

QCM 1 : C

- A) Faux : le neurectoblaste et l'épiblaste secondaire dérivent de l'ectoblaste
 B) Faux : oui pour les organes sensoriels, mais il participe au développement du tube digestif (buccal, anal) mais pas de l'estomac
 C) Vrai : l'oreille moyenne à une origine entoblastique et branchial
 D) Faux : rhombencéphale
 E) Faux

QCM 2 : C

- A) Faux : partie basse
 B) Faux : issu du revêtement du plafond
 C) Vrai
 D) Faux : ne se soudent pas au niveau du cordon ombilical
 E) Faux

QCM 3 : BC

- A) Faux : rhombencéphale
 B) Vrai : l'oreille interne est issue des placodes
 C) Vrai : du nerf optique également
 D) Faux : ça n'existe pas, faites-vous confiance devant un item bizarre comme ça : vous connaissez votre cours ne tombez pas dans le piège (c'est le bourgeon naso-frontal)
 E) Faux

QCM 4 : B

- A) Faux : feuillet ventral...
 B) Vrai
 C) Faux : il participe à la formation de la peau mais ne donne que l'épiderme
 D) Faux : suite à la neurulation !!
 E) Faux

QCM 5 : CD

- A) Faux : ligne médiane
 B) Faux : wtf le nombril n'est pas un phanère
 C) Vrai
 D) Vrai
 E) Faux

QCM 6 : ACD

- A) Vrai
 B) Faux : les placodes s'invaginent
 C) Vrai
 D) Vrai
 E) Faux

QCM 7 : AD

- A) Vrai
 B) Faux : par les bourgeons nasaux internes et externes
 C) Faux
 D) Vrai : désolée panne d'inspi, les placodes olfactives c'est trop fastoch pour vous
 E) Faux

QCM 8 : D

- A) Faux : de chaque côté de l'appareil branchial
- B) Faux : labyrinthe membraneux
- C) Faux : participent aussi à la formation des osselets de l'oreille moyenne
- D) Vrai : l'ectoblaste se situe à la partie externe et l'entoblaste à la partie interne de l'appareil branchial donc conduit auditif EXTERNE provient de l'ectoblaste et les structures plus internes comme la caisse du tympan et les trompes d'Eustaches de la 1^{ère} poche entoblastique
- E) Faux

QCM 9 : AD

- A) Vrai
- B) Faux : c'est bien l'épiblaste secondaire qui en est responsable
- C) Faux : épithélium anal
- D) Vrai
- E) Faux

QCM 10 : E

- A) Faux : le cordon ombilical est recouvert d'amnios
- B) Faux : ceux sont des phanères issus de l'épiblaste secondaire
- C) Faux : CA externe !
- D) Faux : vésicule optique attention pas otique (oreille interne)
- E) Vrai

QCM 11 (ronéo) :

QCM 12 (ronéo) : BC

- A) Faux : épithélium buccal et anal seulement
- B) Vrai
- C) Vrai
- D) Faux : dérive de la vésicule optique, évagination du neurectol

QCM 13 (ronéo) : AB

- A) Vrai
- B) Vrai
- C) Faux : de l'épiblaste secondaire
- D) Faux : pas tous

QCM 14 (ronéo)

Placodes cristalliniennes, otiques et olfactives

QCM 15 (ronéo) : BC

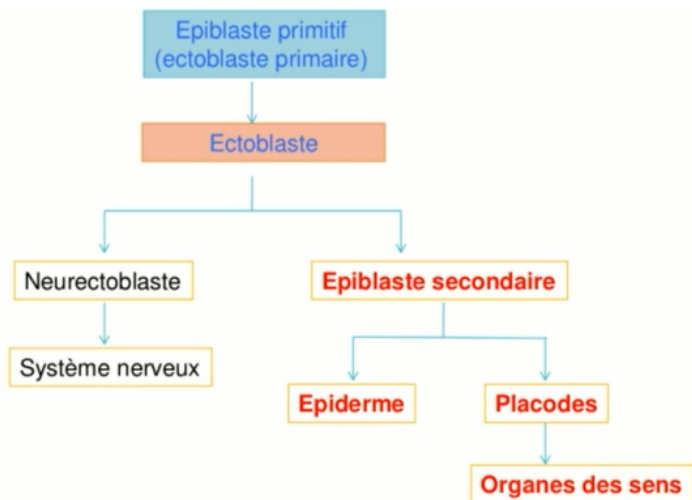
- A) Faux : dans la région du prosencéphale
- B) Vrai
- C) Vrai
- D) Faux : à partir des placodes cristalliniennes (épiblaste secondaire)

QCM 16 (ronéo) : ABCD

- A) Vrai
- B) Vrai
- C) Vrai
- D) Vrai

QCM 17 (ronéo) : ACD

- A) Vrai
- B) Faux : 5^{ème}
- C) Vrai
- D) Vrai



QCM 18 (ronéo) : ACD

- A) Vrai
- B) Faux
- C) Vrai
- D) Vrai

COMPILE : Évolution du mésoblaste - SUJET

Tutorat 2020-2021 : 15 QCMS



QCM 1 : A propos du mésoblaste en général, donnez la/les bonne(s) réponse(s) :

- A) C'est l'augmentation en volume du mésoblaste para-axial qui va surélever l'ectoblaste pour qu'il puisse former le neuroectoblaste
- B) Les somitomères (qui se trouvent au niveau céphalique) sont moins différenciés que les somites
- C) Si sur une coupe on observe une cavité au niveau du mésoblaste para-axial, on pourra en déduire qu'on se trouve en présence de somite et que la cavité est le myocèle
- D) Le nombre de somites est proportionnel à l'âge de l'embryon, à J40 on aura nos 40 paires de somites définitives
- E) Les propositions A, B, C et D sont fausses

QCM 2 : A propos du mésoblaste, donnez la/les bonne(s) réponse(s) :

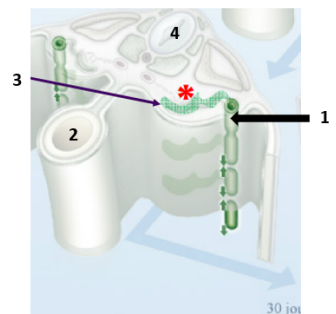
- A) La somitogénèse est un processus unidirectionnel et asynchrone
- B) Le mésoblaste para-axial donnera de latéral en médial le sclérotome, le myotome et le dermatome
- C) L'épimère formera les muscles thoraco-abdominaux et les muscles des membres supérieurs et inférieurs
- D) Le dermatome formera à lui seul la peau
- E) Les propositions A, B, C et D sont fausses

QCM 3 : A propos du mésoblaste, donnez la/les bonne(s) réponse(s) :

- A) Le mésoblaste intermédiaire migrera en position ventrale et prendra le nom de cordon néphrogène (qui est un tissu plus différencié que le mésoblaste)
- B) Les néphrotomes issues de la métamérisation du cordon néphrogène se situent aux étages pronéphrotique et métanéphrotique
- C) Le pronéphros est un rein embryonnaire non fonctionnel qui se situe au niveau de la 2^{ème} paire de somite occipitale jusqu'à la 5^{ème} paire de somites cervicale
- D) Il existe un gradient de différenciation de formation du rein qui est caudo-crânial c'est-à-dire que le pronéphros est le rein le moins développé
- E) Les propositions A, B, C et D sont fausses

QCM 4 : A propos de ce schéma tombé l'année dernière au concours, donnez la/les bonne(s) réponse(s) :

- A) La flèche 1 montre le canal de Wolff
- B) Le 2 correspond au kyste exocoelomique
- C) La flèche 3 montre un tubule métanéphrotique
- D) La structure désignée par le 4 est la corde en formation
- E) Les propositions A, B, C et D sont fausses



QCM 5 : A propos du mésoblaste, donnez la/les bonne(s) réponse(s) :

- A) Les extrémités axiales des tubules pronéphrotiques confluent et fusionnent entre elles pour former le canal pronéphrotique
- B) Le mésonéphros est un rein transitoirement fonctionnel qui se situe de la 4^{ème} paire de somite cervical jusqu'à la 6^{ème} paire lombaire
- C) Le pronéphros est un rein non fonctionnel et régressera totalement
- D) Le métanéphros, malgré qu'il ne se métamérise pas, fait partie du cordon néphrogène
- E) Les propositions A, B, C et D sont fausses

QCM 6 : A propos du mésoblaste, donnez la/les bonne(s) réponse(s) :

- A) Le métanéphros, qui se situe dans la région sacrée de l'embryon et ne se métamérise pas, va se différencier en blastème métanéphrogène
- B) La néphrogénèse débute par la formation du bourgeon urétéral (qui est une excroissance de la partie caudale du canal mésonéphrotique)
- C) le bourgeon urétéral pénètre le blastème et forme successivement des sphérules, des vésicules puis des tubules, le tout amenant à la formation des néphrons (unité fonctionnelle du rein)
- D) On peut dire que le mésonéphros forme l'ébauche du rein définitif
- E) Les propositions A, B, C et D sont fausses

QCM 7 : A propos du mésoblaste, donnez la/les bonne(s) réponse(s) :

- A) Lors de la formation des 3 feuillets primitifs, on a une perte de la pluripotence
- B) Le phénomène de migration cellulaire permettra la formation de 2 nouveaux feuillets
- C) L'ectoblaste se forme par différenciation cellulaire à partir de l'épiblaste II
- D) La neurulation est le phénomène permettant de passer d'un DED à un DET
- E) Les propositions A, B, C et D sont fausses

QCM 8 : A propos du mésoblaste, donnez la/les bonne(s) réponse(s) :

- A) Le mésoblaste, lors de sa formation, va se répartir de chaque côté de la chorde
- B) Il va proliférer et se différencier en 3 cordons longitudinaux de chaque côté de la chorde
- C) Le mésoblaste para-axial formera l'ébauche du futur rein
- D) On retrouve les somitomères au niveau occipito-coccygien, disposés de façon symétrique à la chorde
- E) Les propositions A, B, C et D sont fausses

QCM 9 : A propos de la somitogénèse, donnez la/les bonne(s) réponse(s) :

- A) Elle est séquentielle
- B) Elle est multidirectionnelle
- C) Elle va former des somites de chaque côté de la chorde
- D) Elle va former les somites d'un même métamère un par un
- E) Les propositions A, B, C et D sont fausses

QCM 10 : A propos du mésoblaste, donnez la/les bonne(s) réponse(s) :

- A) A partir de la 4^{ème} semaine, els somites vont continuer à se différencier et donner 3 contingents
- B) Le sclérotome et le dermato-myotome sont séparé par une cavité appelée myocèle
- C) Le sclérotome participera à la formation de la colonne vertébrale et des côtes
- D) Le dermatome, en s'associant avec l'épiderme issu de l'épiblaste II, formera la peau
- E) Les propositions A, B, C et D sont fausses

QCM 11 : A propos du mésoblaste, donnez la/les bonne(s) réponse(s) :

- A) Les cellules du sclérotome vont migrer autour de la chorde pour former l'arc vertébral
- B) Les cellules du sclérotome vont migrer autour du tube neural pour former le corps vertébral et le processus épineux
- C) Les cellules du sclérotome vont migrer latéralement pour former les apophyses transverses et les côtes
- D) La chorde régressera et donnera l'annulus pulposus
- E) Les propositions A, B, C et D sont fausses

QCM 12 : A propos du mésoblaste, donnez la/les bonne(s) réponse(s) :

- A) Au niveau de chaque métamère, le myotome s'étire dans le sens dorso-ventral pour former 2 contingents
- B) Le contingent dorsal (épimère) se situe en arrière des corps vertébraux et formera les muscles axiaux du dos et extenseurs du rachis
- C) Le contingent ventral (hypomère) est constitué de 3 couches concentriques et formera les muscles thoraco-abdominaux et les muscles des membres
- D) Au niveau abdominal, les myotomes de plusieurs métamères fusionnent et forment des nappes musculaires concentriques et une colonne musculaire sur la ligne médiane
- E) Les propositions A, B, C et D sont fausses

QCM 13 : A propos du mésoblaste, donnez la/les bonne(s) réponse(s) :

- A) Le mésoblaste intermédiaire va participer à la formation des cordons néphrogènes et du rein
- B) Ce mésoblaste intermédiaire va migrer en position ventrale et va se différencier en cordon néphrogène
- C) Il subira une métamérisation de la 2^{ème} paire de somites occipitale jusqu'à la 4^{ème} paire de somites lombaire
- D) Les néphrotomes ne se situent qu'au niveau pronéphrotique et métanéphrotique
- E) Les propositions A, B, C et D sont fausses

QCM 14 : A propos du mésoblaste, donnez la/les bonne(s) réponse(s) :

- A) Le pronéphros régressera presque totalement et seul persistera la partie caudale du canal pronéphrotique
- B) L'extrémité axiale des tubules mésonéphrotiques vont fusionner pour donner le canal de Wolff
- C) Le mésonéphros est un rein qui sera transitoirement fonctionnel
- D) Le rein définitif se constitue à partir du blastème métanéphrogène et du bourgeon urétéral
- E) Les propositions A, B, C et D sont fausses

QCM 15 : A propos du mésoblaste, donnez la/les bonne(s) réponse(s) :

- A) Le mésoblaste latérale va se cliver en 3 lames
- B) La splanchopleure intra embryonnaire va constituer la lame dorsale du mésoblaste latérale
- C) La somatopleure intra embryonnaire va constituer la lame ventrale du mésoblaste latérale
- D) Le mésoblaste latérale participera à la formation des séreuses et des cavités
- E) Les propositions A, B, C et D sont fausses

COMPILE : Évolution du mésoblaste – CORRECTION

1/	ABC	2/	E	3/	AC	4/	A	5/	D
6/	ABC	7/	AB	8/	AB	9/	AC	10/	ACD
11/	C	12/	ABCD	13/	ABC	14/	ACD	15/	D

QCM 1 : ABC

- A) Vrai
 B) Vrai
 C) Vrai
 D) Faux : a J40 on a effectivement 40 paires ... mais n'oubliez pas qu'au final on n'a que 35 paires définitives de somites
 E) Faux

QCM 2 : E

- A) Faux : la somitogénèse est un processus Séquentiel, Unidirectionnel, Symétrique et Synchrone (S-U-S-S *souvenez-vous du mémo les gars*)
 B) Faux : de médial en latéral (=de l'intérieur vers l'extérieur)
 C) Faux : c'est l'hypomère qui donne tout ça ! l'épimère lui, va donner les muscles dorsaux et érecteurs de la colonne vertébrale
 D) Faux : il s'associe aussi avec l'épiderme (qui provient de l'épiblaste II) pour former la peau
 E) Vrai

QCM 3 : AC

- A) Vrai
 B) Faux : pronéphrotique et MESOnéphrotique ! l'étage du métanéphros ne se métamérise pas donc pas de néphrotomes à ce niveau-là !!!
 C) Vrai
 D) Faux : le gradient et cranio-caudal dont le pronéphros (crânial) est le moins différencié et le métanéphros (caudal) est le plus différencié
 E) Faux

QCM 4 : A

- A) Vrai
 B) Faux : il s'agit de l'intestin primitif
 C) Faux : tubule MESOnéphrotique
 D) Faux : ici c'est le tube neural ! la corde elle est juste en dessous
 E) Faux

QCM 5 : D

- A) Faux : les extrémités LATÉRALES
 B) Faux : 6^{ème} paire cervicale – 4^{ème} paire lombaire
 C) Faux : il régressera PRESQUE totalement ! oubliez pas qu'il persistera tout de même la partie caudale du canal pronéphrotique
 D) Vrai
 E) Faux

QCM 6 : ABC

- A) Vrai
 B) Vrai
 C) Vrai : oubliez pas le mémo : SVT pour retenir l'ordre !
 D) Faux : le METAnéphros
 E) Faux

QCM 7 : AB

- A) Vrai
- B) Vrai : l'entoblaste et le mésoblaste
- C) Faux : c'est épiblaste I (primaire)
- D) Faux : c'est la gastrulation
- E) Faux

QCM 8 : AB

- A) Vrai
- B) Vrai
- C) Faux : c'est le mésoblaste intermédiaire qui formera le futur rein
- D) Faux : c'est les somites ça ! les somitomères ils sont au niveau céphalique de l'embryon
- E) Faux

QCM 9 : AC

- A) Vrai
- B) Faux : unidirectionnelle
- C) Vrai : elle est symétrique
- D) Faux : synchrone = les somites d'un même métamère sont formés en même temps
- E) Faux

QCM 10 : ACD

- A) Vrai : le sclérotome, le myotome et le dermatome
- B) Faux : c'est le dermatome et le myotome qui sont séparés par le myocèle
- C) Vrai
- D) Vrai
- E) Faux

QCM 11 : C

- A) Faux : le corps vertébral
- B) Faux : arc vertébral + processus épineux
- C) Vrai
- D) Faux : le nucleus pulposus
- E) Faux

QCM 12 : ABCD

- A) Vrai
- B) Vrai
- C) Vrai
- D) Vrai
- E) Faux

QCM 13 : ABC

- A) Vrai
- B) Vrai
- C) Vrai
- D) Faux : pronéphrotique et mésonéphrotique
- E) Faux

QCM 14 : ACD

- A) Vrai : attention j'ai fait une errata dans ma fiche, c'est bien « il régressera PRESQUE totalement »
- B) Faux : les extrémités latérales
- C) Vrai
- D) Vrai
- E) Faux

QCM 15 : D

- A) Faux : 2 lames
- B) Faux : lame ventrale
- C) Faux : lame dorsale
- D) Vrai
- E) Faux

COMPILE : Évolution de l'entoblaste – SUJET

Tutorat 2020-2021 : 11 QCMS



QCM 1 : À propos de l'intestin primitif antérieur, donnez la/les bonne(s) réponse(s) :

- A) Il se divise lui-même en 3 portions : céphalique, intermédiaire et caudale
 - B) Il participe à la formation de la future bouche
 - C) La portion céphalique donnera naissance à : la cavité buccale, le pharynx (liste non exhaustive)
 - D) La portion caudale donnera naissance à : l'estomac, le foie, la partie proximale du duodénum (liste exhaustive) E)
- Les propositions A, B, C, et D sont fausses

QCM 2 : À propos de l'appareil branchial, donnez la/les bonne(s) réponse(s) :

- A) Il possède une forme d'entonnoir et dérive de la portion caudale de l'intestin primitif antérieur
- B) Il sera à l'origine du système nerveux central (SNC)
- C) Il communique avec la vésicule ombilicale via le stomodéum (ébauche de la future bouche)
- D) À partir de la 4^{ème} semaine, on observe l'apparition de sillons ou poches, avec sur la face externe des poches entoblastiques et sur la face interne des poches ectoblastiques
- E) Les propositions A, B, C, et D sont fausses

QCM 3 : À propos de l'intestin primitif antérieur, donnez la/les bonne(s) réponse(s) :

- A) Il se divise lui-même en 3 portions : céphalique, intermédiaire et caudale
- B) Il participe à la formation de la future bouche
- C) La portion céphalique donnera naissance à : la cavité buccale, le pharynx (liste non exhaustive)
- D) La portion caudale donnera naissance à : l'estomac, le foie, la partie proximale du duodénum (liste exhaustive)
- E) Les propositions A, B, C, et D sont fausses

QCM 4 : À propos de l'intestin primitif moyen, donnez la/les bonne(s) réponse(s) :

- A) Il est relié à la vésicule ombilicale par le canal vitellin
- B) Sa partie ventrale est en communication avec l'allantoïde
- C) Sa partie terminale est un cloaque fermé par la membrane cloacale
- D) Il sera à l'origine de la partie proximale du duodénum, du jéjuno-iléon et de la partie proximale du colon
- E) Les propositions A, B, C, et D sont fausses

QCM 5 : À propos de l'intestin primitif postérieur, donnez la/les bonne(s) réponse(s) :

- A) Il sera entre autres à l'origine du duodénum et du jéjuno-iléon
- B) À la 7^{ème} semaine, il est cloisonné par l'éperon périnéal donnant le sinus uro-génital en avant et le rectum et canal anal en arrière
- C) La jonction entre la membrane cloacale et l'éperon périnéal forme le périnée
- D) La différenciation de la membrane cloacale donnera en avant la membrane uro-génitale et en arrière la membrane anale
- E) Les propositions A, B, C, et D sont fausses

QCM 6 : À propos de l'appareil branchial, donnez la/les bonne(s) réponse(s) :

- A) Il possède une forme d'entonnoir et dérive de la portion caudale de l'intestin primitif antérieur
- B) Il sera à l'origine du système nerveux central (SNC)
- C) Il communique avec la vésicule ombilicale via le stomodéum (ébauche de la future bouche)
- D) À partir de la 4^{ème} semaine, on observe l'apparition de sillons ou poches, avec sur la face externe des poches entoblastiques et sur la face interne des poches ectoblastiques
- E) Les propositions A, B, C, et D sont fausses

QCM 7 : À propos des arcs branchiaux, donnez la/les bonne(s) réponse(s) :

- A) Ils se forment selon un gradient crânio-caudal et sont des massifs cellulaires délimités par des poches non communicantes
- B) L'appareil branchial est composé de 4 poches épiblastiques, 4 poches entoblastiques et 5 arcs branchiaux
- C) In fine, les arcs branchiaux (I, II, III, IV, V) contribueront à la formation du squelette et les organes de la face et du cou
- D) Le mésoblaste composant les arcs branchiaux contient des ébauches vasculaires, nerveuses et cartilagineuses
- E) Les propositions A, B, C, et D sont fausses

QCM 8 : À propos de l'appareil branchial, donnez la/les bonne(s) réponse(s) :

- A) Les poches épiblastiques régressent toutes et ne donneront aucun dérivé
- B) C'est faux ! Seules les 2^{ème}, 3^{ème} et 4^{ème} poches épiblastiques régressent tandis que la 1^{ère} participera à la formation du nez
- C) Les poches entoblastiques, quant à elles, permettront la formation des structures épithéliales
- D) La 2^{ème} poche entoblastique donnera les parathyroïdes inférieures et le thymus
- E) Les propositions A, B, C, et D sont fausses

QCM 9 : À propos de l'entoblaste, indiquez la (les) proposition(s) exacte(s) :

- A) Il a une origine ectoblastique
- B) Il donnera entre autres l'intestin primitif et l'allantoïde
- C) Il est à l'origine de structures épithéliales, conjonctives et musculaires du tube digestif
- D) Son évolution participera à la formation du cordon ombilical
- E) Les propositions A, B, C et D sont fausses

QCM 10 : À propos de l'intestin primitif, indiquez la (les) proposition(s) exacte(s) :

- A) Il se forme par internalisation de la vésicule vitelline primaire suite à la plicature
- B) Il se divise en trois parties (de crânial en caudal) : l'intestin primitif antérieur, moyen et postérieur
- C) Au départ, l'intestin primitif antérieur est fermé par la membrane cloacale qui se résorbera par la suite
- D) Le canal vitellin met en communication l'intestin primitif et la vésicule ombilicale
- E) Les propositions A, B, C et D sont fausses

QCM 11 : À propos de l'image ci-contre, indiquez la (les) proposition(s) exacte(s) :

- A) Il s'agit de la partie terminale de l'intestin primitif postérieur
- B) Les annotations 2 et 3 sont respectivement le sinus uro-génital et le canal ano-rectal
- C) L'astérisque représente la jonction entre l'éperon périnéal et la membrane cloacale, qui formera à terme le périnée
- D) D'ailleurs, le périnée est un ensemble musculaire permettant la rétention des viscères
- E) Les propositions A, B, C, et D sont fausses



COMPILE : Évolution de l'entoblaste – CORRECTION

1/	BC	2/	E	3/	BC	4/	A	5/	BCD
6/	E	7/	AB	8/	C	9/	BD	10/	BD
11/	ABCD								

QCM 1 : BC

- A) Faux : l'IPA se divise en 2 portions : une céphalique et une caudale
 B) Vrai
 C) Vrai
 D) Faux : Tout est vrai mais il manque un élément dans la liste : la portion caudale donnera aussi l'estomac ! (Faites bien attention aux parenthèses ☺)
 E) Faux

QCM 2 : E

- A) Faux : L'appareil branchial dérive de la portion céphalique de l'IPA : l'intestin pharyngien
 B) Faux : Du grand n'importe quoi ! Ne vous laissez pas impressionner par ce genre d'item, si vous ne l'avez jamais lu nulle part, comptez FAUX (faites-vous confiance) ! L'appareil branchial est à l'origine de la **cavité bucco-nasale** ☺
 C) Faux : il communique avec la cavité amniotique attention !
 D) Faux : Piège basique j'ai juste inversé les poches internes et externes. **Restez logiques** ! Vous savez que l'entoblaste est internalisé donc les poches internes sont entoblastiques et les externes épiblastiques ☺
 E) Vrai

QCM 3 : BC

- A) Faux : l'IPA se divise en 2 portions : une céphalique et une caudale
 B) Vrai
 C) Vrai
 D) Faux : Tout est vrai mais il manque un élément dans la liste : la portion caudale donnera aussi l'estomac ! (Faites bien attention aux parenthèses ☺)
 E) Faux

QCM 4 : A

- A) Vrai
 B) Faux : C'est la partie ventrale de l'intestin primitif POSTÉRIEUR qui est en communication avec l'allantoïde
 C) Faux : Même chose que pour l'item B ça correspond à l'intestin primitif postérieur
 D) Faux : Attention il sera à l'origine de la partie TERMINALE du duodénum ! Le reste c'est vrai
 E) Faux

QCM 5 : BCD

- A) Faux : Apprenez bien qui donne quoi c'est important ! Le duodénum est formé par l'IPA et l'IPM, et le jéjuno-iléon par l'IPM ! Aucun des deux ne provient de l'IPP.
 B) Vrai
 C) Vrai
 D) Vrai
 E) Faux

QCM 6 : E

- A) Faux : L'appareil branchial dérive de la portion céphalique de l'IPA : l'intestin pharyngien
 B) Faux : Du grand n'importe quoi ! Ne vous laissez pas impressionner par ce genre d'item, si vous ne l'avez jamais lu nulle part, comptez FAUX (faites-vous confiance) ! L'appareil branchial est à l'origine de la **cavité bucco-nasale** ☺
 C) Faux : il communique avec la **cavité amniotique** attention !
 D) Faux : Piège basique j'ai juste inverser les poches internes et externes. **Restez logiques** ! Vous savez que l'entoblaste est **internalisé** donc les poches internes sont **entoblastiques** et les externes épiblastiques ☺
 E) Vrai

QCM 7 : AB

- A) Vrai
- B) Vrai
- C) Faux : Attention l'arc branchial V « n'existe pas » puisqu'il régresse ! Vos 5 arcs branchiaux sont le I, II, III, IV et **VI** ☹
- D) Faux : Ce n'est pas le mésoblaste qui contient toutes ses ébauches mais le MÉSENCHYME
- E) Faux

QCM 8 : C

- A) Faux : Complètement inventé ! Vous avez bien la 1^{ère} poche qui va former les épithéliums de la face externe du tympan et du conduit auditif externe
- B) Faux : Alors tout est juste sauf que la 1^{ère} poche épiblastique participe à la formation de l'oreille et non pas du nez !
- C) Vrai
- D) Faux : Bon, je sais qu'apprendre qui donne quoi ce n'est pas facile... Malheureusement, pour cette partie du cours, c'est essentiellement du par cœur ☹ Essayez de suivre un peu une logique pour vous aider, mais c'est important à connaître !
- E) Faux

QCM 9 : BD

- A) Faux : il a une origine **épiblastique** !
- B) Vrai
- C) Faux : il est uniquement à l'origine de structures épithéliales (les autres structures proviennent du mésenchyme environnant)
- D) Vrai
- E) Faux

QCM 10 : BD

- A) Faux : c'est par l'internalisation de la VVII !
- B) Vrai
- C) Faux : l'IPA est fermé par la membrane pharyngienne
- D) Vrai
- E) Faux

QCM 11 : ABCD

- A) Vrai
- B) Vrai
- C) Vrai
- D) Vrai
- E) Faux

COMPILE : 3^{ème} mois à la délivrance – SUJET

Tutorat 2020-2021 : 9 QCMS



QCM 1 : À propos du développement fœtal, indiquez la (les) proposition(s) exacte(s) :

- A) Elle est seulement caractérisée par la croissance et la maturation des tissus et organes du fœtus
- B) Au cours du 3^{ème} mois, la face prend un aspect plus humain
- C) À partir de la 20^{ème} semaine de développement, les membres acquièrent une longueur proportionnelle à la longueur du corps
- D) Durant les deux derniers mois de vie intra-utérine, la lanugo et le vernix caseosa disparaissent complètement avant la naissance
- E) Les propositions A, B, C et D sont fausses

QCM 2 : À propos du 3^{ème} mois de développement, indiquez la (les) proposition(s) exacte(s) :

- A) Les sourcils, cheveux, cils et ongles sont visibles
- B) Les yeux ainsi que les oreilles se latéralisent
- C) C'est à partir du 3^{ème} mois que l'on peut poser le diagnostic de la grossesse
- D) On observe l'apparition du lanugo sur l'ensemble du fœtus
- E) Les propositions A, B, C et D sont fausses

QCM 3 : À propos du 4^{ème} et 5^{ème} mois de développement, indiquez la (les) proposition(s) exacte(s) :

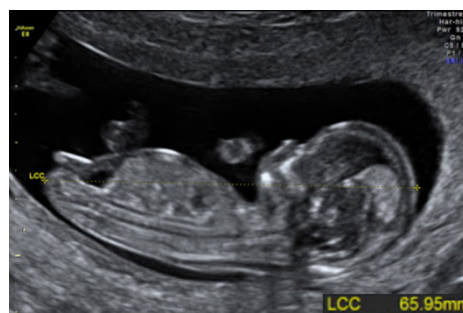- A) La croissance en longueur du corps est particulièrement rapide
- B) C'est généralement à cette période que les mouvements du fœtus sont perçus par la mère
- C) La peau du fœtus commence à se recouvrir d'une substance blanchâtre et grasseuse portant le nom de vernix caseosa
- D) La production de vernix caseosa est permise par fonctionnalisation des glandes sébacées en fin de 5^{ème} mois
- E) Les propositions A, B, C, et D sont fausses

QCM 4 : À propos du 6^{ème} et 7^{ème} mois de développement, indiquez la (les) proposition(s) exacte(s) :

- A) À ce stade, les yeux et les oreilles sont déjà au niveau de leur position définitive
- B) Durant cette période, les points d'ossification primaires de os apparaissent
- C) La peau a de contours bien arrondis caractéristiques grâce à la mise en place de la graisse sous-cutanée
- D) Les paupières s'ouvrent au 7^{ème} mois de développement
- E) Les propositions A, B, C et D sont fausses

QCM 5 : À propos de cette image et à l'aide du tableau, indiquez la (les) proposition(s) exacte(s) :

- A) Il s'agit d'un scanner
- B) Les mesures de la longueur vertex coccyx sont corrélées avec l'âge du fœtus
- C) Avec l'aide du tableau, on peut dire que l'on est entre 9 et 12 semaines d'aménorrhée
- D) Non ! On se trouve entre 9 et 12 semaines de développement
- E) Les propositions A, B, C et D sont fausses



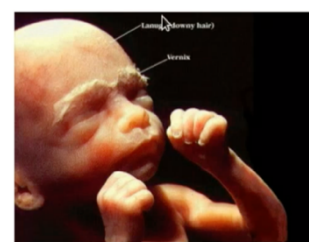Âge en semaines	Longueur vertex-coccyx (cm)
9-12	5-8
13-16	9-14
17-20	15-19
21-24	20-23
25-28	24-27
29-32	28-30
33-36	31-34
37-38	35-36

QCM 6 : À propos de l'embryologie, indiquez la (les) proposition(s) exacte(s) :

- A) Par convention, on parle toujours en semaine d'aménorrhée
- B) On estime la durée de la grossesse à 40 semaines de développement, soit 38 semaines d'aménorrhée
- C) La détermination de l'âge du fœtus est primordiale pour la surveillance optimale de la grossesse
- D) L'accroissement en poids du fœtus intervient surtout au cours des 3^{ème}, 4^{ème} et 5^{ème} mois de développement
- E) Les propositions A, B, C et D sont fausses

QCM 7 : À propos de l'image ci-contre, indiquez la (les) propositions exacte(s) :

- A) D'après les éléments visibles, on peut dater la grossesse à environ 3 mois
- B) On peut noter la présence de sourcils et d'ongles
- C) À ce stade, les mouvements du fœtus sont habituellement perçus par la mère
- D) Les yeux et les oreilles sont à leur position définitive
- E) Les propositions A, B, C et D sont fausses



QCM 8 : À propos de du développement fœtal, indiquez la (les) proposition(s) exacte(s) :

- A) Au 5^{ème} mois, la tête représente environ $\frac{1}{4}$ de la longueur du fœtus
- B) Un bon marqueur de cette période est la longueur crânio-caudale ou vertex-coccyx que l'on peut mesurer à l'échographie
- C) Au 4^{ème} mois, la membrane pupillaire (délimitant la chambre antérieure de l'œil en arrière), régresse complètement
- D) À terme, la totalité des organes est pleinement fonctionnelle
- E) Les propositions A, B, C, et D sont fausses

QCM 9 : À propos de la période de développement fœtale, indiquez la (les) proposition(s) exacte(s) :

- A) Un des changements frappants de cette période est le ralentissement relatif de la croissance du corps par rapport à la tête
- B) Au cours du 3^{ème} mois, on observe une résorption de l'hernie ombilicale et un développement des organe génitaux externes entre autres
- C) Au cours des 4^{ème} et 5^{ème} mois, le lanugo s'étend sur l'ensemble du corps du fœtus
- D) Si la naissance a lieu pendant les 6^{ème} ou 7^{ème} mois de gestation, la survie est rendue difficile par l'immaturité de l'appareil cardio-vasculaire
- E) Les propositions A, B, C, et D sont fausses

COMPILE : 3^{ème} mois à la délivrance – CORRECTION

1/	B	2/	E	3/	ABCD	4/	AD	5/	BD
6/	C	7/	BCD	8/	B	9/	BC		

QCM 1 : B

- A) Faux : elle est aussi caractérisée par la maturation et croissance du placenta !
- B) Vrai
- C) Faux : c'est à partir de la 12^{ème} semaine (3^{ème} mois)
- D) Faux : ils disparaîtront complètement en postnatal
- E) Faux

QCM 2 : E

- A) Faux : durant cette période, seulement les ongles sont apparus ! le reste c'est au 4^{ème} et 5^{ème} mois J
- B) Faux : les yeux se frontalisent et les oreilles se rapprochent de leur position sur la partie latérale de la tête
- C) Faux : attention on peut poser le diagnostic du sexe !
- D) Faux : à ce stade, le lanugo ne se trouve qu'au niveau de la tête
- E) Vrai

QCM 3 : ABCD

- A) Vrai
- B) Vrai
- C) Vrai
- D) Vrai
- E) Faux

QCM 4 : AD

- A) Vrai
- B) Faux : ils apparaissent au 3^{ème} mois !
- C) Faux : justement non au 6^{ème} mois la peau est encore mince et ridée due à l'absence de tissu sous cutané
- D) Vrai
- E) Faux

QCM 5 : BD

- A) Faux : c'est une échographie
- B) Vrai
- C) Faux : nope ! rappelez-vous par convention on utilise les semaines de développement, on est donc à 9-12 SD soit 11-14 SA !
- D) Vrai
- E) Faux

QCM 6 : C

- A) Faux : ce sont les gynécologues qui parlent en SA ! En embryologie on a recours aux semaines de développement
- B) Faux : j'ai inversé les chiffres, c'est 40 SA correspondant ainsi à 38 SD
- C) Vrai
- D) Faux : il survient au cours des 2 derniers mois !
- E) Faux

QCM 7 : BCD

- A) Faux : on voit les ongles, les sourcils ainsi que le vernix caseosa cela signifie qu'on se trouve au 4^{ème}-5^{ème} mois de grossesse !
- B) Vrai
- C) Vrai
- D) Vrai
- E) Faux

QCM 8 : B

- A) Faux : elle représente 1/3 de la longueur du fœtus
- B) Vrai
- C) Faux : c'est durant les 6^{ème} et 7^{ème} mois
- D) Faux : la majorité mais pas tous ! on observe encore des phénomènes de maturation
- E) Faux

QCM 9 : BC

- A) Faux : c'est l'inverse ! on observe un ralentissement relatif de la croissance de la tête !
- B) Vrai
- C) Vrai
- D) Faux : elle est rendue difficile par l'immatunité de l'appareil respiratoire et du SNC !
- E) Faux

COMPILE : Annexes – SUJET

Tutorat 2020-2021 : 23 QCMS

QCM 1 : Indiquez laquelle/lesquelles structures fait/ont partie(s) des annexes définitives :

- A) Le cordon ombilical
- B) La cavité amniotique
- C) La vésicule vitelline
- D) Les membranes fœtales
- E) Les propositions A, B, C et D sont fausses

QCM 2 : A propos du placenta, indiquez la ou les proposition(s) exacte(s) :

- A) C'est un organe définitif
- B) Il est dit hémi chorial
- C) Il est expulsé après la délivrance
- D) Il permet les échanges entre le fœtus et le cordon ombilical
- E) Les propositions A, B, C et D sont fausses

QCM 3 : Toujours à propos du placenta, indiquez la ou les proposition(s) exacte(s) :

- A) Le placenta humain est cotylédoné
- B) Le placenta humain, à terme il peut avoir une forme ovulaire ou discoïde
- C) Le placenta humain possède une face fœtale, une face pariétale, et une face maternelle
- D) Le placenta humain est dit décidual
- E) Les propositions A, B, C et D sont fausses

QCM 4 : Concernant la chambre intervillieuse, indiquez la ou les proposition(s) exacte(s) :

- A) La vésicule vitelline est à l'origine de la CIV
- B) Elle sera remplie par du sang maternel
- C) Les villosités primaire, secondaires, mais aussi tertiaires baigneront dans la CIV
- D) Après la mise en place de la coque cytotrophoblastique, elle est tapissée de cytotrophoblaste
- E) Les propositions A, B, C et D sont fausses

QCM 5 : Parlons des villosités chorales, indiquez la ou les proposition(s) exacte(s) :

- A) L'invasion de l'axe des villosités par du MEE est caractéristique des villosités chorales secondaires
- B) L'invasion de l'axe des villosités par du cytotrophoblaste est caractéristique des villosités chorales tertiaires
- C) L'invasion de l'axe des villosités par des capillaires maternels caractérise les villosités chorales tertiaires
- D) Dans une villosité chorale tertiaire, de l'intérieur à l'extérieur on a : capillaire / MEE / CT / ST
- E) Les propositions A, B, C et D sont fausses

QCM 6 : A propos des caduques, indiquez la ou les proposition(s) exacte(s) :

- A) La caduque ovulaire participera à la formation des membranes
- B) La caduque basale ne participera pas à la formation du placenta
- C) La caduque pariétale participera à la formation des membranes
- D) La couche spongieuse séparera la couche compacte et le myomètre sous-jacent
- E) Les propositions A, B, C et D sont fausses

QCM 7 : Concernant le cordon ombilical, indiquez la ou les proposition(s) exacte(s) :

- A) Il contient des vaisseaux séparés par du MEE
- B) Il contient des vaisseaux séparés par du cytotrophoblaste entouré de syncytiotrophoblaste
- C) Il est formé de 2 veines mais aussi d'une artère chargée de ramener le sang pauvre en O₂ au placenta
- D) Il est entièrement recouvert d'amnios
- E) Les propositions A, B, C et D sont fausses

QCM 8 : Finissons en beauté sur les membranes fœtales, indiquez la ou les proposition(s) exacte(s) :

- A) Elles ne sont pas en continuité avec le placenta
- B) L'augmentation en volume de la cavité amniotique joue un rôle important dans leur développement
- C) Elles ont une origine fœtale avec la membrane chorio-amniotique
- D) Elles ont une origine maternelle en lien avec la caduque ovulaire et la caduque basale
- E) Les propositions A, B, C et D sont fausses

QCM 9 (ronéo) : Le(s) rôle(s) du placenta est (sont) de :

- A) Apporter de l'oxygène au fœtus
- B) Éliminer les déchets produits par le fœtus
- C) Protéger le fœtus des agents pathogènes extérieurs
- D) Permettre le maintien de la grossesse
- E) Les propositions A, B, C et D sont fausses

QCM 10 (ronéo) : A propos des villosités choriales

- A) Elles évoluent en 4 stades de maturation
- B) Les villosités primaires contiennent du mésoblaste extra-embryonnaire
- C) Les villosités tertiaires permettent de mettre directement en contact le sang fœtal et le sang maternel
- D) Les villosités tertiaires sont en place au 35^{ème} jour de développement
- E) Les villosités tertiaires sont en place au 21^{ème} jour de développement

QCM 11 (ronéo) : Les caduques

- A) Sont dérivées de structures ovulaires
- B) L'ensemble de l'endomètre participe à leur formation
- C) Le myomètre participe à leur formation
- D) Sont éliminées lors de la délivrance
- E) La couche spongieuse fait partie des caduques

QCM 12 (ronéo) : Les premières étapes de formation du placenta

- A) Les lacunes dans le cytotrophoblaste formeront à terme la chambre inter-villeuse
- B) Le cytotrophoblaste forme l'axe des villosités primaires
- C) Les villosités primaires n'apparaissent qu'au pôle embryonnaire
- D) Les lacunes dans le syncytiotrophoblaste formeront la chambre inter-villeuse
- E) La sphère chorale correspond au syncytiotrophoblaste, au cytotrophoblaste et au mésenchyme extra-embryonnaire

QCM 13 (ronéo) : Le placenta mature

- A) Le placenta a une forme le plus souvent discoïde
- B) L'amnios recouvre la face maternelle
- C) La face maternelle présente des cotylédons
- D) Le cordon ombilical présente 2 veines et 1 artère
- E) A terme, dans l'espèce humaine, le placenta pèse environ 200g

QCM 14 (ronéo) : Le cordon ombilical

- A) Est normalement inséré au centre du placenta
- B) Est normalement inséré sur les membranes
- C) Apporte le sang maternel au fœtus
- D) Joue un rôle dans la circulation foeto-placentaire
- E) Sa longueur est d'environ 30 cm à la naissance

QCM 15 (ronéo) : Le cordon ombilical en coupe transversale chez un nouveau-né à terme sain :

- A) A 2 veines ombilicales
- B) A 1 artère ombilicale
- C) On peut y voir un reliquat de la vésicule vitelline
- D) Contient la gelée de Wharton
- E) Les propositions A, B, C et D sont fausses

QCM 16 (ronéo) : Sur une coupe transversale de membranes à terme, on trouve :

- A) L'amnios
- B) Un reliquat du cœlome extra-embryonnaire
- C) Le mésoblaste extra-embryonnaire
- D) La caduque pariétale
- E) La caduque basale

QCM 17 (ronéo) : L'origine des annexes

- A) La contribution ovulaire vient uniquement du trophoblaste
- B) La contribution maternelle vient de l'endomètre
- C) L'hypoblaste participe à la constitution des annexes
- D) L'entoblaste participe à la constitution des annexes
- E) Le mésoblaste extra-embryonnaire participe à la constitution des annexes

QCM 18 (ronéo) : A propos des villosités

- A) Les villosités primaires contiennent du mésenchyme extra-embryonnaire
- B) Les villosités secondaires contiennent du mésenchyme extra-embryonnaire
- C) Les villosités tertiaires contiennent du mésenchyme extra-embryonnaire
- D) Les villosités secondaires sont vascularisées
- E) Les villosités tertiaires contiennent du cytotrophoblaste

QCM 19 (ronéo) : La coque trophoblastique

- A) Est en place à la fin de la 6ème semaine
- B) Correspond à une prolifération du cytotrophoblaste villositaire au-delà du syncytiotrophoblaste
- C) Correspond à une prolifération de syncytiotrophoblaste villositaires au-delà du cytotrophoblaste
- D) Permet d'ancrer le placenta dans la caduque maternelle
- E) Ferme la chambre inter-villeuse

QCM 20 (ronéo) : La circulation foeto-placentaire

- A) Est en place au 23ème jour de développement embryonnaire
- B) Est en place au 35ème jour de développement embryonnaire
- C) Le sang fœtal circule du fœtus vers le placenta grâce à la veine ombilicale
- D) Le sang fœtal circule du placenta vers le fœtus grâce à la veine ombilicale
- E) Le sang de la veine ombilicale est riche en oxygène
- F) Le sang des artères ombilicales est riche en oxygène

QCM 21 (ronéo) : La membrane chorio-amniotique

- A) Participe à la formation des membranes
- B) Comporte l'amnios et le chorion lisse
- C) Comporte l'amnios, la lame choriale et le cytotrophoblaste et le syncytiotrophoblaste
- D) Recouvre toute la cavité utérine sauf au niveau du col
- E) Se rompt l'accouchement

QCM 22 (ronéo) : A propos des caduques et de la constitution des membranes

- A) La caduque pariétale est la caduque au contact du pôle embryonnaire
- B) La caduque ovulaire participera à la formation du placenta
- C) Les caduques ovulaire et pariétale fusionnent à cause de l'augmentation de taille de l'embryon
- D) Les caduques ovulaire et pariétal fusionnent à cause de l'augmentation de la taille du coelome externe
- E) Le chorion lisse se trouve au contact du caduque ovulaire

QCM 23 (ronéo) : La maturation du placenta après le 1^{er} mois de grossesse

- A) Les villosités secondaires se ramifient
- B) Les villosités tertiaires se ramifient
- C) A terme, les capillaires sont centraux au sein des villosités
- D) A terme, les capillaires sont périphériques au sein des villosités
- E) Pour favoriser les échanges foeto-maternels, le cytotrophoblaste villositaire disparaît

COMPILE - Annexes – CORRECTION



1/	ABD	2/	E	3/	BD	4/	BC	5/	AD
6/	AC	7/	D	8/	BC	9/	ABCD	10/	E
11/	D	12/	BDE	13/	AC	14/	AD	15/	D
16/	ABCD	17/	BCE	18/	BCE	19/	BDE	20/	ADE
21/	ABCE	22/	E	23/	BDE				

QCM 1 : ABD

- A) Vrai : Les annexes définitives sont : cordon ombilical, cavité amniotique, membranes fœtales, placenta
- B) Vrai
- C) Faux
- D) Vrai
- E) Faux

QCM 2 : E

- A) Faux : transitoire
- B) Faux : hémO, hémi ça veut dire moitié
- C) Faux : **lors** de la délivrance
- D) Faux : entre la mère et le placenta, ça n'a aucun sens entre le cordon et le fœtus
- E) Vrai

QCM 3 : BD

- A) Faux
- B) Vrai
- C) Faux : la face pariétale n'existe pas c'est du bullshit
- D) Vrai
- E) Faux

QCM 4 : BC

- A) Faux : Ce sont les lacunes
- B) Vrai
- C) Vrai
- D) Faux : De **Syncytiotrophoblaste**
- E) Faux

QCM 5 : AD

- A) Vrai
- B) Faux : Ce sont les villosités primaires
- C) Faux : Ce sont des capillaires fœtaux !! (issus des îlots angiogéniques de Wolf et Pander)
- D) Vrai
- E) Faux

QCM 6 : AC

- A) Vrai
- B) Faux : elle y participera
- C) Vrai
- D) Faux : L'item est vrai, mais désolé, piège énoncé → **la couche spongieuse n'est pas une caduque !!**
- E) Faux

QCM 7 : D

- A) Faux : séparés par de la gelée de Wharton !
- B) Faux : Cf A).
- C) Faux : tu as de la veine d'avoir 2 artères
- D) Vrai
- E) Faux

QCM 8 : BC

- A) Faux
- B) Vrai
- C) Vrai
- D) Faux : Caduque ovulaire et **pariétale**
- E) Faux

QCM 9 (ronéo) : ABCD

- A) Vrai
- B) Vrai
- C) Vrai
- D) Vrai
- E) Faux

QCM 10 (ronéo) : E

- A) Faux : 3
- B) Faux : villosités secondaires et tertiaire
- C) Faux : barrière foeto-placentaire pas de contact direct
- D) Faux
- E) Vrai

QCM 11 (ronéo) : D

- A) Faux : maternelles
- B) Faux : pas couche spongieuse
- C) Faux : endomètre seulement
- D) Vrai
- E) Faux : couche compacte seulement

QCM 12 (ronéo) : BDE

- A) Faux : syncytiotrophoblaste
- B) Vrai
- C) Faux : ensemble du chorion
- D) Vrai
- E) Vrai

QCM 13 (ronéo) : AC

- A) Vrai
- B) Faux : face fœtale
- C) Vrai
- D) Faux : 1 veine et 2 artères
- E) Faux : 500 à 650 g

QCM 14 (ronéo) : AD

- A) Vrai
- B) Faux
- C) Faux : pas de contact
- D) Vrai
- E) Faux : 50 à 60 cm

QCM 15 (ronéo) : D

- A) Faux : 1
- B) Faux : 2
- C) Faux : sur face fœtale du placenta
- D) Vrai
- E) Faux

QCM 16 (ronéo) : ABCD

- A) Vrai
- B) Vrai
- C) Vrai
- D) Vrai
- E) Faux : participe à la formation du placenta

QCM 17 (ronéo) : BCE

- A) Faux
- B) Vrai
- C) Vrai
- D) Faux
- E) Vrai

QCM 18 (ronéo) : BCE

- A) Faux
- B) Vrai
- C) Vrai
- D) Faux : seulement les tertiaires
- E) Vrai

QCM 19 (ronéo) : BDE

- A) Faux : 3^{ème} semaine
- B) Vrai
- C) Faux
- D) Vrai
- E) Vrai

QCM 20 (ronéo) : ADE

- A) Vrai
- B) Faux
- C) Faux
- D) Vrai
- E) Vrai
- F) Faux

QCM 21 (ronéo) : ABCE

- A) Vrai
- B) Vrai
- C) Vrai
- D) Faux : col compris
- E) Vrai

QCM 22 (ronéo) : E

- A) Faux : caduque basale/basilaire
- B) Faux : des membranes
- C) Faux : de la cavité amniotique
- D) Faux : de la cavité amniotique
- E) Vrai

QCM 23 (ronéo) : BDE

- A) Faux
- B) Vrai
- C) Faux
- D) Vrai
- E) Vrai

Et voilaaaaa pour ce compilé de l'embryo cette année ! On espère que nos QCM vous auront plu ! En tous cas, ne baissez pas les bras, continuez jusqu'au bout pour ne rien regretter ! Vous êtes arrivés jusque-là, ça va faire un semestre que vous bossez comme des bêtes donc ne lâchez rien ☺ La team embryo et toute l'équipe du tutorat est derrière vous et vous soutient pour ces derniers moments !

On vous envoie plein d'amour ! Démonter nous cet examen et perfectez l'embryo <3