

DM PRÉ-EXAM : Histologie

Tutorat 2020-2021 : 61 QCMS CHACAL (et ça cale)



Techniques d'histologie

QCM 1 : À propos des préparations tissulaires, indiquez-la (les) proposition(s) exacte(s) :

- A) Les tissus représentent le dernier niveau d'organisation supra cellulaire
- B) La fixation au formol a pour rôle de préserver l'architecture cellulaire et d'empêcher l'autolyse
- C) Avant l'inclusion en paraffine l'échantillon doit être préalablement déshydraté
- D) Dans le cas de l'examen extemporané, l'échantillon n'est pas fixé mais est congelé
- E) Les propositions A, B, C et D sont fausses

Épithéliums

QCM 2 : À propos des épithéliums, indiquez la (les) proposition(s) exacte(s) :

- A) Concernant les cellules épithéliales, l'apex, c'est la partie de la cellule qui est en contact avec la lumière (l'extérieur ou autre)
- B) En coloration standard, on ne peut pas distinguer la lame basale : elle est trop fine
- C) Les épithéliums sont innervés mais ne sont pas vascularisés
- D) Si l'épithélium possède plusieurs couches, il n'y a quand même qu'une seule lame basale
- E) Les propositions A, B C et D sont fausses

QCM 3 : À propos des épithéliums, indiquez la (les) proposition(s) exacte(s) :

- A) Dans les pathologies cancéreuses, on peut observer la rupture de la lame basale, c'est un élément important dans la dissémination de cellules cancéreuses à la base du processus métastatique
- B) Un épithélium de revêtement ne recouvre jamais les cavités en contact direct avec l'extérieur de l'organisme
- C) Les cavités fermées sont les suivantes : système cardiovasculaire, cavités coelomiques (*plèvre, péritoine, péricarde*)
- D) Dans un épithélium pseudostratifié, il semble y avoir plusieurs couches et les noyaux apparaissent être au même niveau
- E) Les propositions A, B C et D sont fausses

QCM 4 : À propos des épithéliums, indiquez la (les) proposition(s) exacte(s) :

- A) Les plateaux striés offrent la surface d'échange la plus optimale parmi les microvillosités
- B) Les entérocytes portent des plateaux striés
- C) Elles caractérisent le revêtement des tubules contournés distaux du rein : leur rôle est la réabsorption massive de l'urine primitive
- D) Un synonyme pour « cil vibratil » est « stéréocil »
- E) Les propositions A, B C et D sont fausses

QCM 5 : À propos des épithéliums, indiquez la (les) proposition(s) exacte(s) :

- A) Jonctions imperméables, jonctions serrées, tight junctions et zonula occludens désignent la même jonction
- B) Dans cette jonction, des protéines membranaires (dont l'occludine) provenant des deux cellules en contact s'engrènent et forment des crêtes à la surface de la cellule
- C) Les jonctions adhaerens, les desmosomes et les héli-desmosomes sont des jonctions d'ancrage
- D) La morphologie des jonctions communicantes est identique à celle des jonctions étanches
- E) Les propositions A, B C et D sont fausses

QCM 6 : Parmi les épithéliums suivants, lesquels correspondent à un épithélium pavimenteux simple ?

- A) Vaisseaux
- B) Épiderme
- C) Arbre respiratoire
- D) Arbre urinaire
- E) Les propositions A, B C et D sont fausses



QCM 7 : À propos des épithélium glandulaires, indiquez-la (les) proposition(s) exacte(s) :

- A) Une cellule glandulaire est capable de produire, stocker, et excréter son produit de sécrétion
- B) Même si les cellules glandulaires ne sont pas des cellules épithéliales, elles partagent leurs caractéristiques
- C) Quand une cellule glandulaire est isolée dans un épithélium de revêtement, on dit qu'elle constitue une glande unicellulaire
- D) Tandis que si ces cellules constituent l'ensemble de l'épithélium de revêtement, on dit qu'elles constituent une glande intra épithéliale
- E) Les propositions A, B, C et D sont fausses

QCM 8 : À propos des épithélium glandulaires, indiquez-la (les) proposition(s) exacte(s) :

- A) Lors de la création des glandes exocrines, le bourgeon de nature épithélial va s'enfoncer dans le tissu sous-jacent, tout en restant en communication avec la surface par un canal excréteur
- B) Il arrive que les cellules glandulaires soient directement en contact avec la lumière, dans ce cas le canal excréteur n'est pas nécessaire
- C) Dans le cas d'une glande endocrine, le bourgeon perd toute connexion avec l'épithélium de revêtement
- D) Les glandes intra épithéliales de l'épididyme sont un exemple de glande endocrine
- E) Les propositions A, B, C et D sont fausses

QCM 9 : À propos des épithélium glandulaires, indiquez-la (les) proposition(s) exacte(s) :

- A) Une glande amphicrine a la particularité d'être capable de combiné la fonction exocrine et endocrine
- B) Si c'est la même cellule qui joue les deux fonctions, on dit que c'est une glande amphicrine hétérotypique
- C) Tandis que si c'est deux cellules différentes, comme les ilots de Langerhans et les acini pancréatique, c'est une glande amphicrine homotypique
- D) La création des glandes amphicrines suit différentes étapes, la première étant la formation de lobules séparant les différentes parties de la glande
- E) Les propositions A, B, C et D sont fausses

QCM 10 : À propos des épithélium glandulaires, indiquez-la (les) proposition(s) exacte(s) :

- A) Concernant les critères morphologiques de classification des glandes exocrines, on distingue deux principaux critères, la ramification du canal excréteur et le type d'unité sécrétrice
- B) Une glande à sécrétion séreuse assure la sécrétion de protéine
- C) Les glandes sébacée ont un mode de sécrétion mérocrine
- D) La glande parotide est une glande à sécrétion mixte
- E) Les propositions A, B, C et D sont fausses

QCM 11 : À propos des épithélium glandulaires, indiquez-la (les) proposition(s) exacte(s) :

- A) Une cellule glandulaire peut combiner plusieurs modes de sécrétion, c'est le cas de la glande mammaire
- B) Il existe deux types de glandes sébacées synthétisant la sueur par diffusion eccrine
- C) Le contrôle nerveux de l'activité sécrétoire est géré par le système nerveux végétatif
- D) Les cellules myoépithéliales sont des cellules épithéliales ayant acquis les caractéristiques d'une cellule musculaire striée
- E) Les propositions A, B, C et D sont fausses

Tissu conjonctif lâche

QCM 12 : À propos des tissus conjonctifs, indiquez la (les) proposition(s) exacte(s) :

- A) Les adipocytes bruns sont plus petits que les adipocytes blancs
- B) Le tissu adipeux brun est majoritaire chez l'adulte car il permet la thermogénèse sans frisson
- C) Les macrophages ont une morphologie fixe, peu importe leur activité et leur localisation
- D) Les macrophages peuvent ingérer des éléments du milieu extracellulaire grâce à des prolongements cytoplasmiques appelés pseudopodes
- E) Les propositions A, B C et D sont fausses

QCM 13 : À propos des tissus conjonctifs, indiquez la (les) proposition(s) exacte(s) :

- A) Les lymphocytes sont présents dans la plupart des TC mais surtout dans les tissus conjonctifs de formation lymphoïde
- B) Les mastocytes sont des cellules présentes dans les TC de la peau, des voies respiratoires, du tube digestif
- C) L'histamine et la prostaglandine sont des substances vasoactives vasodilatatrices
- D) On peut retrouver des cellules pigmentaires (*mélanocytes*) et des cellules spécialisées du système immunitaire (*dendritiques*) dans les TC
- E) Les propositions A, B C et D sont fausses

QCM 14 : À propos de la réaction d'hypersensibilité immédiate des mastocytes, retrouvez l'ordre exact des ses étapes :

1. Libération d'histamine entraînant une vasodilatation locale importante et libération de facteurs chimiotactiques assurant l'afflux de polynucléaires
2. Un mastocyte a des récepteurs au fragment FC des IgE. Ces IgE s'y fixent.
3. Dégranulation des mastocytes : libération du contenu des granules intra- cytoplasmiques.

- A) 1.2.3
- B) 1.3.2
- C) 2.3.1
- D) 2.1.3
- E) Les propositions A, B C et D sont fausses

QCM 15 : À propos des tissus conjonctifs, indiquez la (les) proposition(s) exacte(s) :

- A) Le collagène est la famille de protéines extracellulaires la plus abondante, constituant 1/4 des protéines totales
- B) C'est une glycoprotéine peu résistante aux agents chimiques
- C) Les polymères de collagène sont solides et inextensibles
- D) La répétition régulière des triplets d'AA est responsable de la spiralisation
- E) Les propositions A, B C et D sont fausses

QCM 16 : À propos des tissus conjonctifs, indiquez la (les) proposition(s) exacte(s) :

- A) Le collagène fibrillaire de type V est retrouvé en péri-cellulaire et dans le placenta
- B) Le collagène de type VI est sous-épidermique (peau)
- C) Les collagènes VIII, IX et X sont les collagènes « majeurs »
- D) Le cartilage est principalement constitué de collagène de type III
- E) Les propositions A, B C et D sont fausses

Tissu osseux

QCM 17 : À propos du tissu osseux, indiquez-la (les) proposition(s) exacte(s) :

- A) Les ostéocytes, comme les ostéoblastes ont une origine mésenchymateuse
- B) Concernant la MEC, la composante organique représente 30% de son poids sec
- C) La composante minérale est composée de cristaux d'hydroxyapatite intercalé entre les fibres de collagène
- D) L'activité ostéoclastique est elle-même influencé par celle des ostéoblastes au travers de facteurs de croissance
- E) Les propositions A, B, C et D sont fausses

QCM 18 : À propos du tissu osseux, indiquez-la (les) proposition(s) exacte(s) :

- A) Le périoste est un tissu conjonctif mince qui borde la face externe de l'os
- B) L'os, au contraire du cartilage est vascularisé par diffusion car les artères ne traversent pas la table osseuse
- C) Une des fonctions du périoste est notamment d'amener des cellules ostéoprogénitrices qui se différencieront en ostéoblaste, permettant la croissance
- D) Les cartilages articulaires ont la particularité de ne pas être recouvert de périoste
- E) Les propositions A, B, C et D sont fausses

QCM 19 : À propos du tissu osseux, indiquez-la (les) proposition(s) exacte(s) :

- A) Il existe 4 rôles du tissu osseux : De soutien, mécanique, de protection et ils ont également une fonction métabolique par la régulation de l'homéostasie phosphocalcique
- B) L'ostéogénèse primaire est la formation d'un tissu osseux réticulaire (peu minéralisé) à partir d'un tissu non osseux
- C) Dans l'os lamellaire, issu de l'ossification secondaire, les fibres de collagène se disposent parallèlement les unes des autres
- D) Le tissu osseux trabéculaire (ou spongieux) est une forme d'os lamellaire composé de travées séparés par des cavités contenant la moelle spinal
- E) Les propositions A, B, C et D sont fausses

QCM 20 : À propos du tissu osseux, indiquez-la (les) proposition(s) exacte(s) :

- A) Le diamètre des ostéons peut aller jusqu'à 1mm, et leurs longueurs jusqu'à 1cm
- B) A l'intérieur d'un ostéon se trouve une cavité conjonctivo vasculaire appelé canal de Havers, permettant la circulation dans l'os d'un capillaire sanguin et d'une fibre nerveuse myélinique
- C) La ligne cémentente constitue la limite externe de l'ostéon il s'agit d'une lamelle osseuse dépourvue d'ostéocytes.
- D) Les canaux de Havers sont reliés entre eux par les canaux de Volkmann
- E) Les propositions A, B, C et D sont fausses

QCM 21 : À propos du tissu osseux, indiquez-la (les) proposition(s) exacte(s) :

- A) Lors de la formation des os longs, la bourgeon conjonctivo vasculaire permet l'apport d'oxygène et l'hypertrophie des chondrocytes
- B) Du côté du bourgeon, les chondrocytes s'organisent en cartilage sérié
- C) La croissance en longueur des os longs est un équilibre entre la prolifération du cartilage et l'ossification
- D) Le rôle des ostéoblastes est la synthèse de la matrice osseuse
- E) Les propositions A, B, C et D sont fausses

QCM 22 : À propos du tissu osseux, indiquez-la (les) proposition(s) exacte(s) :

- A) Concernant le remodelage osseux, il résulte d'un équilibre entre la synthèse ostéoclastiques et la résorption ostéoblastique
- B) Les ostéocytes sont munies de mécanorécepteur, permettant de transmettre les infos et d'influer sur le remodelage
- C) Il existe différents facteurs hormonaux notamment secrétés par la thyroïde et les parathyroïdes qui sont à même d'influer sur le remodelage
- D) Quand on parle d'hormone hypercalcémiant, on désigne l'augmentation du calcium osseux
- E) Les propositions A, B, C et D sont fausses

Tissu cartilagineux

QCM 23 : À propos du tissu cartilagineux, indiquez la (les) proposition(s) exacte(s) :

- A) Le tissu cartilagineux se caractérise par la présence de chondrocytes (cellules cartilagineuses) qui assurent la synthèse de la matrice extra-cellulaire
- B) Il a un rôle de soutien : les cartilages articulaires permettent le glissement des surfaces articulaires
- C) La croissance appositionnelle concerne uniquement les cartilages sans périchondre
- D) Les fibrocartilages sont présents au niveau des disques intervertébraux, de la symphyse pubienne, des cartilages articulaires (genoux)
- E) Les propositions A, B C et D sont fausses

QCM 24 : À propos du tissu cartilagineux, indiquez la (les) proposition(s) exacte(s) :

- A) Les chondrocytes sont des cellules cubiques mesurant de 10 à 40 µm enfermées dans des logettes formées par la MEC : les chondroplastes
- B) Chez l'embryon, le cartilage hyalin représente la majeure partie du squelette
- C) Le fibrocartilage possède la même architecture que celle du cartilage hyalin mais possède en plus de nombreuses fibres élastiques qui lui permettent de reprendre sa forme après une déformation passagère
- D) Chez l'adulte il n'y a plus de multiplication cellulaire des chondrocytes mais le métabolisme reste actif
- E) Les propositions A, B C et D sont fausses

QCM 25 : À propos du tissu cartilagineux, indiquez la (les) proposition(s) exacte(s) :

- A) Dans la croissance interstitielle on peut observer des groupes isogéniques axiaux au sein desquels les chondrocytes se disposent en file assurant la croissance du cartilage en longueur
- B) Les chondrocytes élaborent la MEC (fibres conjonctives + composés polysaccharidiques) et en contrôlent la composition
- C) Chez l'adulte, le cartilage des voies respiratoires (larynx, cloison nasales, trachée, bronches) et des côtes est du cartilage élastique qui permet ainsi une amplitude de mouvements
- D) Le périchondre est le tissu conjonctif qui sépare le cartilage des tissus voisins, il entoure tous les cartilages sauf les cartilages articulaires et les fibrocartilages
- E) Les propositions A, B C et D sont fausses

QCM 26 : À propos du tissu cartilagineux, indiquez la (les) proposition(s) exacte(s) :

- A) Le cartilage composant les ménisques du genou est entouré de périchondre
- B) Les cellules de la couche chondrogène interne du périchondre prolifèrent et se différencient en chondrocytes assurant ainsi la croissance par apposition
- C) Chez l'enfant, le cartilage de croissance assure le développement des os courts
- D) Le tissu cartilagineux se caractérise par une matrice extracellulaire (MEC) solide, non minéralisée, dépourvue de vascularisation et d'innervation
- E) Les propositions A, B C et D sont fausses



QCM 27 : À propos du tissu cartilagineux, indiquez la (les) proposition(s) exacte(s) :

- A) Selon la proportion relative des trois composants et de la nature des fibres conjonctives, on distingue trois types de cartilages : le cartilage hyalin (le moins répandu), le cartilage élastique et le fibrocartilage
- B) Les chondrocytes sont relativement nombreux, ils représentent 71% du volume tissulaire
- C) Le cartilage des voies respiratoires, par son rôle mécanique, maintient les voies respiratoires ouvertes
- D) Le fibrocartilage est particulièrement présent au niveau du pavillon de l'oreille, du méat acoustique externe, de la trompe d'eustache et de l'épiglotte
- E) Les propositions A, B C et D sont fausses

QCM 28 : À propos du tissu cartilagineux, indiquez la (les) proposition(s) exacte(s) :

- A) Dans le fibrocartilage les chondrocytes sont alignés selon les lignes de tension
- B) La substance fondamentale des cartilages hyalins renferme de nombreux glycosaminoglycannes sulfatés qui sont fixés sur des axes protéiques pour former des protéoglycannes eux-mêmes fixés sur de l'acide hyaluronique. L'ensemble forme une charpente 3D fortement hydratée
- C) Le cytoplasme des chondrocytes émet de longs prolongements cytoplasmiques qui pénètrent dans la MEC
- D) La couche tendiniforme du périchondre correspond à un TC dense fibreux avec des fibres de collagène arciformes qui amarrent solidement le périchondre au cartilage sous-jacent. C'est la couche la plus interne
- E) Les propositions A, B C et D sont fausses

QCM 29 : À propos du tissu cartilagineux, indiquez la (les) proposition(s) exacte(s) :

- A) Le noyau des chondrocytes est volumineux, rond, périphérique et nucléolé
- B) Les fibres conjonctives retrouvées dans le cartilage hyalin sont des fibres de collagène II très fines, visibles en MO et spécifiques du tissu cartilagineux
- C) Dans le fibrocartilage la MEC est constituée de fibres de collagène I associées aux fibres de collagène III formant ainsi des faisceaux épais conférant au cartilage une résistance mécanique
- D) La MEC confère des propriétés au cartilage hyalin telles que solidité, souplesse et résistance à la dépression
- E) Les propositions A, B C et D sont fausses

QCM 30 : À propos du tissu cartilagineux, indiquez la (les) proposition(s) exacte(s) :

- A) Le cartilage hyalin a un aspect vitreux, opalin. C'est d'ailleurs le deuxième cartilage le plus répandu
- B) Chez l'enfant et l'adolescent comme chez l'adulte, le cartilage hyalin est retrouvé au niveau des voies respiratoires et des côtes
- C) Au niveau du méat acoustique externe on trouve du cartilage élastique
- D) Le fibrocartilage de par sa structure a un aspect intermédiaire entre le tissu conjonctif dense et le cartilage hyalin
- E) Les propositions A, B C et D sont fausses

QCM 31 : À propos du tissu cartilagineux, indiquez la (les) proposition(s) exacte(s) :

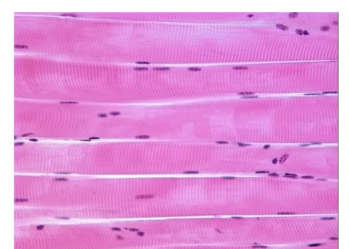
- A) Dans le cartilage fibreux, la substance fondamentale autour des cellules est peu abondante
- B) Les cloisons nasales d'un adulte sont faites de cartilage hyalin
- C) Au sein de la couche interne du périchondre les nutriments et l'oxygène diffusent à partir des vaisseaux vers les chondrocytes
- D) Les cartilages articulaires dépourvus de périchondre sont nourris d'un côté par le liquide synovial et de l'autre par le tissu osseux sous chondral
- E) Les propositions A, B C et D sont fausses

T'ES DÉJÀ À LA MOITIÉ COURAGE

Tissu musculaire strié squelettique

QCM 32 : À propos du tissu musculaire strié squelettique et de la coupe ci-contre, indiquez la (les) proposition(s) exacte(s) :

- A) Cette coupe transversale permet de bien appréhender la striation longitudinale des rhabdomyocytes
- B) L'unité contractile du muscle se trouve entre deux stries Z et comprend une bande A ainsi que deux demi-bandes I
- C) L'aponévrose, faisant partie de la composante nerveuse du muscle, enveloppe ce dernier
- D) Les mitochondries sont très nombreuses dans le sarcoplasme, elles occupent environ 20% du contenu cellulaire
- E) Les propositions A, B C et D sont fausses



QCM 33 : À propos du tissu musculaire strié squelettique, indiquez la (les) proposition(s) exacte(s) :

- A) Les myocytes sont des cellules spécialisées dans la production de la force motrice, c'est-à-dire qu'elles sont capables de se contracter
- B) D'un point de vue macroscopique on a au centre du muscle son corps et aux extrémités ses épiphyses
- C) Le rhabdomyocyte possède une membrane plasmique que l'on appelle sarcoplasme et qui repose sur une membrane basale
- D) Au niveau des myofibrilles, la bande sombre est appelée bande A et mesure 0,8 µm de large
- E) Les propositions A, B C et D sont fausses

QCM 34 : À propos du tissu musculaire strié squelettique, indiquez la (les) proposition(s) exacte(s) :

- A) La dystrophine est une chromoprotéine capable de fixer l'oxygène importante pour le fonctionnement des rhabdomyocytes
- B) Les myocytes sont capables de s'allonger grâce à la présence de protéines contractiles
- C) En isolant une cellule musculaire on observe dans son cytoplasme des myofibrilles qui sont des organites cellulaires
- D) Au centre de la bande I on observe une strie plus claire : la strie H ou strie de Hensen et au centre de celle-ci on voit une strie fine sombre la strie M
- E) Les propositions A, B C et D sont fausses

QCM 35 : À propos du tissu musculaire strié squelettique, indiquez la (les) proposition(s) exacte(s) :

- A) Dans l'organisme, le tissu musculaire strié squelettique représente 25% du poids de l'organisme à la naissance puis 45% du poids de l'organisme chez l'adulte
- B) Dans la cellule, les noyaux sont très nombreux (environ un millier) et sont refoulés en périphérie
- C) Quand t'étais dans le ventre de ta mère et que t'avais que 3 mois (trop mimi) sont apparus au sein de ta personne les précurseurs des myocytes : les myoblastes
- D) Les myoblastes sont des cellules mononucléées fusiformes (donc avec des bords parallèles)
- E) Les propositions A, B C et D sont fausses

QCM 36 : À propos du tissu musculaire strié squelettique, indiquez la (les) proposition(s) exacte(s) :

- A) Si on réalise une coupe transversale du corps musculaire, on observe quatre composantes : une composante musculaire, une composante conjonctive, une composante vasculaire et une composante nerveuse
- B) Pour former le myofilament épais 3000 à 4000 molécules de myosine s'associent entre elles
- C) Il existe un complexe de troponine par molécule de tropomyosine et les molécules de troponine sont situées en regard de chaque tête de myosine pour empêcher leur fixation
- D) Le corps du muscle est enveloppé par du tissu conjonctif : c'est l'aponévrose ou périmysium
- E) Les propositions A, B C et D sont fausses

QCM 37 : À propos du tissu musculaire strié squelettique, indiquez la (les) proposition(s) exacte(s) :

- A) Le cytoplasme des rhabdomyocytes ou myoplasme est plutôt riche en glycogène
- B) Les myocytes ont la capacité de transformer l'énergie chimique en énergie mécanique
- C) L'extrémité NH₂ terminale de la chaîne lourde de myosine s'enroule en motte pour former une tête globuleuse
- D) Des mutations modifiant l'activité de la dystrophine sont à l'origine de la myopathie de Duchenne qui est la myopathie héréditaire la moins fréquente
- E) Les propositions A, B C et D sont fausses

QCM 38 : À propos du tissu musculaire strié squelettique, indiquez la (les) proposition(s) exacte(s) :

- A) Le périmysium lui-même émet des cloisons conjonctives plus petites qui entourent chaque cellule musculaire et qu'on nomme endomysium
- B) Si on isole une myofibrille on pourra observer en microscopie électronique son unité fonctionnelle contractile : le sarcomère
- C) Dans un embryon de 8 semaines on peut trouver de très longues cellules appelées myotubes (~~pour faire des sarbacanes~~)
- D) Le sarcomère se situe entre deux stries Z qui se trouvent elles-mêmes au centre d'une bande claire
- E) Les propositions A, B C et D sont fausses

QCM 39 : À propos du tissu musculaire strié squelettique, indiquez la (les) proposition(s) exacte(s) :

- A) Le sarcomère est constitué de trois types de myofilaments : des myofilaments épais, des myofilaments moyens (au niveau de la strie M) et des myofilaments fins
- B) Les myofilaments fins sont plus petits que les myofilaments épais, ils mesurent environ 1,5 µm de long et 5 à 6 nm de diamètre. Ils sont attachés à la strie Z et sont constitués d'une protéine contractile : l'actine
- C) Aux deux chaînes lourdes de myosine s'associent 4 chaînes légères et ces 4 chaînes légères s'associent au niveau de la tête pour donner de la flexibilité à la structure
- D) Les myofilaments fins de deux sarcomères voisins s'associent entre eux au niveau de cette strie Z et sont reliés par l'alpha-actine
- E) Les propositions A, B C et D sont fausses

QCM 40 : À propos du tissu musculaire strié squelettique, indiquez la (les) proposition(s) exacte(s) :

- A) La cellule musculaire striée squelettique s'attache aux tendons ou bien au périnysium et elle peut faire la longueur du muscle
- B) L'organite majoritaire des myocytes sont les mitochondries, en effet, ces cellules ont besoin de produire beaucoup d'énergie à la contraction
- C) Le sarcomère depuis la première strie Z jusqu'à la deuxième strie Z mesure environ 25 μm : c'est l'unité contractile
- D) Au sein des myofilaments pais les têtes des molécules de myosine adoptent une position hélicoïdale autour de l'axe formé par les tiges
- E) Les propositions A, B C et D sont fausses

QCM 41 : À propos du tissu musculaire strié squelettique, indiquez la (les) proposition(s) exacte(s) :

- A) Il existe 2 sites très particulier au niveau de la myosine qui sont situés au niveau de la tête : un site de liaison à l'actine et un site d'activité calcium dépendant
- B) Dans la bande H il n'y a pas de tête de myosine et la strie M est le lieu de jonction / de superposition des myofilaments épais ce qui crée cette bande/strie plus sombre
- C) Les tubules T pénètrent à l'intérieur du cytoplasme et cheminent autour des myofibrilles, entre les citernes terminales du réticulum sarcoplasmique
- D) La contraction des muscles squelettiques est sous le contrôle du système cérébro-spinal. Ainsi, un muscle ne reçoit qu'un seul nerf cérébro-spinal
- E) Les propositions A, B C et D sont fausses

QCM 42 : À propos du tissu musculaire strié squelettique, indiquez la (les) proposition(s) exacte(s) :

- A) La tropomoduline est une protéine qui s'enroule autour des myofilaments fins pour guider la polymérisation de l'actine
- B) La desmine quant à elle relie les myofibrilles entre elles, les attache au sarcolemme et à l'enveloppe nucléaire. Elle forme des sortes d'échelles qui sont situées au niveau de la strie Z
- C) Une unité motrice correspond à une cellule nerveuse et aux différents myocytes qu'elle innerve
- D) La fente synaptique correspond à la fusion des lames basale de l'axone et du myocyte. Cette zone est très riche en acétylcholinestérase qui est une enzyme ayant pour rôle de détruire l'acétylcholine lorsqu'elle a fait son action
- E) Les propositions A, B C et D sont fausses

Tissu musculaire cardiaque

QCM 43 : À propos du tissu musculaire cardiaque, indiquez la (les) proposition(s) exacte(s) :

- A) Les cardiomyocytes sont les cellules qui réalisent le travail musculaire : ce sont les plus nombreuses
- B) Ce sont des cellules individualisées ayant un diamètre d'environ 15 μm pour une longueur d'environ 500 μm
- C) On retrouve entre les cellules des dispositifs de jonctions cellulaires particuliers qui font des stries foncées visibles
- D) Les cellules s'organisent entre elles sous forme de colonnes parallèles et certains des cardiomyocytes font des interconnexions en Y
- E) Les propositions A, B C et D sont fausses

QCM 44 : À propos du tissu musculaire cardiaque, indiquez la (les) proposition(s) exacte(s) :

- A) L'altération quantitative ou qualitative de l'endomysium ne permet pas de voir une altération de la fonction cardiaque
- B) Les jonctions entre deux cardiomyocytes sont très peu visibles
- C) Les tubules T sont peu nombreux et plus fins quand que dans le muscle squelettique
- D) Les cardiomyopathies dilatées familiales correspondent à des défauts des structure des tubules T
- E) Les propositions A, B C et D sont fausses

Tissu musculaire lisse

QCM 45 : À propos du tissu musculaire lisse, indiquez la (les) proposition(s) exacte(s) :

- A) Le tissu musculaire lisse est très répandu dans l'organisme
- B) Lorsque les léiomyocytes sont regroupés ils forment une ou plusieurs **tuniques musculaires** au sein des organes : par exemple, ils forment la média
- C) La cellule musculaire lisse présente des myofibrilles en périphérie et on observe une absence de stries
- D) L'appareil contractile de la cellule musculaire lisse est simplifié : les myofibrilles sont constituées de myofilaments d'actine et de myosine qui forment un réseau entre treillis
- E) Les propositions A, B C et D sont fausses

QCM 46 : À propos du tissu musculaire lisse, indiquez la (les) proposition(s) exacte(s) :

- A) Les corps denses sont disséminés sur l'ensemble du sarcolemme et permettent l'attachement des myofibrilles dans la cellule
- B) Les cavéoles sont des invaginations du sarcolemme : c'est un équivalent rudimentaire des stries Z qui permettent la libération du calcium au voisinage des myofibrilles
- C) On observe l'absence de jonctions communicantes : les cellules musculaires lisses adjacentes ne présentent pas de jonctions communicantes entre elles
- D) On y observe 1 filament de myosine pour 15 filaments d'actine
- E) Les propositions A, B C et D sont fausses

Tissu nerveux

QCM 47 : À propos du tissu nerveux, indiquez la (les) proposition(s) exacte(s) :

- A) On estime à plus de 50 milliards le nombre de synapses dans le système nerveux
- B) Au niveau des ganglions sensoriels des nerfs crâniens on peut trouver des neurones pseudo-unipolaires
- C) Tandis qu'au niveau des cellules de Purkinje du cortex cérébelleux on trouve des neurones bipolaires
- D) Les synapses électriques sont moins répandues que les synapses chimiques et font intervenir des neurotransmetteurs
- E) Les propositions A, B C et D sont fausses

QCM 48 : À propos du tissu nerveux, indiquez la (les) proposition(s) exacte(s) :

- A) L'axone naît du soma au niveau d'une zone appelée cône d'implantation et a pour rôle la conduction de l'influx nerveux depuis le corps cellulaire vers les synapses
- B) La microglie composée de microglies qui interviennent dans la défense du SNC et sont considérées comme des représentants du système neutrophiles-macrophages
- C) Le noyau des neurones est proéminent, sphérique, central, avec un nucléole bien visible et une chromatine dispersée
- D) Les cellules satellites gliales recouvrent la surface des corps cellulaires neuronaux localisés dans les ganglions du système nerveux périphérique
- E) Les propositions A, B C et D sont fausses

QCM 49 : À propos du tissu nerveux, indiquez la (les) proposition(s) exacte(s) :

- A) On appelle corps de Nissl les amas de réticulum endoplasmique granuleux présents dans le péricaryon des neurones
- B) Un oligodendrocyte forme un segment de myéline pour plusieurs axones adjacents. Ainsi, un unique oligodendrocyte enveloppe plusieurs axones
- C) La couche ~~Pampers~~ intermédiaire ou couche des cellules de Purkinje du cortex cérébral contient des corps cellulaires volumineux avec de nombreuses dendrites se ramifiant dans la couche moléculaire
- D) La BHE est composée de cellules endothéliales de la paroi capillaire qui sont reliées par de nombreuses jonctions et qui présentent par rares endroits une fenestration
- E) Les propositions A, B C et D sont fausses

QCM 50 : À propos du tissu nerveux, indiquez la (les) proposition(s) exacte(s) :

- A) Il existe plusieurs axones par neurone. En revanche, un axone possède une unique terminaison se terminant par un renflement : le bouton synaptique
- B) L'axone est le siège d'un transport axonal unidirectionnel permettant le transport d'organites et de protéines notamment
- C) La faux du cerveau, cloison de dure mère, sépare transversalement les deux hémisphères cérébraux au niveau de la scissure inter-hémisphérique longitudinale
- D) L'espace péri-dural ou épidual est localisé entre l'arachnoïde et la dure-mère au sein de la colonne vertébrale
- E) Les propositions A, B C et D sont fausses

QCM 51 : À propos du tissu nerveux, indiquez la (les) proposition(s) exacte(s) :

- A) La surface des dendrites est recouverte d'épines dendritiques qui sont le lieu de réception des différents stimuli provenant d'autres neurones par l'intermédiaire des synapses
- B) Grâce à leurs longs prolongements, les tanocytes établissent des contacts avec les capillaires sanguins, les neurones et les astrocytes sous-jacents
- C) Dans les structures sensorielles telles que l'épithélium olfactif on trouve des neurones bipolaires (axone unique et court qui se divise en deux à proximité du corps cellulaire)
- D) Les nœuds de Ranvier correspondent aux zones de myélines localisées entre les zones dépourvues de myéline
- E) Les propositions A, B C et D sont fausses

miaou



QCM 52 : À propos du tissu nerveux, indiquez la (les) proposition(s) correspondant aux propriétés principales des neurones :

- A) Conductibilité
- B) Intégration
- C) Fertilité
- D) Filtration
- E) Stabilité

QCM 53 : À propos du tissu nerveux, indiquez la (les) proposition(s) exacte(s) :

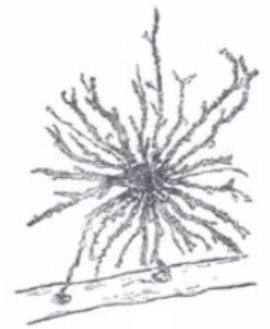- A) Les cellules gliales entériques sont des cellules gliales du système nerveux périphérique
- B) Les neurones et la macroglie dérivent du mésoderme tandis que les cellules de la microglie dérivent du neurectoderme
- C) Les microgliocytes sont situés dans la substance blanche uniquement
- D) Dans les cornes latérales de la moelle spinale se trouvent des neurones sympathiques efférents préganglionnaires
- E) Les propositions A, B C et D sont fausses

QCM 54 : À propos du tissu nerveux, indiquez le (les) aspect(s) important(s) de la biologie des nerfs périphériques qui font intervenir les cellules de Schwann :

- A) Le développement et la régénération nerveuse
- B) Formation de la BHE
- C) Sécrétion des substances qui permettent la trophicité (nutrition et croissance) neuronale
- D) Modulation de l'activité synaptique neuromusculaire
- E) Production de la matrice extracellulaire nerveuse

QCM 55 : À propos du tissu nerveux, indiquez la (les) proposition(s) exacte(s) :

- A) Les microgliocytes sont impliqués dans des phénomènes pathologiques notamment de douleur chronique et de récurrence herpétique
- B) La cellule illustrée ci-contre possède un rôle de support pour la migration des cellules nerveuses notamment pendant le développement
- C) Au niveau des synapses, en les recouvrant, elles servent d'isolants électriques et limitent la propagation des neurotransmetteurs libérés dans la fente synaptique
- D) La cellule ci-contre est dépourvue de filaments intermédiaires (marquage négatif au GFAP)
- E) Les propositions A, B C et D sont fausses



QCM 56 : À propos du tissu nerveux, indiquez la (les) proposition(s) exacte(s) :

- A) Les astrocytes protoplasmiques présents dans la substance blanche, présentent de nombreuses ramifications courtes et larges
- B) En l'absence d'infection les microgliocytes sont inactifs et au repos et lors d'une lésion tissulaire ils s'activent et deviennent de volumineuses cellules phagocytaires
- C) Les échanges dans lesquels sont impliqués les épendymocytes concernent des hormones, des neuromédiateurs mais aussi d'autres molécules contenues dans le LCS
- D) La couche multiforme du cortex cérébral contient un mélange de neurones de petite taille
- E) Les propositions A, B C et D sont fausses

Tissu circulant

QCM 57 : À propos du tissu circulant, indiquez-la (les) proposition(s) exacte(s) :

- A) La matrice extra cellulaire du sang est la plasma, individualisé par centrifugation dans un tube contenant du sang avec un anticoagulant
- B) Dans les stades de développement fœtale, l'hématopoïèse est hépatique avant de passer dans les ilots de Wolf et Panders
- C) Après la naissance, la seule localisation de l'hématopoïèse est la moelle rouge des os spongieux
- D) La moelle osseuse est divisé en deux parties, le stroma et les éléments hématopoïétiques
- E) Les propositions A, B, C et D sont fausses

QCM 58 : À propos du tissu circulant, indiquez-la (les) proposition(s) exacte(s) :

- A) Le stroma correspond à un tissu conjonctif lâche réticulé et a un rôle dans le maintien et la régulation de l'hématopoïèse
- B) Le myélogramme à l'avantage de conserver l'architecture du tissu mais il a un risque hémorragique important
- C) Contrairement à la biopsie qui permet d'éviter le risque hémorragique, cet examen est donc à privilégier pour les personnes souffrant de trouble de la coagulation
- D) Les examens sanguins ne se font que sur l'aile iliaque, en effet c'est le centre hématopoïétique à l'âge adulte
- E) Les propositions A, B, C et D sont fausses

QCM 59 : À propos du tissu circulant, indiquez-la (les) proposition(s) exacte(s) :

- A) On appelle macrocytose le fait d'avoir des globules rouges dont le volume corpusculaire moyen est augmenté
- B) Les érythrocytes n'ont ni noyau ni organites mais ont un cytosquelette leur conférant leur déformabilité
- C) L'hémoglobine constitue le tiers du volume de l'érythrocyte et est composé de deux parties
- D) L'une d'elle est l'hème, composé d'un anion ferrique Fe^{3-}
- E) Les propositions A, B, C et D sont fausses

QCM 60 : À propos du tissu circulant, indiquez-la (les) proposition(s) exacte(s) :

- A) Les thrombocytes sont des éléments sanguins anucléés et participant au phénomène d'hématose
- B) Les plaquettes sont issues des cellules souches myéloïdes qui se différencient en progéniteurs CFU-MK
- C) La première étape des précurseurs plaquettaires porte le nom de mégacaryoblaste
- D) Les plaquettes ont une durée de vie de 10 à 15 jours
- E) Les propositions A, B, C et D sont fausses

QCM 61 : Vous voulez réaliser une transfusion chez un patient de groupe sanguin AB négatif (Coucou, c'est votre tuteur Caninos), vous avez différent donneur et vous voulez savoir lequel ou lesquelles sont compatibles :

- A) Une donneuse O rhésus négatif
- B) Un donneur AB rhésus négatif
- C) Un donneur B rhésus négatif
- D) Une donneuse A rhésus positif
- E) Un donneur B rhésus positif

TU AS FINI !

Bravo !