

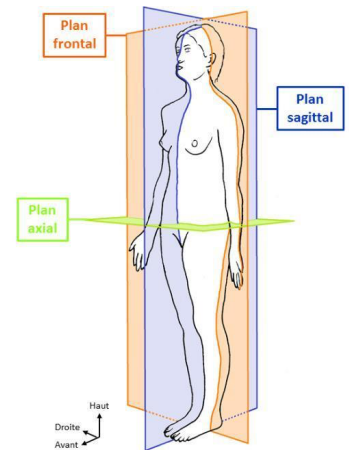


## Les plans

Le sujet de référence en anatomie est **debout** (radiologie = allongé), la **paume de la main en avant** avec le 5<sup>ème</sup> doigt collé à la partie latérale de la cuisse. D&G sont inversé de face.

Leur nom peut varier si on est en radiologie (le prof peut utiliser les 2 donc à connaître), il peut concerner le corps comme sur l'image ci-joint, ou concerné un organe (ex : coupe frontale du rein).

- ❖ **Frontal (coronal en radio)** : passe par la suture coronaire
- ❖ **Sagittal (ou antéro-postérieur)** : plan de l'arc du Sagittaire (#horoscope)
- ❖ **Horizontal/transversal (axial en radio)**



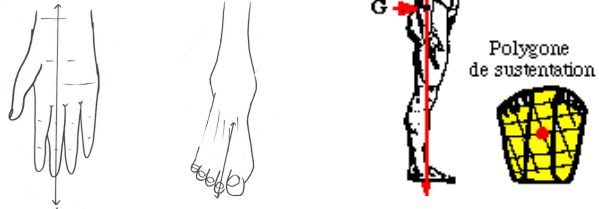## Les axes

Axe du corps (= ligne de gravité)

Projection du méat auditif externe → centre du polygone de sustentation

Axe des membres

- Supérieur : racine → 3<sup>ème</sup> doigt
- Inférieur : racine → 2<sup>ème</sup> orteil



## Nomenclature internationale

Les anatomistes se sont mis d'accord pour utiliser la **nomina anatomica Parisientia** (latin traduit en français) ne comportant aucun nom propre. On y retrouve les adjectifs suivants :

- **Médian** : au milieu
- o **Médial** : en dedans, interne
- **Crânial** : en haut, supérieur
- o **Ventral** : en avant, antérieur
- **Proximal** : proche
- o **Concave** : creux
- **Collatéral** : sur le côté
- o **Latéral** : en dehors, externe
- **Caudal** : en bas, inférieur
- o **Dorsale** : en arrière, postérieur
- **Distale** : éloigné
- o **Convexe** : bombé

**Couleurs conventionnelles** (pour les dessins)

**Artère** : rouge (sauf artère pulmonaire)

**Veine** : bleu (sauf veine pulmonaire)

©s : blanc/noir, inférieur jaune

**Tendon, ligament** : vert

**Muscle** : dérivé du rouge (ocre, marron...)

**Lymphatique** : gris ou jaune

**Cartilage** : bleu ou vert

**Glande** : rose

**Nerfs** : jaunes

**Voie nerveuse descendante** : rouge

**Voie nerveuse ascendante** : bleu

## Origine embryologique

Ectoblaste : épiderme et annexe, SN, médullo-surrénale, oreille interne, émail des dents, cristallin

Mésoblaste : appareil locomoteur (muscles, os, tendons), derme, graisse, rein, tissu sanguin

Endoblaste : tube digestif, épithélium uro-génital et respiratoire