



SYSTÈME NERVEUX CENTRAL

Phylogénétiquement le plus élevé. La cellule de base du SNC est le **neurone** et le tissu interstitiel est la **névroglie** (cellules gliales).

ENCÉPHALE = cerveau + tronc cérébral + cervelet
NÉVRAXE (= SNC) = encéphale + moelle spinale

Organogénèse du SNC

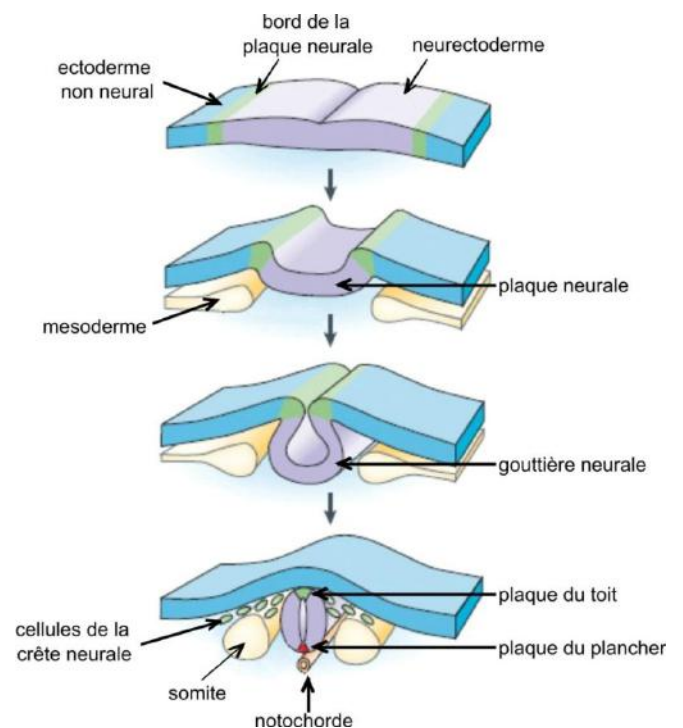
Le tube neural

Le névraxe est d'**origine ectoblastique**.

Tout commence par la formation du **neuroectoblaste** évoluant en **plaque neurale** au centre de l'ectoblaste. Il forme ensuite la **gouttière neurale**, qui en se refermant au niveau de ses **crêtes neurales** (revu pour le SNP), forme le **tube neural** qui reste initialement ouvert à ses extrémités : **neuropore crânial et caudal**.

Le tube neural est donc un canal RÉEL tapissé de **glie épendymaire** présentant de haut en bas 3 vésicules :

l'**Archéoencéphale** (future cerveau), le **Chordencéphale** (futur cervelet et tronc cérébral) et la **Moelle Primitive**.



Glie épendymaire : ce sont des épendymocytes, des cellules gliales qui permettent l'interface entre tissu nerveux et LCS

L'encéphale

L'archéoencéphale et le chordencéphale vont se développer pour donner l'encéphale.

Nous avons donc 3 vésicules primitives :

1. **Archéoencéphale**, futur **cerveau**
2. **Chordencéphale**, futur **tronc cérébral** et **cervelet**
3. Moelle primitive

Les vésicules primitives vont ensuite donner 4 vésicules :

1. **Archéoencéphale** donnant **Proencéphale**
Chordencéphale donnant :
2. **Mésencéphale**
3. **Rhombencéphale** à l'origine du **4^{ème} ventricule**
4. Moelle primitive

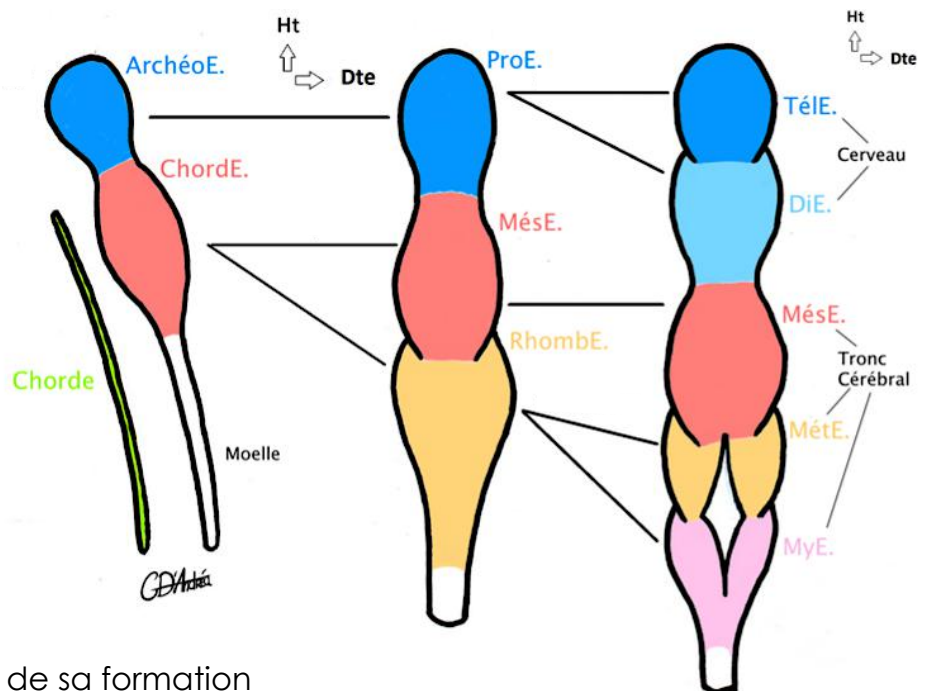
Enfin on retrouvera à la dernière étape 6 vésicules :

Proencéphale donnant :

1. **Télencéphale** qui donnera les **ventricules latéraux**
 2. **Diencephale** qui donnera le **3^{ème} ventricule**
 3. **Mésencéphale** n'évolue pas, il donnera les **péduncles cérébraux**
- Rhombencéphale** donnant deux vésicules qui donneront le **4^{ème} ventricule** :
4. **Métencéphale** qui donnera le **pont de Varole**
 5. **Myélencéphale** qui donnera la **moelle allongée** (ou bulbe rachidien)
 6. Moelle primitive

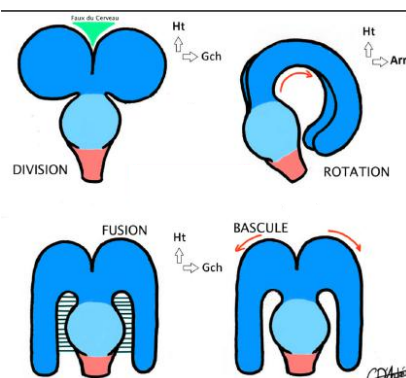


Mémo :
répétez « Té - Di - Mèz - Mèt - Mi »
vous allez voir ça va rentrer tout seul,
ou sinon pensez à l'alphabet (s - t - y)



Le Télencéphale va subir lors de sa formation

4 mouvements/transformations qui sont CONCOMITANTS = SIMULTANÉS.



- ❖ **Division** en oreille de Mickey
- ❖ **Bascule** en oreille de Bunny
- ❖ **Rotation** en corne de bélier
- ❖ **Fusion** au Diencephale

Ces mouvements aboutissent aux formations des **hémisphère D&G** du cerveau.

La moelle spinale

Stade de moelle primitive

Le canal central du tube neural, RÉEL et tapissé de **glie épendymaire**, est divisé par le **sulcus limitans** en une partie **ventrale/antérieur** et une partie **dorsale/postérieur**.

La substance grise est centrale dans la moelle et se divise en 3 lames :

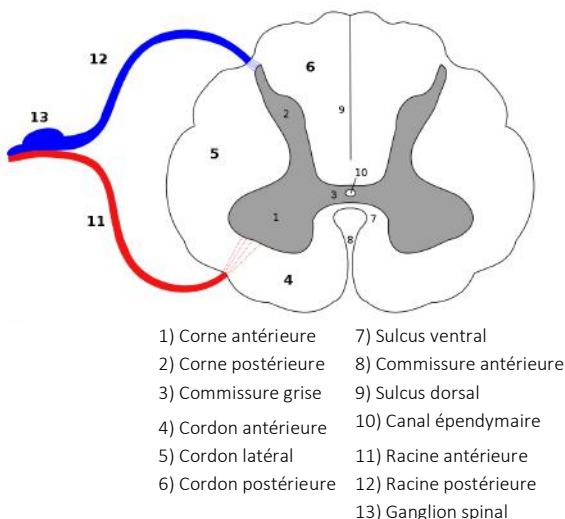
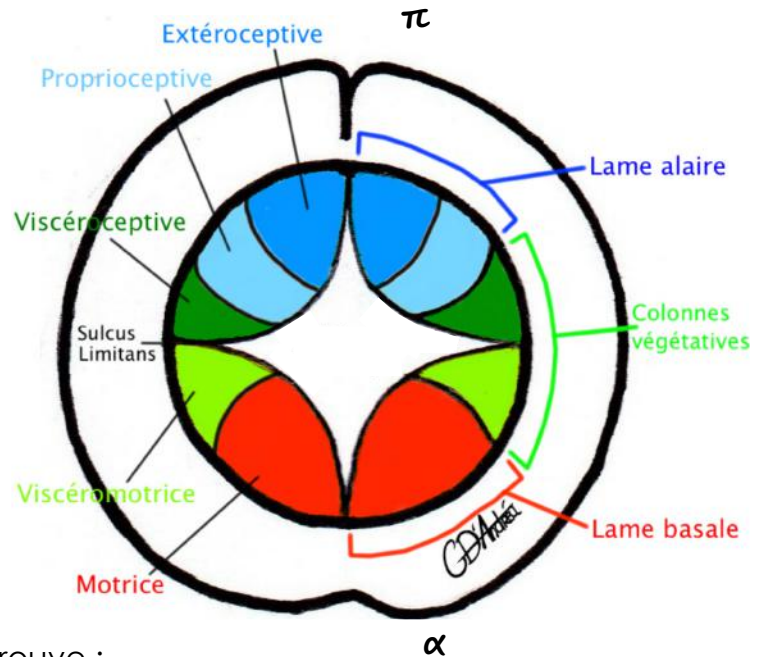
- ❖ Lame **alaire**, dorsale : **sensitive**
- ❖ Lame **intermédiaire** : **végétative**
- ❖ Lame **basale**, ventrale : **motrice**

La substance blanche est périphérique

Stade de moelle mature

La substance grise a une forme de papillon ou de H réunis en son centre par la **commissure grise**, perforée elle-même en son centre par le canal central (**canal épendymaire**) maintenant VIRTUEL (passage du LCS). On parle désormais de « **corne** », évolution des lames, on retrouve :

- ❖ **Corne dorsale sensitive** avec 3 colonnes de noyaux :
 - **Extéroceptive** (en dorsale), sensibilité externe
 - **Proprioceptive** (intermédiaire), perception du corps dans l'espace
 - **Viscéroceptive** (en ventrale), sensibilité végétative
- ❖ **Corne ventrale motrice** avec 2 colonnes de noyaux :
 - **Viscéromotrice** (en dorsale), contrôle des viscères
 - **Somatomotrice** (en ventrale), contrôle des muscles somatiques



Rappel d'Histo: la substance blanche NE contient PAS de corps neuronaux, contrairement à la substance grise que l'on divise en colonne de noyaux catégorisés selon leur fonction.

Les cavités du SNC

Ventricules

Lors de la formation du SNC, il y a **persistance de la cavité réelle** du tube neural au niveau de l'encéphale, de celle-ci se formera des **ventricules** tapissés de glie épendymaire. On a :

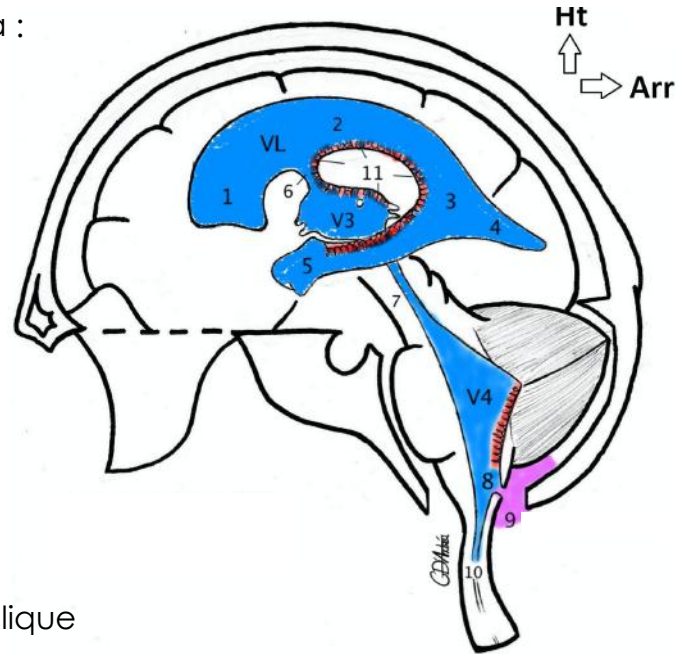
- ❖ **Les ventricules latéraux (VL)** : d'origine **télencéphalique**, ils ont la forme d'un fer à cheval à concavité antérieure avec un **corps** (2), une **corne frontale** (1), une **corne temporale** (5), une **corne occipitale** (4) et un **carrefour** (3). Les VL sont accolés entre eux au niveau de leur corps.

Les VL communiquent avec le 3^{ème} ventricule par l'**orifice interventriculaire** (6).

- ❖ **Le 3^{ème} ventricule (V3)** d'origine diencéphalique à la taille d'un ongle.

Le V3 communique avec le V4 par l'**aqueduc du mésencéphale** (7).

- ❖ **Le 4^{ème} ventricule (V4) ou cavité rhomboïde** situé en regard du métencéphale et du myélencéphale (on pense : à la forme = rhomboïde \diamond / à son origine vésiculaire = rhombencéphale)



Le cerveau

Lobes et fissures

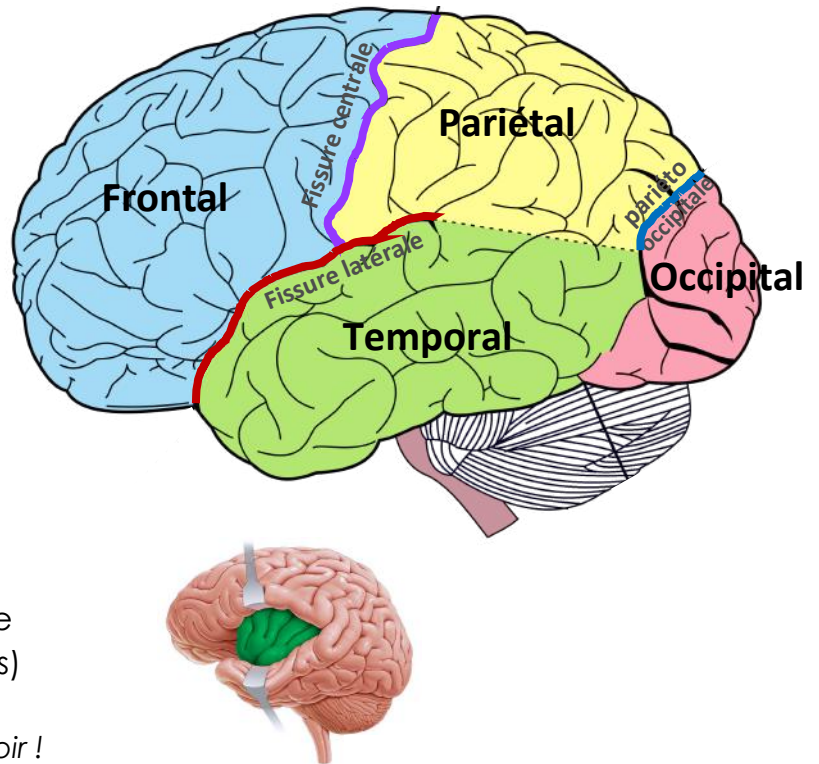
Le cerveau, du fait de son organogénèse, prend la forme d'un **bonnet phrygien** avec au centre le diencéphale visible par la **fissure médiale/transverse**. A la surface du cerveau on distingue le **cortex cérébral** qui est de la substance grise contenant les neurones, tandis que l'intérieur du cerveau contient majoritairement de la substance blanche (C'est l'inverse de la moelle).

On distingue **3 fissures principales** :

- ❖ **Fissure centrale** de Rolando
- ❖ **Fissure latérale** de Sylvius
- ❖ **Fissure pariéto-occipitale**

Ces fissures délimitent **5 lobes anatomiques** :

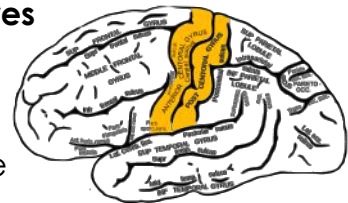- ❖ **Lobe frontal**
- ❖ **Lobe temporal**
- ❖ **Lobe pariétal**
- ❖ **Lobe occipital**
- ❖ **Lobe de l'insula ou sylvien** à l'intérieur des lèvres de la fissure latérale (invisible sans écarteurs)



La position des fissures et lobes est à savoir !

Le cerveau subit lors de son organogénèse des mouvements de gyration à l'origine des **gyrus** ou circonvolution délimités par des replis du cortex vers l'intérieur du cerveau, augmentant ainsi la surface du cortex à plus d'1m² (contre 40cm² sans). Ces replis sont visibles à la surface des lobes par la présence de **fissures secondaires**. On distingue deux gyrys bordant la fissure centrale :

- ❖ **Gyrus pré-central** en avant où PART la **voie motrice** principale
- ❖ **Gyrus post-central** en arrière où ARRIVE la **voie sensitive** principale



Anat fonctionnelle du cortex cérébral

Les voies motrices et sensibles du cerveau croisent la ligne médiane (elle change de côté), on dit qu'elle **décusse** : cela fait que le cerveau est **controlatéral**. De ce fait, chez le droitier l'hémisphère gauche sera dominant et inversement.

Grâce aux travaux de dissection de l'anatomiste Paul Broca, on a compris que chaque partie du cerveau avait une fonction déterminante et précise. Le cerveau se divise en **aires muettes et effectrices** :



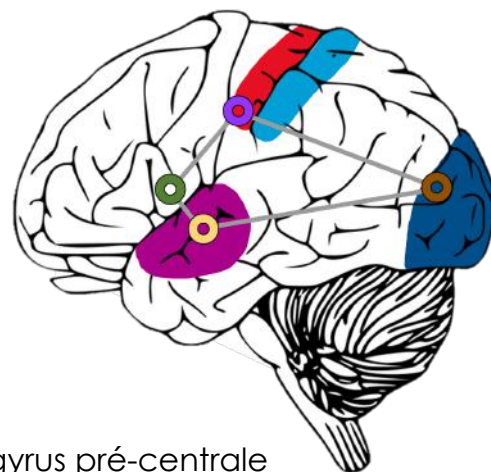
Aires muettes

Inconscientes (nous n'avons pas conscience qu'elles fonctionnent), elles sont destinées à la réflexion et sont principalement situées dans le **lobe frontal (lobe où « siège l'intelligence »)**.

Aires effectrices

Conscientes, elles concernent aussi bien la **motricité** que la **sensibilité**. On y retrouve:

- ❖ Aire de **la motricité volontaire** sur le **gyrus pré-central**
- ❖ Aire de **la sensibilité** sur le **gyrus post-central**
- ❖ Aire de **l'audition** sur le **lobe temporal**
- ❖ Aire de **la vision** sur le **lobe occipital**
- ❖ Aire de **l'olfaction** sur le **lobe frontal et temporal**



De plus, on peut décrire sur l'hémisphère dominant 4 aires effectrices fondamentales dans l'expression verbal et le langage formant le **quadrilatère de Pierre Marie** :

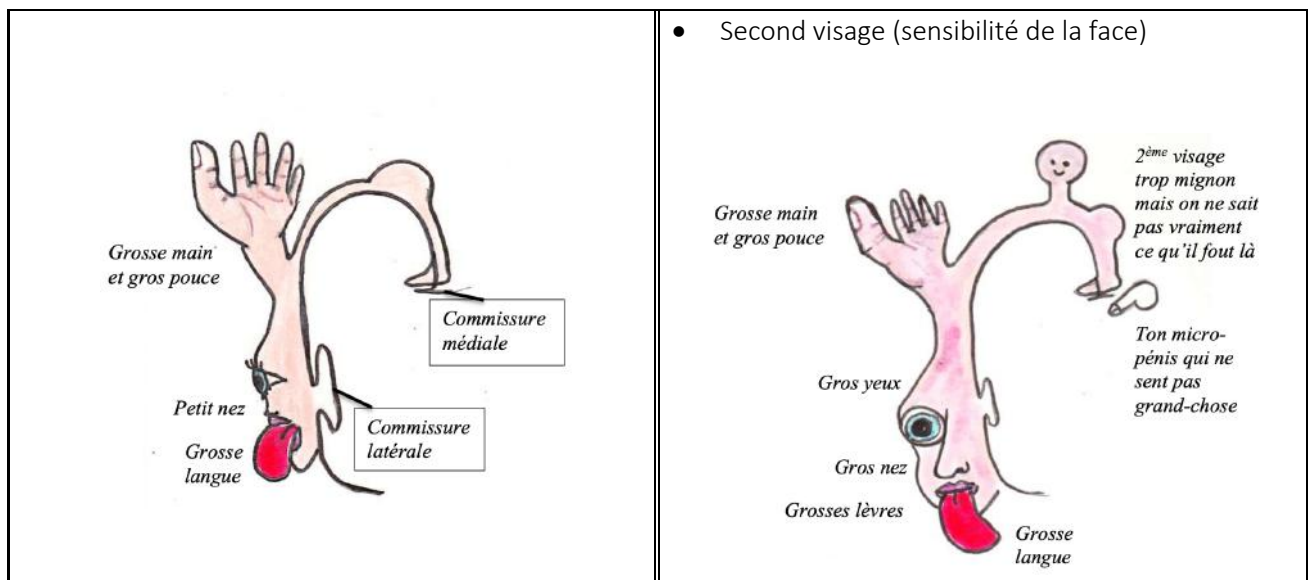
- ❖ Aire de **la compréhension du langage**
- ❖ Aire de **la parole**, aire de Broca, située au pied du gyrus pré-centrale
- ❖ Aire de **la lecture**
- ❖ Aire de **l'écriture**



On peut définir les aires du quadrilatère de Pierre Marie comme des sous-aires spécifique faisant elle-même partie d'aires de fonction plus générale : ex : la fonction "compréhension du langage" se trouve sur le lobe temporal, sur l'aire de la fonction "audition".

Attention, il ne faut pas croire que la représentation des organes est uniforme dans ces aires. Pour représenter cela, nous avons à notre disposition des **homunculus** qui sont des caricatures des parties du corps humain en fonction de leur importance dans la fonction concernée, rapporté à leur localisation sur cortex cérébral. Nous étudierons ceux concernant les gyrys pré et post centraux :

Gyrus pré central → homunculus moteur de Penfield fonction de la PRÉCISION musculaire	Gyrus post central → homunculus sensitif en fonction de la sensibilité
<p>Attention, on ne parle pas de muscle fort comme vos gros abdos mais des muscles précis comme ceux de l'œil :</p> <ul style="list-style-type: none"> • petit front • petit nez • petit cou et menton • petit membre inférieur • Grosses lèvres • Grosses langues • Yeux énormes • Grosse main avec gros pouce 	<p>Les parties sensibles du corps sont donc en gros :</p> <ul style="list-style-type: none"> • Petits organes génitaux (pincement peu sensible) • les ODS en gros • Grosses lèvres • Grosse main • Grosse lèvre



Le tronc cérébral

Le **tronc cérébral (TC)** est le lien entre le cerveau et la moelle spinale, il se compose du **mésencéphale**, du **métencéphale** et du **myélocéphale**. Il se limite en haut par le **tractus optique** et en bas par le **foramen magnum** (trou occipital).

Vue antérieure du TC

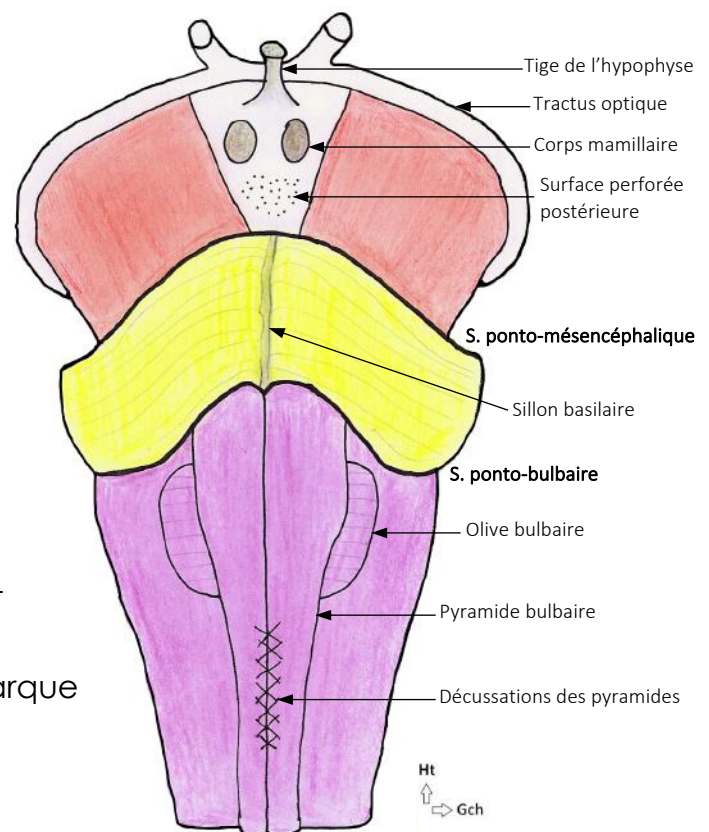
Le **pied du mésencéphale** se divise en deux **pédoncules cérébraux**. Dans l'écartement des pédoncules, on retrouve la **surface perforée postérieure**, ainsi que le **plancher du 3ème ventricule**, la **tige de l'hypophyse** et les **corps mamillaires** (éléments diencephaliques).

Les pédoncules cérébraux sont séparés du pont par le **sillon ponto-mésencéphalique**.

Sur le **métencéphale** on retrouve le **pont**, on voit un sillon médian, le **sillon basilaire**, dans lequel passe l'artère basilaire.

Le pont est séparé de la moelle allongée par le **sillon ponto-bulbaire**

Le **myélocéphale** forme le **bulbe rachidien**, on distingue les **pyramides bulbares** qui sont des saillies de la voie pyramidale, séparé par un sillon ventral médian. Dans la partie basse de ce sillon se dessine des stries en X : ce sont des **décussations des pyramides** (fibres des faisceaux cortico spinaux (cf. SNP)). On remarque aussi des sillons collatéraux ventraux qui nous permettent de visualiser les **olives bulbares**.

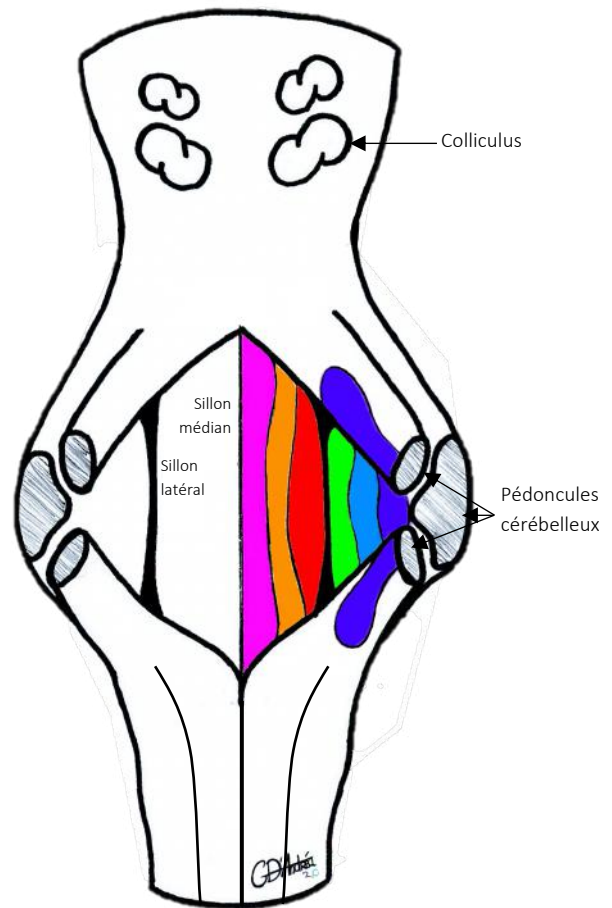


Vue postérieure du TC

Sur le **toit du mésencéphale** se trouve 4 tubercules : **les colliculi** supérieurs et inférieurs, prolongés latéralement par des bras conjonctifs allant jusqu'au **corps géniculés** (full ODS).

On voit sur la **moelle allongée** un sillon dorsal médian et des sillons latéraux D&G.

En enlevant le cervelet et le toit du V4, on peut voir entre le mésencéphale et le métencéphale le **plancher du V4** dans cette fosse rhomboïde ainsi créée. Le plancher du V4 a une forme losangique avec un **sillon médian** et des **sillons latéraux** (vestige du sulcus limitans) segmentant les différentes colonnes de noyaux : ce sont les *mêmes* colonnes que celle de la moelle spinale. Les sillons collatéraux séparent de chaque côté les noyaux moteurs (en dedans) des noyaux sensitifs (en dehors).



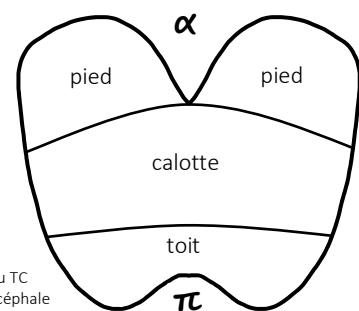
On a donc de l'intérieur vers l'extérieur la colonne **somatomotrice**, **viscéromotrice**, **viscéroceptive**, **proprioceptive** et **extéroceptive** (très développée à cause de la sensibilité faciale très précise) + **une colonne branchiomotrice** (position intermédiaire des noyaux moteurs), présente UNIQUEMENT au niveau du TC, pour les nerfs d'origine branchiale.



« Toit » et « pied »

De manière générale quand on parle de toit ou pied en anatomie, cela revient à dire toit = haut / pied = bas (oui c'est logique tavu)

MAIS pour le mésencéphale, toit = postérieur / pied = antérieur



Coupe horizontale du TC au niveau du mésencéphale



Cérébral : en rapport avec le CERVEAU



Cérébelleux : en rapport avec le CERVELET

Le cervelet

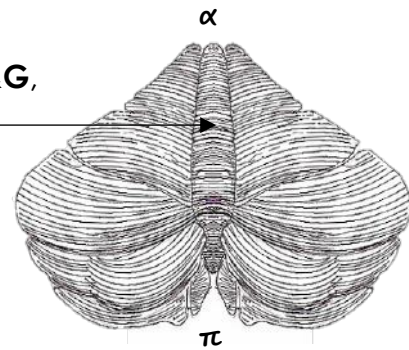
Description générale

Le cervelet ressemble à un petit cerveau avec 2 **hémisphères D&G**, séparé par un sillon en forme de vers : le **vermis médian**.

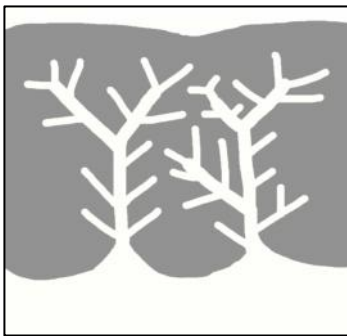
Il est rattaché à l'arrière du TC par **3 péduncules cérébelleux** de chaque côté : le **supérieur** (sur le mésencéphale), le **moyen** (sur le métencéphale) et l'**inférieur** (sur le myélencéphale).

En vue postérieure, il a la forme d'un **as de pique tronqué**.

En vue latérale, il a la forme d'une **pigne de pain**.



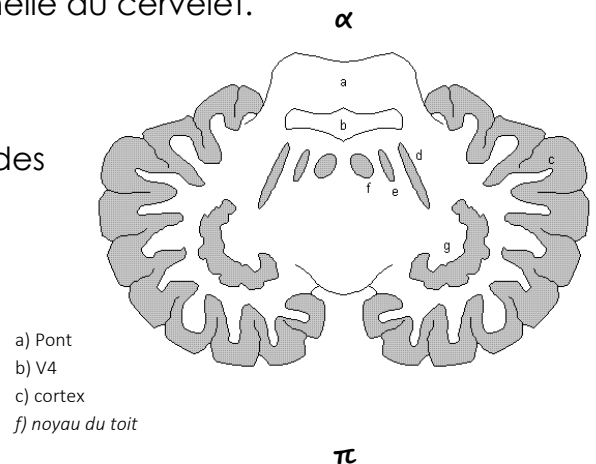
La substance grise est périphérique (comme pour le cerveau, on parle ici de **cortex cérébelleux**) et présente en surface une **striation** extrêmement fine, augmentant ainsi sa surface et lui donnant un **aspect en côte de velours**.



Des **lames de substances blanches** (le tronc) présentant des **lamelles** (les branches) pénètrent dans le cortex gris, formant une structure en forme d'arbre de vie : le **lobule cérébelleux**, unité fonctionnelle du cervelet.

Enfin, on retrouve de la substance grise au niveau des **noyaux gris cérébelleux centraux** (même concept que le cerveau) :

- ❖ Noyau **emboliforme** (d)
- ❖ Noyau **globuleux** (e)
- ❖ Noyau **denté** (g)

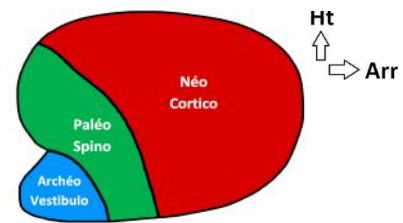


Anat fonctionnelle du cervelet

Si le cerveau agit comme le président, le cervelet est la tour de contrôle. Il contrôle la **motricité** du corps pas des actions **inconscientes** et **homolatérales**.

Le cervelet a un rôle d'assistant pour le cerveau, il agit comme une boucle de contrôle filtrant les ordres du cortex. *Il a aussi un rôle de mémorisation des habitudes quotidiennes, d'apprentissage moteur (lever le pied pour enjamber le palier de porte)*

Le cervelet a une division en lobe anatomique (pas abordé) et **3 lobes fonctionnels**,
« 3 cervelets fonctionnels » :



Archéo-cérébellum ou Vestibulo-cérébellum	Paléo-cérébellum ou Spino-cérébellum	Néo-cérébellum ou Cortico-cérébellum
s'occupe de l' ÉQUILIBRE	s'occupe du TONUS	s'occupe de la COORDINATION
apparu chez les poissons	apparu chez les reptiles	apparu chez les oiseaux
5 à 10 % du cervelet	25 à 30 % du cervelet	70 % du cervelet

Organisation générale fonctionnelle du SNC

Le SNC, anatomiquement parlant, comprend le cerveau, cervelet, tronc cérébral et la moelle spinale.

Mais fonctionnellement parlant, on parlera d'étages :

- ❖ Étage supra-segmentaire : comprend le cerveau et le cervelet
- ❖ Étage inter-segmentaire :
- ❖ Étage segmentaire