





Tut'Rentrée S2 2020-2021

Anatomie Générale



MEMBRE SUPÉRIEUR



Zélus, Dark Moulaga, Mattibia



Plan

- Squelette du membre thoracique
- Racine du membre thoracique
 - Articulations de l'épaule
 - Stabilité
 - Mouvements
- Le coude et l'avant-bras
 - La prono-supination
 - Les conditions nécessaires



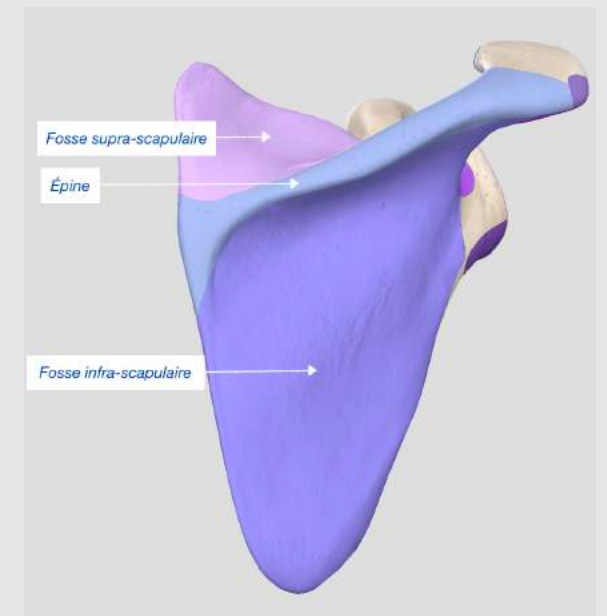
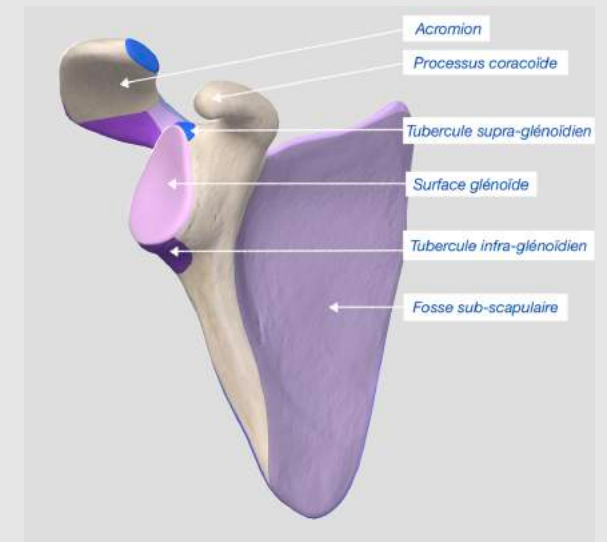


- Squelette du membre thoracique



Squelette du membre thoracique

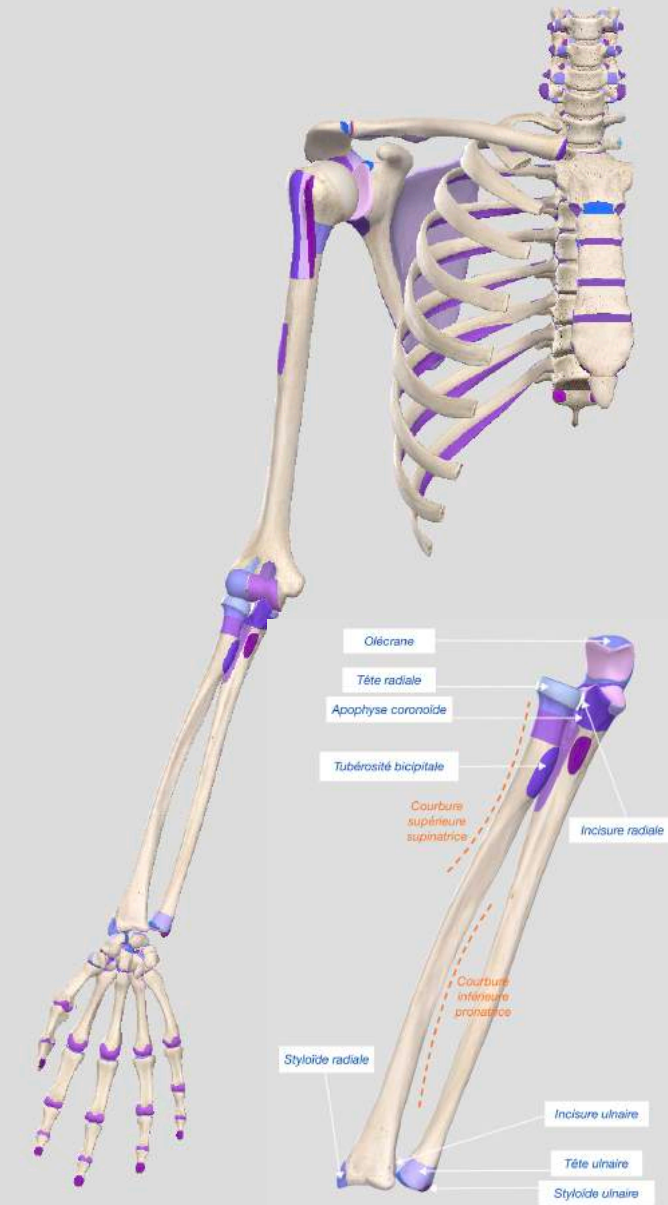
- Clavicule
 - Articulation sterno-clavivulaire
 - Articulation acromio-claviculaire
- Scapula
 - Glène
 - Tubercules supra/infra-glénoïdiens
 - Acromion
 - Processus coracoïde
 - Fosse sub-scapulaire
 - Épine
 - Fosses supra/infra-épineuse





Squelette du membre thoracique

- Humérus
 - Tubérosités majeure et mineure
 - Cols anatomique et chirurgical
 - Capitulum
 - Trochlée humérale
 - Fossette radiale et coronoïdienne
- Radius
 - Tête proximale
 - Tubérosité bicipitale
 - Courbure supérieure supinatrice
 - Courbure inférieure pronatrice
- Ulna
 - Tête distale
 - Apophyse coronoïde
 - Olécrâne



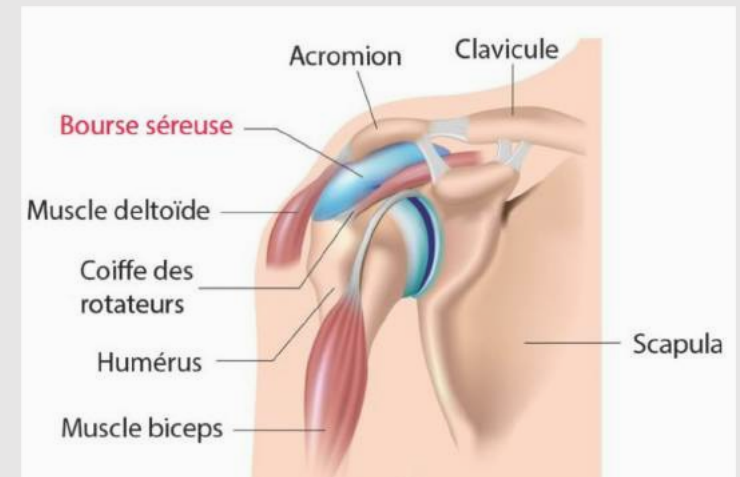
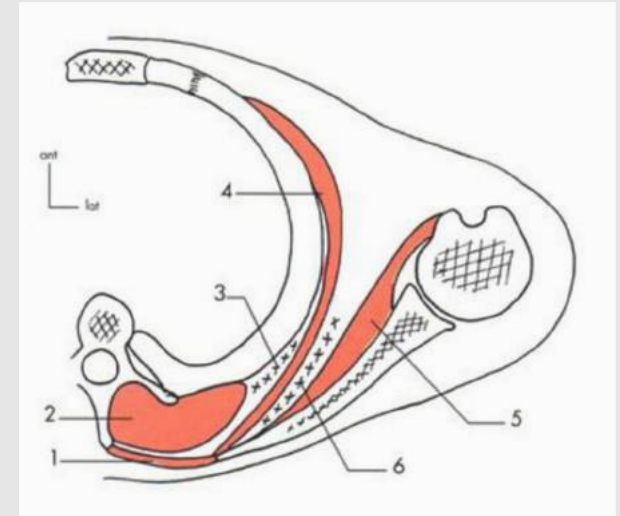
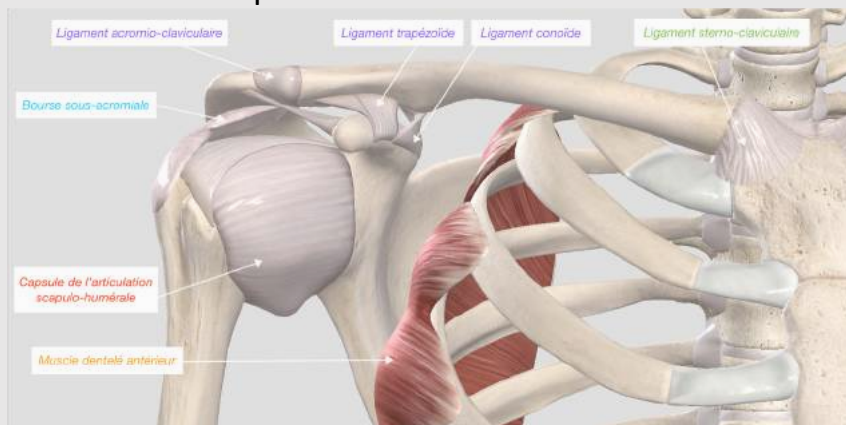


- La racine du membre thoracique



Articulations de l'épaule

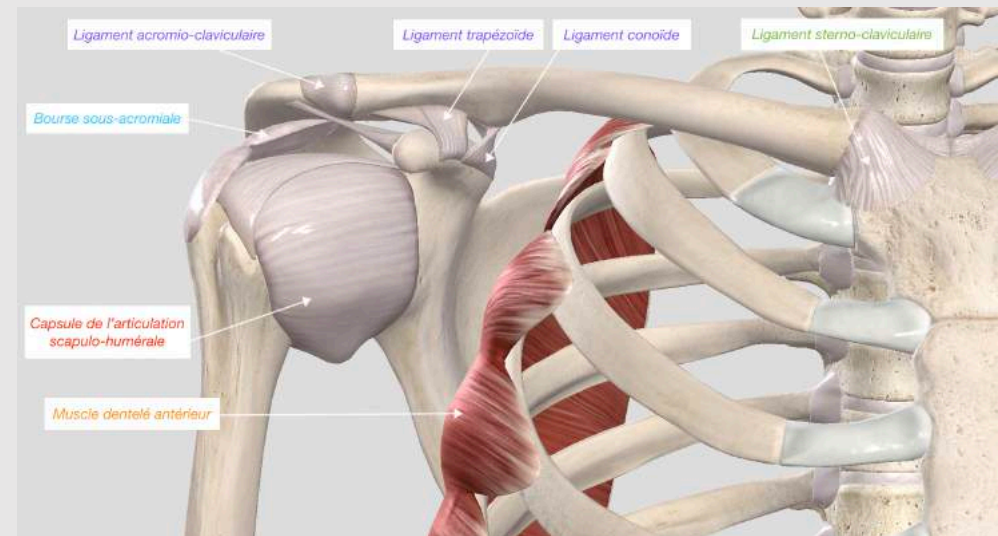
- Articulations non synoviales
 - **Articulation scapulo-thoracique**
 - Muscle dentelé antérieur
 - « fibreuse avec des muscles »
 - **Articulation sous-deltoïdienne**
 - Bourse séreuse
 - Entre face profonde du deltoïde et la coiffe





Articulations de l'épaule

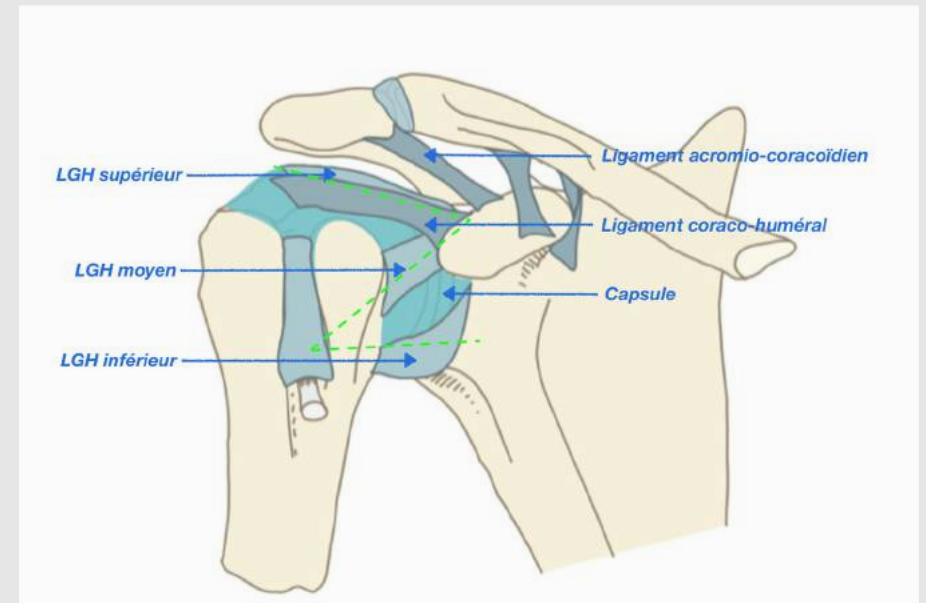
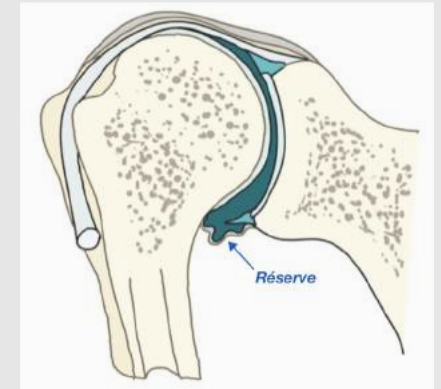
- Articulations synoviales
 - Articulation sterno-claviculaire
 - Ligament sterno-claviculaire
 - Articulation acromio-claviculaire
 - Ligament acromio-claviculaire
 - Ligaments coraco-claviculaires : trapézoïde et conoïde
 - Articulation scapulo-humérale
 - Sphéroïde
 - Une des plus mobiles du corps
 - Très instable
 - Renforcée par un labrum





Stabilité passive de l'épaule

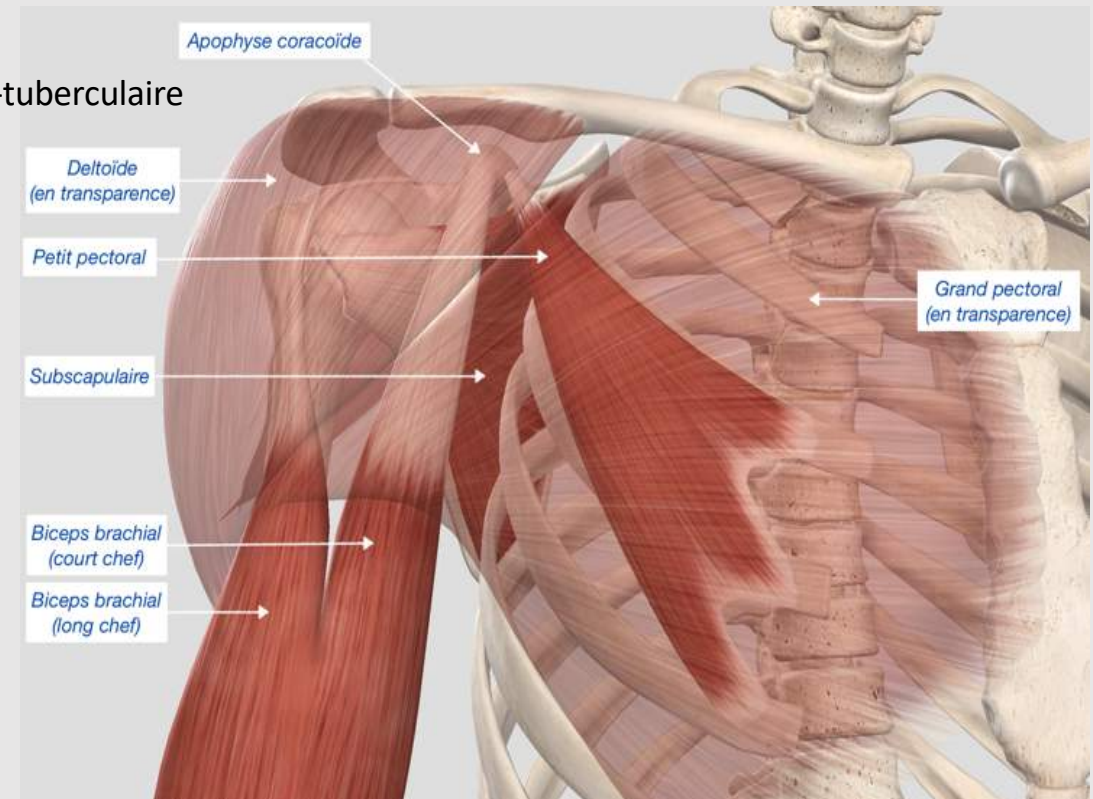
- Capsule articulaire
 - Membrane synoviale
 - Réserve
- Ligaments
 - Importants à la partie antérieure
 - 3 ligaments gléno-huméraux (Z)
- Labrum
 - Fibrocartilage
 - Anneau de section triangulaire
 - Congruence





Stabilité active de l'épaule

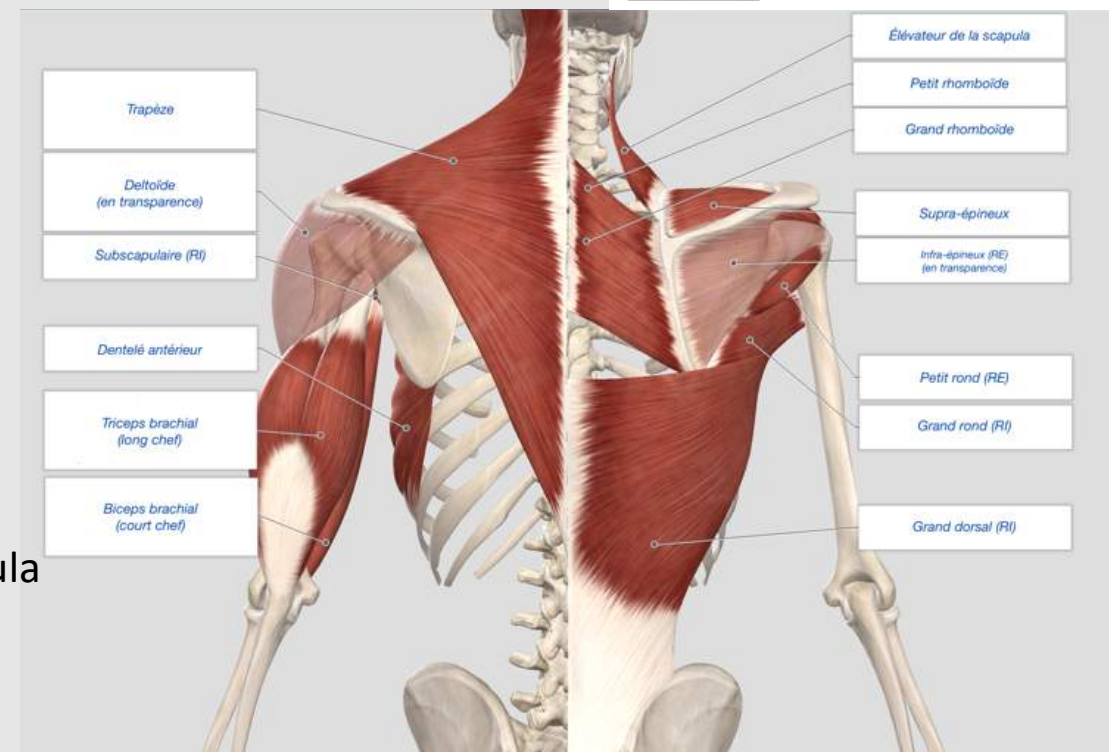
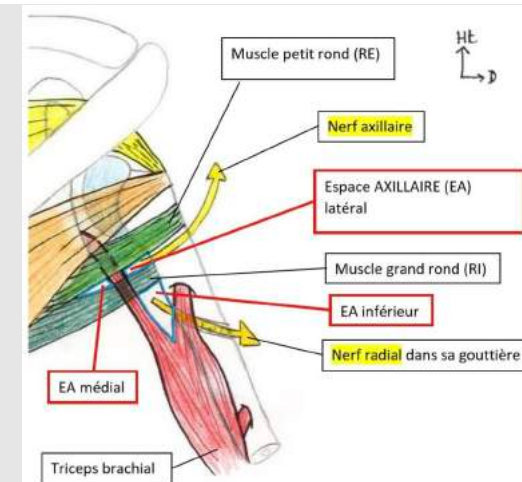
- Vue antérieure
 - Grand pectoral
 - 3 faisceaux
 - Sur la lèvre latérale du sillon inter-tuberculaire
 - Petit pectoral
 - Sur l'apophyse coracoïde
 - Sub-scapulaire
 - Sur tubercule majeur
 - Deltoïde
 - 3 insertions supérieures
 - Biceps brachial (court chef)
 - Sur l'apophyse coracoïde





Stabilité active de l'épaule

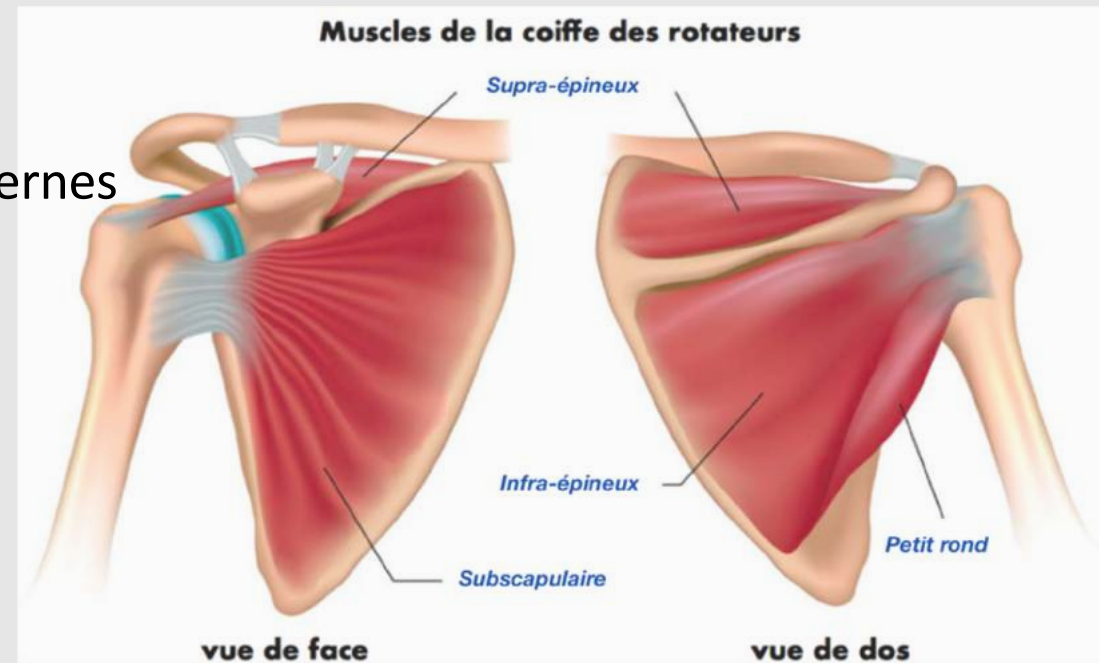
- Vue postérieure
 - Supra-épineux
 - Sur la tubérosité majeure
 - Infra-épineux
 - Petit rond
 - Sous l'infra-épineux
 - Grand rond
 - Sous le sub-scapulaire
 - Grand dorsal
 - Dans le sillon inter-tuberculaire
 - Triceps brachial
 - Espaces axillaires
 - Petit et grand rhomboïde
 - Trapèze et élévateur de la scapula





La coiffe des rotateurs

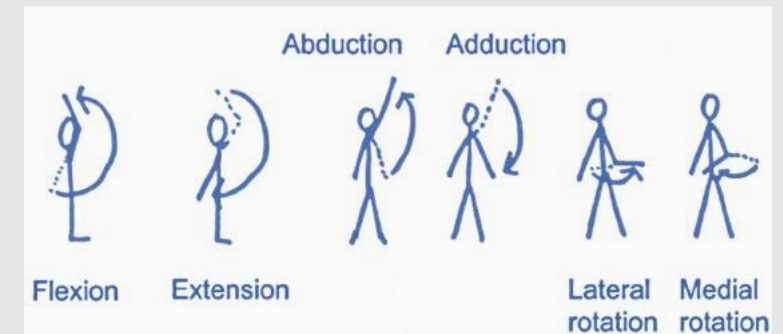
- Muscles de la coiffe :
 - Supra-épineux
 - Infra-épineux
 - Petit rond
 - Sub-scapulaire
 - Long biceps
- Tous rotateurs internes ou externes
- Recouverts par le deltoïde





Mouvements de l'épaule

- Antépulsion
- Rétropulsion
- Rotation interne
 - Muscles **grand pectoral**, **grand rond**, **grand dorsal**, **sub-scapulaire**
- Rotation externe
 - Muscles **infra-épineux**, **petit rond**
- Adduction
- Abduction
 - 0°-90° : Supra-épineux + reste de la coiffe
 - 90°-150° : Dentelé antérieur (et grand/petit rhomboïde)
 - 150°-180° : contorsion du rachis



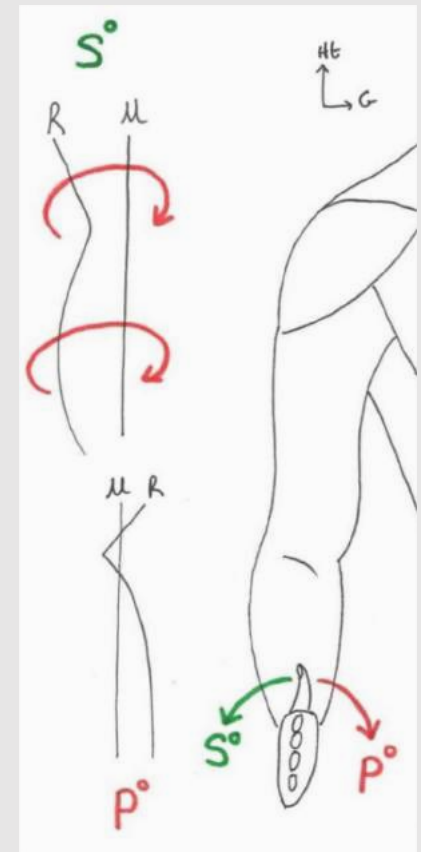


- Le coude et l'avant-bras



La prono-supination

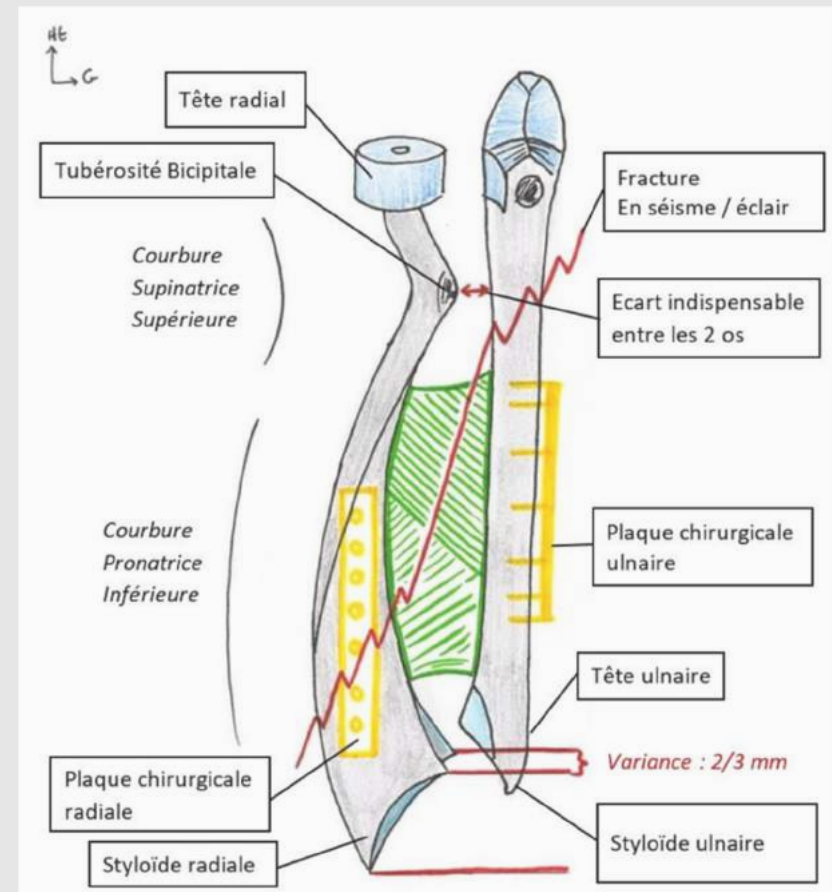
- Mouvement de rotation de l'avant-bras par rapport à son axe
- Supination
 - Paume de la main vers le haut
- Pronation
 - Paume de la main vers bas





Conditions osseuses

- Forme des os
 - Radius courbé
 - Ulna rectiligne
- Écart entre les os
 - Tubérosité bicipitale
 - Membrane interosseuse
- Longueur des os
 - Variance





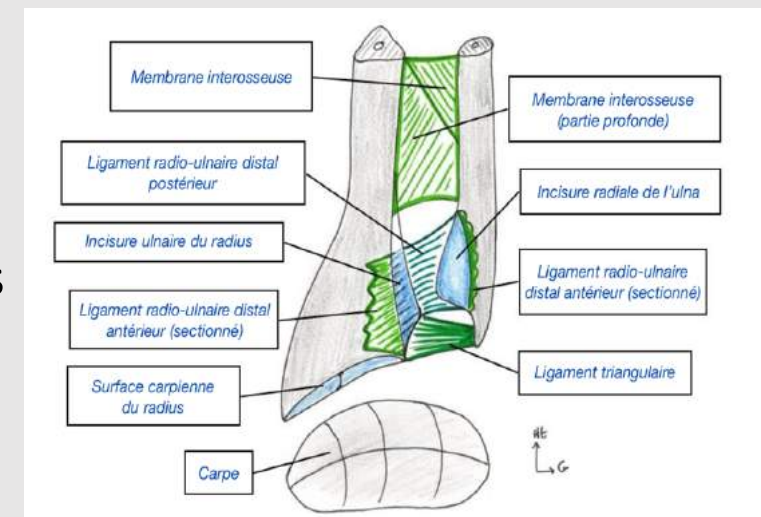
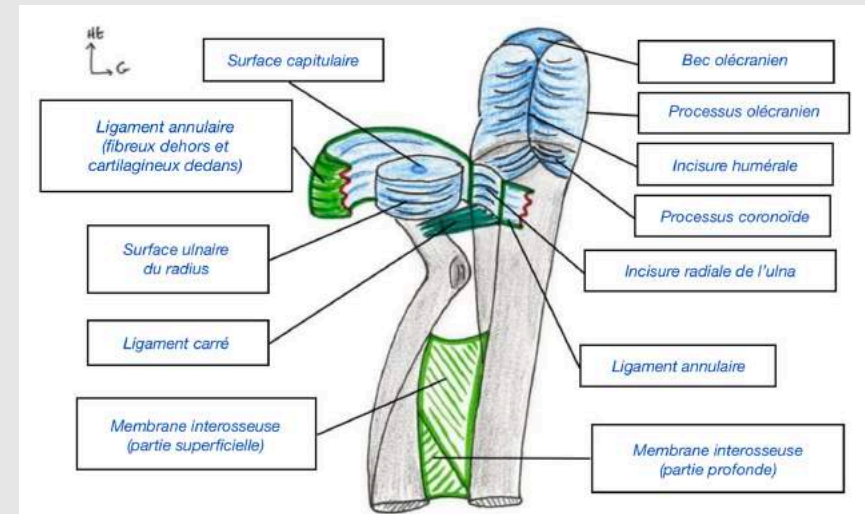
Conditions articulaires

- Double trochoïde inversée à axe commun
- Trochoïde radio-ulnaire proximale
 - Tête radiale
 - Incisure radiale de l'ulna
- Trochoïde radio-ulnaire distale
 - Tête ulnaire
 - Incisure ulnaire du radius



Conditions ligamentaires

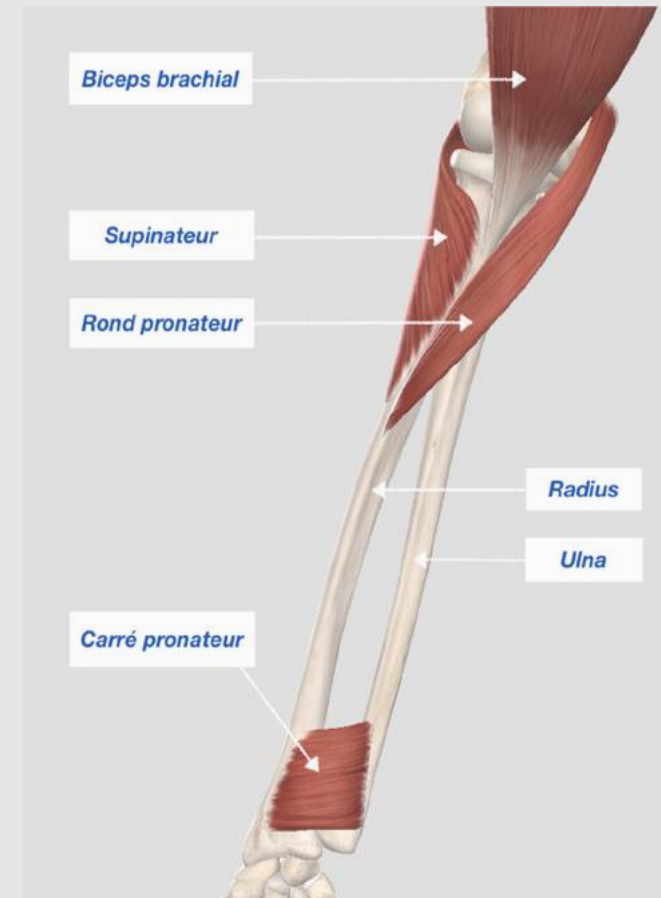
- Articulation proximale
 - Ligament annulaire
 - Ligament carré
- Articulation distale
 - Ligaments radio-ulnaires distaux antérieur et postérieur
 - Ligament triangulaire
- Membrane interosseuse
 - Zone de séparation des loges
 - Zone de maintien
- Tous des éléments de stabilité importants





Conditions musculaires

- Muscles supinateurs
 - Biceps brachial (long)
 - Tubérosité bicipitale
 - Nerf musculo-cutané
 - Supinateur (court)
 - 2 couches
 - Nerf radial
- Muscles pronateurs
 - Rond pronateur (long)
 - S'insère sur la courbure pronatrice
 - Nerf médian
 - Carré pronateur (court)
 - Distal
 - Nerf médian





• Fin

