



SYSTÈME NERVEUX VÉGÉTATIF

Le système nerveux végétatif (SNV) est le SN de l'intérieur du corps, il est dit partiellement autonome car bien qu'il échappe à la conscience, il garde un lien avec le SNC. Il comprend **2 voies de réactions lentes** (comparé aux autres voies nerveuses) : **orthosympathique** ($ortho\Sigma$) utilisant comme médiateur l'**adrénaline**, et **parasymphathique** ($para\Sigma$) utilisant comme médiateur l'**acétylcholine**. Ils ne sont pas forcément opposés, ils peuvent être complémentaire.

C'est une voie BI-NEURONAL avec :

- ❖ **Protoneurone** ou **neurone pré-ganglionnaire** avec son corps cellulaire dans l'**axe gris** moteur (moelle ou TC), son axone rejoint un **ganglion**
- ❖ **Deutoneurone** ou **neurone post-ganglionnaire** avec son corps cellulaire faisant synapse dans le **ganglion**, son axone rejoint un **organe**



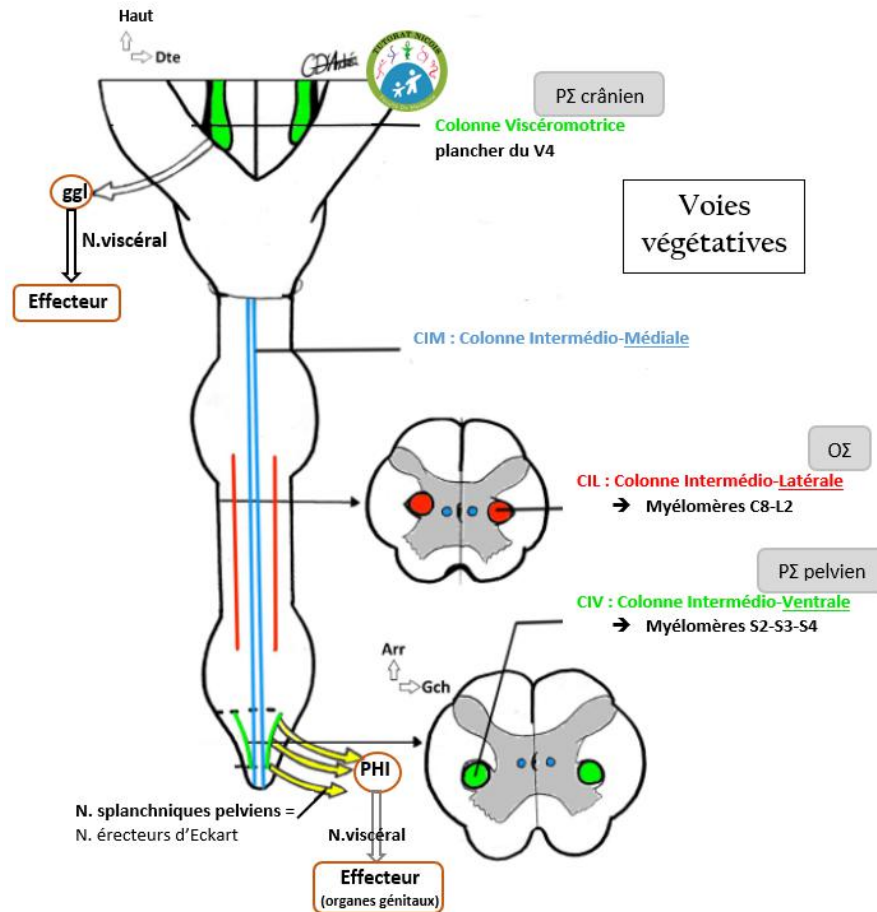
Notion à connaître

- 📖 **Sphincter** : muscle orbiculaire qui ferme un orifice naturel (anus en bas du rectum, pylore dans l'estomac). Ce sont soit des muscles lisses de contraction involontaire (ce sont ceux qui nous intéressent) ou strié volontaire.
- 📖 **Ganglion/amas neuronaux** : amas de corps cellulaires végétatifs
- 📖 **Plexus végétatif** : amas de ganglions
- 📖 **Nerf splanchnique** : nerf qui va vers un plexus végétatif
- 📖 **Nerf viscéral** : part d'un plexus végétatif vers un viscère (=organe dans une cavité)

Colonne médullaire

Il y a dans l'axe gris des colonnes contenant les noyaux (ou corps neuronaux). Nous avons déjà vu dans le SNC les colonnes de noyaux du tronc cérébral, dont la **3ème colonne, la viscéro-motrice**, sera utilisée par le **para Σ crânien**. Il y a également 3 colonnes dans l'axe gris de la moelle 3 colonnes de noyaux :

- ❖ **InterMédioLatérale (IML)** de **C8 à L2**, utilisé par l'**ortho Σ** et divisé en 3 sections :
 - **Cilio-cardiaque** de C8 à T2, divisé en cilio dilatateur/accélérateur
 - **Broncho-dilatateur** de T3 à T5
 - **Abdomino-pelvien** de T6 à L2
- ❖ **InterMédioVentrale (IMV)** de **S2 à S4**, utilisé par le **para Σ pelvien**
- ❖ **InterMédioMédiale (IMM)** vraisemblablement sensitif mais peu connu



I. Système parasympathique

Le para Σ utilise un **médiateur cholinergique** : l'**acétylcholine**

Les actions du para Σ sont assimilables à **un frein** (quand on est calme, au repos)

A) Parasympathique crânien

Le para Σ crânien passe par l'intermédiaire de plusieurs nerfs :

- ❖ **Oculomoteur (III) :**
 - Contraction du sphincter de l'iris (myosis)
 - Contraction du muscle ciliaire (cristallin)
- ❖ **Facial (VII) :**
 - Sécrétion des glandes lacrymales
 - Sécrétion des glandes salivaires sous-mandibulaire
- ❖ **Glosso-pharyngien (IX) :**
 - Sécrétion des glandes salivaires parotides
- ❖ **Vague (X) :**
 - Vasodilatateur et bradycardisant
 - Péristaltisme du tube digestif et sécrétion
 - Dilatation des sphincters lisses



Le protoneurone est donc situé dans la **3^{ème} colonne du plancher du V4 (colonne viscéro-motrice)**. Il emprunte un **nerf crânien** (3, 7, 9 ou 10) jusqu'au **ganglion** de ces nerfs, où il fait synapse avec le deutoneurone empruntant lui un **nerf viscéral** jusqu'à l'**organe** cible.

B) Parasympathique sacré

Son rôle va concerner les organes du petit bassin :

- Contraction du détrusor de la vessie
- Contraction des muscles lisses du rectum
- Contraction de la prostate et des vésicules séminales
- Intumescence des organes érectiles (H&F)

⚠ Nerfs splanchniques pelviens
=
Nerfs érecteurs d'Eckart

Pour le para Σ sacré, le protoneurone est dans l'**IMV**. Les fibres vont alors emprunter les racines spinales antérieures rejoignant les **nerfs spinaux** correspondants (S2, S3, S4) avant de rejoindre un **nerf splanchnique pelvien** qui va lui rejoindre le **plexus hypogastrique inférieur**.

De ce plexus va émerger le deutoneurone passant par les **nerfs viscéraux** qui vont rejoindre les **organes** du petit bassin (rectum, détrusor de la vessie, prostate, vésicule séminale...)

II. Système orthosympathique

L'ortho Σ utilise un **médiateur adrénergique : l'adrénaline**

Les actions de l'ortho Σ sont assimilables à **un accélérateur**

- Vasoconstricteur, cardio-stimulant et bronchodilatateur
- Hypersécrétion urinaire et hypersudation
- Lubrificateur vaginale
- Contraction des sphincters lisses
- Stimulation surrénalienne (sécrétion d'adrénaline)



A) tronc sympathique

Le protoneurone issu de l'IML emprunte la racine spinale antérieure rejoignant les **nerfs spinaux** correspondant (de C8 à L2). Les fibres nerveuses végétatives quittent le nerf spinal par un **rameau communicant blanc**, riche en myéline et donc de conduction rapide, rejoignant le **tronc sympathique** de manière variable.

Le tronc sympathique (TS) est une **chaîne ganglionnée latéro-vertébrale** aussi grande que la moelle spinale. Cette chaîne a un aspect **moniliforme**. Il y a :

❖ **3 ganglions cervicaux :**

- 1 supérieur constant
- 1 moyen inconstant perforé par l'artère thyroïdienne inférieure
- 1 inférieur appelé ganglion stellaire perforé par l'artère vertébrale

❖ **12 ganglions thoraciques**❖ **5 ganglions lombaires**❖ **5 ganglions sacrées**

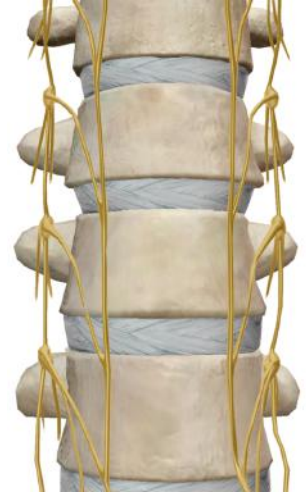On segmente aussi le TS en 3 étages d'où partiront les **nerfs splanchniques** rejoignant différents plexus végétatifs :

1) **Cervico-médiastinale** → plexus cardiaque

2) **Thoracique** divisé en 2 :

- Thoraco-médiastinal → plexus pulmonaire, œsophagien et aorto-thoracique
- Thoraco-abdominal → plexus solaire (aorto-abdominal)

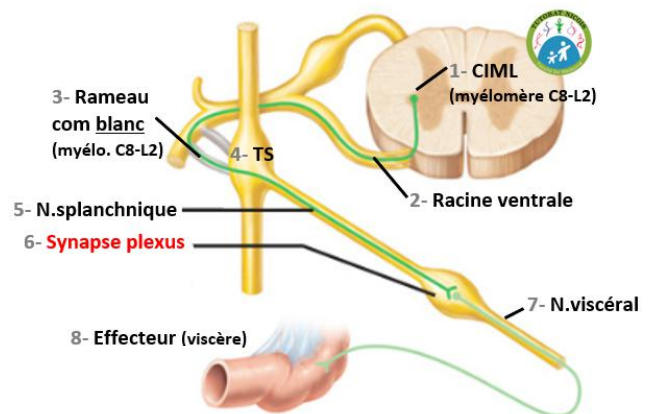
3) **Lombo-pelvien** → plexus mésentérique inférieur (prévasculaire) et plexus hypogastrique supérieur et inférieur (préviscéral)



B) Orthoσ à destiné des viscères

Le protoneurone **quitte le TS** par un **nerf splanchnique** pour rejoindre un **plexus** prévasculaire, latérovasculaire ou préviscéral où il fera synapse (et pas dans le TS).

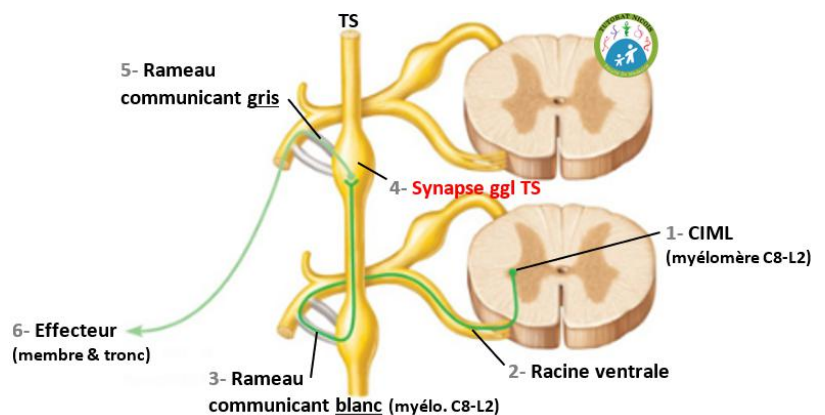
Le deutoneurone prendra ensuite un **nerf viscéral** vers son **organe** effecteur.



C) Orthoσ à destiné des membres & tronc

Le protoneurone fait **synapse dans le TS**, et ceux à n'importe quelle hauteur de celui-ci.

Le deutoneurone part ensuite du TS en empruntant un **rameau communicant gris**, non myélinisé de conduction lente, qui va aller retrouver un **nerf spinal** pas forcément celui duquel est ici le protoneurone) à destination d'un **membre** ou du **tronc**.



III. Application clinique

A) Pathologies

- 🔧 **Vagotomie** : section du nerf vague (X) réalisé en cas d'ulcère de l'estomac causé par une hyper acidité. La baisse du para Σ entraîne la diminution de la sécrétion gastrique, mais entraîne aussi une diminution du péristaltisme de l'estomac : on réalise donc une **pyloroplastie** (élargissement du pylore) pour éviter que le bol alimentaire se bloque dans l'estomac.
- 🔧 **Syndrome de Claude Bernard Horner** : correspond à une atteinte de l'ortho Σ , notamment lors d'un cancer du dôme du poumon qui peut attaquer le ganglion stellaire (situé sur le col de la première côte). Les signes seront un **ptosis** (paupière qui tombe), **myosis**, **énophtalmie** (œil rentre dans l'orbite), **vasodilatation de l'hémiface**.
- 🔧 **Résection d'un cancer du rectum** : cela peut entraîner des troubles génitaux sphinctériens majeurs (rétention d'urine, impuissance) par atteinte du plexus hypogastrique.



B) Miction

Le fait d'uriner mobilise principalement le système para Σ :

- Ouverture du sphincter lisse de la vessie = ortho Σ 🚫 + para Σ ➡
- Contraction du détrusor (chasse l'urine de la vessie) = para Σ ➡
- Contraction abdominale = somatique/volontaire (SNC)

C) Mécanique sexuelle

Les mécanismes mis en œuvre durant l'acte sexuel mettent elle aussi en œuvre les deux systèmes végétatifs, ainsi que les muscles somatiques (=contrôlés par le SNC) :

- **Para Σ** = **érection** par tuméfaction des corps érectiles + **éjaculation** par contraction des vésicules séminales et de la prostate
- **Ortho Σ** = fermeture du **sphincter lisse de la vessie** (empêchant l'éjaculation rétrograde dans la vessie) + **lubrification vaginale**
- **Système somatique** = contraction des muscles abdominales pendant l'orgasme

IV. Sensibilité viscérale

La sensibilité des organes passe, comme pour les autres types de sensibilité, par la **racine postérieure** de la moelle. Elle fait synapse au niveau du **ganglion spinale**, et par un mécanisme peu connu, **la sensibilité viscérale est convertie en sensibilité cutané**, ne correspondant pas forcément au lieu initial de la douleur. « *Vous ne sentez pas vos organes [physiologiquement] mais vous sentez votre pathologie* ». C'est cette **projection des douleurs viscérales** qui est importante :

- ❖ **Foie et DTA** → épaule droite
- ❖ **Rate** → épaule et scapula gauche
- ❖ **Œsophage** → en arrière du sternum
- ❖ **Cœur** → héli-thorax gauche + intérieur du bras gauche jusqu'au 5^{ème} doigts (mime le trajet de C8)
- ❖ **Estomac** → épigastre + hypochondre gauche
- ❖ **Vésicule biliaire** → hypochondre droit
- ❖ **Pancréas** → épigastre et région thoraco-lombaire postérieur
- ❖ **Intestin grêle** → épigastre
- ❖ **Colon** → région ombilicale
- ❖ **Vessie** → région sus-pubienne
- ❖ **Rein et uretère** → ligne qui part du flanc jusqu'au scrotum / grandes lèvres
- ❖ **Appendice** → point de Mc Burney correspondant au $\frac{1}{3}$ externe $\frac{2}{3}$ interne de la ligne entre l'EIAS et l'ombilic

