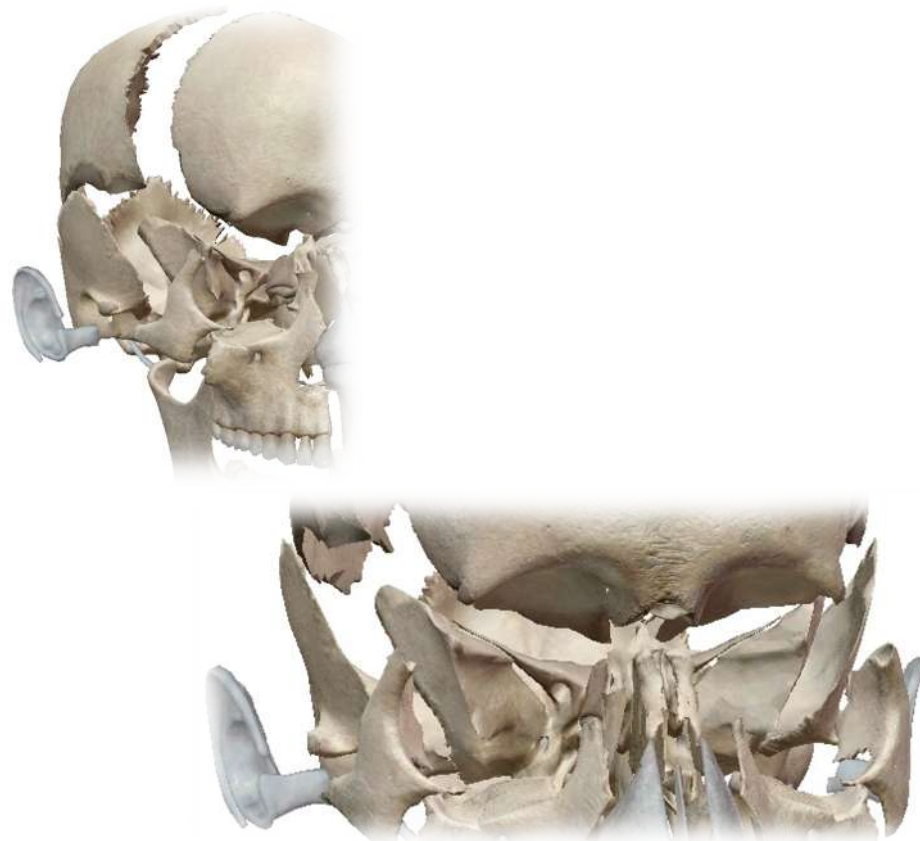

ÉPISODE 3 :

Constitution des parois de la cavité orbitaire

I/ Introduction



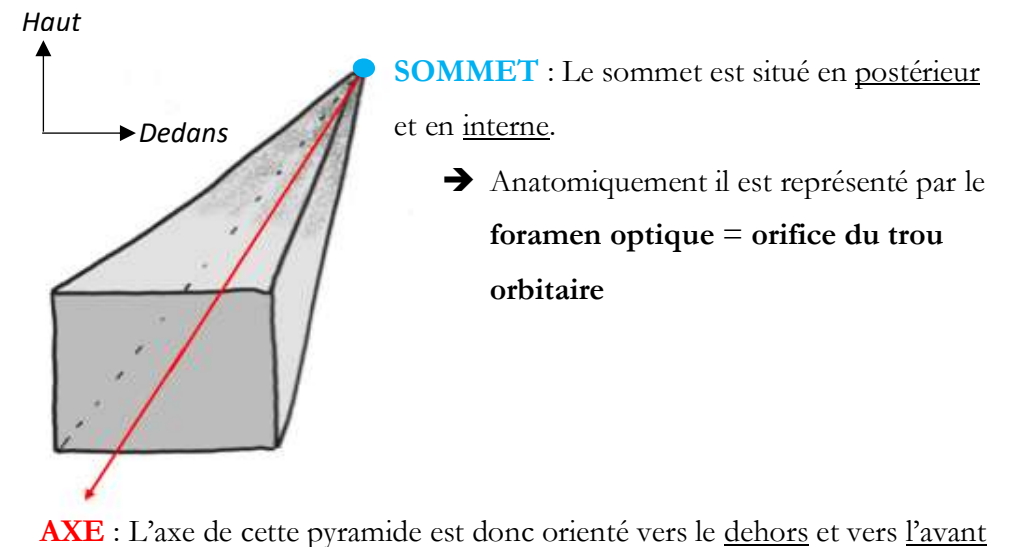
- Nous avons deux cavités orbitaires, elles contiennent **les yeux** accompagnés de leurs **muscles extrinsèques**, ainsi que **les glandes lacrymales**.
- **L'orifice externe de la cavité orbitaire** est visible sur une *vue antérieure du crâne*. Il est en forme de **rectangle/carré, brisé dans sa partie interne**. Il existe un **fond** (les cavités orbitaires sont plus ou moins fermées).

Pour schématiser, on considère que **la cavité orbitaire a la forme d'une pyramide à base antérieure** (qui est donc l'orifice externe ou antérieur).

En suite cette pyramide va présenter 4 faces supplémentaires :

- Une face **médiale**
- Une face **supérieure**
- Une face **latérale**
- Une face **inférieure**

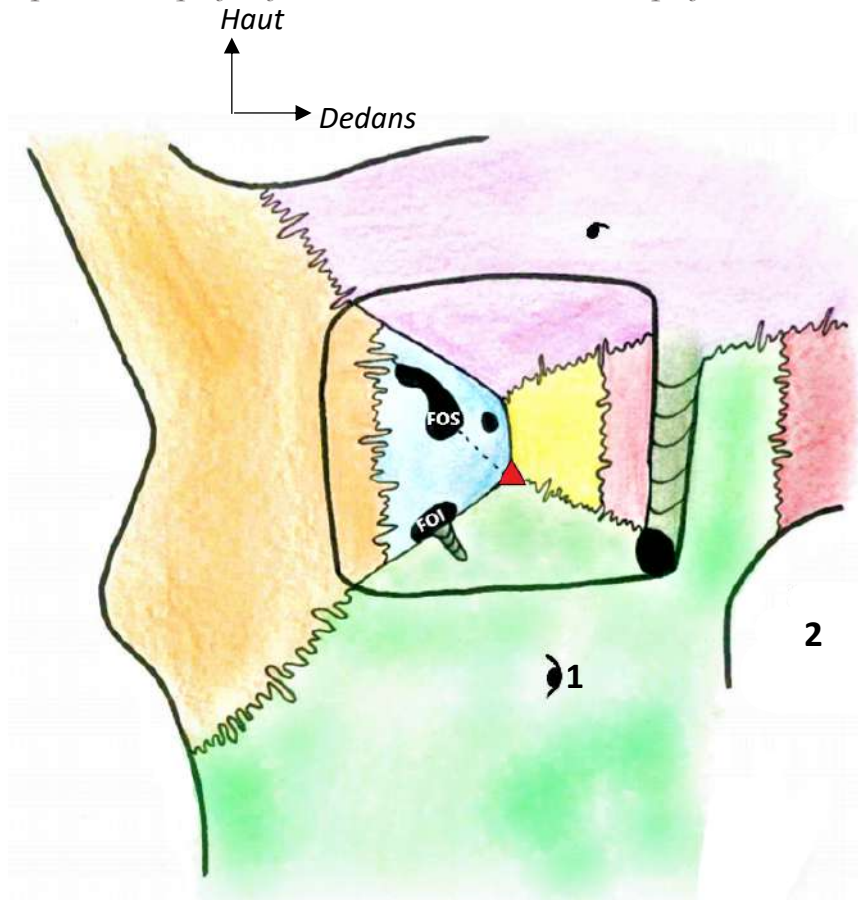
Le **grand axe** de cette pyramide est *oblique vers l'avant et vers le dehors*, il part du **sommet interne** de cette pyramide.



II/ Les parois de la cavité orbitaire

Le prof explique qu'il va tellement simplifier ce cours, que vous pourrez y trouver des contradictions ou des choses paraissant fausses par rapport à d'autres supports tels que les manuels d'anatomie.

Cependant ce qui fait foi à l'examen c'est le cours du prof...



On voit que l'orifice antérieur de la cavité orbitaire est limité :

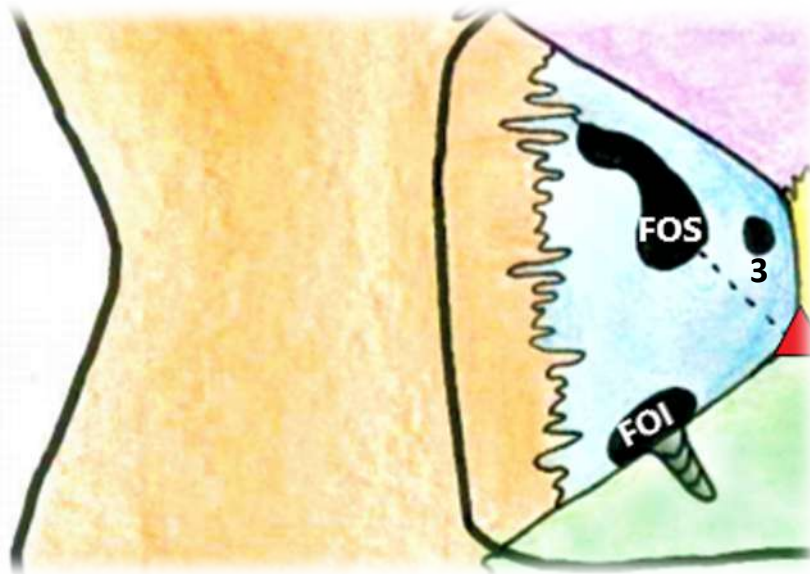
- *En bas* et *en dedans* par le **MAXILLAIRE**, dont on aperçoit l'**orifice sous-orbitaire (1)**
- *En dehors* par le **ZYGOMATIQUE**
- *En haut* par le **FRONTAL**

On pourra aussi observer l'os **NASAL** et voir que **les fosses nasales (2)** se trouvent en dedans des deux cavités orbitaires.

On voit aussi le **sommet** (▲) de la pyramide que forme la cavité orbitaire. D'après le professeur, il correspond à **l'orifice du trou orbitaire**, bien que d'autres considèrent qu'il s'agit du processus orbitaire du palatin (« on s'en fout »). De ce sommet partent les 4 parois (supérieure, inférieure, latérale et médiale) de la pyramide.

1) La paroi latérale

Rappel : Il s'agit d'un genre de pyramide, donc chaque paroi va avoir la forme d'un triangle dont le sommet est postérieur, il s'affine d'avant en arrière (cf. premier schéma)

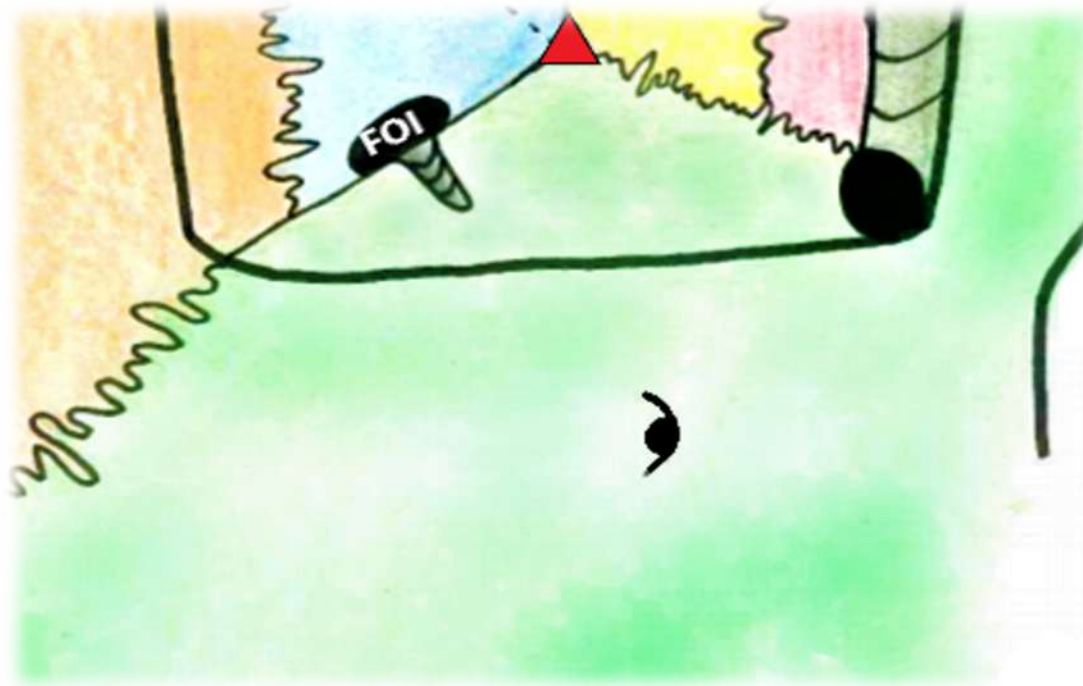


- L'os le plus en avant et en dehors de cette paroi est le **ZYGOMATIQUE**
- Puis vient le **SPHÉNOÏDE** dont on aperçoit clairement, *de l'extérieur vers l'intérieur*, la **grande aile** puis la **petite aile** (séparées par les tirets)

Taillé au niveau de la PAS on trouve l'orifice antérieur du canal optique ; le **foramen optique (3)**. Il est traversé par le *nerf optique (II)* et l'*artère ophtalmique de Willis*. (ATTENTION AUX PIÈGES !!!)

Puis entre la GAS et la PAS est creusée la **FOS** (fissure orbitaire supérieure), elle est traversée par les nerfs suivants ; *III, IV, IV (les oculomoteurs)* et le *V1* (nerf V partie 1 qu'on appelle *nerf ophtalmique*) qui présente déjà ses trois branches terminales ; le *nerf frontal*, le *lacrymal* et le *nasal*.

2) La paroi inférieure




- Elle est uniquement formée par l'os **MAXILLAIRE**

- Entre la paroi inférieure et la paroi latérale (plus précisément entre le sphénoïde et le maxillaire), on voit la **FOI** (fissure orbitaire inférieure). Celle-ci est traversée par le *nerf maxillaire* (V2, ou 2^{ème} branche du nerf V = trijumeau).

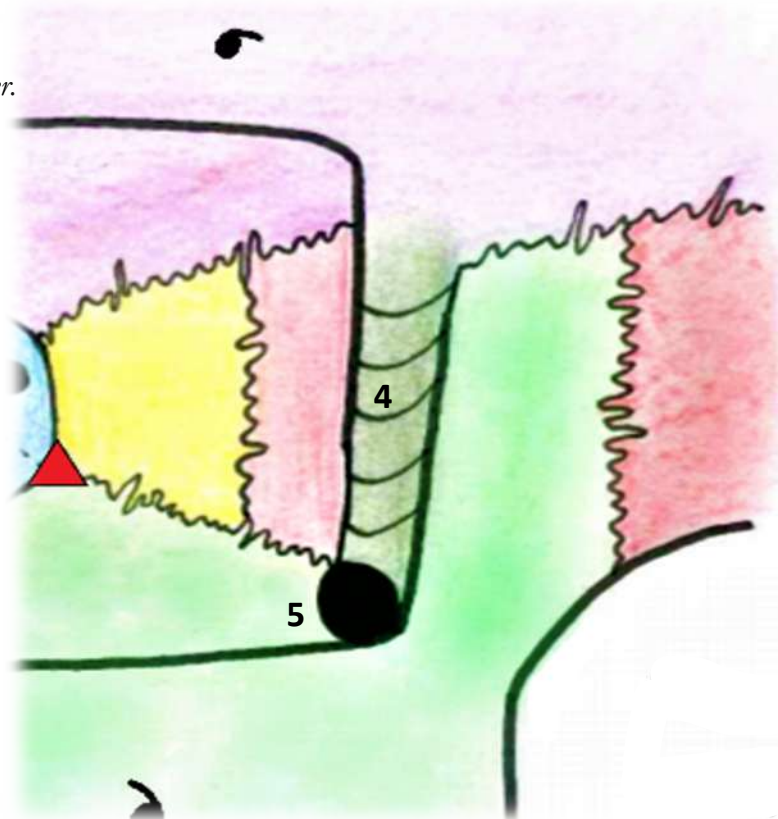
3) La paroi supérieure

- Elle est uniquement formée par l'os **FRONTAL**



4) La paroi médiale (ou interne)

Il s'agit de la paroi la plus difficile à détailler.



- *Au fond de la paroi* (donc en arrière et en dedans, au plus proche du sommet), on trouve l'os appelé **ETHMOÏDE**. Ce tout petit os est composé de plusieurs parties, la partie visible ici forme ce que l'on appelle l'os **PLANUM**, il s'agit de la paroi latérale du labyrinthe éthmoïdien.
- Un peu plus *en avant et en dehors*, la paroi est formée par l'os **LACRYMAL**
- *La partie la plus antérieure* est la **gouttière lacrymale** (du canal de même nom) (4), elle est partiellement taillée dans le **MAXILLAIRE** (c'est pour cela qu'elle est représentée de la même couleur) Cette gouttière s'ouvre, *dans sa partie la plus inférieure*, par le **canal lacrymo-nasal** (5) (qui permet aux larmes de s'écouler dans les cavités nasales)

On voit finalement que **la cavité orbitaire est entourée de nombres d'autres cavités** :

- *En dedans* on a les **fosses nasales**
- *Au-dessous* se trouve le **sinus maxillaire**
- *Au-dessus* il s'agit du **sinus frontal**
- Et *en dehors* se trouve ce que l'on appelle la **fosse temporale**

Cette situation et le fait qu'elle contienne l'œil en fait donc une cavité avec une **richesse pathologique** très importante !

Fin de ce petit cours, assez simple je pense ! Courage pour la suite ☺

Le Tutorat Niçois est gratuit. Toute vente ou reproduction est interdite.