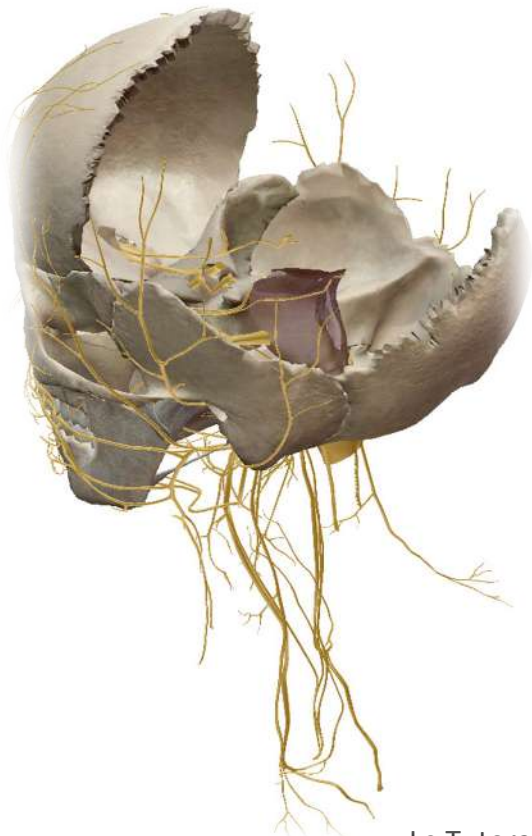


---

## ÉPISODES 4&5 :

### *Constitution de la vue endocrânienne de la base du crâne et foramens de la base du crâne*

---



---

## *ÉPISODE 4 : Constitution de la vue endocrânienne de la base du crâne*

---

### I/ Introduction

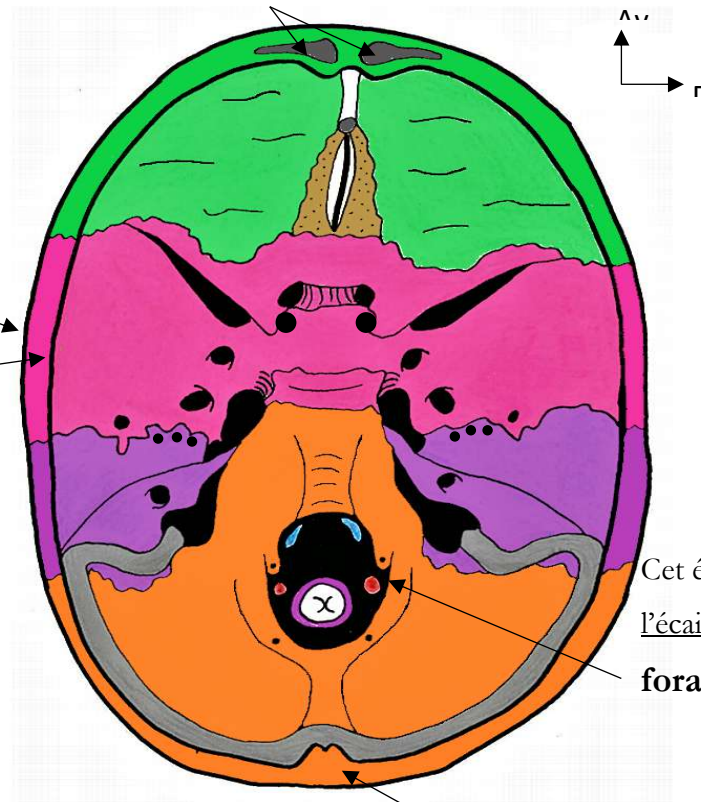
La base du crâne c'est la partie que l'on voit après avoir retiré la calotte crânienne ainsi que l'encéphale.

On la regarde du dessus, il s'agit d'une **vue SUPÉRIEURE.**

*Je vous préviens vous allez revoir  
ce schéma en long en large et en travers...*

Ici se trouve la section  
des **sinus frontaux**.

On voit la section des os  
avec une **table externe**  
séparée d'une **table**  
**interne** par un **tissus**  
**spongieux** : **la diploé**.  
*C'est cette partie qui saigne*  
*énormément en cas de fracture.*



Cet énorme orifice taillé dans  
l'écaille de l'occipital c'est le  
**foramen magnum**.

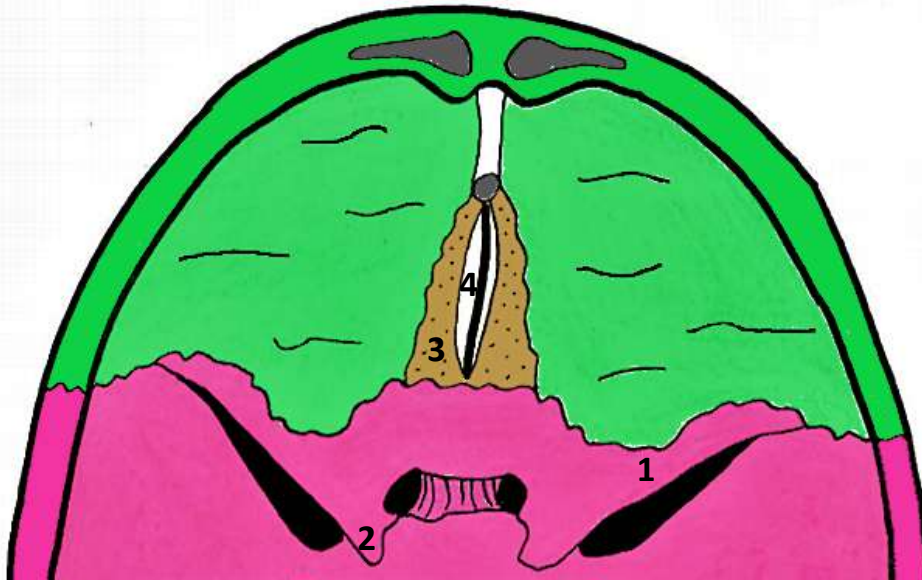
Voici la **protubérance**  
**occipitale interne**.

La base du crâne présente trois étages ; un étage **ANTÉRIEUR** (et **supérieur** aux deux autres), un étage **MOYEN** et un étage **POSTÉRIEUR** (qui est aussi **inférieur**, on peut parler des fosse postérieure).

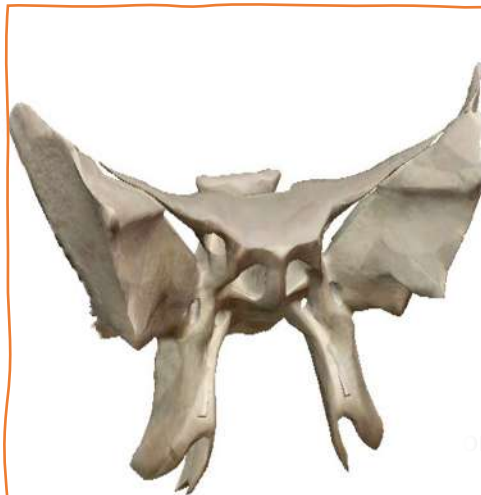Le Tutorat Niçois est gratuit. Toute vente ou reproduction est interdite.

## II/ Les différents étages

### 1) L'étage antérieur



- Il est limité postérieurement par les **petites ailes du sphénoïde (1)**, qui font partie de l'étage antérieur.
  - Les bords postérieurs de ces petites ailes présentent des petites saillies ; les **processus clinoides antérieurs (2)**, appartenant au même étage.
  - En avant on observe un petit os, l'éthmoïde, et plus précisément la **lame criblée de l'éthmoïde (3)**. Elle est centrée par une saillante crête centrale (en forme de crête de coq) ; le **processus crista galli (4)**.
  - Enfin cet étage est complété par l'os **FRONTAL**, notamment la paroi supérieure des cavités orbitaire (qui sont donc juste en-dessous)
- Deux os principaux ici : **FRONTAL** et **SPHENOÏDE** (+ éthmoïde)



#### L'os sphénoïde :


Ce petit os a la forme d'un **oiseau**. Au niveau de son **corps** on trouve **deux yeux** et **un bec**.

Autour, il y a **4 ailes** : **deux petites supérieures** et **deux grandes inférieures** (visibles au niveau de la voûte du crâne).

Et **4 pattes** : les **processus ptérygoides** (avec de chaque côté un médial et un latéral).

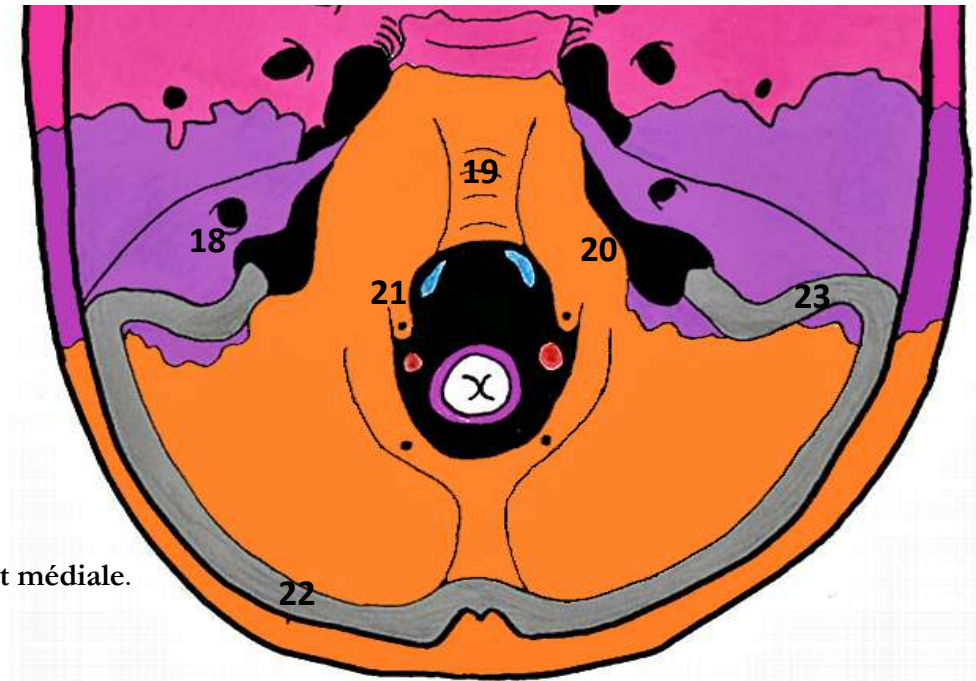
© 2020-2021. Le matériel Niçois est gratuit. Toute vente ou reproduction est interdite.

## 2) L'étage moyen



- Il commence derrière les petites ailes du sphénoïde et est limité en arrière par le **bord postérieur du rocher du temporal** (représenté par la ligne coupant le temporal).
  - Ce bord est notamment relié au sphénoïde au niveau du **dos de la selle turcique (5)** qui présente les **processus clinoides postérieurs (6)**.
  - Entre processus clinoides antérieurs (de l'étage antérieur) et postérieurs, se trouve la **selle turcique (7)** qui représente le corps du **SPHENOÏDE**.
  - Sous les processus clinoides antérieurs, se trouvent les **orifices des canaux optiques (8)** avec entre les deux la **gouttière du chiasma optique (9)**.
  - Latéralement, on retrouve les **grandes ailes du sphénoïde (10)** en forme variable, plus ou moins de chauve-souris. Elles viennent former de chaque côté l'**épine du sphénoïde (11)**.
  - En arrière de ces ailes et à la pointe du rocher est représenté le **trou déchiré (12)**. Il est *déchiré par une petite expansion postérieure du sphénoïde* appelée **lingula**.
  - De part et d'autre de la selle turcique se creusent les **gouttières de l'artère carotide interne (13)**.
  - Entre la GAS et la PAS, se trouve la **fissure orbitaire supérieure (14)**. Encore en arrière se trouvent (d'avant en arrière) ; le **trou rond (15)**, le **trou ovale (16)** et le **trou épineux (17)**, au niveau de l'épine du sphénoïde.
  - L'arrière de cet étage est comblé par la **portion supérieure du rocher du temporal**.
- Deux os principaux : **SPHENOÏDE** (grande aile et selle turcique) et **TEMPORAL** (partie supérieure du rocher)

### 3) L'étage postérieur (ou fosse postérieure)



- On retrouve la deuxième portion du rocher du **temporal**, sa face postérieure et médiale. Elle présente un orifice ; celui du **méat auditif interne (18)**.
- On voit le **clivus (19)**, il s'agit d'une lame osseuse verticale issue de la fusion entre le dos de la selle turcique (dorsum sellae) et le processus basilaire de l'occipital.
- Le processus basilaire de l'occipital se prolonge en arrière par l'**écaille de l'occipital**.
- Entre le processus basilaire et la face postérieure du rocher, se trouve un orifice ; le **foramen jugulaire (20)**. Il a la forme d'une virgule à grosse extrémité postérieure.
- De part et d'autre du foramen magnum, on place les **trous condyliens antérieurs (21)**.
- Sur l'écaille de l'occipital nous pouvons voir la gouttière du sinus latéral, formée d'abord par la **gouttière du sinus transverse (22)**, qui va se continuer par la **gouttière du sinus sigmoïde (23)** (de profondeur variable, elle se continue dans l'occipital et dans le rocher).

➔ On retrouve la partie postérieure et verticale du rocher du **TEMPORAL**, ainsi que l'**OCCIPITAL**

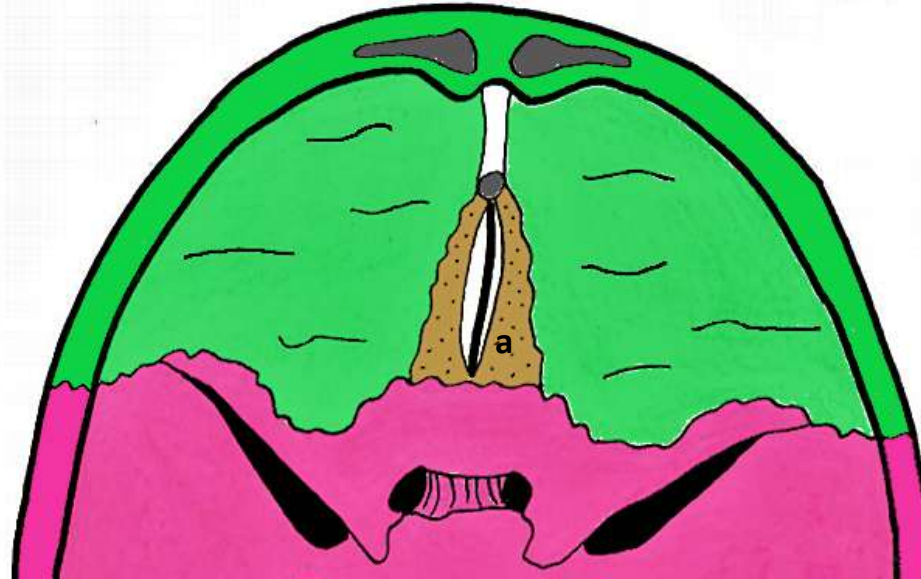
Le Tutorat Niçois est gratuit. Toute vente ou reproduction est interdite.

---

## ÉPISE 5 : Foramens de la base du crâne

---

### I/ De l'étage antérieur



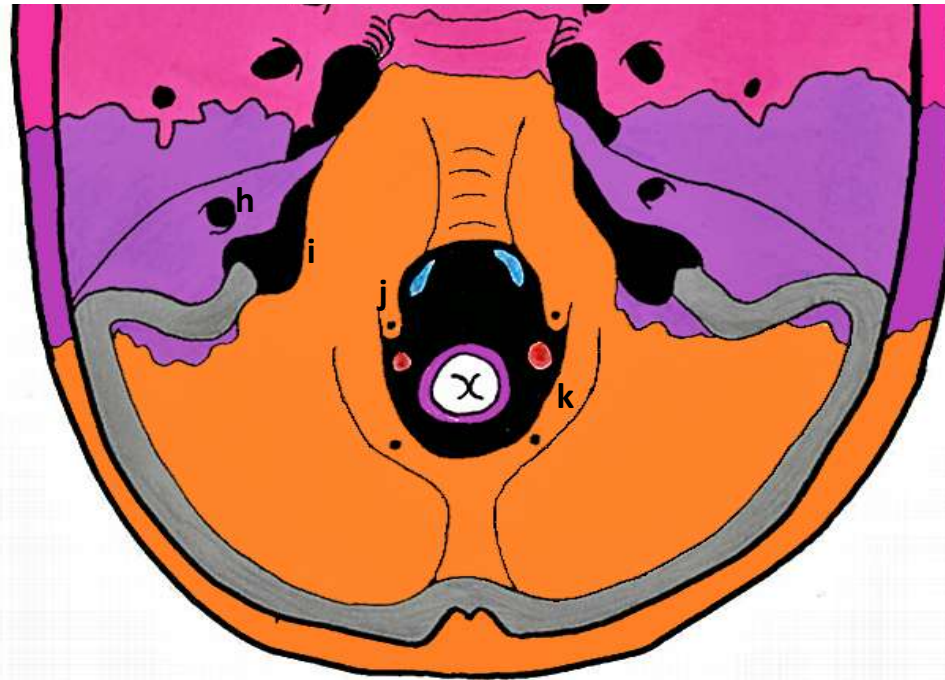
- (a) La lame criblée de l'éthmoïde est criblée de petits orifices laissant passer les *filets du nerf I (nerf olfactif)*.

## II/ De l'étage moyen



- Les deux **orifices internes des canaux optiques (b)**, permettent de chaque côté le passage du **nerf II (nerf optique)** accompagné de l'**artère ophtalmique**.
- Au niveau de la **fissure orbitaire supérieure (c)**, passent le **nerf III, le IV, le VI (les nerfs moteurs de l'œil)**, ainsi que le **nerf V1 (première branche du trijumeau ou nerf ophtalmique)**, divisé en ses trois ramifications ; *frontale, lacrymale et nasale*.
- Le **trou rond (d)** est traversé par le **nerf V2 (ou nerf maxillaire)** tandis que le **trou ovale (e)** est traversé par le **nerf V3 (nerf mandibulaire)**.
- Par le **trou épineux (f)** passe l'**artère méningée moyenne**, dont les rameaux viennent imprimer des sillons dans l'os. En cas de fracture du crâne ces rameaux peuvent saigner et constituer ce que l'on appelle un hématome extra-dural (entre la dure-mère est le crâne, il s'agit d'une urgence chirurgicale).
- Au niveau du **trou déchiré (g)** passe l'**artère carotide interne**, qui chemindra ensuite dans sa gouttière formée par les bords latéraux de la selle turcique.

### III/ De l'étage postérieur



- Au niveau de l'orifice du **méat auditif interne/conduit acoustique (h)**, passent le *nerf VII (facial)* et le *nerf VIII (vestibulo-chochléaire)*.
- Le **foramen jugulaire (i)** est divisé par un ligament. La **partie antérieure et effilée** est traversée par les *nerfs IX, X et XI*, tandis que la **grosse partie postérieure** est traversée par la *veine jugulaire interne* (non dit).
- Le **trou condylien antérieur (j)** permet le passage du *nerf XII*.
- Dans le **foramen magnum (k)**, passent : la *moelle* (moelle allongée qui devient spinale) entourée des *méninges*, les *deux artères vertébrales* encore individualisées, les *veines vertébrales* et enfin le *rameau spinal ou céphalogyre du nerf XI (accessoire)*.

**Récap :**

ANTÉRIEUR	Lame criblée de l'éthmoïde	Filets du nerf I
MOYEN	Orifice du canal optique	Nerf optique (II)
	FOS	V1, III, IV, VI
	Trou rond	V2
	Trou ovale	V3
	Trou épineux	Artère méningée moyenne
	Trou déchiré	Artère carotide interne
POSTÉRIEUR	MAI	Nerfs VII et VIII
	Foramen magnum	Moelle, méninges, artères vertébrales, veines vertébrales, XI médullaire = spinal = céphalogyre
	Trou condylien ANT	XII
	Foramen jugulaire ANT	IX, X, XI bulbaire
	Foramen jugulaire POST	Veine jugulaire interne