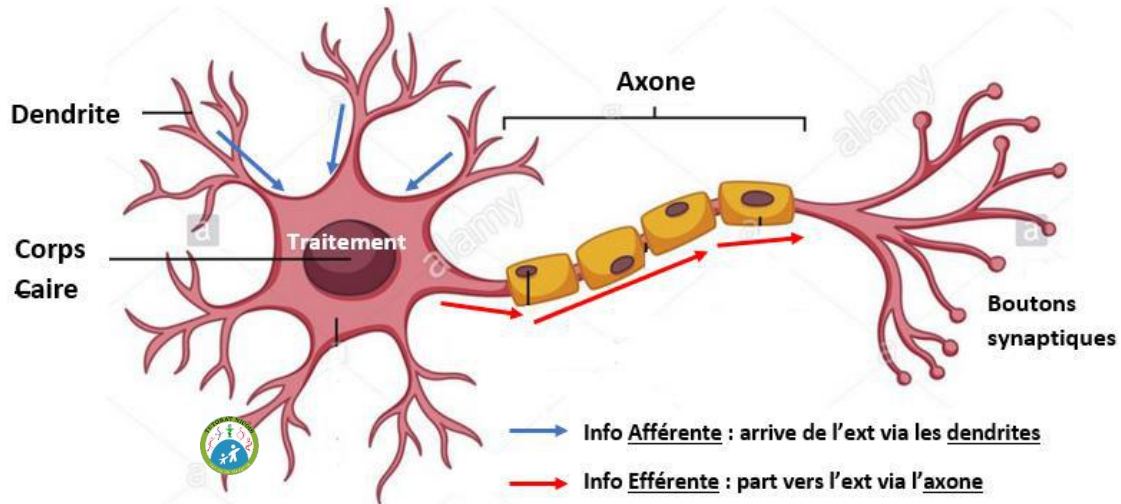


# Anatomie des organes des sens

L'unité fonctionnelle du système nerveux est le **neurone**, constitué de :

- La **dendrite** : véhicule les **informations AFFERENTES** qui **ARRIVENT** jusqu'au **corps cellulaire**
- Un **corps cellulaire** : **traitement** de l'information
- **L'axone** : par où **PARTENT** les **infos EFFERENTES** vers la **synapse**, qui fera la jonction avec la dendrite d'un autre neurone. Puis l'axone rejoindra la dendrite d'un autre axone, via une synapse.

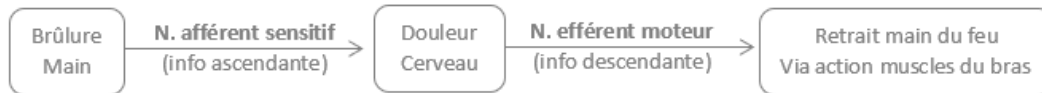💡 Tu arives chez le dentiste (arfférent - dendrite), tu repars avec un Efferalgan (repar - efférent)



📖 **Les nerfs afférents** véhiculent les **informations SENSITIVES ascendantes**, qui montent vers le SNC et se terminent sur le gyrus post-central. Elles informent le cerveau du monde extérieur.

📖 **Les nerfs efférents** véhiculent les **informations MOTRICES descendantes**, issues du gyrus pré-central. Elles permettent d'ordonner le mouvement.

💡 **Astuce de Zélus** : gyrus PRE-central → « Prêt, partez ! » dans une course on le dit avant (info issues) de courir (motrice).



La **corrélation anatomique** est **très forte** : les **anomalies anatomiques expliquent** des **symptômes** chez le patient.

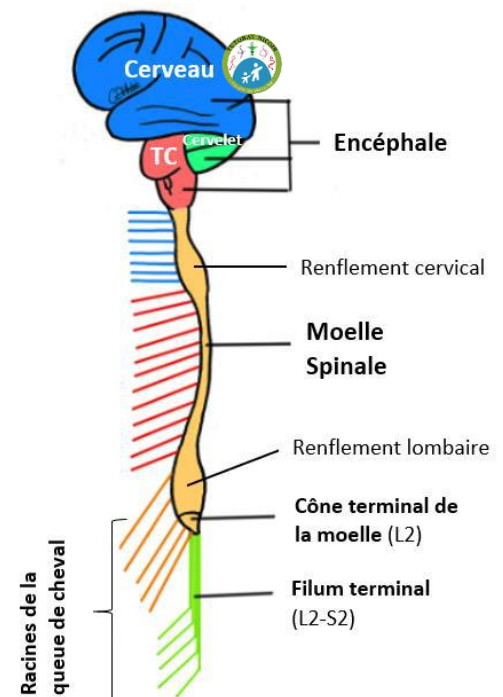
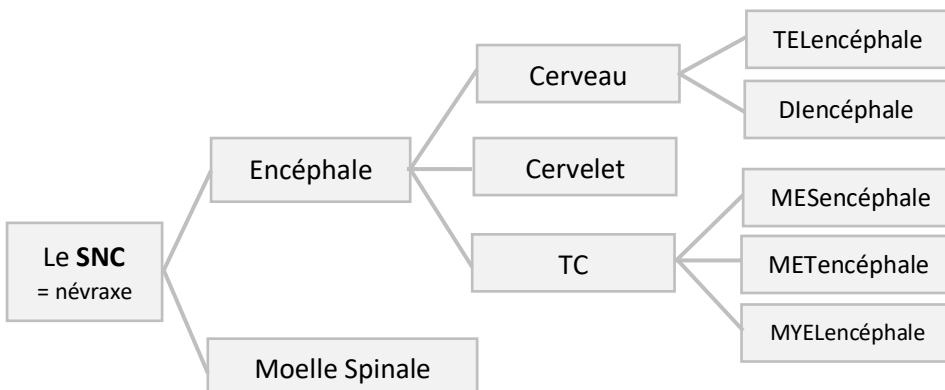
Ex : paralysie bras droit + partie droite du cou & de la tête → anomalie cortex cérébral moteur droit (lésion homolatérale aux symptômes).

**RAPPELS**

🕒 **Le SNC = Encéphale (Cerveau + Cervelet + TC) + Moelle Spinale**

Le TC s'étire vers le bas pour donner la moelle spinale.

💡 **Encéphale** = ensemble de trucs (≠ cerveau)



⌚ **Le SNP** = Fibres qui **partent du SNC** pour atteindre les organes. Il n'y a **aucun traitement** de l'info, seulement une **transmission**. Le SNP comprend toutes les fibres nerveuses qui ne sont pas dans la moelle épinière ou l'encéphale. Les nerfs du SNC sont relayés par des nerfs du SNP en passant le foramen intervertébral.

- Les **nerfs SPINAUX** émergent de la **moelle spinale** au niveau de ...
  - moelle **cervicale** → sensibilité & mobilité du membre supérieur 💡 Cf. le plexus brachial C5-T1
  - moelle **thoracique** → sensibilité & mobilité du tronc
  - renflement **lombaire** → plexus lombaire innervant le membre inférieur
  - la **queue de cheval** → innervation du périnée

La **moelle spinale** est divisée en **étages** : les **myélomères**. Chaque segment de la moelle correspond à des **vertèbres**.

Pour comprendre la différence entre la projection d'une vertèbre et un myélomère, rdv dans la section « Tut'Demandes » du CT 😊

- **7** vertèbres **cervicales** mais **8** nerfs **cervicaux** (le 1<sup>er</sup> passe entre C0-C1, le 8<sup>e</sup> entre C7-T1)
- **12** vertèbres et nerfs **thoraciques**
- **5** vertèbres et nerfs **lombaires**
- **5** vertèbres et nerfs **sacrés**
- Qq vertèbres & nerfs coccygiens

- Les **nerfs CRANIENS** (appartenant aussi au SNP) **démarrent** généralement au niveau du **TC** (sauf pour la 1<sup>ère</sup> et 2<sup>e</sup> paire). Il y a **12 paires** de nerfs crâniens. Ils ont les **mêmes fonctions sensibles/motrices** que les N. spinaux sauf qu'ils sont destinés à la tête et au cou.

⌚ La **substance grise** du SNC (**périphérique** = le cortex) → **traitement** de l'information consciente.

💡 couleur grise dûe aux corps gris neuronaux, ayant comme fct le traitement de l'info.

Toutes les informations qui arrivent en-dessous du cerveau (cervelet...) sont inconscientes.

⌚ La **substance blanche** du SNC (**centrale**) → **transmission** de l'information.

💡 couleur blanche liée à la myéline qui transmet l'information.

NB : Au niveau de la moelle la Substance Blanche est périphérique, alors que la Substance Grise est centrale.

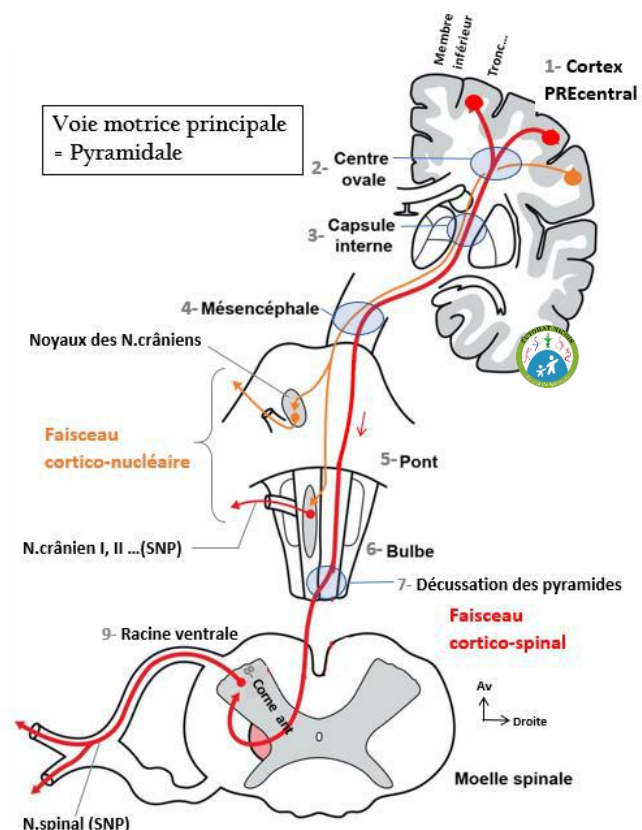
## I- Rappels - chaînes neuronales

### RAPPELS

Chaîne neuronale **MOTRICE principale = pyramidale** (consciente)  
**MONO**neuronale 💡 moteur - mononeuronal

Le neurone démarre dans le **cortex du gyrus pré-central** au niveau de la **grande cellule pyramidale de Betz**, les fibres nerveuses se réunissent en éventail pour former un seul faisceau passant par la **capsule interne** puis par le **peduncle du Mésencéphale**.

- **Nerfs crâniens** (tête & cou) : le **faisceau cortico-nucléaire** (du cortex au noyau des nerfs crâniens) **décusse** et fera synapse aux **noyaux moteurs des nerfs crâniens** dans le **TC**. Les N. crâniens du SNP prendront le relais.
- **Nerfs spinaux** (tronc & membres) : le **faisceau cortico-spinal** (du cortex à la moelle spinale) **décusse** à la **décussation des pyramides** appartenant au **bulbe**, puis **descend** rejoindre le **noyau moteur de la corne antérieure de la moelle**, où il y a une synapse avec un nerf spinal du SNP qui prend le relais (son axone empruntera la racine ventrale...).



Chaîne neuronale **VEGETATIVE** : **Bi**neuronale

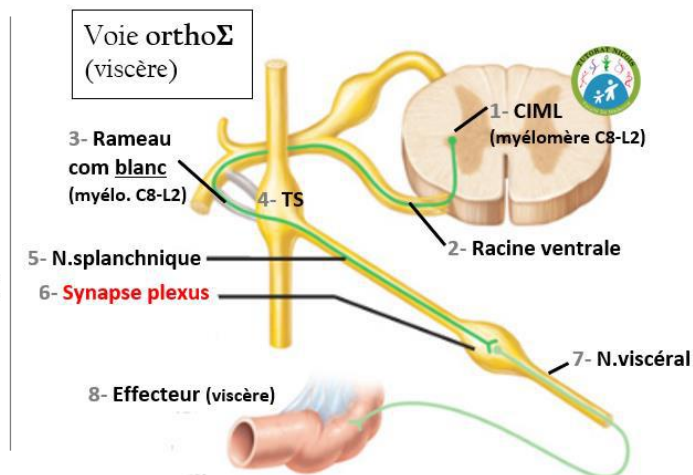
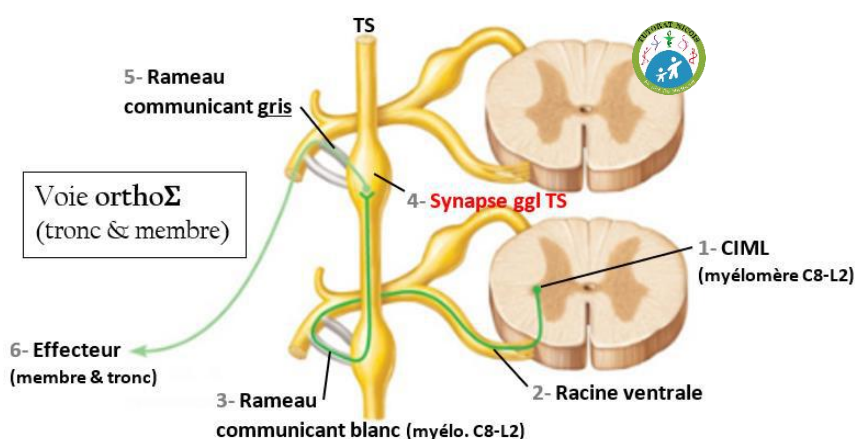
💡 Végétatif = Végédream = Coupe du Monde gagnée 2 fois en Fr = 2 neurones

**1/ Le protoneurone = 1<sup>er</sup> neurone pré-ganglionnaire**

- **OrthoΣ** : Corps  $\epsilon^{aire}$  - **colonne inter-médio-latérale** (CIML) = corne intermédiaire entre les **myélocères C8-L2**  
Au sein de cette colonne il y a plusieurs centres de contrôle : C8-T2 (cilio-dilate + cardio-accélère) + T3-T6 (broncho-dilate) + T6-L2 (abdomino-pelvien).
- **ParaΣ crânien** : Corps cellulaire dans la **colonne viscéro-motrice** du **plancher du V4**.
- **ParaΣ pelvien** : Corps  $\epsilon^{aire}$  - **colonne inter-médio-ventrale** (CMV) = corne ant entre les **myélocères S2-S3-S4**.

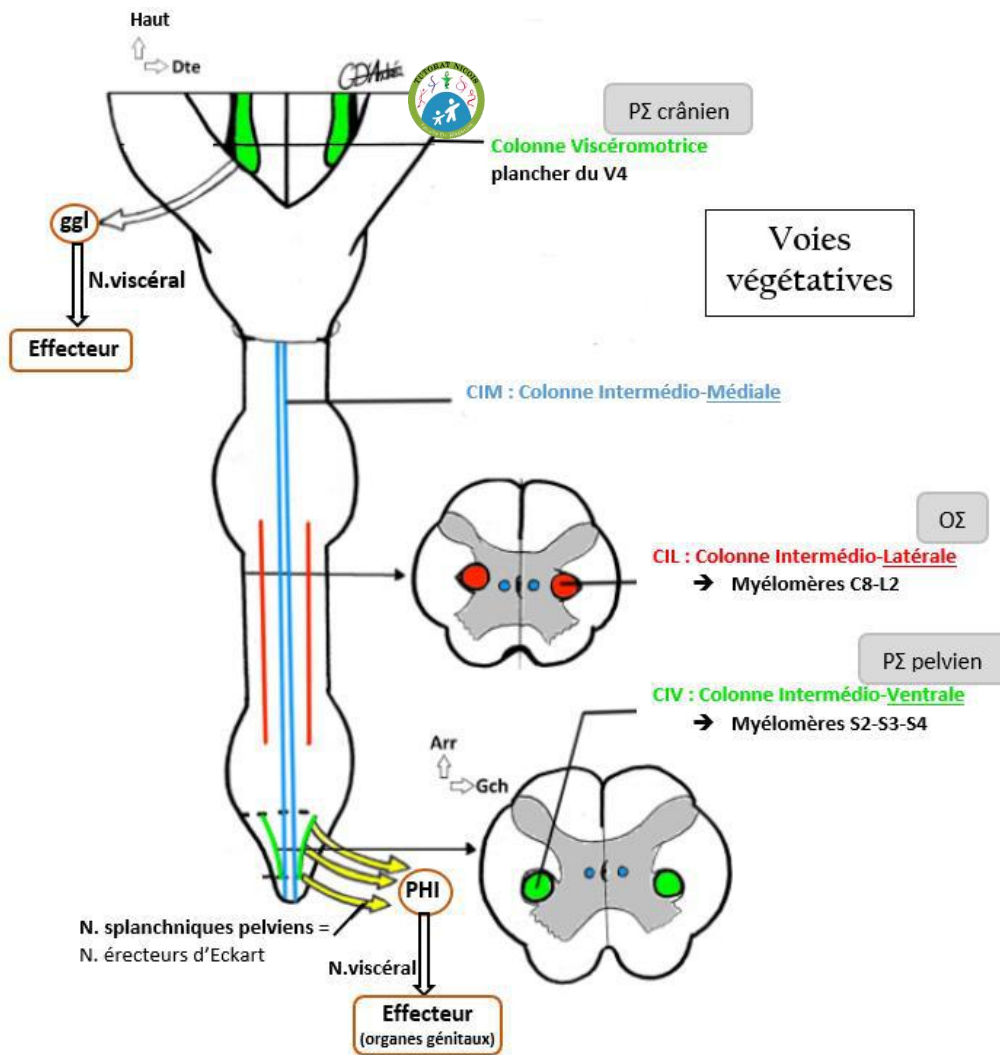
**2/ Le deutoneurone = 2<sup>e</sup> neurone post-ganglionnaire** (⚠ sa fibre sort du ggl (TS/ggl/plexus), son corps  $\epsilon^{aire}$  est dedans)

- **OrthoΣ** : Le protoneurone quitte la moelle par sa **racine ant** (💡 Végétatif – Végédream – racine Ventrale) et emprunte un **rameau communicant blanc** (existe qu'entre les myélocères C8-L2) en direction du TS (enchaînement de ggl).
  - **Pour les membres & le tronc** : le protoneurone **synapse** dans le **TS** avec le deutoneurone (qui a son Corps  $\epsilon^{aire}$  dans le **TS** donc) puis part via un **rameau communicant gris** (existe sur toute la longueur de la moelle) vers son **organe effecteur**. NB : le deutoneurone peut rester au même niveau dans le TS, ou il peut monter/descendre dans le TS pour sortie à un autre niveau que son entrée (ici il remonte).
  - **Pour les viscères** (organes abdominaux) : le protoneurone **traverse le TS** et rejoint via un **nerf splanchnique** un **plexus nerveux** (amas de ggl) où il **synapse** avec le deutoneurone (qui a son Corps  $\epsilon^{aire}$  dans le **plexus**) qui sort du plexus via un **nerf viscéral** pour atteindre son **viscère effecteur**.

💡 Pour le membre : Rameau blanc – TS – Rameau gris et on retient BG pour l'ordre Blanc puis Gris

💡 Pour les viscères : c'est vicieux donc ça passe par le TS sans s'y arrêter (genre tu fais du stop les voitures s'arrêtent pas = vicieux)

- **ParaΣ crânien** : L'axone du protoneurone **quitte le TC** via un **nerf crânien**, arrive dans le **ggl du N. crânien** où il **synapse** avec le deutoneurone (qui a son Corps  $\epsilon^{aire}$  dans le **ggl**) qui sort du ggl via un **nerf viscéral** pour rejoindre l'**effecteur**.
- **ParaΣ pelvien** : Le protoneurone quitte la moelle par la racine ant & le **rameau ant des N. spinaux S2-3-4**, rejoint via un **nerf splanchnique pelvien** (=N. érecteur) le **plexus hypogastrique inférieur** où il **synapse** avec le deutoneurone (qui a son Corps  $\epsilon^{aire}$  dans le **PHI**) puis sort du plexus via un **nerf viscéral** vers l'**effecteur**.



NB : nerf splanchnique va vers un ggl  
nerf viscéral vers un viscère.

cf. N.splanchniques pelviens partant de la CIMV vers PHI.

Chaîne neuronale SENSITIVE : TRI neuronale

Sensitif - trois neurones

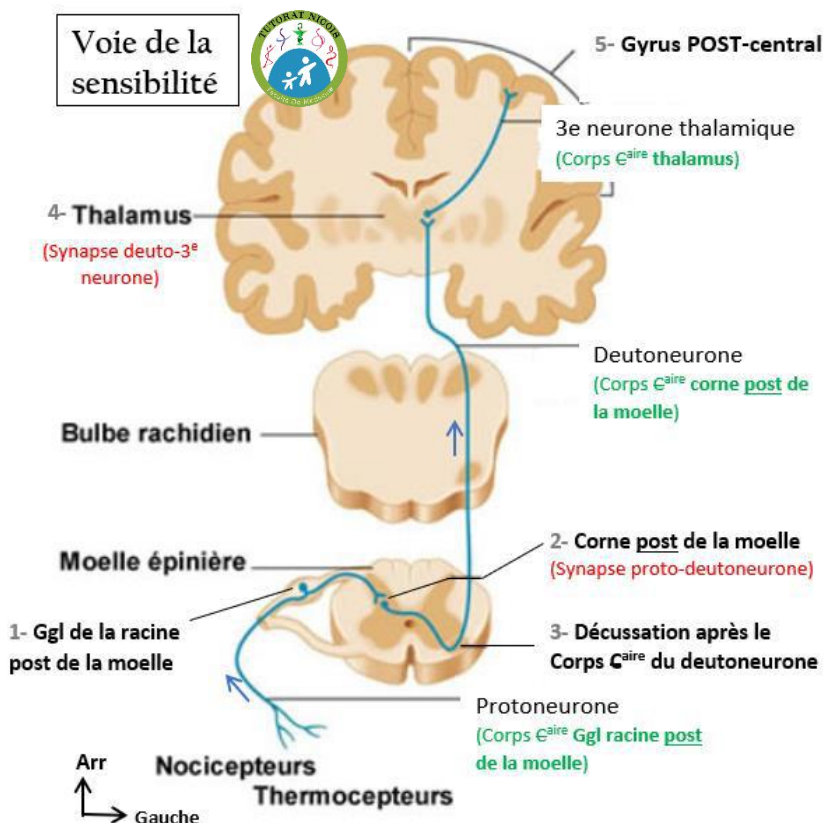
1/ **Le protoneurone ganglionnaire** : emprunte la **racine dorsale** de la moelle, son **Corps cellulaire** est dans le **ggl spinal de la racine post.**

Synapse proto-deutoneurone dans la **corne dorsale** de la substance grise dans la moelle.

2/ **Le deutoneurone** : Le **Corps cellulaire** du 2<sup>e</sup> neurone est dans la **corne dorsale de la moelle**, puis le neurone **décusse après le corps cellulaire du 2<sup>e</sup> neurone** ( pareil pour les ODS ) ; trajet ascendant.

Synapse deuto-3<sup>e</sup> neurone dans le **thalamus**.

3/ **3<sup>e</sup> neurone thalamique** : Le **Corps cellulaire** du 3<sup>e</sup> neurone est dans le **thalamus**, qui émet un axone vers le **cortex du gyrus post-central**.



## II- Les sens

On a **5 sens CONSCIENTS** : la vue + l'audition/l'équilibre + l'odorat + le goût + le tact.

Ils nous renseignent sur l'environnement extérieur.

- 1- **L'organe des sens** → **reçoit** le signal provenant de l'extérieur.
- 2- **Les organites sensoriels** → **transforment** le signal du monde extérieur en impulsion électrique intelligible par le cerveau.
- 3- **La chaîne neuronale** → **transmet** l'influx électrique au cerveau.

**A BIEN REVERIFIER après avoir fait tous les sens**

<b>Protoneurone</b> (ggl)	Début : au niveau de l'organe des sens Corps Caire : <b>Ganglion</b> du <b>nerf crânien</b> (c'était ggl de la racine dorsal pour le sensitif global) Fin : synapse au <b>plancher du V4</b> (sauf vision & odorat)
<b>Deutoneurone</b> (axe de la moelle)	Début & Corps Caire : <b>Plancher du V4</b> (sauf vision & odorat) <b>Décusse</b> après le corps Caire du deutoneurone Fin : <b>Thalamus</b> (sauf odorat)
<b>3<sup>e</sup> neurone</b> (thalamique) <i>sauf pour l'odorat</i>	Début & Corps Caire : <b>Thalamus</b> Fin : <b>Cortex</b>

⚠ Exceptions ⚠

**Olfaction** : que **2 neurones**, et ne **décusse pas**.

**Vision** : **2 premiers corps Caires** sont dans la **rétilne**.

### A- Le TACT

Organe des sens = la **peau**

Il existe plusieurs sensibilités selon Sherrington

- **Sensibilité EXTEROceptive** : sensation provenant de l'extérieur.
- Sensibilité **PROPRIOceptive** : sensation provenant des dérivés du mésoderme (muscle, os, tendons).  
⇒ Permet de nous situer dans l'espace même les yeux fermés
- Sensibilité **INTEROceptive** : sensation provenant des organes.

Plusieurs types de tacts, conduits par des nerfs différents :

- **Tact épicrotique** : discriminant, sensation la plus précise
- Tact **protopathique** : grossier 💡 Protopathique = Patate = Grossier
- Tact **thermoalgique** : ressentir la température & la douleur qui est liée.  
⇒ Permet le réflexe de retrait PUIS de ressentir la chaleur (nerf un peu plus lent).

📌 PATHO

**Hypoesthésie** : sensations diminuées.

**Syphilis** : le tabès (dégénérescence) **détruit les cordons postérieurs sensitifs de la moelle**. Entraîne une **baisse de la sensibilité** des **éléments sous-jacents** à l'atteinte. (ex : sensibilité des mains ok, sensibilité des pieds perdue)

**Zona** : **maladie virale** où la **varicelle se réveille**. Les patients l'ont eu petit, et en phase de faiblesse immunitaire, le virus qui **dormait dans le ggl spinal** se réveille et se manifeste par des **petites bulles sur la peau le long d'un dermatome** (trajet complet d'un nerf).

La **peau** peut être **divisée en dermatomes** = **bandes cutanées, chacune innervée par un seul nerf**.

Cette segmentation permet de **déterminer l'étage sectionné de la moelle en fonction de ses sensations**, pour connaître la localisation de la lésion. (Ex : paralysie des jambes → jusqu'où remonte l'anesthésie ? → pincer le nombril = s'il ne sent rien, lésion au-dessus de T10...).

Les **douleurs** cutanées, musculaires, articulaires **se mélangent**.

**⚠ ATTENTION** : ici on parle d'innervation = par quelle racine nerveuse est innervée la bande cutanée

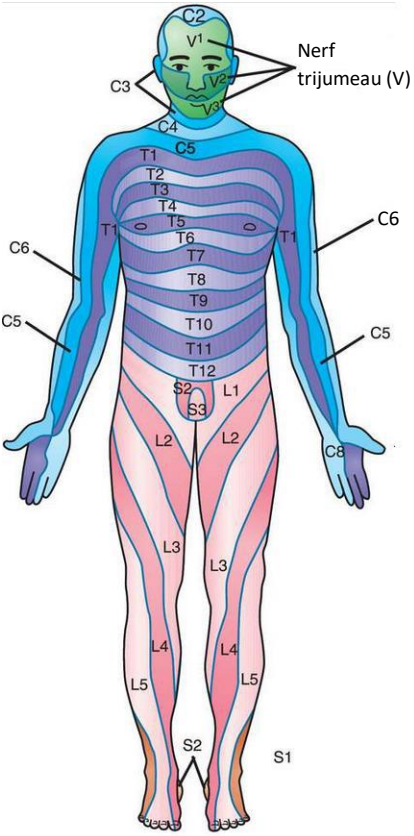
**ET PAS de projection** = à quel niveau se projette telle structure. Ex : processus xyphoïde se projette en T10 mais la peau en regard est innervée par la racine de T6. Tut'demandes pourquoi ? projection = tu tires une droite horizontale depuis la vertèbre, tu vois tout ce qui est sur la ligne ; pour l'innervation à cause de l'asymétrie de croissance rachis/moelle, les racines des nerfs thoraciques/lombaires ne sont pas horizontales, et naissent plus haut (ex : racine T6) que ce qu'elles innervent (racine T6 innervera un territoire cutané se projetant en T10). Cf.différence myélomère/vertèbre dans la section « Tut'Demandes » du CT.

Membre sup

Dermatome	Innervation	💡 Mon mnémo
Pli de l'aîne	Nerf L1	Ligne inguinale – in = un – L1
Face interne de la cuisse	Nerfs L2 ou L3	
Face antéro-médiale de la cuisse	Nerf L4	Quadriceps (ant) – quatre – L4
Face latérale de la jambe	Nerf L5	Latter qqn – Mettre une claque (et la main a 5 doigts)
Face sup du pied + Talon	Nerf S1	Talon au Sol / face Sup = S1

Membre inf

Dermatome	Innervation	💡 Mon mnémo
Le crâne	Nerf C2	C2 = + haut niveau d'anglais = intelligent = crâne/cerveau
La nuque	Nerf C3	Nuque - SCM - 3 lettres - C3
L'épaule	Nerf C5	Plexus brachial
Face antérieure du bras	Nerf C5	
De l'avant-bras au Pouce	Nerf C6	
Le majeur	Nerf C7	
Les 2 derniers doigts	Nerf C8	
Le bord interne du bras	Nerfs T1 ou T2	
Le tronc	Nerfs T1 à T12	Tronc – nerfs thoraciques
Le mamelon	Nerfs T4 ou T5	Lait – goûter – vers 4/5h
L'appendice xyphoïde	Nerf T6	Xyphoïde – six – T6
Le nombril	Nerf T10	O – forme du ventre - nombril



Cuisse = région fémorale (moitié sup du membre inf, entre hanche-genou)  
 Jambe = région crurale (moitié inf du membre inf, entre genou-cheville)

**B- La VISION**

Organe des sens : L'œil

Organite sensoriel : Les cônes & batônnetts de la rétine

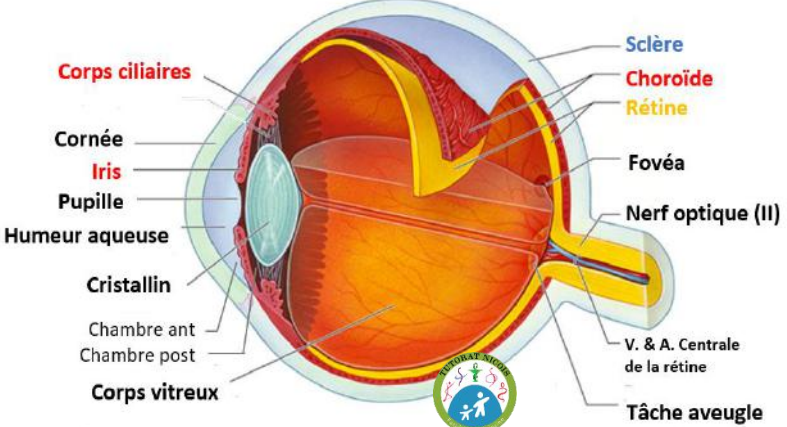
**1- Cheminement lumineux**

L'humeur aqueuse est retrouvée dans les chambres ant & post de l'œil.

Le corps vitré est présent en postérieur du cristallin. C'est un gel très épais qui a la fonction mécanique de plaquer la rétine contre la sclère et la tunique vasculaire.

Cornée → Chambre ant (entre cornée/iris) → Pupille → Chambre post (entre iris/cristallin) → Cristallin → Corps vitré → Rétine

La vascularisation de l'œil provient de l'Artère Ophtalmique qui donnera différentes branches.



## 2- L'œil

Dans la cavité orbitaire, l'œil est formé de **3 couches** :

Ext

- **Tunique FIBREUSE** : à l'extérieur
  - Partie antérieure : **la cornée** → solide, protège l'œil & fait pénétrer le faisceau lumineux.
  - Partie postérieure : **la sclère**
- **Tunique VASCULAIRE** : vascularise la rétine + les éléments périphériques antérieurs
  - **L'iris** : couleur de l'œil ; ensemble de muscles dilatateurs & constricteurs gérant l'ouverture de la pupille selon la lumière, c'est le réflexe photomoteur dépendant du SNV.
    - 🔊 Le réflexe photomoteur est testé en clinique : pas de réflexe = Mort Encéphalique.
  - **Les corps ciliaires** : muscles en arrière de l'iris qui vont soutenir le cristallin et +/- l'étirer, c'est l'accommodation, gérée par le **parasymphatique**.
  - **La choroïde** : entre la sclère (ext) et la rétine (int).

Int

- **Tunique NERVEUSE** : **la rétine**, couche la plus profonde, elle contient le 1<sup>er</sup> neurone et les corps  $C^{aires}$  des 2 premiers neurones de la voie optique.

## 3- Les annexes autour du bulbe oculaire

⊙ **Les muscles extrinsèques oculomoteurs de l'œil** : muscles droits + obliques.

Ils dirigent l'œil dans toutes les directions.

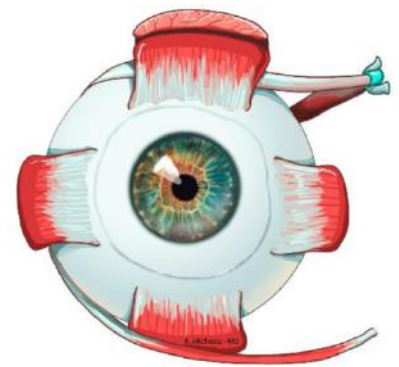
Ils sont innervés par les N.crâniens : **N.oculomoteur = le III** + **N.trochléaire = le IV** + **N.oculomoteur externe = le VI**.

⚠ ≠ muscles intrinsèques de l'œil (à l'intérieur du globe) = **l'iris** + **muscles ciliaires**.

⊙ **La paupière** : recouvre l'œil quand le muscle orbiculaire est contracté. Sert de **protection**.

⊙ **L'appareil lacrymal** : fabriquer les **larmes** + **lubrifier** l'œil.

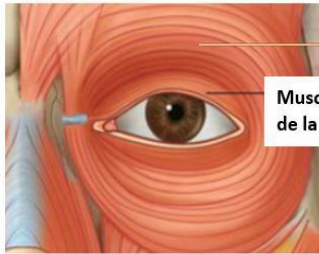
Les **paupières étalent les sécrétions** de l'appareil lacrymal à partir du **bord interne de l'œil**, qui se **drainent dans les fosses nasales**.



Point sur les actions des yeux & de la paupière :

Les **fibres végétatives** vers l'œil sont véhiculées par le **nerf crânien III**. Cf. ma fiche récap sur les actions OΣ/PΣ.

Action	Muscle	Type	Innervation
<b>Bouger les yeux</b>	Muscles <b>extrinsèques oculomoteurs de l'œil</b>	<b>volontaire</b>	nerfs <b>III IV VI</b>
<b>Lever la paupière avec le regard</b>	<b>Muscle lisse releveur de la paupière</b>	<b>involontaire</b>	<b>SNV orthosymphatique</b> 🔊 atteint lors du <b>ptosis</b> (paupière tombante)
<b>Oculocéphalogyrie</b> Bouger la tête en même temps que le regard	Muscles <b>extrinsèques</b> + Muscles du <b>cou</b>	<b>involontaire</b> (car passe par le cervelet)	nerfs <b>III IV VI</b> <b>+ XI</b>
<b>Fermer la paupière</b>	Muscle <b>orbiculaire de la paupière</b>	<b>volontaire</b>	nerf <b>VII facial</b>
<b>Accommodation</b> Régler la forme du <u>cristallin</u> pour voir de près/de loin	<b>Muscles ciliaires</b>	<b>involontaire</b>	<b>SNV parasymphatique</b>
<b>Réflexe photomoteur</b> Régler l'ouverture de la <u>pupille</u> selon la lumière	<b>Muscles constricteurs/dilatateurs</b> de pupille	<b>involontaire</b>	<b>SNV ortho &amp; parasymphatique</b> ▶ <b>Mydriase</b> = ouverture de pupille (Diamètre Rallonge) → <b>OΣ</b> (ouvre) ▶ <b>Myosis</b> = fermeture → <b>PΣ</b>



Muscle orbiculaire de la paupière

Ex : on ouvre les yeux (M.orbiculaire - VII – volontaire) puis on regarde un avion dans le ciel aller vers la gauche

=> on lève le regard et la paupière avec (M.releveur de paupière – OΣ – involontaire)

+ on bouge les yeux vers la gauche avec la tête pour suivre l'avion = oculocéphalogyrie (M.de la nuque gérés par le XI + M.extrinsèques de l'œil gérés par III IV VI).

### PATHO

On observe l'**Artère Centrale de la rétine** dans un examen du fond de l'œil, permettant de voir des **œdèmes**, manifestant une **hypertension intracrânienne**.

**Kératite** : infection de la cornée entraînant un œdème qui déforme le rayon lumineux et floute la vision. Elle peut-être causée par une lésion de l'appareil lacrymal → défaut de lubrification de l'œil → œil sec avec une cornée qui s'abîme. On le soigne avec des gouttes.

**Conjonctivite** : inflammation de la surface de l'œil.

**Ulcère de la cornée** => urgence chirurgicale

**Cataracte** (fréquente) : opacification du cristallin, nécessite une chirurgie où l'on place un cristallin artificiel.

Défauts de netteté : **myopie**, **hypermétropie**.

Défaut de netteté 3D : **astigmatisme** = défaut de la surface de la cornée.

**Presbytie** : diminution de la capacité d'accommodation avec le vieillissement → difficultés pour voir de près.

**Dyschromatopsie** : problèmes de vision des couleurs, lié à un défaut des composants rétiniens. Certains voient en noir & blanc et ne s'en aperçoivent pas car ils n'ont jamais vu de couleurs.

Le **daltonisme** en est la plus connue : le patient ne différencie pas le vert et le rouge la plupart du temps.

**Syndrome de Claude Bernard Horner** = atteinte de l'orthosympathique crânien (ex : cancer de l'apex du poumon qui atteint le ganglion stellaire à proximité).

- **Ptosis** (paupière tombante – pb de M. lisse releveur de paupière)
- **Myosis** (constriction de la pupille)
- **Enophtalmie** (l'inverse de l'œil exorbité)
- **Vasodilatation de l'hémi-face** (OΣ vasoconstricte – PΣ vasodilate)

Dû à une lésion de l'orthosympathique qui dysfonctionne, généralement à la suite d'une chirurgie.

Le **parasymphatique prend le dessus+++**, c'est pour ça que les symptômes sont ceux du fonctionnement du PΣ.

(OΣ → mydriase ouvre la pupille ; PΣ → myosis ferme la pupille => OΣ qui dysfonctionne → myosis)

**Diplopie** = manque de synchronisation des muscles extrinsèques. Les yeux partent dans deux directions différentes, elle peut être mono ou binoculaire. Chaque œil a une image différente, les **2 images se superposent** et on voit flou.

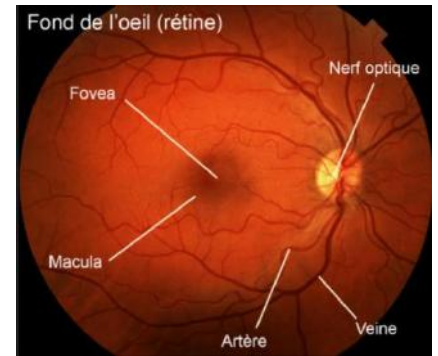
## 4- Les organites sensoriels

La rétine est composée de **2 types de photorécepteurs** :

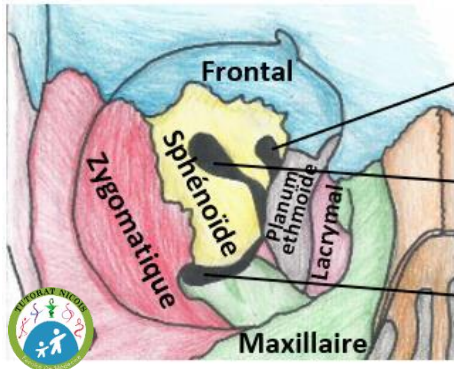
- **Cônes**
  - + denses en **partie centrale** de la rétine
  - Vision **précise**
  - Vision **diurne** des **couleurs**
- **Bâtonnets**
  - + denses en partie **périphérique** de la rétine
  - Vision **moins précise**
  - Vision **crépusculaire** en **noir & blanc**

Le Fond de l'œil :

- **Tâche aveugle** = point **dépourvu d'organites**, où on ne **voit rien**, lieu de **pénétration du nerf optique + de l'artère & veine centrale de la rétine**.
- **Macula** = région très **dense en cônes** au **centre de la rétine**.
- **Fovéa** = région de la macula **encore plus dense en cônes** → **vision extrêmement précise**, centre du champ de vision.



Les os de la cavité orbitaire sont perforés de fissures



**Canal optique** : N.optique (II) + A.ophtalmique

**FOS** : N.optalmique (V1) + N.oculomoteur (III) + N.trochléaire (IV) + N.abducens (VI)

**FOI** : N.maxillaire (V2)

FOS = Fissure Orbitaire Supérieure - FOI = ... Inférieure

Le nerf optique pénètre la partie postérieure & médiale dans la papille. Il est engainé de couches de méninge, on a une prolongation du cerveau jusqu'à l'œil. → les pathologies cérébrales ont des conséquences directes sur l'œil

**Hémirétine & Champ Visuel : croisement des rayons lumineux**

Chaque rétine peut être **divisée en hémirétine nasale** (1/2 rétine du côté du nez) et **hémirétine temporale**.

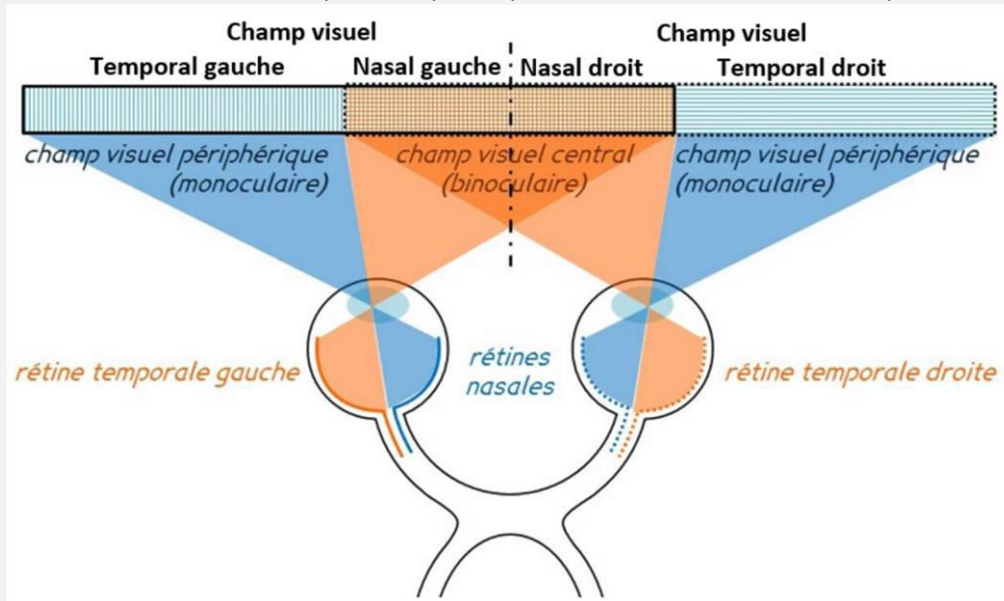
Les images de la partie haute du champ visuel se projettent sur la partie basse de la rétine et inversement.

La partie gauche de notre champs visuel se projette sur la partie droite de notre rétine, et inversement.

Ainsi les images du **champ visuel G** sont **traitées** par **l'hémirétine nasale G** et **l'hémirétine temporale D+++**

**L'hémirétine Nasale D** et **l'hémirétine temporale G** perçoivent les mêmes informations, c'est à dire **l'hémi champ visuel droit des 2 yeux**.

Les deux yeux voient la même chose à part une petite partie de zone d'ombre cachée par le nez.



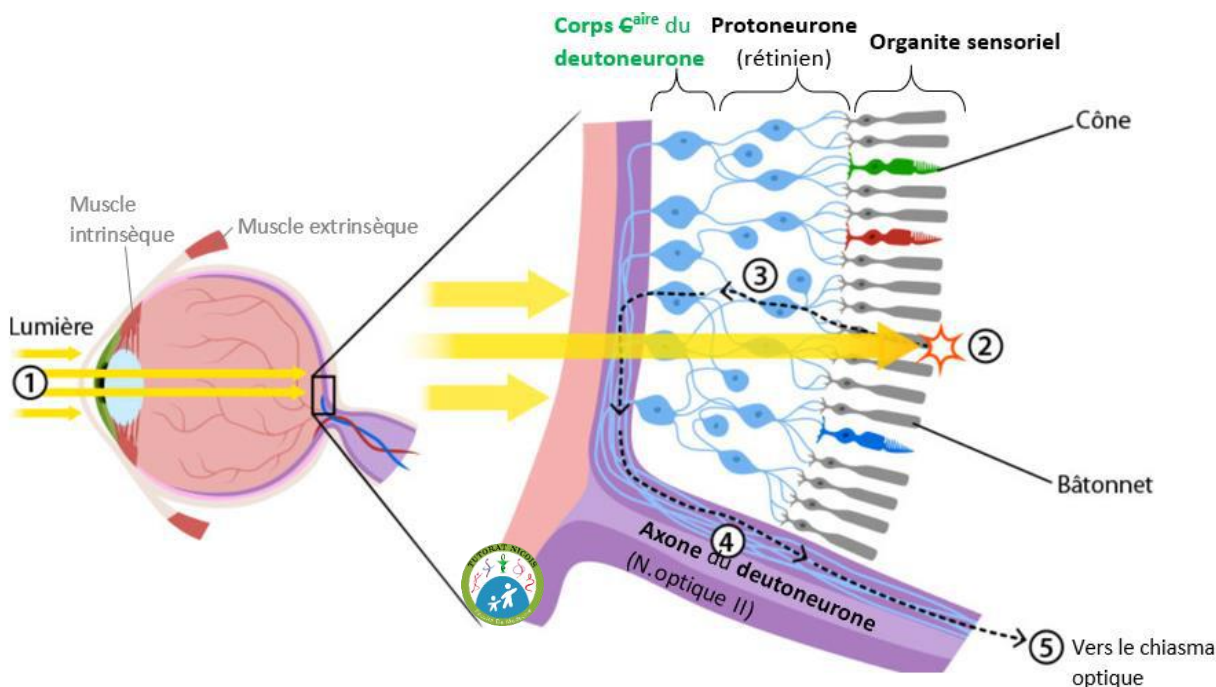
« Attention c'est un piège classique »

**Champ visuels** → ce qu'on voit

**Hémirétine** → **zone anatomique** traitant l'information

**5- Chaîne neuronale de la vision**

⚠ **Corps C<sup>aire</sup>s des 2 premiers neurones visuels intra-rétiniens.** ⚠



**0/ Les organites sensoriels : Cônes & bâtonnets** qui transforment le signal lumineux en signal électrique.

**1/ Le protoneurone :** Entièrement dans la **rétine** (y compris son Corps C<sup>aire</sup>).

**Synapse** proto-deutoneurone dans la **rétine**

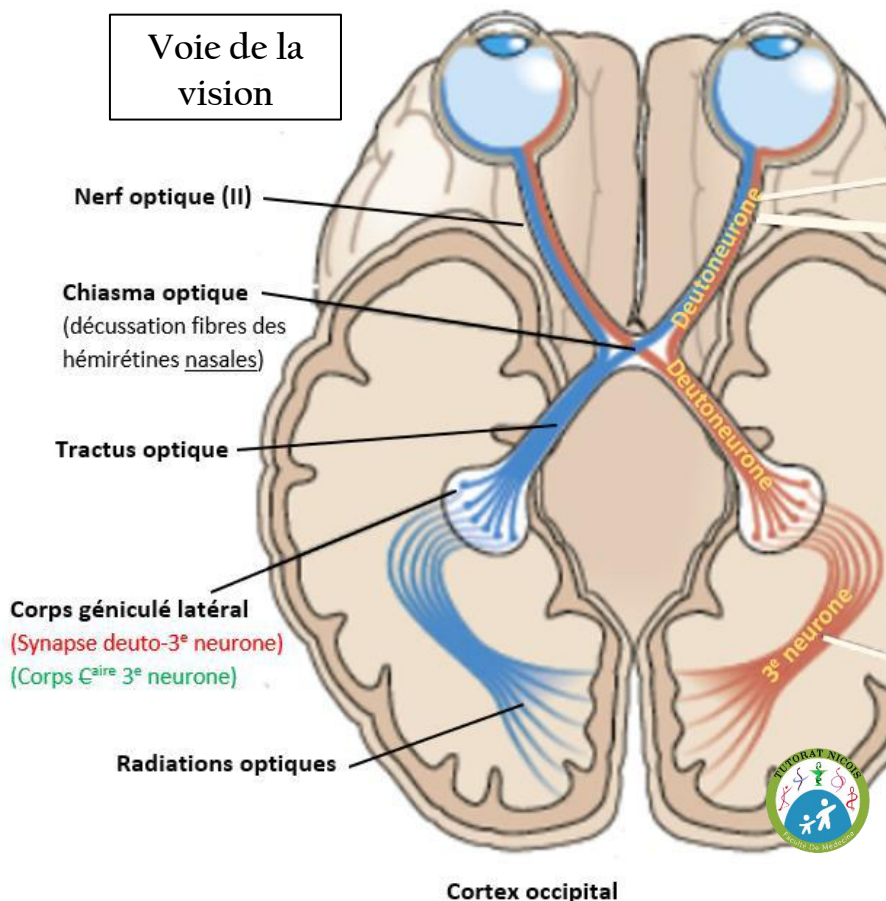
**2/ Le deutoneurone :** Corps C<sup>aire</sup> rétinien – puis sort de l’œil par son **axone** qui constitue le **N.optique (II)**.

Après **décussation incomplète** au niveau du **chiasma optique** (⚠ après le Corps C<sup>aire</sup> du deutoneurone remember) les fibres empruntent le **tractus optique**.

**Synapse** deuto-3<sup>e</sup> neurone dans le **corps géniculé latéral**, **expansion du thalamus** (en arrière du Mésencéphale sous le thalamus). (Le prof dit aussi colliculus sup ou corps géniculé sup, c’est imprécis).

**3/ Le 3e neurone thalamique :**

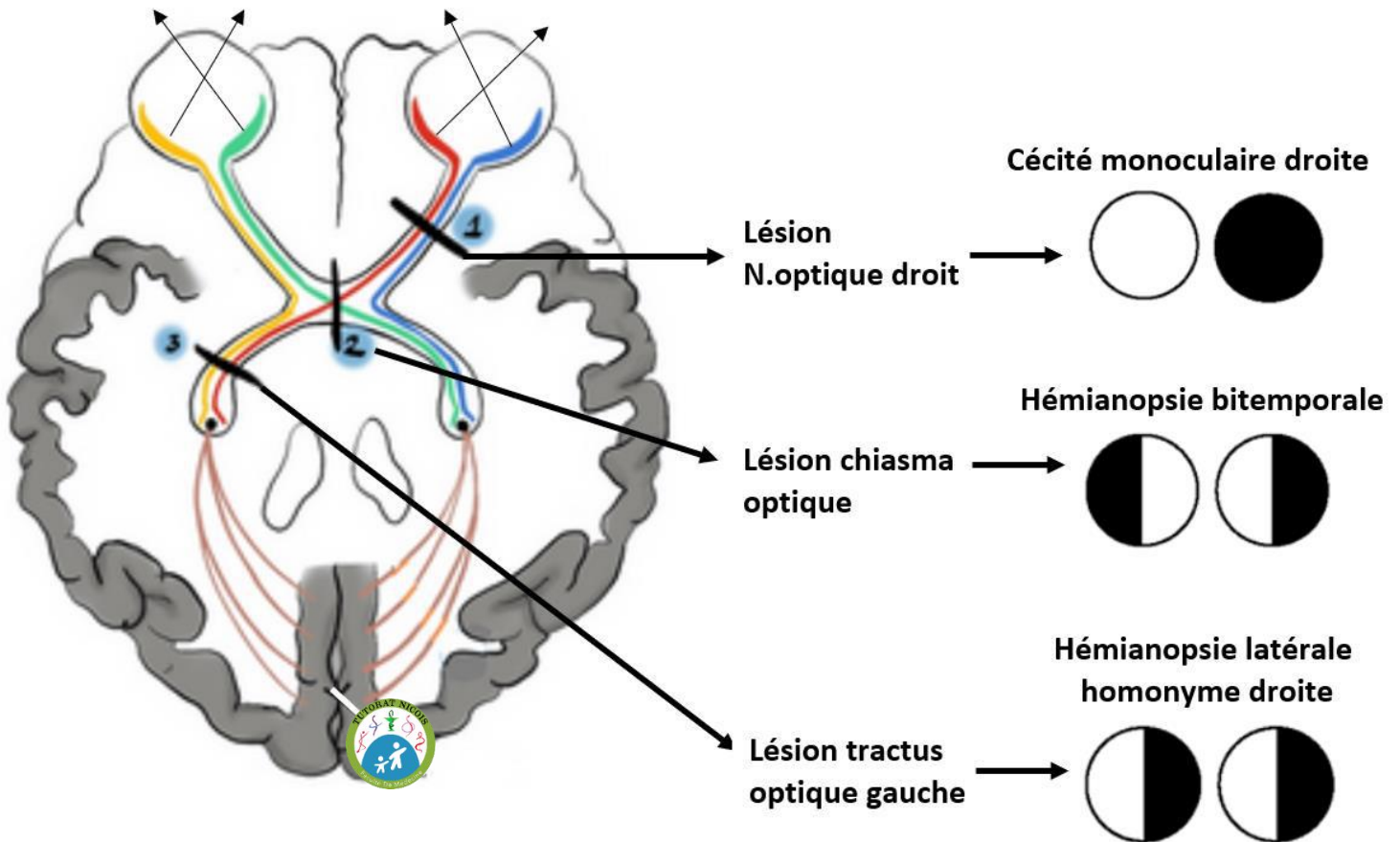
Corps C<sup>aire</sup> dans le **corps géniculé latéral** puis émet des **radiations optiques** en direction du **cortex occipital** (zone du cerveau gérant la vision). 💡 « avoir les yeux derrière la tête » = zone occipitale de la vision



**Chiasma optique : croisement INCOMPLET des fibres nerveuses**

Le **chiasma optique** est une zone de croisement/décussation des **fibres neuronales** du **N.optique**.

⚠ Le croisement y est **incomplet**, seules les fibres issues des **hémirétines nasales** **décussent** +++  
Ex : les fibres de l’hémirétine nasale gauche décussent pour être traitées par l’hémisphère cérébral droit.



PATHO

« QCM quasi systématique »

❏ **Lésion de l'ŒIL** (cataracte, ischémie, décollement rétinien, section du nerf optique...).

Ex : lésion du N.optique droit → perte de l'hémirétine nasale D donc du champ visuel temporal D + perte de l'hémirétine temporale D donc du champ visuel nasal D.

⇒ **Cécité monoculaire** = **perte totale de la vision d'un œil, homolatérale** à la lésion.

Ex : lésion N.optique droit → cécité monoculaire droite.

💡 Comme on est AVANT la décussation, la lésion est homolatérale à la perte visuelle.

❏ **Lésion du CHIASSA OPTIQUE** (tumeur de l'hypophyse, anévrisme de la carotide interne).

L'hypophyse & la carotide interne passent juste derrière le chiasma optique, donc leur augmentation de volume comprime le chiasma. Lésion des fibres qui décussent, fibres issues des hémirétines nasales. Donc avec le croisement des rayons lumineux, on perd les champs visuels temporaux.

⇒ **Hémianopsie bi-temporale** = **perte des champs visuels temporaux**.

❏ **Lésion du TRACTUS OPTIQUE** – Prenons l'exemple d'une lésion du tractus optique gauche :

Lésion des fibres ayant décussé (ex : perte infos de l'hémirétine nasale D, donc perte du champ visuel temporal D) et n'ayant pas décussé (ex : perte des infos issues de l'hémirétine temporale G, donc perte du champ visuel nasal G). Dans cet exemple on perd les héli-champs visuels droits de chaque œil.

⇒ **Hémianopsie latérale homonyme** = **perte des héli-champs visuels controlatéraux** à la lésion.

Ex : Lésion du tractus optique gauche → hémianopsie latérale homonyme droite.+++

💡 Comme on est APRES la décussation, la lésion est controlatérale à la perte visuelle, car les fibres ont en partie changé de côté.

## C- Audition-équilibre

### 1- L'oreille

L'oreille est séparée en 3 parties :

① **L'oreille externe** : **pavillon** (cartilage & peau) + **méat acoustique externe**.

🦻 L'oreille externe est la **seule partie poilue** de l'oreille → **otites externes furoncleuses**.

🦻 Les **glandes sébacées** sécrétant du **cérumen** → **bouchons** baissant l'audition.

L'oreille externe est **explorée avec un otoscope**.

② **L'oreille moyenne** : **tympan** + **chaîne ossiculaire** + **trompe d'Eustache**.

L'oreille moyenne est comprise **entre le tympan & la cochlée-vestibule de l'oreille interne**.

La **trompe d'Eustache** permet la **communication** entre le **nasopharynx** et l'oreille moyenne pour **égaliser les pressions**.

La **chaîne des osselets** (dans l'ordre malléus, incus, stapes = marteau, enclume, étrier) **amplifie le signal acoustique**.

⇒ Lors du **réflexe stapédien**, il y a une diminution courte de l'audition, grâce aux osselets, à la suite d'un gros bruit entendu, pour **protéger** l'oreille.

③ **L'oreille interne** : **cochlée** → audition + **labyrinthe** (canaux ½ lunaires + vestibule) → équilibration.

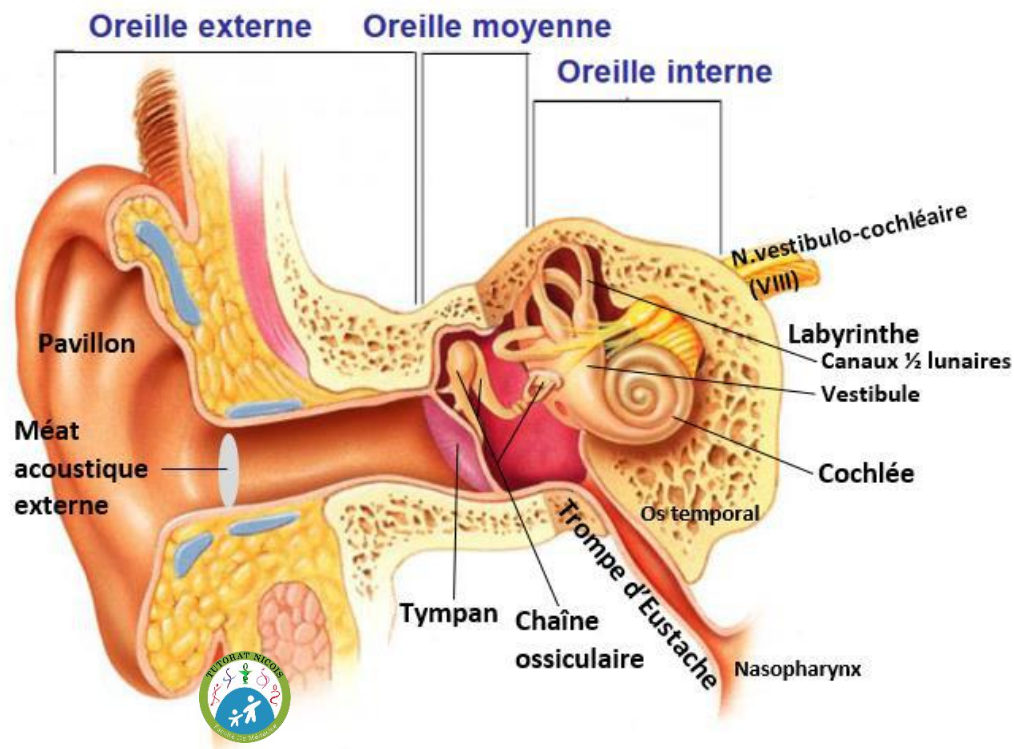
Le **labyrinthe osseux** est taillé dans le rocher. Il **contient le labyrinthe membraneux** qui est **rempli d'endolymphe** (liquide). **Entre le labyrinthe osseux et membraneux** circule la **pérylymphe**.

Donc de l'ext vers l'int : Labyrinthe osseux > Pérylymphe > Labyrinthe membraneux > Endolymphe

L'oreille moyenne & interne sont creusées dans le rocher de l'os temporal.

🦻 Lors d'une **fracture du rocher**, on peut avoir une **perte de l'audition & de l'équilibre**.

L'oreille est vascularisée par **l'artère labyrinthique**, branche de **l'A. basilaire**.



## 2- L'AUDITION

**Organe des sens** : L'oreille

**Organite sensoriel** : **Organe spiral de Corti** de la **cochlée** transforme le signal sonore/vibratoire → influx électrique

### Cheminement de l'onde sonore

L'onde vibratoire sonore passe par le conduit auditif externe, la vibration de l'air sur le tympan est amplifiée par les osselets, l'étrier tape sur la fenêtre vestibulaire, les vibrations se propagent via la périmlymphe aux rampes vestibulaires & tympaniques de la cochlée (rampes formant l'escargot).

Puis elles stimulent les cellules sensorielles ciliées de l'organe de Corti (organites sensoriels dans la cochlée) qui va transformer l'information vibratoire/sonore en influx électrique, selon la fréquence du son. (freq ↑ alors intensité électrique ↑). L'influx électrique part via le N.cochléaire (VIII) vers le cortex temporal, qui va interpréter l'informat°.

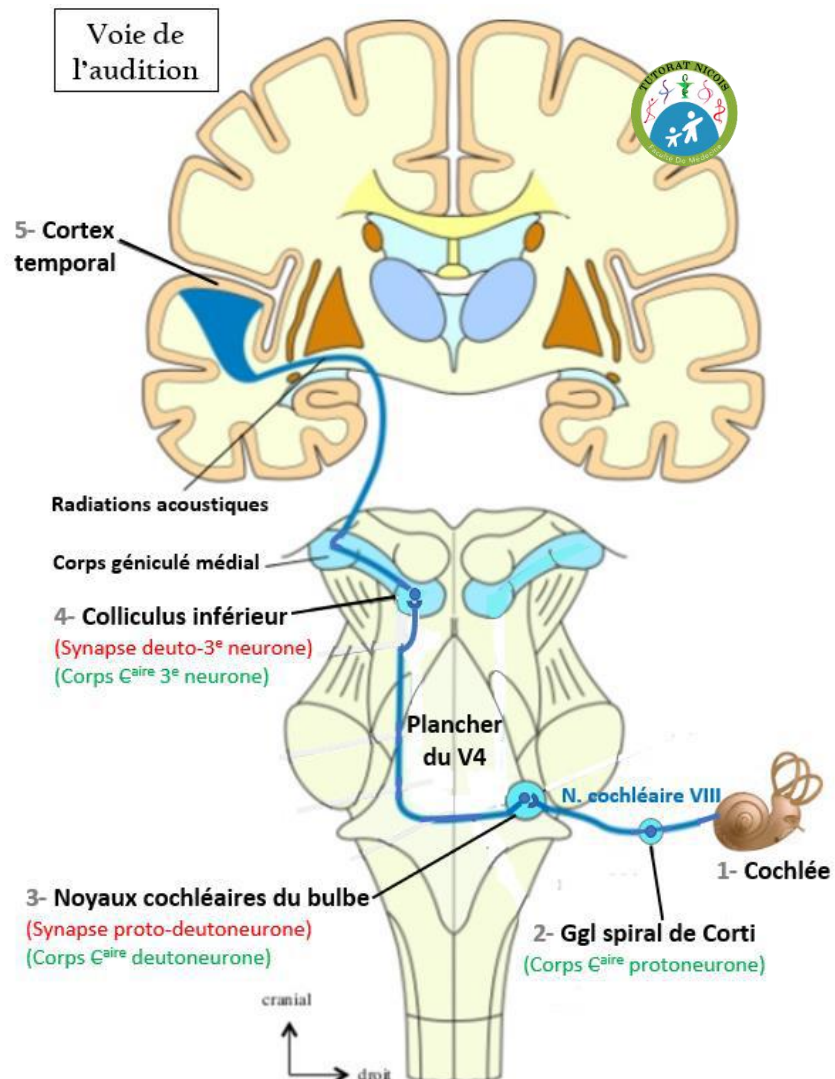
### Chaîne neuronale de l'audition

**0/ Les organites sensoriels** : Les cellules ciliées de l'organe de Corti.

**1/ Le protoneurone** : Emet un axone qui sort de la cochlée et former le N.cochléaire (VIII) ;  
Corps €aire se situe dans le ganglion spiral de Corti.  
Synapse proto-deutoneurone au niveau des noyaux cochléaires du plancher du V4.

**2/ Le deutoneurone** : débute par son Corps €aire dans le plancher du V4 au niveau des noyaux cochléaires du bulbe.  
Décussation (après Corps €aire deutoneurone)  
Synapse deuto-3<sup>e</sup> neurone dans le colliculus inférieur du thalamus.

**3/ Le 3e neurone thalamique** :  
Corps €aire dans colliculus inf thalamique ; puis les radiations acoustiques rejoignent le cortex temporal.  
💡 Mnémo de zézé : on enTEND - TEMporal



PATHO

**Surdité** : perte partielle ou complète de l'audition, touchant une seule ou les deux oreilles.

**Hypoacousie** : on entend moins bien.

**Presbyacousie** : perte progressive de l'audition avec le vieillissement.

**Hyperacousie** : hypersensibilité à certains sons, plutôt de perception que de transmission (pour le retenir je pensais au fait qu'on devient hypersensible au bruit en gueule de bois, notre perception change).

**Otites externes furoncleuses** → glandes sébacées => facile à traiter

**Otites moyennes** touchant souvent les enfants atteints de **rhinopharyngite** : **infection virale ou bactérienne**, donnant un œdème bouchant la trompe d'Eustache => antibiotiques + anti-inflammatoires.  
A l'examen, l'oreille externe est normale, on voit le tympan (oreille moyenne) rouge & bombé.

**Perforation du tympan** (oreille moyenne) : entraîne une **perte de 30db** puisque le tympan ne peut plus jouer son rôle d'amplificateur de l'onde sonore. => surdit  de transmission

**Tumeur/neurinome** du **nerf VIII acoustique** : tr s **fr quente**, on la retrouve **sur tout le trajet du nerf**. Elle modifie le son ou fait perdre l'audition.

### 3- L' QUILIBRE

Organe des sens : L'oreille

Organite sensoriel : Les **cristaux** plong s dans un liquide g latineux avec des **cils comme capteur**, dans le **vestibule**. Ils transforment leurs mouvements en signaux  lectriques.

Le **vestibule** constitu  des canaux   lunaires, de l'utricule et de la sacculle.

Les **3 canaux   lunaires** sont **chacun** dispos  **dans une dimension**

- 1 vertical (diff rencie haut/bas),
- 1 horizontal (diff rencie D/G),
- 1 frontal (diff rencie avant/arri re)

Ils sont **remplis de liquide** et permettent d'avoir une notion de la **position de son corps dans l'espace, m me les yeux ferm s** => c'est la **proprioception**.

Cha ne neuronale de l' quilibre *m me chose que l'audition sauf qu'on part du vestibule + y a une boucle c r belleuse*

**0/ Les organites sensoriels** : Les **cristaux** reli s   des **cils** dans le **vestibule**.

**1/ Le protoneurone** : part du vestibule, son **Corps  aire** est dans le **ganglion vestibulaire**.

**Synapse proto-deutoneurone** dans les **noyaux vestibulaires** du **plancher du V4** dans le TC.

**2/ Le deutoneurone** : Le **Corps  aire** du deutoneurone est dans le **noyau vestibulaire** du **plancher du V4**.

**D cussation** (apr s Corps  aire deutoneurone)

Plusieurs trajets possibles

- Vers le **cervelet** : un nerf **part du plancher du V4 vers le cervelet**, qui va **inconsciemment moduler le mouvement** (cf. arch o/vestibulo c r bellum – 5-10% – traite l' quilibre haut/bas chez les poissons).  
Ce nerf **revient au plancher du V4**. **Le cervelet est branch  en « d rivation »**.
- Vers le **colliculus inf rieur du thalamus** : l'info qui a  t  **modifi e ou non par le cervelet** repart **via le deutoneurone** pour la suite de la cha ne neuronale.

**Synapse deuto-3  neurone** dans le **colliculus inf rieur**. (le prof dit aussi **corps g nicul  inf**, les 2 fonctionnent mais il est impr cis)

**3/ Le 3e neurone thalamique** : **Corps  aire** dans le **colliculus inf rieur**, puis il se termine au **cortex temporal**.

PATHO

**Vertiges** : impression qu'on bouge alors que non

**Autolites** : caillots/calculs qui **font bouger les cils alors qu'on est immobiles**, donnant des **vertiges**.

**Labyrinthites** : infections virales du labyrinthe → donnent des **vertiges tr s forts**.

**Atteinte du cervelet** avec des **cons quences sur l' quilibre**, m me si le cervelet est branch  en d rivation il est bien inclus dans la cha ne neuronale.

**Thrombose** d'une **art re c r brale du TC** (ex : AVC) → troubles fonctionnels comme des **vertiges**.

**Thrombose** au niveau du **gyrus pr  et post-central** → **aucun vertige** pr sent.

## D- Le GOUT

### 1- La langue

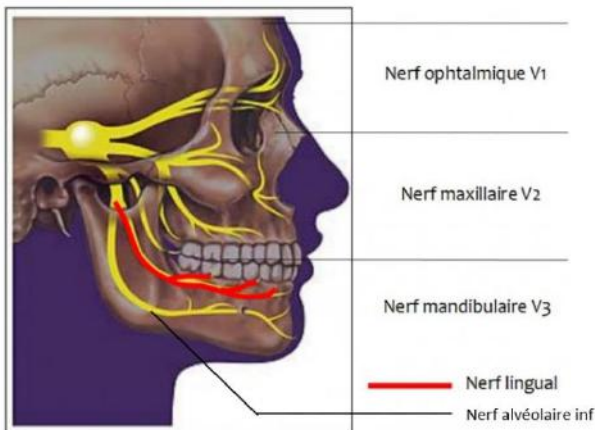
La langue a une **partie verticale postérieure fixe** (la racine) et une **partie horizontale antérieure mobile** (l'apex).  
 La langue est **divisée** par le **V lingual** en **2/3 antérieur** et **1/3 postérieur** (non visible en tirant la langue).  
 De chaque côté de la partie post de la langue il y a les piliers ant et post au milieu desquels se trouve les glandes palatines qui peuvent infecter les voies aériennes.  
 La vascularisation est particulièrement, et très abondante → la cicatrisation est facile.

Organe des sens : La langue

Organite sensoriel : **Papille gustative chimio-sensible**, à la surface de la muqueuse de la langue. Elle lance une impulsion électrique en fonction d'un signal chimique gustatif.

Le **goût** que l'on perçoit résulte de la **somme** des infos issues de la **langue** et des **fosses nasales** (l'odorat contribue à la sensation de goût complète). La **langue ne donne qu'une info basique** sur le **goût** : salé, sucré, acide, amer ; l'odorat fait le reste. => Quand on a un rhume on a moins de goût.

### 2- Chaîne neuronale du goût :



Le **nerf V (trijumeau)** se divise en 3 branches (V1, V2, V3).

Le **V3 = nerf mandibulaire** s'occupe de la sensibilité du visage en regard de la mandibule. Il descend et pénètre l'os mandibulaire, et donne :

- Le **nerf alvéolaire inférieur** pour l'arcade dentaire inférieure.
- Une branche terminale, le **nerf lingual** qui passe dans la partie inférieure de la langue.

### 0/ Les organites sensoriels : Papilles gustatives

#### 1/ Le protoneurone

- ⌚ **2/3 antérieurs** : Le protoneurone passe par le **nerf lingual du V3** puis **bifurque par le VII bis** pour rejoindre le TC.
- ⌚ **1/3 postérieur** : Le protoneurone passe par le **nerf IX (glossopharyngien)** et le **nerf X (vague)**.

Corps  $\epsilon$ <sup>aire</sup> est dans les **ggl des N.crâniens** correspondants  
 Synapse proto-deutoneurone dans les **noyaux des nerfs crâniens** correspondants, dans le **plancher du V4** du TC.

**2/ Le deutoneurone** : Le Corps  $\epsilon$ <sup>aire</sup> du deutoneurone est dans le **noyau crâniens** du **plancher du V4**.

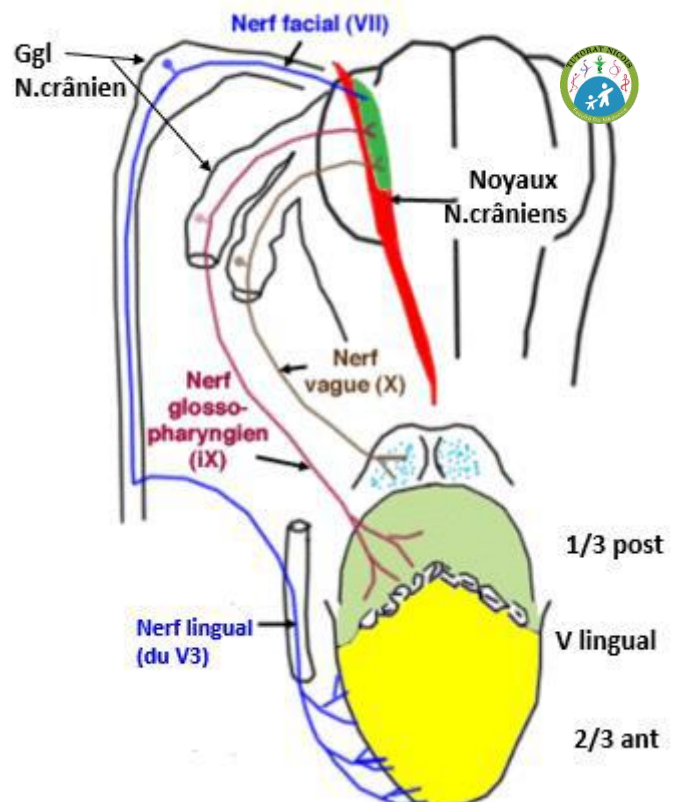
**Décussation** (après Corps  $\epsilon$ <sup>aire</sup> deutoneurone)

**Synapse** deuto-3<sup>e</sup> neurone dans le **thalamus**.

**3/ Le 3<sup>e</sup> neurone thalamique** : Le Corps  $\epsilon$ <sup>aire</sup> du 3<sup>e</sup> neurone est **thalamique**, puis le neurone se termine au niveau du **cortex pariétal**, dans le **gyrus postcentral**.

💡 Pariétal = rouler une pelle → la langue

Protoneurone du goût



**Ageusie** : perte du goût, souvent liée à des problèmes de TC ou cortex.

## E- L'ODORAT

**Organe des sens** (réception) : **Neuroépithélium** de la **muqueuse olfactive**, dans la partie postéro-supérieure des fosses nasales.

**Organite** : **Cellule bipolaire chimio-sensible** qui a une seule dendrite recouverte à son extrémité de cils récepteurs olfactifs baignant dans du mucus, qui sert à attraper les substances olfactives volatiles.

⇒ Transformation du signal chimique aérien en influx électrique, une fois la substance fixée.

### Chaîne neuronale de l'odorat :

**0/ Les organites sensoriels** : Les **cellules bipolaires** du **neuroépithélium**.

**1/ Le protoneurone** : Son Corps  $\text{C}^{\text{aire}}$  est dans l'épithélium olfactif des fosses nasales.

C'est un **neurone bipolaire** présentant une dendrite ciliée dans les fosses nasales, et un axone formant le **nerf olfactif (I)** qui traverse la lame criblée de l'ethmoïde (os formant le plafond des fosses nasales).

**Synapse** proto-deutoneurone dans le **bulbe**.

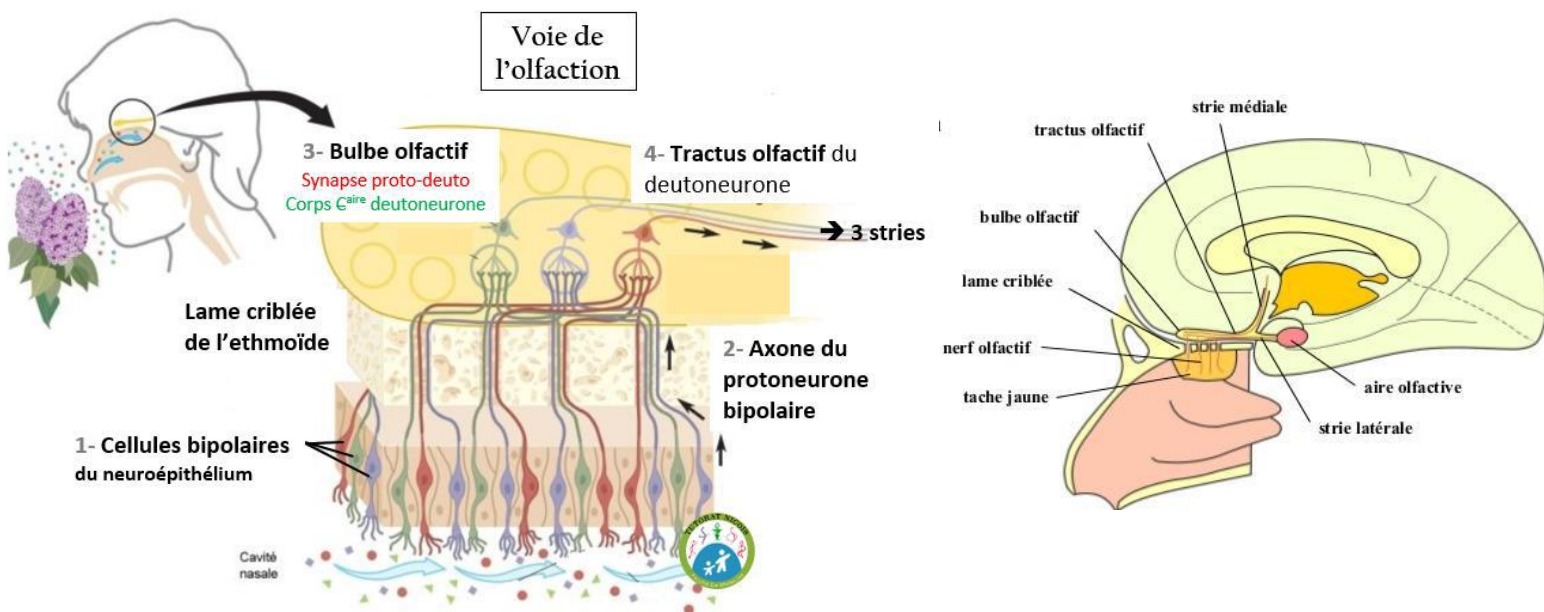
**2/ Le deutoneurone** : Son Corps  $\text{C}^{\text{aire}}$  est dans le **bulbe olfactif**.

⚠ **PAS de décussation dans la voie neuronale de l'olfaction.** ⚠

Le deutoneurone emprunte le **tractus olfactif**, qui va se terminer dans le **cerveau homolatéral** en **3 stries olfactives** se dirigeant vers le **cortex** :

- 1 strie : vers la substance perforée antérieure
- 1 strie : vers l'hippocampe
- 1 strie : vers le rhinencéphale => intégration de l'info, zone bcp + développée chez les animaux, comme le chien.

⚠ **PAS de 3<sup>e</sup> neurone thalamique la voie neuronale de l'olfaction.** ⚠





**Anosmie** : perte de l'odorat. (non dit)

**Hypersécrétion de mucus** dans les **rhumes & rhinopharyngites** → **diminution** de l'odorat

**Viellissement** : on perd 1% par an de nos 10 millions d'organites olfactifs → **diminution** de l'odorat.

**Fracture de la base du crâne**, surtout de l'**ethmoïde** : **fragilise les fibres nerveuses du I**, sans récupération possible.

Le prof termine par des rappels sur le SNC :

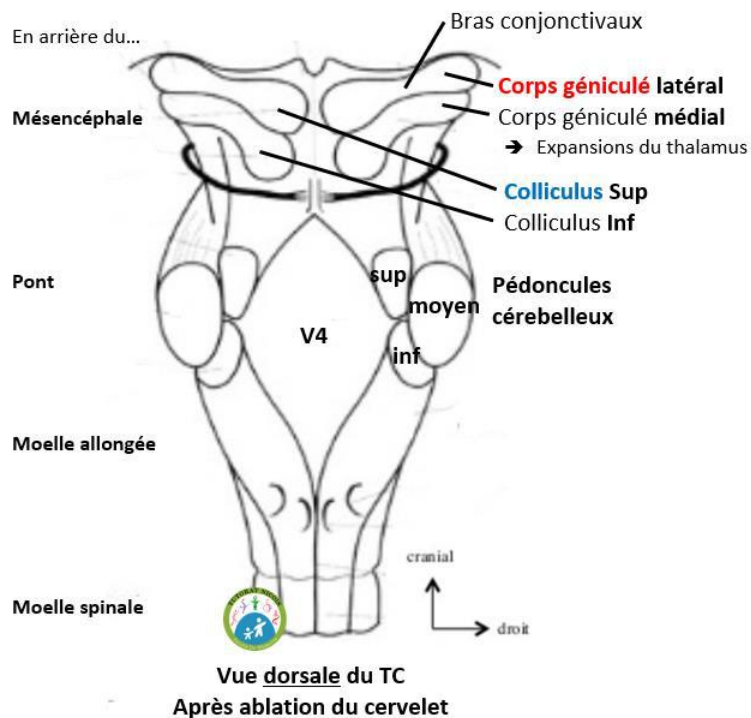
⚠ Les nerfs crâniens ont comme

- **origine apparente** leur émergence du TC en antérieur
- et comme **origine réelle** le plancher du V4 dans le TC, en postérieur => synapse proto-deutoneurone.

(cf. SNC avec Mathieu 😊)

Note réponse prof : dans la sensibilité il y a l'extéroception ; la proprioception... et le sensoriel. => pas de piège QCM

Aparté confusion



Dédi en deu-spi ❤

Dédi à mon sujet d'entretien qui m'a permis de devenir tut : la voie neuronale de la vision & ses pathologies 😊

Dédi à vous qui me faites de trop bons retours sur mes fiches : grave merci

Dédi à Isoline & Clara : des machines wola

Dédi à mes copains qui foutent un max d'ambiance dans ma vie

Dédi à mon frère que j'aime

Dédi à Louuuu avec qui j'emménage jeudi

Dédi au verbe synapser que j'ai inventé moi-même & qui rend service ce con

Dédi à tous ceux qui n'aiment pas les couleurs dans les fiches : aie aie aie

Dédi à tout le tut qui fait un travail de ouf, surtout les CT ces boss, et surtout surtoutuuut à ma team de l'ambiance d'UE5 : Mathieu & Mattia, heureusement que vous êtes là les frérots

Dédi à toute l'énergie dévouée au tut (et pas merci à la réforme pinaiz jpp), et dédi au coulage de l'ue5 sous les questions du forum

PADédi à Bronsard qui fait le mort par mail mtn

Et dédi à toi, jeune p1, qui croit qu'au bout de ce tunnel y a une p'tite lumière d'espoir : fonce

Sens	Chaîne neuronale	Terminaison corticale	Pathologies associées
<b>Tact</b>	Organites de la peau ➤ <u>Protoneurone</u> : « nerf spinal correspondant au dermatome » corne dorsale de la moelle/V4/thalamus/cortex	Lobe <b>pariétal</b> <b>du gyrus post-central</b>	<b>Hypoesthésie</b> Syphilis & Zona
<b>Vision</b>	Cônes & bâtonnets rétinien ➤ <u>Protoneurone</u> : intra-rétinien - Corps Caire : <b>rétine</b> - <i>Synapse</i> : <b>rétine</b> ➤ <u>Deutoneurone</u> = N. optique (II) - Corps Caire : <b>rétine</b> - <i>Décussation</i> - <i>Synapse</i> : <b>corps géniculé lat</b> ➤ <u>3<sup>e</sup> neurone thalamique</u> : thalamus -> cortex - Corps Caire : corps géniculé lat (ou colliculus inf) - <i>Cortex – radiations optiques</i>	Lobe <b>occipital</b> <b>du gyrus post-central</b> Les yeux derrière la tête	Hémianopsie bitemporale  Hémianopsie latéral homonyme  Cécité monoculaire
<b>Audition</b> <b>Equilibre</b>	Cochlée/vestibule ➤ <u>Protoneurone</u> : Ggl -> V4 N. cochléaire ou vestibulaire (VIII) - Corps Caire : ggl du N. crânien - <i>Synapse</i> : <b>noyau plancher du V4</b> ➤ <u>Deutoneurone</u> V4 -> thalamus - Corps Caire : plancher du V - <i>Décussation</i> - <i>Synapse</i> : <b>colliculus inf</b> ➤ <u>3<sup>e</sup> neurone thalamique</u> : thalamus -> cortex - Corps Caire : colliculus inf - <i>Cortex</i>	Lobe <b>temporal</b> <b>du gyrus post-central</b> enTEND - TEMporal	Audition Hyper/hypo/presbyacousie Surdité de transmission et perception Otitis ext et moy Perforation du tympan Neurinome Equilibre Vertige (autolite/labyrinthite) Atteinte du cervelet AVC
<b>Goût</b>	Papilles gustatives ➤ <u>Protoneurone</u> : Ggl -> V4 2/3 ant : N.lingual (suit V3 puis VIIb) 1/3 post : IX + X - Corps Caire : Ggl N. crânien - <i>Synapse</i> : <b>noyau N.crânien du plancher du V4</b> ➤ <u>Deutoneurone</u> : V4 -> thalamus - Corps Caire : noyaux V4 - <i>Décussation</i> - <i>Synapse</i> : <b>thalamus</b> ➤ <u>3<sup>e</sup> neurone thalamique</u> : thalamus -> cortex - Corps Caire : thalamus - <i>Cortex</i>	Lobe <b>pariétal</b> <b>du gyrus post-central</b> rouler une Pelle - Pariétal	<b>Ageusie</b>
<b>Odorat</b>	Cellule bipolaire chimio-sensible ➤ <u>Protoneurone</u> : neurone bipolaire - Corps Caire : neuroépithélium - <i>Synapse</i> : <b>bulbe olfactif</b> ➤ <u>Deutoneurone</u> : bulbe olfactif -> cortex 3 stries - Corps Caire : bulbe olfactif <i>Décussation – 3<sup>e</sup> neurone</i>	<b>Homolatéral</b>	<b>Anosmie</b> Hypersécrétion de mucus Vieillessement Fracture de la base du crâne