

Cavité orbitaire

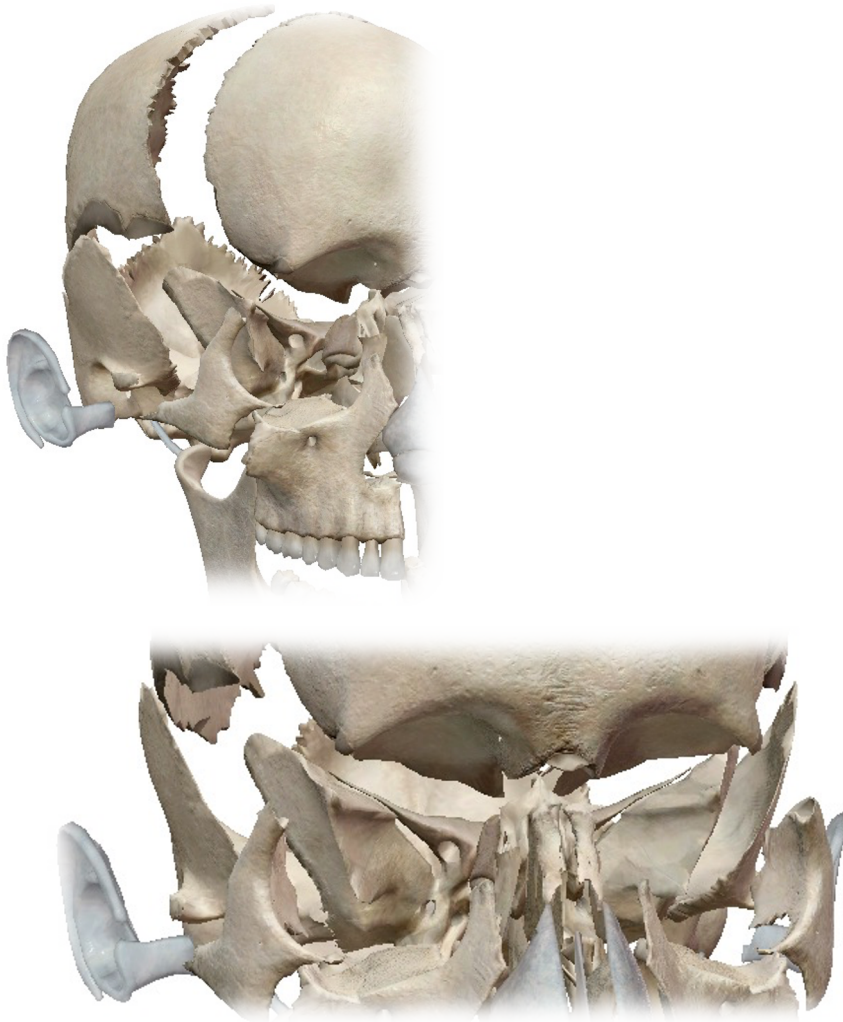I/ Introduction

La cavité orbitaire est une cavité creusée au niveau de la partie antérieure de la face. Elle a pour rôle d'accueillir et de protéger le globe oculaire ainsi que les muscles, nerfs et vaisseaux qui l'accompagnent. On trouvera aussi l'appareil lacrymal au sein de cette cavité.

On dit qu'il s'agit d'une cavité entourée d'autres cavités :

- FOSES NASALES *en dedans*
- FOSES TEMPORALES *en dehors*
- SINUS FRONTAL *au-dessus*
- SINUS MAXILLAIRE *au-dessous*

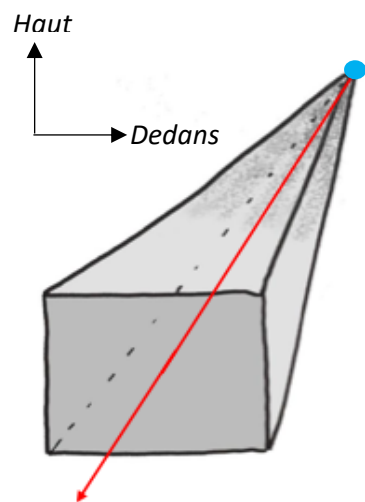
Ces différentes cavités vont directement influencer sur les pathologies de la cavité orbitaire.



II/ Représentation schématique

Pour simplifier on considère que la cavité orbitaire à la forme d'une pyramide à quatre faces. Cette pyramide est couchée sur sa face inférieure et sa base est en position antérieure.

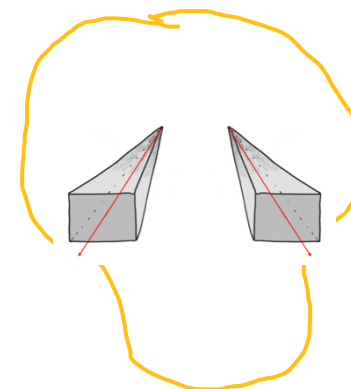
REPRÉSENTATION SCHÉMATIQUE DE LA CAVITÉ ORBITAIRE
pour mieux comprendre



SOMMET : Le sommet est situé en postérieur et en interne.

→ Anatomiquement il est représenté par le **processus orbitaire du palatin** (ou encore le **foramen optique**, plus au goût du professeur)

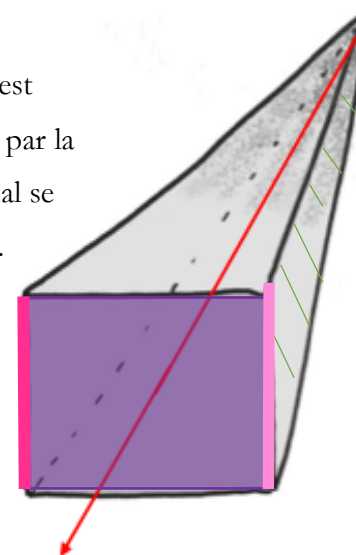
AXE : L'axe de cette pyramide est donc orienté vers le dehors et vers l'avant



→ Pour celles et ceux qui n'arriveraient pas à visualiser (oui ceci est un crâne, vous comprendrez mieux pourquoi je ne dessine pas mes propres schémas)

Comme toute pyramide, celle-ci a des **bords**.

Le **bord antéro-médial** est brisé (non représenté ici) par la gouttière du canal lacrymal se terminant par son orifice.



Les faces :

Elles sont au nombre de quatre :

- Latérale
- Médiale
- Supérieure
- Inférieure

La **base** de la pyramide est un quadrilatère brisé au niveau de son bord médial.



IL EST IMPÉRATIF DE COMPRENDRE QUE TOUT CE QUI APPARTIENT AUX **BORDS** APPARTIENT AUSSI AUX **FACES** (logique dans le sens où une face a des bords, les bords sont partie intégrante de la face quoi).

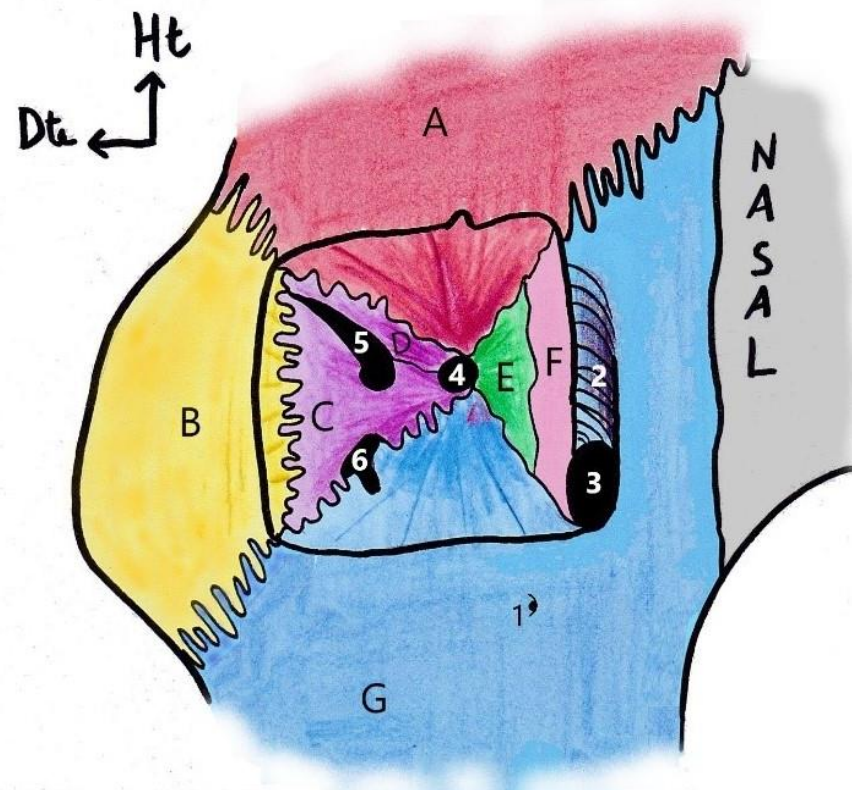
1. Les bords

- Le bord supérieur est formé par l'os **FRONTAL**. Il correspond à l'arcade sourcilière qui est saillante et qui, pour rappel, fait partie de la délimitation de la partie supérieure de la face.

- Le bord latéral est formé par le **ZYGOMATIQUE**.
- Le bord inférieur correspond à l'os **MAXILLAIRE**.

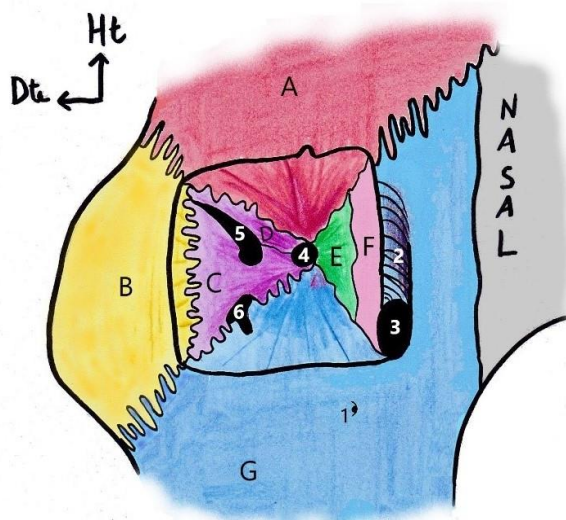
- Le bord médial, brisé, est aussi formé par l'os **MAXILLAIRE**.

On voit bien que ce bord n'est pas régulier et on aperçoit la **gouttière du canal lacrymal (2)** ainsi que son **orifice (3)**.

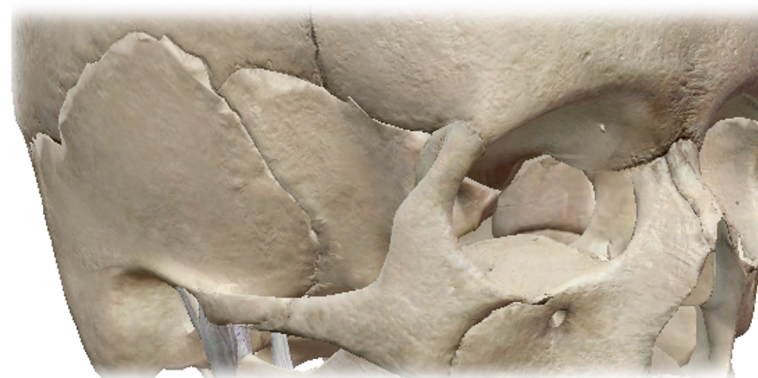

2. Les faces

VUE DEPUIS LA CAVITÉ ORBITAIRE



VUE LATÉRALE DU CRANE



Je vous mets les deux plans ci-dessus car il est très important d'avoir une vue générale sur la position relative des os peu importe la vue !!! Notamment quand il y aura des questions du type quel os s'articule avec quel os...

▪ Face latérale

Elle est formée par deux os :

- L'os **ZYGOMATIQUE (B)** en avant et en dehors, qui forme aussi le **bord** (appartenant à la face)
- Le **SPÉNOÏDE (C)** en dedans et plus postérieur

▪ Face supérieure

Elle est uniquement et entièrement occupée par l'os **FRONTAL (A)** (qui forme le **bord**.....) et fait donc partie de la face.

Oui je force sur le fait que ce qui appartient aux **bords** appartient aux **faces**...

▪ Face inférieure

Pareil mais avec l'os **MAXILLAIRE (G)** (...bord...)

▪ Face médiale

Tout d'abord on comptabilise l'os **MAXILLAIRE (G)** car il forme le **bord** médial

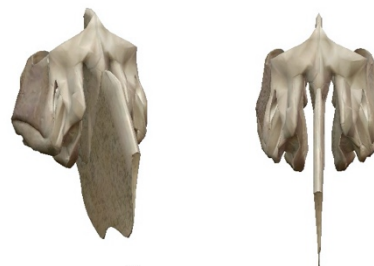Ensuite on a :

- L'os **LACRYMAL (F)**
- L'os **PLANUM de L'ÉTHMOÏDE (E)**, plus en arrière

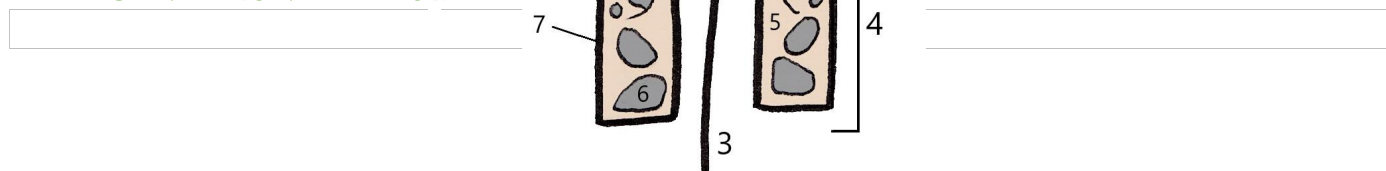
Le Tutorat Niçois est gratuit. Toute vente ou reproduction est interdite.

En parlant de l'ÉTHMOÏDE :

REPRÉSENTATION RÉELLE
AUX ¾ PUIS DE FACE



REPRÉSENTATION PATATOÏDE



Il a la *forme d'une balance* dont le fléau est représenté par sa **lame criblée (1)**. C'est à travers de cette lame que passent les filets du nerf I (olfactif).

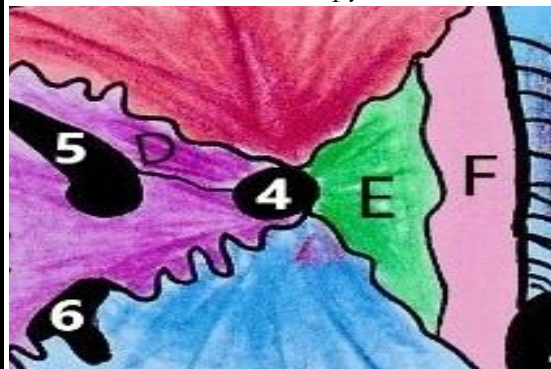Le piéd de cette balance vient former la **partie antérieure de la cloison nasale (3)** et le **processus Crista Galli (2)**.

La partie qui nous intéresse ici c'est l'**os PLANUM (7)**. Cet os délimite les masses latérales qui sont des cavités aériennes contenant une **partie cellulaire (6)** et une partie vide et aérienne, le **sinus éthmoïdien (5)** en forme de labyrinthe.

Le Tutorat Niçois est gratuit. Toute vente ou reproduction est interdite.

CANAL OPTIQUE

Sommet de la pyramide

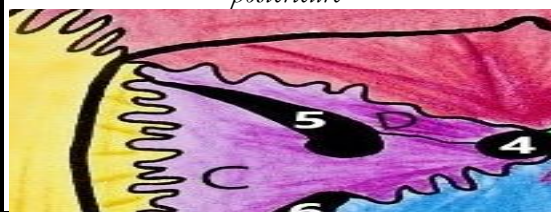


- Artère Ophtalmique
- Nerf II (Optique)

III/
Orifices et
éléments de
la cavité
orbitaire

FOS
(Fissure Orbitaire Sup)

Entre la **PAS (D)** et la **GAS (C)**, a la forme d'une virgule à grosse extrémité interne et postérieure



- Nerfs moteurs des yeux (III, IV et VI)
- Nerf V1 (Ophtalmique) parfois déjà divisé en ses branches (frontale, lacrymale, nasale)

FOI
(Fissure Orbitaire Inf)

Forme d'un T, creusé entre le **SPÉNOÏDE** et le **MAXILLAIRE**



- Nerf V2 (Maxillaire)

Remarque : Le **CANAL OPTIQUE** et la **FOS** sont visibles au niveau de la vue endocrânienne de la base du crâne, tandis que la **FOI** ne l'est pas (trop basse, sous le sphénoïde)