

DM n° 3 : Baqué ft. l'appareil digestif

Tutorat 2020-2021

11 QCM

Edition : from la p1 to la p2



Yooooooooo les boss ici le Zélus,

J'ai eu un exam vendredi et on a eu des questions d'anat digestive en p2 qui correspondaient bien à votre cours, donc je fais croquer comme on dit.

QCMs rédigés par Baqué en personne, ça vous donne une idée des notions qu'il privilégie, bon courage poncez-le ☀
NB : les items E à l'examen seront bien « les propositions A, B, C et D sont fausses ».

Edition exam de p2

QCM 1 : À propos de l'organisation générale de l'abdomen, indiquez la ou les bonne(s) réponse(s) :

- A) Le méso du côlon droit constitue la limite entre l'étage supra-mésocolique et l'étage infra-mésocolique
- B) Le grand épiploon (grand omentum) est situé au niveau de l'étage infra-mésocolique de l'abdomen en position anatomique de référence
- C) L'appendice se trouve en région épigastrique
- D) La rate se situe dans le flanc gauche
- E) Le côlon sigmoïde se projette en règle générale au niveau de la fosse iliaque gauche et de l'hypogastre

QCM 2 : À propos de l'embryologie digestive, indiquez la ou les bonne(s) réponse(s) :

- A) La rotation de l'anse intestinale primitive s'effectue autour de l'axe du tronc cœliaque
- B) Le bourgeon hépatique se situe dans le mésogastre ventral
- C) Le bourgeon splénique se situe dans le mésogastre dorsal
- D) Le mésentère est le méso de l'anse intestinale primitive
- E) Le mésentère contient l'AMI

QCM 3 : (QCM modifié par moa en gris) À propos du bloc duodéno-pancréatique, indiquez la ou les bonne(s) réponse(s) :

- A) Le tronc de la veine porte se constitue en regard de la queue du pancréas
- B) Le tronc porte est issu de la réunion de la VMS, VMI et veine splénique
- C) Le crochet du pancréas (processus uncinatus) se positionne en arrière de la VMS
- D) La tête du pancréas est entourée par le duodénum
- E) Le conduit cholédoque se trouve en avant du bloc duodéno-pancréatique

QCM 4 : À propos de l'anatomie descriptive et fonctionnelle du foie, indiquez la ou les bonne(s) réponse(s) :

- A) Le lobe gauche se situe à droite du ligament falciforme
- B) Le ligament triangulaire droit unit la face postérieure du foie au diaphragme
- C) La veine cave inférieure reçoit les 3 veines sus-hépatiques
- D) Le lobe gauche est attaché au diaphragme par le ligament triangulaire gauche
- E) Le sillon hilair se trouve à la face postérieure du foie

QCM 5 : À propos de l'anatomie descriptive et fonctionnelle du foie, indiquez la ou les bonne(s) réponse(s) :

- A) Le ligament falciforme du foie unit le ligament rond à la paroi antérieure de l'abdomen et au diaphragme
- B) La fissure porte principale est une ligne virtuelle allant du fond de la fossette cystique au bord droit de la veine porte
- C) La fissure porte principale est une ligne visible à la face supérieure du foie au niveau de laquelle s'insère le ligament falciforme
- D) Le segment VI du foie appartient au lobe gauche
- E) Le segment IV appartient au lobe gauche

QCM 6 : À propos de l'anse intestinale primitive dans l'anatomie modale, indiquez la ou les bonne(s) réponse(s)

- A) Elle effectue une rotation de 180° dans le sens horaire
- B) Elle effectue une rotation de 370° dans le sens anti-horaire
- C) Elle effectue une rotation de telle façon que le bourgeon caecal se place finalement dans l'hypochondre droit
- D) Elle effectue une rotation de 270° dans le sens anti-horaire autour de l'axe de l'AMI
- E) Elle effectue une rotation de 270° dans le sens anti-horaire autour de l'axe de l'AMS

QCM 7 : À propos du pédicule hépatique, indiquez la ou les bonne(s) réponse(s) :

- A) L'artère hépatique propre se place en avant et à gauche de la veine porte
- B) La voie biliaire principale se place en avant et à droite de la veine porte
- C) La voie biliaire principale se place en avant et à gauche de la veine porte
- D) L'artère hépatique se place en avant et à droite de la veine porte
- E) La veine porte constitue l'élément postérieur du hile hépatique

Edition vieilles annales pour compléter le DM

QCM 8 : (2012) Le bol alimentaire passe successivement par, indiquez la ou les bonne(s) réponse(s) :

- A) La bouche, le rhinopharynx, l'œsophage, l'estomac, l'iléum, le duodénum
- B) L'estomac, le duodénum, le jéjunum, l'iléum, le côlon descendant, le côlon transverse
- C) L'œsophage, l'estomac, le jéjunum, l'iléum, le duodénum
- D) L'œsophage, l'estomac, le duodénum, le jéjunum, l'iléon, le côlon ascendant, le côlon transverse, le côlon sigmoïde, le côlon descendant, le rectum
- E) Les propositions A, B, C et D sont fausses

QCM 9 : (2014) À propos du rectum, indiquez la ou les bonne(s) réponse(s) :

- A) Le cap anal est l'angle de 110° ouvert vers l'avant, entre le rectum pelvien et le rectum périnéal
- B) Le sang des plexus hémorroïdaux supérieurs se draine vers le système porte
- C) Le muscle corrigator cutis ani est issu de la couche sous-muqueuse du rectum
- D) Le sphincter lisse de l'anus est un épaississement de la couche muqueuse du rectum
- E) Les propositions A, B, C et D sont fausses

QCM 10 : (2014 - QCM modifié par moa en gris) À propos des voies biliaires et du pancréas, indiquez la ou les bonne(s) réponse(s) :

- A) Un calcul non migré situé dans la vésicule biliaire peut bloquer l'évacuation du suc pancréatique
- B) Un calcul situé dans le canal cholédoque peut bloquer l'évacuation du suc pancréatique
- C) Une tumeur du corps du pancréas peut bloquer en règle générale l'évacuation de la bile et entraîner un ictère
- D) Un cancer du duodénum ne peut pas donner de sténose pancréatique
- E) Les propositions A, B, C et D sont fausses

QCM 11 : (2016) À propos de l'embryogenèse du tube digestif, indiquez la ou les bonne(s) réponse(s) :

- A) L'étage supra-mésocolique subit une rotation de 270°
- B) L'ensemble du tube digestif est vascularisé par l'ébauche de l'aorte primitive
- C) L'arrière cavité des épiploons (bourse omentale) est une des conséquences de la rotation de l'étage supra-mésocolique
- D) La rotation de l'étage infra-mésocolique a lieu autour de l'axe de l'AMI
- E) Les propositions A, B, C et D sont fausses

CORRECTION

QCM 1 : BE

- A) Faux : le mésocôlon TRANSVERSE (partie du mésocôlon reliant le côlon transverse à la paroi postérieure) constitue la limite entre étage supra et infra-mésocolique
B) Vrai
C) Faux : appendice => fosse iliaque droite (cf. point de Mc Burney)
D) Faux : rate => hypochondre gauche
E) Vrai : il effectue une boucle reliant le côlon gauche (qui se termine en fosse iliaque gauche) et le rectum (médian au niveau pelvien)

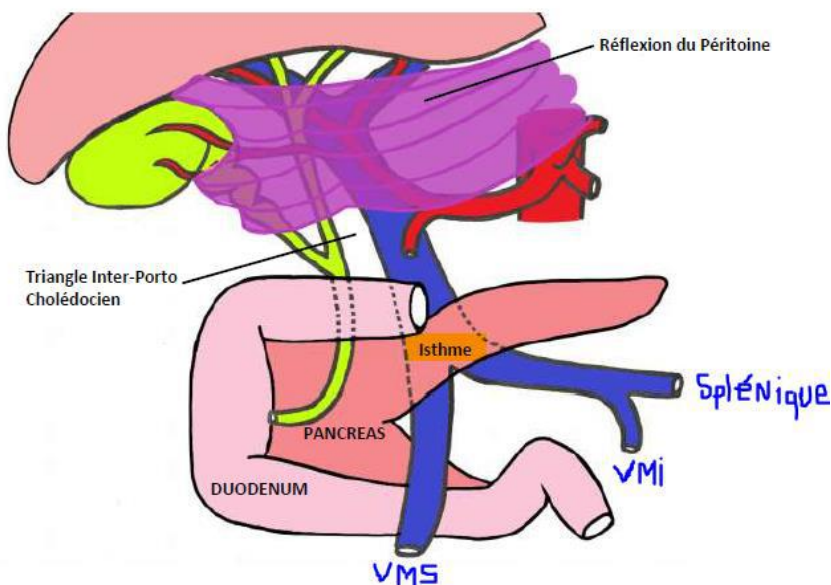
QCM 2 : BCD

- A) Faux : rotation de l'anse intestinale primitive autour de l'axe de l'AMS
B) Vrai
C) Vrai
D) Vrai
E) Faux : le mésentère contient l'AMS

QCM 3 : BCD

- A) Faux : le tronc de la veine porte se constitue derrière l'ISTHME du pancréas
B) Vrai
C) Vrai
D) Vrai
E) Faux : le conduit cholédoque se trouve en ARRIERE du bloc duodéno-pancréatique (passe derrière le D1 et le pancréas, et le perforé pour s'aboucher en D2)

Schéma 32 : Pédicule Hépatique, Petit Omentum et Duodéno-pancréas



QCM 4 : BCD

- A) Faux : le lobe gauche (lobe = segmentation anatomique) se situe à GAUCHE du ligament falciforme
B) Vrai
C) Vrai
D) Vrai
E) Faux : le sillon hilare se trouve à la face INFÉRIEURE du foie (sillon hilare, où passe le hile, qui est à la face inf)

QCM 5 : A

- A) Vrai +++
B) Faux : la fissure porte principale est une ligne virtuelle allant du fond de la fossette cystique au bord de la VCI +++
C) Faux : la fissure porte principale est une ligne VIRTUELLE/INVISIBLE (contrairement au ligament falciforme, qui délimite la segmentation anatomique/morphologique du foie, donc la segmentation visible) +++
D) Faux
E) Faux : le segment IV appartient au FOIE gauche mais pas au LOBE gauche hépatique, c'est MEGA IMPORTANT A COMPREEEEENDRE, allez lire ce post pour être sûrs d'avoir tout compris

<https://www.carabinsnicois.fr/phpbb/viewtopic.php?f=2060&t=155407#p690997>

QCM 6 : E

- A) Faux : cf. item E
- B) Faux : cf. item E
- C) Faux : le bourgeon caecal se place dans la FOSSE ILIAQUE droite
- D) Faux : cf. item E
- E) Vrai : l'anse intestinale primitive effectue une rotation de 270° dans le sens anti-horaire autour de l'axe de l'AMS+++

QCM 7 : ABE

- A) Vrai : Artère hépatique propre – en Avant gauche de la veine porte
- B) Vrai : vOie biliaire principale – en avant droite de la veine porte
- C) Faux
- D) Faux
- E) Vrai : tronc POрте en POstérieur

QCM 8 : E

- A) Faux : l'OROpharynx
- B) Faux : l'estomac, le duodénum, le jéjunum, l'iléum, le côlon ASCENDANT, le côlon transverse
- C) Faux : cf. item D
- D) Faux : L'œsophage, l'estomac, le duodénum, le jéjunum, l'iléon, le côlon ascendant, le côlon transverse, le côlon **descendant**, le côlon **sigmoïde**, le rectum
- E) Vrai

QCM 9 : B

- A) Faux : le cap anal est l'angle de 110° ouvert vers l'ARRIERE, entre le rectum pelvien (ampoule) et le rectum périnéal (canal anal)
- B) Vrai
- C) Faux : le muscle corrigator cutis ani est formé par les fibres **longitudinales** de la MUSCULEUSE qui vont fixer l'ensemble de l'appareil sphinctérien à la peau
- D) Faux : le sphincter lisse de l'anus est un épaississement de la couche **circulaire** interne de la MUSCULEUSE du rectum
- E) Faux

QCM 10 : E

- A) Faux : un calcul AYANT MIGRE situé dans la vésicule biliaire (et qui se bloque dans le cholédoque) peut bloquer l'évacuation du suc pancréatique => pancréatite aigue biliaire
- B) Vrai
- C) Faux : cancer de la TETE du pancréas
- D) Faux : tumeur duodénale > sténose pancréatique et biliaire (car ces 2 voies s'abouchent dans le D2 au niveau de l'ampoule de Vater)
- E) Vrai

QCM 11 : BC

- A) Faux : l'étage INFRA-mésocolique subit une rotation de 270°
- B) Vrai
- C) Vrai
- D) Faux : rotation de l'étage INFRA-mésocolique autour de l'axe de l'AMS / rotation de l'étage SUPRA-mésocolique autour de l'axe cranio-caudal => et les 2 dans un sens crânio-caudal
- E) Faux

P'tit mot d'encouragements pour vous dire de rien lâcher, même si c'est dur toutes ces nouvelles notions avec un programme baquistique très chargé, visualisez et revoyez-le régulièrement tout est logique dans le corps.

Je vous sortirai des DM d'annales de p2 (oe c'est abusé j'avoue) qui vous serviront pck c'est votre programme.

*Arrachez-moi ce concours non d'une flûte
Hâte de faire tchin-tchin avec vous cet été en fêtant vos réussites*

Lâchez rien on vous soutient à fond ❤️

Signé : le Zélus bien en forme ☀️

