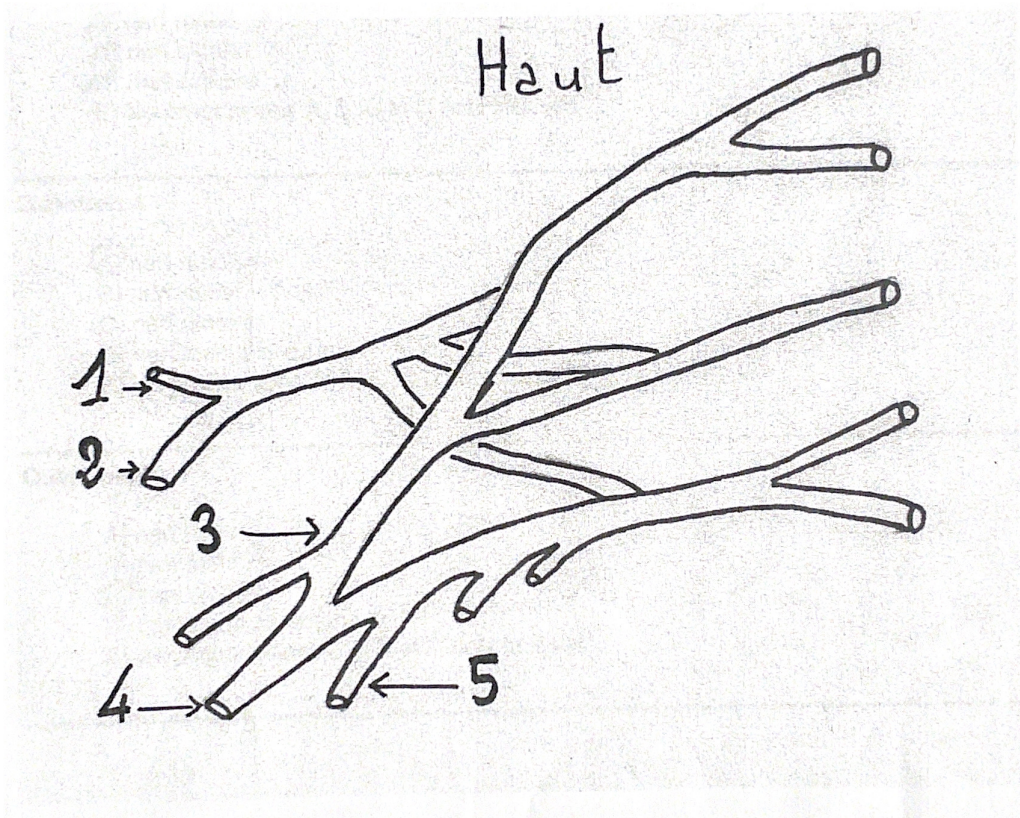


De la question 1 à la question 15

Quelle est ou quelles sont la ou les proposition(s) exacte(s) ?

De la question 1 à la question 5

Interprétation d'une vue antérieure schématisique du plexus brachial droit :
Veuillez identifier l'élément correspondant au numéro de la question



QCM 1 :

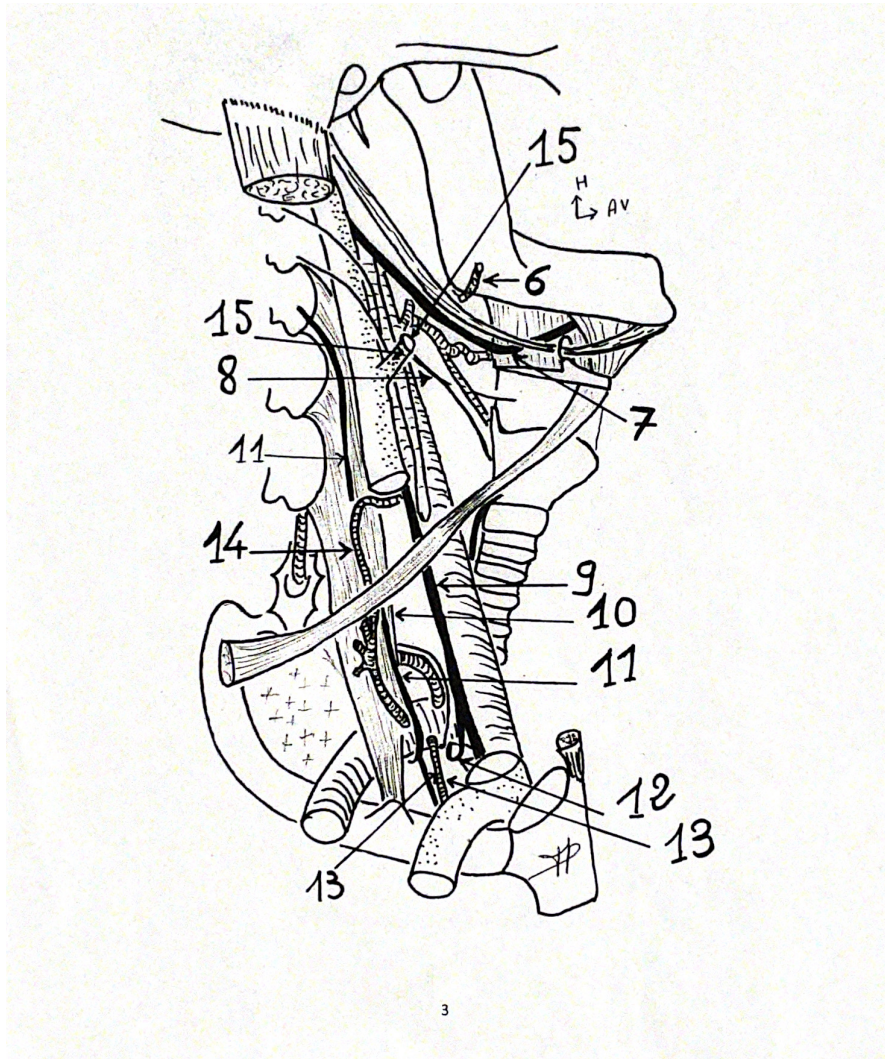
- A) Nerf brachial cutané médial
- B) Nerf brachial cutané médial accessoire
- C) Nerf médian
- D) Nerf ulnaire
- E) Les propositions A, B, C et D sont fausses

QCM 2 :

- A) Nerf ulnaire
- B) Nerf brachial cutané médial accessoire
- C) Nerf brachial cutané médial
- D) Nerf médian
- E) Les propositions A, B, C et D sont fausses

QCM 3 :

- A) Nerf médian
- B) Nerf radial
- C) Nerf ulnaire
- D) Nerf axillaire
- E) Les propositions A, B, C et D sont fausses



QCM 8 :

- A) Nerf glossopharyngien
- B) Nerf hypoglosse
- C) Nerf accessoire
- D) Nerf lingual
- E) Les propositions A, B, C et D sont fausses

QCM 9 :

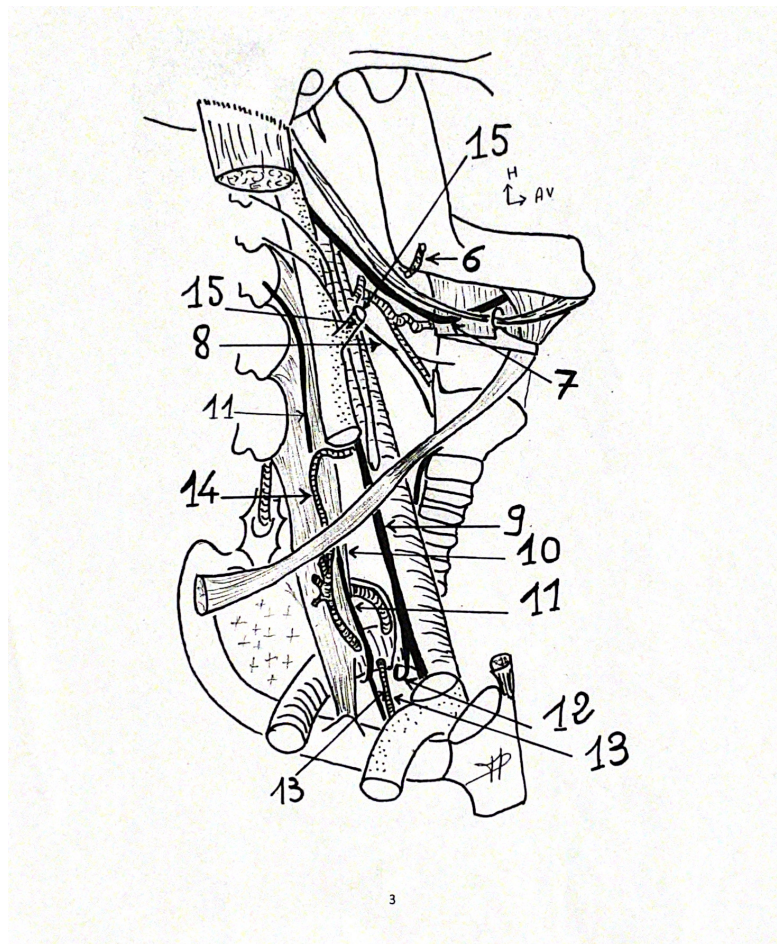
- A) Nerf vague
- B) Nerf hypoglosse
- C) Nerf phrénique
- D) Nerf laryngé inférieur
- E) Les propositions A, B, C et D sont fausses

QCM 10 :

- A) Muscle platysma
- B) Muscle mylohyoïdien
- C) Muscle pharyngé
- D) Muscle gracilis
- E) Les propositions A, B, C et D sont fausses

QCM 11 :

- A) Nerf laryngé supérieur
- B) Nerf phrénique
- C) Nerf diaphragmatique
- D) Nerf anse de l'hypoglosse
- E) Les propositions A, B, C et D sont fausses



QCM 12 :

- A) Anse du nerf facial
- B) Anse du nerf phrénique
- C) Anse du nerf accessoire
- D) Anse cervicale
- E) Les propositions A, B, C et D sont fausses

QCM 13 :

- A) Artère médiastinale antérieure
- B) Artère médiastinale moyenne
- C) Artère phrénique
- D) Artère péricardique supérieure
- E) Les propositions A, B, C et D sont fausses

QCM 14 :

- A) Artère cervicale antérieure
- B) Artère cervicale transverse
- C) Artère pharyngienne ascendante
- D) Artère thyroïdienne inférieure
- E) Les propositions A, B, C et D sont fausses

QCM 15 :

- A) Veine carotide externe
- B) Veine carotide antérieure
- C) Veine jugulaire antérieure
- D) Veine jugulaire externe
- E) Les propositions A, B, C et D sont fausses