

1/	E	2/	ACD	3/	D	4/	A	5/	AD
6/	C	7/	BD	8/	AD	9/	CD	10/	ABCD
11/	AD	12/	AC	13/	ABC	14/	D	15/	ABCD
16/	AD	17/	E	18/	ABD	19/	AD	20/	ACD
21/	ACD	22/	AD	23/	AD	24/	AD	25/	AD
26/	A	27/	C	28/	A	29/	ABC	30/	BCD
31/	CD	32/	BD	33/	AC	34/	C	35/	ABC
36/	ABCD	37/	ABC	38/	ABD	39/	ABD	40/	C

QCM 1 : E

- A) Faux : c'est la moelle en L2, la colonne en S2
 B) Faux : os PLAT
 C) Faux : le LCR (ou LCS) est sécrété par les plexus choroïdes et résorbé par les granulations arachnoïdes
 D) Faux : c'est une expansion de la DURE-MÈRE
 E) Vrai

QCM 2 : ACD

- A) Vrai
 B) Faux : le TN donne également tout l'encéphale !
 C) Vrai
 D) Vrai : ce sont les ventricules
 E) Faux

QCM 3 : D

- A) Faux : le V3 est d'origine diencephalique
 B) Faux : il y a 6 colonnes au niveau du tronc cérébral
 C) Faux : c'est le cortico/néo-cerebellum pour la coordination
 D) Vrai : forme de fer à cheval, concavité antérieure donc convexité postérieure
 E) Faux

QCM 4 : A

- A) Vrai
 B) Faux : elles naissent du tronc basilaire
 C) Faux : carotide EXTERNE ?? aucun rapport
 D) Faux : c'est une collatérale de la sous-clavière
 E) Faux

QCM 5 : AD

- A) Vrai
 B) Faux : HYPERthalamus c'est fourbe mais c'est un item de 2P !
 C) Faux : aucun sens
 D) Vrai
 E) Faux

QCM 6 : C

- A) Faux : ~~branchial~~ somitique
 B) Faux : ~~sensoriel~~ moteur
 C) Vrai
 D) Faux : ~~branchial~~ somitique
 E) Faux

QCM 7 : BD

- A) Faux
- B) Vrai
- C) Faux : concerne le tronc sympathique donc l'orthoS
- D) Vrai
- E) Faux : Pour les QCMs SN j'ai repris des items des annales, les trucs fourbes et les items sans aucun sens (comme celui sur le cortex du cervelet) sont le fruit de l'imagination de 2P, donc lisez bien les items au concours, certes 2P fait des QCMs simples, mais une faute d'inattention est vite arrivé ! Donc faite gaffe au fourberie et vous pourrez perfect le SN sans problème (et si possible toute l'anat sa serait cooloche 😊)

QCM 8 : AD

- A) Vrai
- B) Faux : xiphoïde du sternum
- C) Faux : ventricule droite
- D) Vrai
- E) Faux : valve mitral

QCM 9 : CD

- A) Faux : trachée thoracique
- B) Faux : sous clavière
- C) Vrai
- D) Vrai
- E) Faux : veine pulmonaire gauche

QCM 10 : ABCD

- A) Vrai
- B) Vrai
- C) Vrai
- D) Vrai
- E) Faux : VCI

QCM 11 : AD

- A) Vrai
- B) Faux : c'est l'inverse, les métaphyses sont bien vascularisées alors que les épiphyses sont à risque d'ostéonécrose
- C) Faux : les épiphyses fertiles sont loin du coude, donc une fracture de la tête de l'humérus est plus grave
- D) Vrai
- E) Faux

QCM 12 : AC

- A) Vrai
- B) Faux : la sphéroïde a trois degrés de liberté
- C) Vrai
- D) Faux : la trochlée n'a qu'un seul degré de liberté
- E) Faux

QCM 13 : ABC

- A) Vrai
- B) Vrai
- C) Vrai
- D) Faux : l'absence de contraction correspond au stade 0
- E) Faux

QCM 14 : D

- A) Faux : en-dessous de l'arcade de Douglas, la paroi postérieure de la gaine est formée par le fascia transversalis et le péritoine pariétal
- B) Faux : le transverse participe à former la paroi supérieure avec l'oblique interne
- C) Faux : attention le pilier postérieur provient du muscle oblique externe controlatéral
- D) Vrai
- E) Faux

QCM 15 : ABCD

- A) Vrai : même s'il a deux coupoles, c'est un muscle plat (l'épaisseur est faible)
- B) Vrai
- C) Vrai
- D) Vrai
- E) Faux

QCM 16 : AD

- A) Vrai
- B) Faux : la lordose lombaire est plus prononcée quand le sacrum s'horizontalise
- C) Faux : le corps vertébral et les apophyses articulaires des vertèbres lombaires sont massifs
- D) Vrai
- E) Faux

QCM 17 : E

- A) Faux : l'articulation acromio-claviculaire est plane
- B) Faux : c'est une pathologie de la scapulo-thoracique (le dentelé antérieur ne fonctionne plus)
- C) Faux : la radio-carpienne est une ellipsoïde, la seule bourse séreuse dont parle le prof est la sous-deltoïdienne
- D) Faux : la radio-ulnaire est une trochoïde
- E) Vrai

QCM 18 : ABD

- A) Vrai
- B) Vrai
- C) Faux : la loge antérieure permet la flexion du poignet et de la main
- D) Vrai
- E) Faux

QCM 19 : AD

- A) Vrai
- B) Faux : la coxo-fémorale est plus congruente que la scapulo-humérale
- C) Faux : les ligaments croisés sont extra-synoviaux
- D) Vrai
- E) Faux

QCM 20 : ACD

- A) Vrai
- B) Faux : le quadriceps est dans la loge antérieure de la cuisse
- C) Vrai
- D) Vrai
- E) Faux

QCM 21 : ACD

- A) Vrai
- B) Faux : partie profonde de la toile sous-cutanée grasseuse = tissu cellulaire sous-cutané = graisse à mobilisation LENTE
- C) Vrai
- D) Vrai
- E) Faux

QCM 22 : AD

- A) Vrai
- B) Faux : l'homme ET la femme possèdent une glande mammaire, mais elle reste atrophique chez l'homme (présente mais ne se développe pas) alors qu'elle se développe à la puberté chez la femme
- C) Faux : il y a plusieurs acini dans un lobule
- D) Vrai +++
- E) Faux

QCM 23 : AD

- A) Vrai
- B) Faux : les lignes MEDIO-CLAVICULAIRES passent en dedans des mamelons (la ligne bi-mamelonnaire c'est une ligne horizontale qui passe par les deux mamelons, que le prof n'a pas évoqué)
- C) Faux : la rate est PATHOLOGIQUEMENT palpable dans l'hypochondre gauche (splénomégalie)
- D) Vrai ++
- E) Faux

QCM 24 : AD

- A) Vrai +++
- B) Faux : les organes INFRA-mésocoliques blablabla
- C) Faux : l'AMS donne de nombreuses collatérales pour la branche crâniale de l'AIP
- D) Vrai ++
- E) Faux

QCM 25 : AD

- A) Vrai
- B) Faux : le SIO n'est PAS palpable (pas d'épaississement macroscopiquement visible) // le Pylore est Palpable
- C) Faux : la musculature gastrique = 3 couches (oblique/circulaire/longitudinale) // le reste du TD n'en a que 2 (pas la oblique)
- D) Vrai
- E) Faux

QCM 26 : A

- A) Vrai ++
- B) Faux : l'œsophage traverse la pente diaphragmatique = portion VERTICALE du DTA
- C) Faux : ligament arqué LATERAL = arcade du carré des lombes
- D) Faux : les piliers MUSCULAIRES du DTA (cf. hiatus œsophage) s'insèrent sur les piliers FIBREUX (pilier droit du ligament arqué médian)
- E) Faux

QCM 27 : C

- A) Faux : le TRONC PORTE est l'élément le plus postérieur du pédicule hépatique
- B) Faux : le segment IV appartient au lobe DROIT (à droite du liga falciforme, le lobe gauche ne contient que le II et le III) mais au foie GAUCHE (à gauche de la SPP)
- C) Vrai
- D) Faux : tout est juste sauf que le ligament falciforme sépare le LOBE gauche du lobe droit = segmentation anatomique/morphologique
- E) Faux

QCM 28 : A ANNALEEE

- A) Vrai
- B) Faux : on peut atteindre le cul de sac de Douglas par toucher vaginal
- C) Faux : la négation rend l'item faux ! Le cul de sac rectovaginal **est** la partie la plus basse de la grande cavité péritonéale
- D) Faux : la partie la plus basse c'est le cul de sac de Douglas, qui est **entre vagin/utérus et rectum**
- E) Faux

QCM 29 : ABC

- A) Vrai
- B) Vrai +++
- C) Vrai +++ (nerf trijumeau => dermatomes V1 V2 V3 // nerf facial => moteur des muscles peauciers)
- D) Faux : 3^e neurone du tact = thalamus – cortex PARIÉTAL
- E) Faux

QCM 30 : BCD

A) Faux : lésion du nerf optique => cécité monoculaire HOMOlatérale (car avant la décussation)

B) Vrai ++

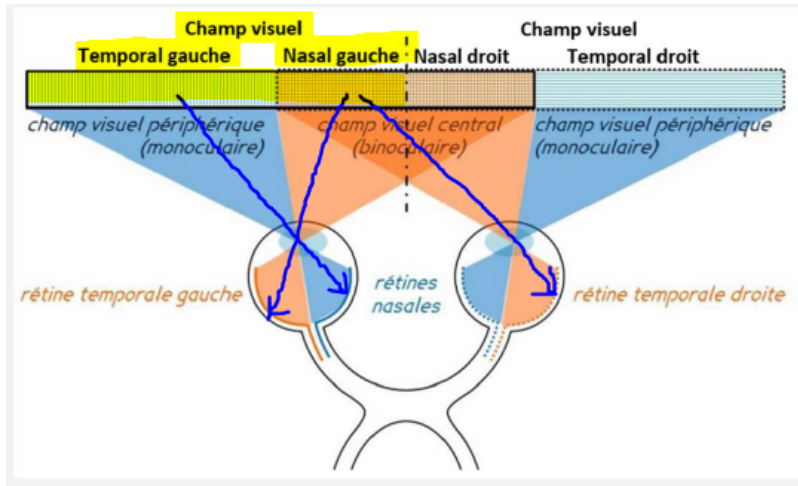
C) Vrai +++

D) Vrai : le **champ visuel gauche** est traité par :

- **hémirétine nasale G** (-> hémichamp temporal G) +
- **hémirétine temporale D** (-> hémichamp visuel nasal G) +
- **hémirétine temporale D** (-> hémichamp visuel nasal G)

(phrase du prof en PACES, déjà tombée dans le même style à l'examen, donc importante)

Cf. ici si t'as du mal <https://www.carabinsnicois.fr/phpbb/viewtopic.php?f=2159&t=155536&p=697213&hilit=h%C3%A9mir%C3%A9tine#p696395>



E) Faux

QCM 31 : CD

A) Faux : la périlymphe (rampes) TRANSMET le signal sonore // l'endolymphe (conduit cochléaire) TRADUIT le signal sonore en électrique

B) Faux : audition = VIII COCHLÉAIRE

C) Vrai

D) Vrai

E) Faux

QCM 32 : BD

A) Faux : bien plus développée chez l'homme, par contre, chez les carnivores, les aires olfactives sont plus importantes que chez nous +++

B) Vrai : la tête repose sur le cou, elle n'est plus inclinée en avant de ce dernier, le foramen magnum est ainsi horizontal à la base du crâne, c'est une caractéristique de la station érigée et donc de la bipédie

C) Faux : on le perd au profit d'un front vertical sous l'effet de la poussée frontale

D) Vrai

E) Faux

QCM 33 : AC

A) Vrai

B) Faux : parasympathique +++ issue des nerfs S2, S3 et S4

C) Vrai

D) Faux : c'est le rein droit

E) Faux

QCM 34 : C

A) Faux:

B) Faux : seulement la paroi postérieure

C) Vrai

D) Faux : il l'est puisqu'il est intra-péritonéal

E) Faux

QCM 35 : ABC

- A) Vrai
- B) Vrai
- C) Vrai
- D) Faux : non seule la partie supérieure de l'ampoule rectale est recouverte de péritoine (la partie au dessus de LA)
- E) Faux : non c'est la seule partie de l'oviducte ne possédant pas de péritoine

QCM 36 : ABCD inspiré des ANNALES

- A) Vrai
- B) Vrai
- C) Vrai
- D) Vrai
- E) Faux : WTF c'est nimp

QCM 37 : ABC

- A) Vrai
- B) Vrai
- C) Vrai
- D) Faux : le nerf ophtalmique (V1) passe par la FOS, le canal optique est traversé par le nerf optique et l'artère ophtalmique
- E) Faux

QCM 38 : ABD

- A) Vrai
- B) Vrai
- C) Faux
- D) Vrai
- E) Faux

QCM 39 : ABD

- A) Vrai
- B) Vrai
- C) Faux : les nerfs spinaux n'empruntent pas les foramens transversaires, ils sont dans les foramens vertébraux avec la moelle
- D) Vrai
- E) Faux

QCM 40 : C

- A) Faux : sinus **ethmoïdien** et masses latérales de l'**ethmoïde**
- B) Faux : la trachée est AVANT de l'œsophage
- C) Vrai
- D) Faux : la lame criblée limite EN HAUT les fosses nasales
- E) Faux

Mattibia :

Dernier tut = petit mot de fin :)

Si t'es encore là, en train de lire cette correction, c'est pas par hasard : t'as dépassé 1000 obstacles (et pas des moindres) alors tu sais ce qu'il te reste à faire.

Maintenant que tu sais ce que ça fait d'approcher le concours, gère bien cette période et ça ne pourra que mieux se passer.

Donne tout jusqu'à la fin !! Mais surtout oublie pas de t'accorder des pauses quand même. C'est super important : il reste encore du temps et il faut tenir jusqu'au bout.

Fais pleins de qcms (tut, annales,...) et fais-toi confiance : ne vois pas des pièges partout. Si tu doutes sur une ambiguïté, essaye de te mettre à la place du prof et demande toi si ça aurait un intérêt de piéger sur ça ou pas.

On reste à tes côtés pour toute question (n'importe laquelle vraiment hahah) et surtout :

Je crois en toi, toute l'anat crois en toi, et tout le tut crois en toi !!

Charlotozor :

Voilà les gars c'est tout pour moi (charlotozor), très contente car j'ai pris beaucoup de plaisir à vous rédiger tous ces tutorats ce semestre ihhi !! J'ai mis des annales pour finir en beauté car je pense avoir posé pas mal de questions difficiles, alors que 2P.....ne se prend vraiment pas la tête... ;)

Je vous souhaite énoooooormément de courage pour cette dernière ligne droite, tout ce qui compte c'est de ne JAMAIS oublier pourquoi vous faites ÇA, on a tous une bonne raison, gardez là en tête et grrrr gardez cette rage que vous avez en vous !!

J'suis toujours là, jusqu'à la dernière seconde avant l'examen si vous avez des questions !! GROOOSES BISES

Kevin alias kev33kev sur le fofu :) :

J'espère que le ccb vous avez aimé le ccb, surtout ma partie avec les schémas pris du cours et mes petits QCM originaux ^^ ! En tout cas sachez que ce ccb ne sera peut-être pas le reflet de votre résultat le jour du cc, que vous ayez fait un bon classement ou un mauvais classement rien est encore joué. Il vous reste 1 mois avant le jour J et ça fait vraiment la diff surtout quand on est primant comme vous ;)

Personnellement je suis triplant donc ce que vous avez vécu je l'ai fait 3x donc je sais vraiment à quel point c'est dur cette période ci de l'année ... Pendant 30s mettez-vous en pause dans votre tête, remémorez-vous de tout ce que vous avez vécu, les moments de doute, de stress, de pleurs pour certains ...

Oubliez tout ça et pensez au jour des résultats ou il y a marqué "ADM", vous ressentez quoi ? Votre cœur s'accélère, vous avez les frissons, vous avez limite envie de pleurer de joie ahah c'est tout à fait normal :)

Durant tout ce dernier mois repensez à ce petit moment du message et quand vous avez un coup de mou, repensez-y et vous verrez que ça va vous booster, vous remotiver et vous allez avoir une envie de tout niquer ahah ^^

Bref sur ceux je vous laisse la bise, à toute à la BU où sur le forum

Zéluuus ☀ : Ca y est, c'était le dernier !

Je vous souhaite plein de courage pour ce dernier mois. Sachez que les plus belles remontées se font au mental, ne cessez pas de croire en vous jusqu'à la dernière case cochée au palais des expo. D'autres ont réussi, alors vous aussi vous en êtes capables. Vous avez traversé les confinements, la réforme, les conditions hasardeuses de validation, il vous reste plus qu'une dernière étape à franchir et puis ce sera la délivrance, bref vous pouvez être fier(e)s de vous les loups.

Soyez méthodiques, ne perdez pas de temps sur les détails qui ne tomberont jamais, faites des annales, refaites les tut, ce sont les seuls entraînements représentatifs de l'épreuve que vous ayez.

Posez-nous vos questions, ne restez pas sur des incompréhensions, l'anatomie et le corps humain c'est de la logique.

Dormez bien pour être efficace même si ça peut devenir difficile, perso la dernière semaine je dormais trop mal donc c'est bien d'avoir un peu de réserve avant.

Même en ce dernier mois, ne négligez pas les pauses qui sont efficaces, 15min par-ci par-là ça n'a jamais fait dégringoler les classements, au contraire ça maintient concentré 😊

Et imaginez vous comme un.e putain de guerrier.re, le stress c'est de l'adrénaline, et l'adrénaline ça donne envie de tout dégommer. Donc tu me transformes ton stress en une rage de vaincre, car y a que l'épreuve finale qui compte, pas les tut, on ne se décourage pas. Vous êtes les seuls acteurs de votre propre réussite, et n'oubliez pas que :

La seule façon de prédire l'avenir, c'est de le créer

Bisou du Zéluus, on vous soutient à fond ♥

Yes j'ai réussi à ne pas dire la fameuse « dernière ligne droite » ahhh