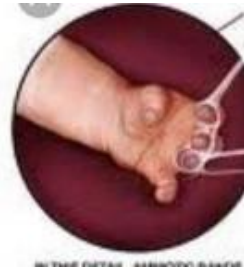



UE8 : DM pré-concours Tutorat 2020-2021 : 17 QCMS

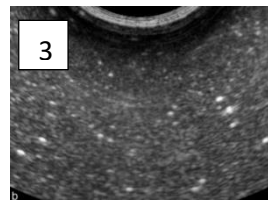
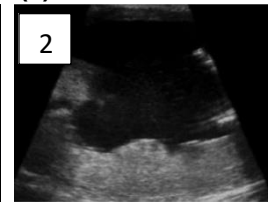
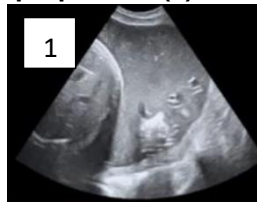QCM 1 : A propos de cette image, indiquez la ou les proposition(s) exacte(s) :

- A) On observe le phénomène de décrochage du fœtus à la plaque chorale
- B) On observe le phénomène de protection du fœtus par le LA
- C) On observe le phénomène de brides amniotiques
- D) On observe le phénomène de relâchement de méconium dans le LA
- E) Les propositions A, B, C et D sont fausses



QCM 2 : A propos de ces 3 images, indiquez la ou les proposition(s) exacte(s) :

- A) La 1 correspond à une échographie de 2^{ème} moitié de grossesse
- B) La 2 correspond à une échographie de fin de grossesse
- C) La 3 correspond à une échographie de 1^{ère} moitié de grossesse
- D) Le liquide amniotique est anéchogène sur la 3, et il est échogène sur la 2
- E) Les propositions A, B, C et D sont fausses



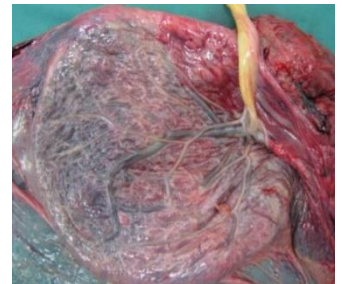
QCM 3 : A propos de ces 3 flacons de liquide amniotique, indiquez la ou les proposition(s) exacte(s) :

- A) Le 1 est un liquide physiologique
- B) Le 2 est un liquide physiologique
- C) Le 2 est un liquide teinté par du méconium
- D) Le 2 est un liquide teinté par du méconium mais physiologique
- E) Les propositions A, B, C et D sont fausses



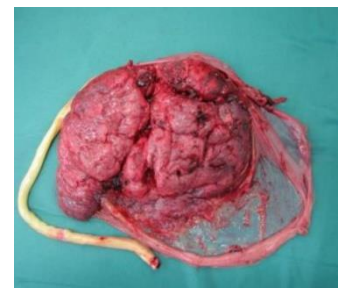
QCM 4 : A propos de cette photo, indiquez la ou les proposition(s) exacte(s) :

- A) Il s'agit de la face fœtale du placenta
- B) Elle présente un aspect irrégulier
- C) Elle est tapissée par de l'amnios
- D) On peut y observer l'arborisation des vaisseaux chorio-allantoïdien
- E) Les propositions A, B, C et D sont fausses



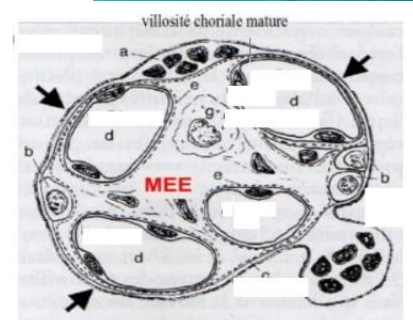
QCM 5 : A propos de cette photo, indiquez la ou les proposition(s) exacte(s) :

- A) Il s'agit de la face maternelle du placenta
- B) On voit la plaque chorale
- C) On voit la plaque basale
- D) Le cordon ombilical ne s'insère pas sur cette face du placenta
- E) Les propositions A, B, C et D sont fausses



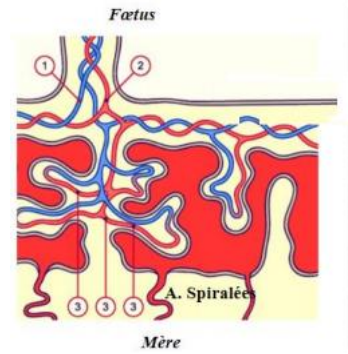
QCM 6 : Concernant ce schéma, indiquez la ou les proposition(s) exacte(s) :

- A) Le d correspond au cytotrophoblaste
- B) On peut retrouver des cellules de Hofbauer sur ce schéma
- C) Les 3 flèches noires pointent sur du syncytiotrophoblaste
- D) Le MEE correspondant au mésenchyme extra-embryonnaire, est bien situé
- E) Les propositions A, B, C et D sont fausses



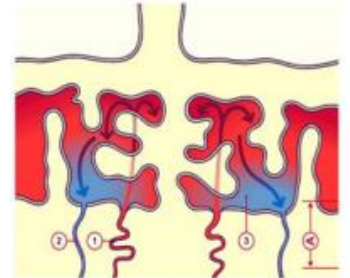
QCM 7 : Concernant le schéma suivant, indiquez la ou les proposition(s) exacte(s) :

- A) 1 : veine ombilicale – 2 : artères ombilicales – 3 : capillaires fœtaux
- B) 1 : veines ombilicales – 2 : artère ombilicale – 3 : capillaires fœtaux
- C) 1 : artères ombilicales – 2 : veine ombilicale – 3 : capillaires fœtaux
- D) 1 : artère ombilicale – 2 : veines ombilicales – 3 : capillaires fœtaux
- E) Les propositions A, B, C et D sont fausses



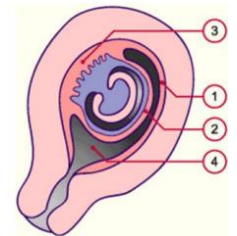
QCM 8 : A propos du schéma ci-contre, indiquez la ou les proposition(s) exacte(s) :

- A) 1 : chambre intervillieuse – 2 : veine utérine – 3 : artère spiralée
- B) 1 : veine utérine – 2 : artère spiralée – 3 : chambre intervillieuse
- C) 1 : artère spiralée – 2 : veine utérine – 3 : chambre intervillieuse
- D) 1 : tu vas réussir ce ptn de concours – 2 : tu vas réussir crois en toi
- E) Les propositions A, B, C et D sont fausses



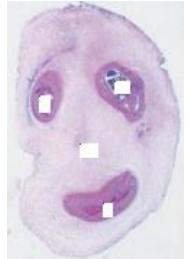QCM 9 : Concernant ce schéma familial, indiquez la ou les proposition(s) exacte(s) :

- A) Le 1 correspond à la caduque pariétale
- B) Le 2 correspond à la caduque ovulaire
- C) Le 2 correspond à la caduque ovulaire
- D) Le 3 correspond à la caduque basale
- E) Les propositions A, B, C et D sont fausses



QCM 10 : Concernant cette drôle de coupe ressemblant à un bonhomme, indiquez la ou les proposition(s) exacte(s) :

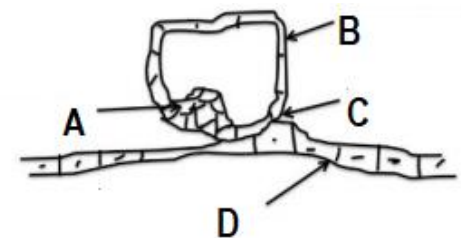
- A) Les deux yeux correspondent aux artères ombilicales du cordon ombilical
- B) La bouche correspond à la veine ombilicale
- C) Le nez correspond à la gelée de Warthon
- D) Cette structure est limitée par de l'amnios
- E) Les propositions A, B, C et D sont fausses



En ce qui concerne les 2 gros schémas bien gras corrigés à la fin de la ronéo, j'ai fais des QCMS dessus dans le DM sur le placenta ! Enjoy

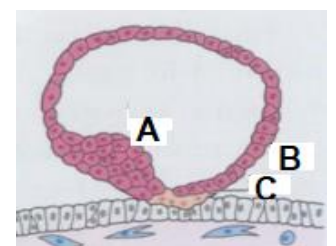
QCM 11 : A propos de ce schéma, indiquez la ou les proposition(s) exacte(s) :

- A) Le A correspond à l'épithélium amniotique
- B) Le B correspond au cytotrophoblaste
- C) Le C correspond au syncytiotrophoblaste
- D) Le D correspond au bouton embryonnaire
- E) Les propositions A, B, C et D sont fausses



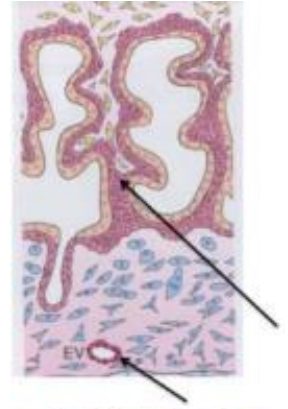
QCM 12 : Concernant le schéma suivant, indiquez la ou les proposition(s) exacte(s) :

- A) Le A correspond au bouton embryonnaire
- B) Le B correspond au cytotrophoblaste
- C) Le C correspond au syncytiotrophoblaste
- D) On peut observer la différenciation du trophoblaste en cytotrophoblaste et STT
- E) Les propositions A, B, C et D sont fausses



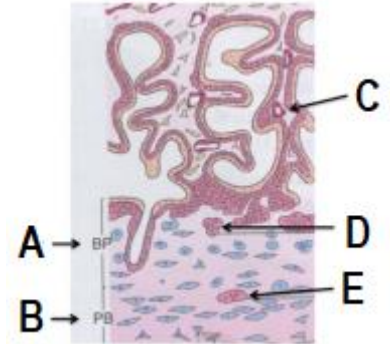
QCM 13 : A propos de ce schéma, indiquez la ou les proposition(s) exacte(s) :

- A) La flèche du bas représente un vaisseau foetal
- B) La flèche du bas représente un vaisseau maternel
- C) Le rang de villosité le plus élevé sur ce schéma est la villosité tertiaire
- D) La flèche du haut pointe sur une villosité secondaire
- E) Les propositions A, B, C et D sont fausses



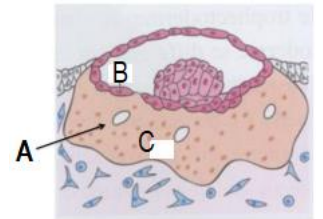
QCM 14 : Selon le schéma qui suit, indiquez la ou les proposition(s) exacte(s) :

- A) Le C pointe sur un capillaire foetal
- B) Le C pointe sur un capillaire maternel
- C) Le rang de villosité le plus élevé sur ce schéma est la villosité secondaire
- D) Pas de panique pour les ABDE, ils ne sont pas traités et ne tomberont pas
- E) Les propositions A, B, C et D sont fausses



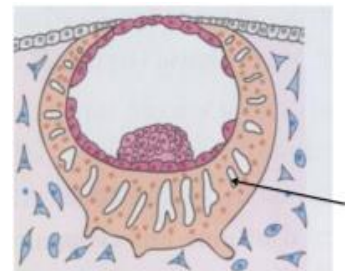
QCM 15 : Téma le schéma sur le té-co, indiquez la ou les proposition(s) exacte(s) :

- A) Le A représente une vacuole
- B) Le B correspond à du cytotrophoblaste
- C) Le C correspond à du syncytiotrophoblaste
- D) Ce schéma correspond à J8-J9
- E) Les propositions A, B, C et D sont fausses



QCM 16 : Plus d'idées d'énoncés, indiquez la ou les proposition(s) exacte(s) :

- A) L'œuf est totalement enfouit
- B) Ce schéma correspond à J8-J9
- C) La flèche pointe sur une lacune
- D) La flèche pointe sur un vaisseau foetal
- E) Les propositions A, B, C et D sont fausses



QCM 17 : A propos du schéma ci-contre, indiquez la ou les proposition(s) exacte(s) :

- A) Le A correspond à la couche compacte de l'amnios
- B) Le B correspond à la couche fibroblastique de l'amnios
- C) Le C correspond à la couche réticulée du chorion
- D) Le D correspond à la couche couche spongieuse de l'amnios
- E) Les propositions A, B, C et D sont fausses

