

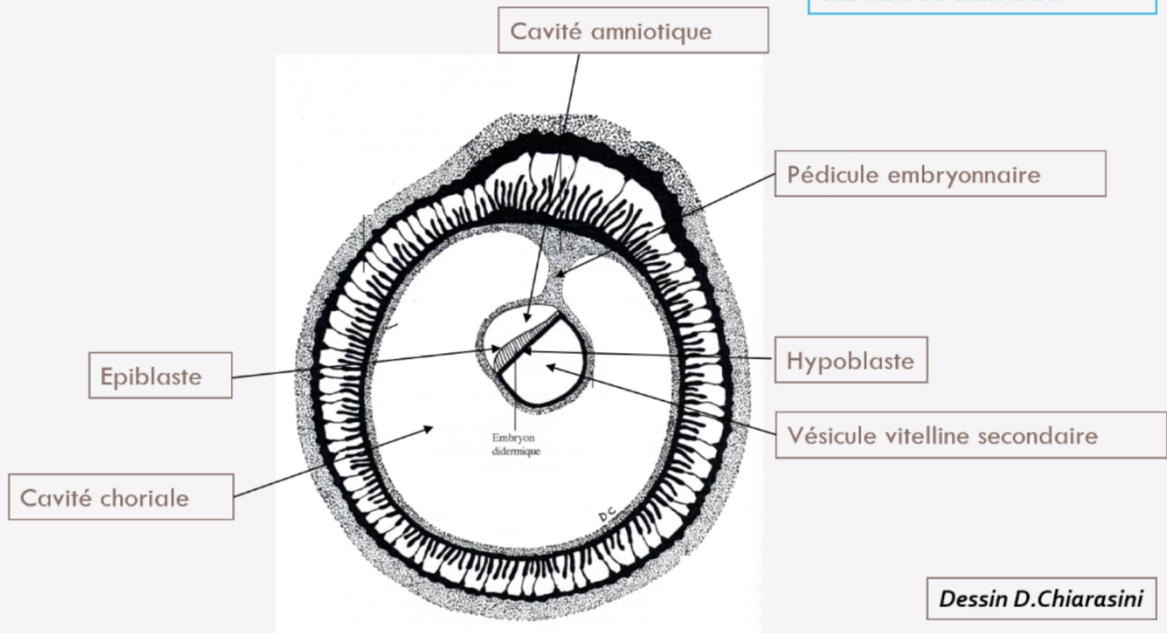


3^{ème} semaine de développement

Pré-Requis

Le disque embryonnaire à la fin de S2

Disque embryonnaire
0.2 mm de diamètre



À la fin de la 2^{ème} semaine de développement :

- ◆ L'*embryon* mesure **0,2 mm de diamètre**
- ◆ *Disque embryonnaire didermique* (DED) avec ses *deux feuillets primitifs* : épiblaste et hypoblaste.
- ◆ *Annexes en place* :
 - Cavité amniotique (en regard de l'épiblaste)
 - Vésicule Vitelline Secondaire (= VVII, en regard de l'hypoblaste)
 - Cavité chorale
 - Cytotrophoblaste(=CTT) et Syncytiotrophoblaste (=STT)
- ◆ *Circulation utéro-lacunaire primitive en place*
- ◆ *Décidualisation de l'endomètre et formation des caduques.*



Les événements marquants de la 3^{ème} semaine :

◆ Possibilité de réaliser les **diagnostics cliniques** et **biologiques** de grossesse

◆ **Gastrulation ++**

→ Succession d'événements conduisant à la formation des trois feuillets primitifs et donc de passer d'un DED à un DET.

◆ **Neurulation primaire ++**

→ Processus embryonnaire de mise en place du système nerveux central (=SNC)

◆ **Évolution des annexes.**

I. TROISIÈME SEMAINE DE DÉVELOPPEMENT ET DIAGNOSTICS DE GROSSESSE

Le syncytiotrophoblaste (STT) va produire de l'hCG (Hormone Chorionique Gonadotrope).

Cette hCG va permettre :

- Le maintien du corps jaune (au niveau de l'ovaire)
- Les productions d'œstrogène et de progestérone (assurées par le corps jaune ovarien).

Ainsi les diagnostics biologique, clinique sont possibles et les signes dits sympathiques apparaissent :

Signes biologiques	Signes cliniques	Signes sympathiques	
- Dosage sanguin de la fraction β de l'hCG (synthétisée par le STT) - Détection urinaire de β hCG.	- Aménorrhée (=absence de règles chez une patiente en âge d'être réglée) → secondaire aux sécrétions de progestérone par le corps jaune ovarien.	Ceux liés à une hyperprogestéronémie (= dose élevée de progestérone)	Ceux liés à une hyperestrogénie (=dose élevée d'oestrogène)
		- Sur le plan digestif : <i>Nausées, vomissements, hypersialorrhée (=excès de salive).</i> - Sur le plan urinaire : <i>polyurie (=urine plus abondante), pollakiurie (=uriner plus souvent)</i> -Somnolences, insomnies, fatigue.	-Tension mammaire.



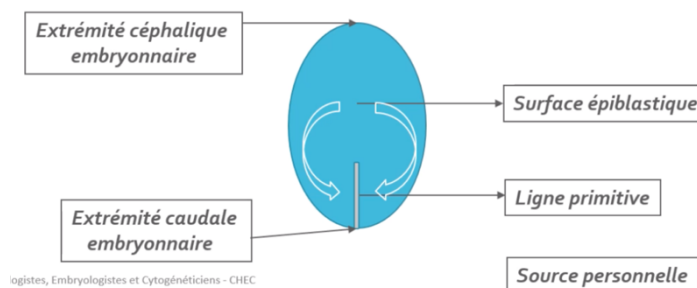
II. ÉVOLUTION DU DISQUE EMBRYONNAIRE

A. GASTRULATION ET MISE EN PLACE DES 3 FEUILLETS PRIMITIFS (*ectoblaste, mésoblaste, entoblaste*).

Il s'agit d'un mécanisme embryologique aboutissant à un disque embryonnaire tridermique (DET) se déroulant en 3 étapes :

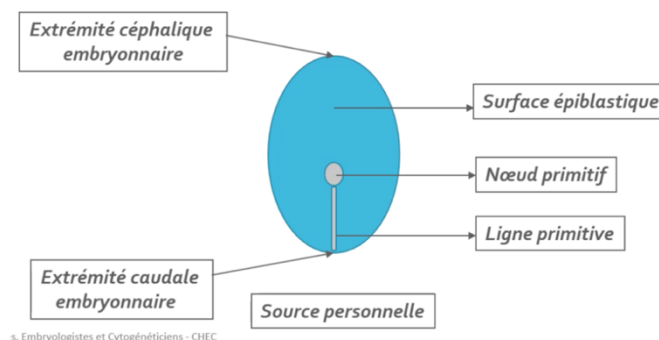
Étape 1 : Mise en place de la ligne primitive

Vers J15, la ligne primitive (LP) se développe à partir de cellules épiblastiques en surface de ce feuillet, au niveau de la *partie caudale de la ligne médiane*. Les cellules de l'épiblaste latéral convergent alors vers l'axe médian selon un *axe cranio-caudal* (de l'extrémité céphalique à l'extrémité caudale i.e les flèches ci-dessous). La LP est la traduction *morphologique* du mouvement de ces cellules.



Étape 2 : Formation du nœud primitif

Vers J16, le *nœud primitif* se forme à l'*extrémité céphalique* de la LP.



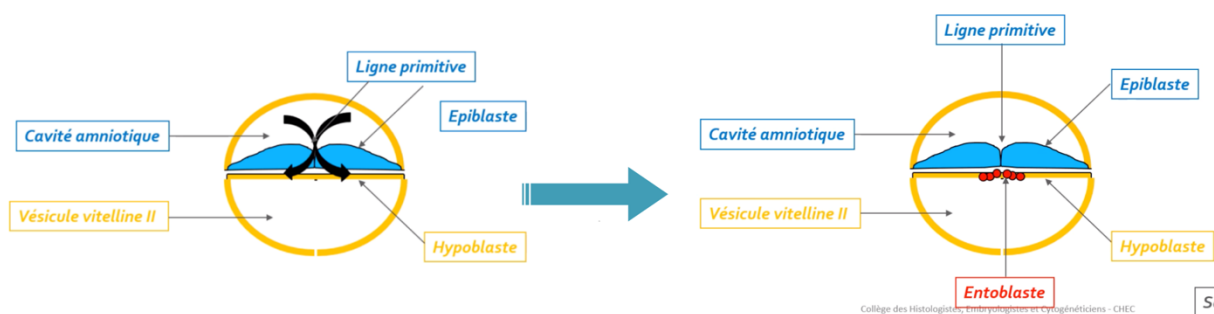


Étape 3 : Migration des cellules épiblastiques

À partir de **J16**, les cellules épiblastiques à la surface de la ligne primitive vont **proliférer**, se **détacher**, et **migrer** sous celles-ci (voir les flèches du schéma).

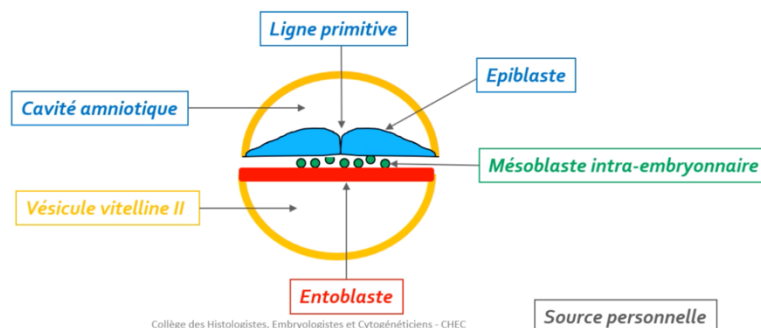
Cette dernière étape de la gastrulation est décisive car elle permet de passer d'un DED à **deux** feuillettes (**hypoblaste et épiblaste**) à un DET avec ses **trois** feuillettes primitifs (**ectoblaste, mésoblaste, entoblaste**) grâce à des phénomènes de **migration** et de **différenciation**.

→ Formation de l'entoblaste



L'**entoblaste** est le premier contingent à se former à partir des cellules épiblastiques en s'intégrant aux cellules de l'**hypoblaste** et en les repoussant vers les **parois latérales de la VII**.

→ Formation du mésoblaste intra-embryonnaire



Ensuite, lorsque d'autres cellules épiblastiques plongent transversalement entre l'épiblaste et l'entoblaste, un deuxième contingent se forme : le **mésoblaste intra-embryonnaire**.

Ce dernier restera en contact à sa périphérie avec le mésenchyme extra-embryonnaire.



ATTENTION : mésenchyme ≠ mésoblaste

Ces deux tissus ont la même origine embryologique mais diffèrent par leur **niveau de condensation**.

- **MÉSENCHYME** → tissu de structure **LÂCHE**
- **MÉSOLASTE** → tissu de structure **CONDENSÉE**.

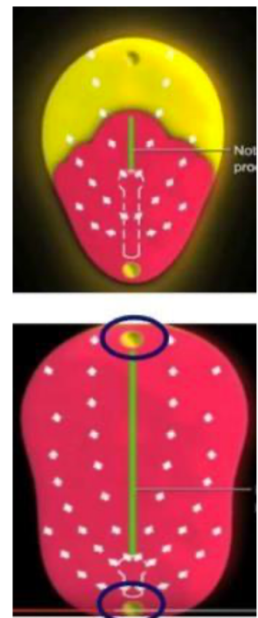
- Particularités de la répartition du feuillet mésoblastique :

◇ 2 régions sur la **ligne médiane** du disque restent didermiques, où **épiblaste** et **hypoblaste** restent accolés car dépourvue de mésoblaste normalement interposé :

- **La membrane pharyngienne** (dans la partie céphalique du DE)
→ qui donnera ensuite l'**orifice buccal**.
- **La membrane caudale** (dans la partie caudale du DE)
→ qui constituera plus tard les **orifices uro-génitaux**.

◇ Les **cellules du mésoblaste intra-embryonnaire** migrant **en avant** (i.e. davantage vers le pôle céphalique) constitue la **zone cardiogène**.

◇ La **partie axiale** du disque embryonnaire est, dans un premier temps, **dépourvue de mésoblaste intra-embryonnaire**. Cette partie sera le lieu du développement d'un autre processus embryologique : la **chorde**.

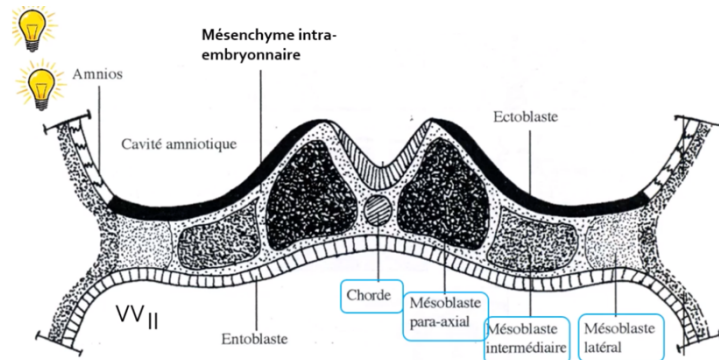




- Évolution du mésoblaste intra-embryonnaire :

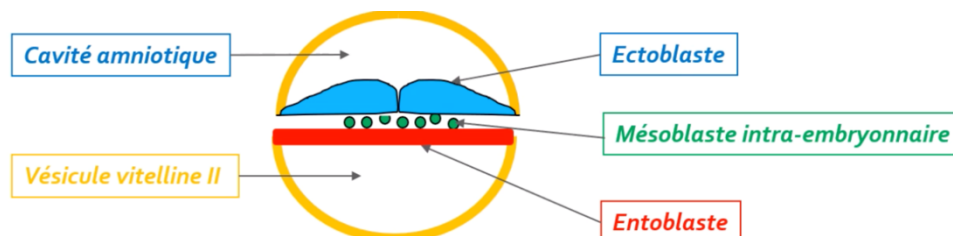
Le MIE va **proliférer** et se **différencier** en formant **6 cordons longitudinaux** répartis de part et d'autre de la chorde :

- 2 cordons de mésoblaste **para-axial** (de part et d'autre de la chorde)
- 2 cordons de mésoblaste **intermédiaire**
- 2 cordons de mésoblaste **latéral** (à l'extérieur)



→ La p'tite info : la croissance du MIE et celle de la plaque neurale participeront à la délimitation de l'embryon (cf le cours de la 4^{ème} semaine).

→ Formation de l'ectoblaste :



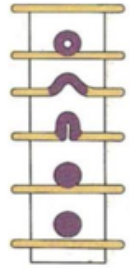
Les **cellules épiblastiques** restantes constituent l'**ectoblaste** par un phénomène de **différenciation cellulaire**.



B. FORMATION ET ÉVOLUTION DE LA CHORDE

La chorde se forme à partir des **cellules épiblastiques** *entre J17 et J19*.

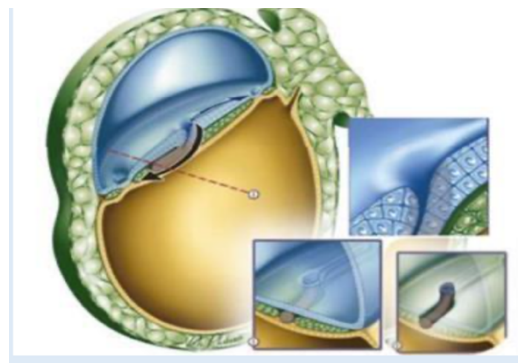
Sa formation se déroule en **4 étapes** et elle aura un **rôle d'induction** dans la **neurulation primaire** (=formation système nerveux central).



Étape 1 : Formation du processus chordal

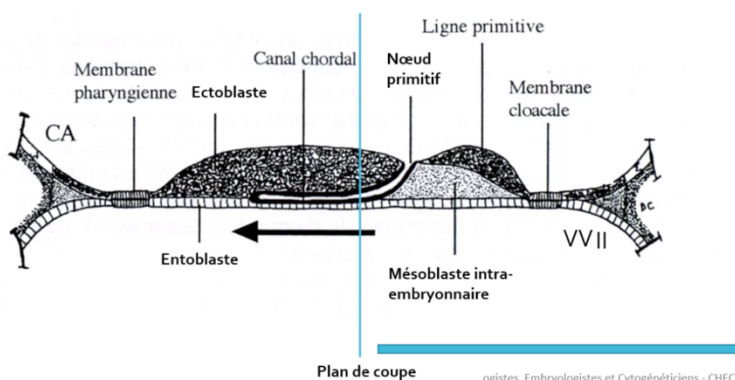
Ce processus correspond à une **prolifération en doigt de gant**, sous la forme d'un **cordon plein**.

À partir du **nœud primitif** (extrémité craniale de la ligne primitive elle-même caudale cf schéma formation du nœud primitif), le processus chordal progresse **sous la surface épiblastique** et en **direction céphalique** (= dans un sens caudo-craniale donc dans le sens inverse à la formation de la ligne primitive tu coco).

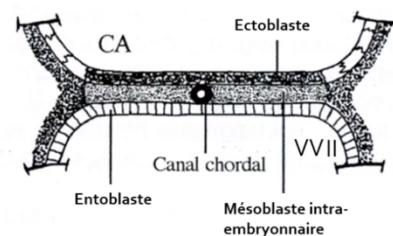


Étape 2 : Formation du canal chordal

La formation du canal chordal résulte du creusement du processus chordal pour former une **structure tubulaire**. Le canal chordal a par conséquent la même localisation (*sur la ligne médiane, au-dessous de l'ectoblaste et au-dessus de l'entoblaste*) et la même origine (*le nœud primitif*).



Coupe longitudinale



Dessins D. Chiarasini

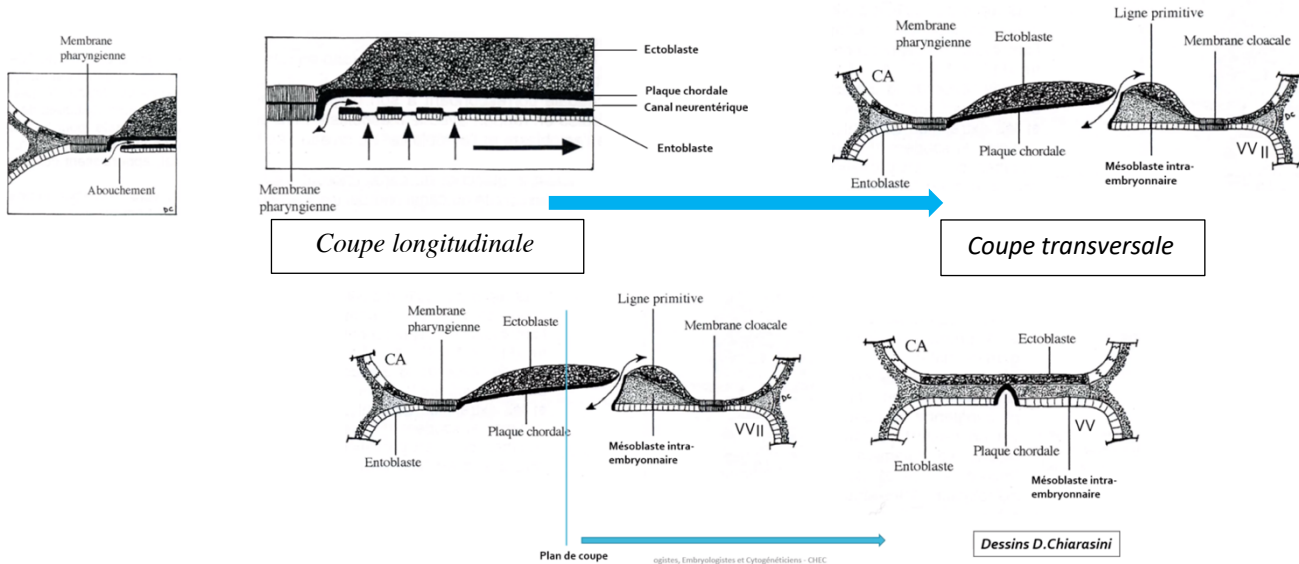
Coupe transversale (en rondelle de saucisson pour les intimes)

(apprenez bien ces deux schémas pour comprendre tout ça !!!)



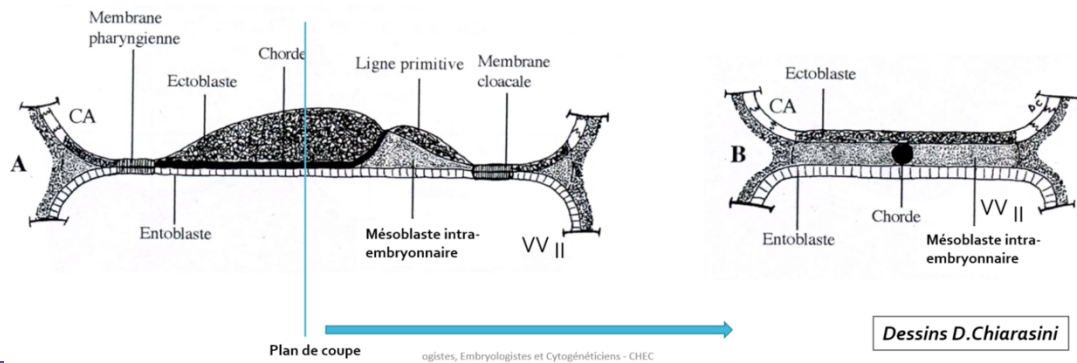
Étape 3 : Formation de la plaque chordale

La plaque chordale se forme à partir de la **paroi dorsale** du canal chordal qui s'épaissit tandis que la **paroi ventrale** fusionne avec l'**entoblaste**. Les cellules de la plaque chordale et de l'entoblaste fusionnées se résorbent progressivement dans un sens **céphalo-caudal**. Il demeure une **communication transitoire** entre la CA et la VVII : le **canal neurentérique** (→ flèche double).



Étape 4 : Formation de la chorde

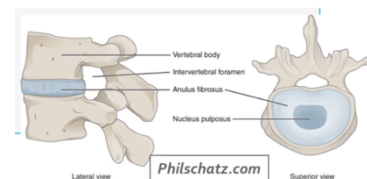
Vers J19, la plaque chordale forme un **cordon cellulaire plein** : la **chorde**. L'entoblaste se reconstitue en-dessous d'elle.



Remarque :

Ainsi la chorde est **en contact** dans sa **partie supérieure** avec l'**ectoblaste** et dans sa **partie inférieure** avec l'**entoblaste** en **avant de la ligne primitive**.

Après avoir joué son rôle inducteur dans la neurulation, la chorde disparaîtra de manière **quasi-complète** et ne persistera que sur la forme de **nucléus pulposus** au niveau des **disques intervertébraux**.





C. Neurulation primaire

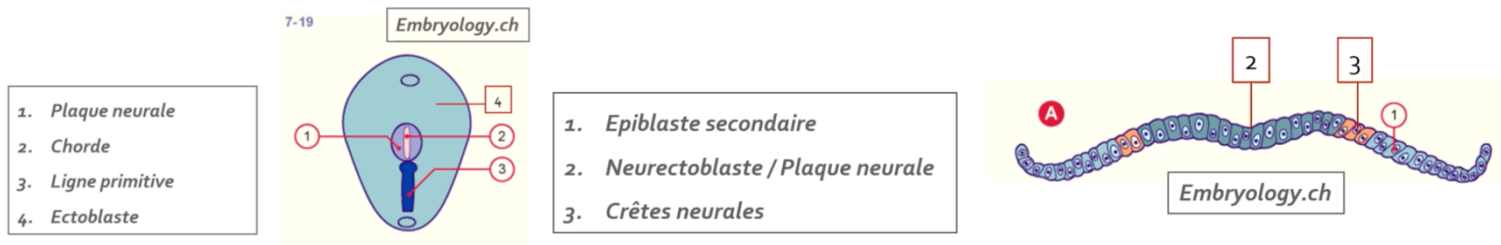
La neurulation primaire correspond au **processus de formation du SNC** se déroulant en **3 étapes** :

Étape 1 : Formation de la plaque neurale

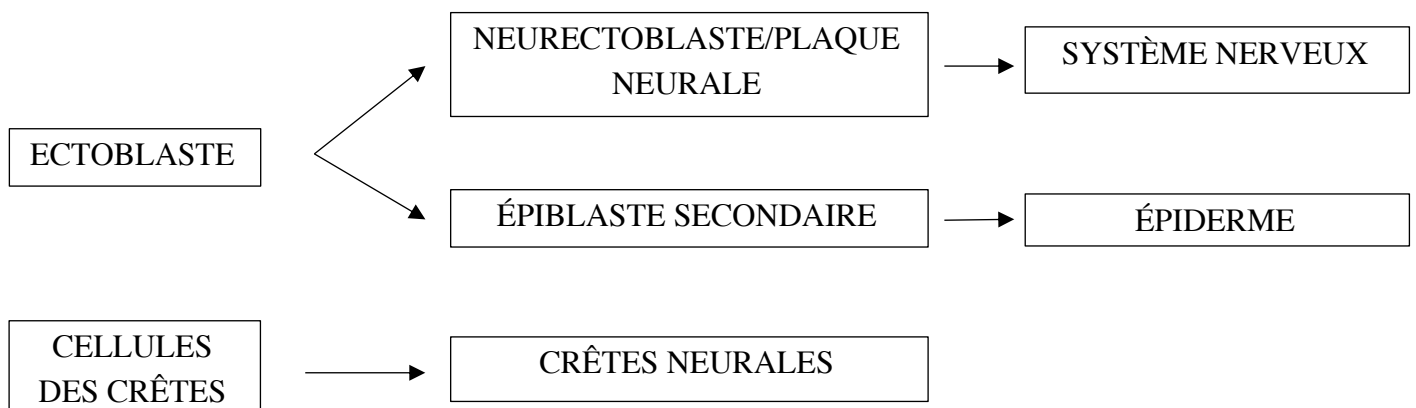
Vers J19, l'ectoblaste s'épaissit en forme de raquette **en avant de la ligne primitive**. Une raquette dont l'extrémité la plus large est la région céphalique. Cette plaque neurale se développe **sous l'action inductrice de la chorde**, **à partir du nœud primitif**.

Par ailleurs, la chorde est représentée en pointillés (schéma de gauche ci-dessous) car elle se trouve **sous la surface de l'ectoblaste** (je sais que tu t'en souvenais héhé).

Les cellules à la jonction **entre neurectoblaste et épiblaste secondaire** sont les **cellules des crêtes neurales** (schéma de droite ci-dessous).



Évolution de l'ectoblaste secondairement à la formation de la plaque neurale :

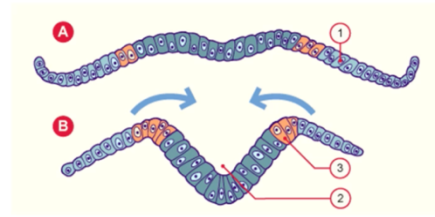




Étape 2 : Formation de la gouttière neurale

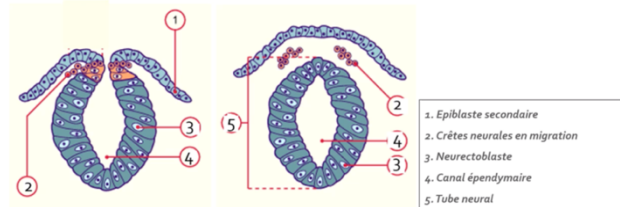
Vers **J20**, la plaque neurale se creuse et forme la **gouttière neurale**.

1. Epiblaste secondaire
2. Gouttière neurale
3. Crêtes neurales



Étapes 3 : Formation du tube neural

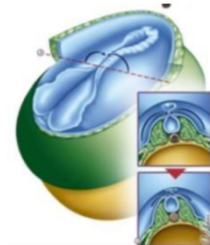
À partir de **J22**, les bords de la gouttières vont se rejoindre et fusionner pour former le **tube neural** (une fois fermé).



↳ Elles commencent à se refermer d'abord dans la **partie moyenne (= cervicale)**, donc laisse les **2 extrémités ouvertes** dans la **cavité amniotique** ⇒ le **neuropore antérieur** et le **postérieur**.

→ Le **neuropore antérieur**, à l'extrémité **céphalique** embryonnaire se ferme à **J24/25**.

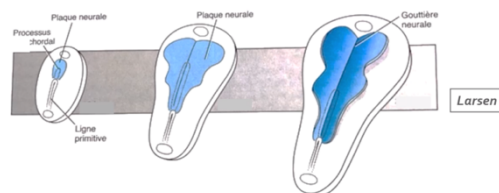
→ Le **neuropore postérieur**, à l'extrémité **caudale** embryonnaire se ferme à **J26/J28**.



En clair : le neuropore **antérieur** se ferme **avant** le neuropore **postérieur**.

Le point « croissance différentielle »

La notion de « **croissance différentielle** » est à l'origine d'un **recul relatif** de la LP lié à l'**accroissement du disque embryonnaire** durant la 3^{ème} semaine et à l'**arrêt d'extension de la LP**. Cet accroissement, étant d'autant plus important dans la région céphalique que dans les régions cervicale et caudale renforce davantage cette impression de recul.



Notion de croissance différentielle du disque embryonnaire

La ligne primitive semble reculer...





III. ÉVOLUTION DES ANNEXES

Formation de l'allantoïde	Gonocytes primordiaux	Ilots angioformateurs de Wolf et Pander
 <p>À partir de J16, un bourgeon creux se forme, secondairement à l'extrusion d'une partie de la paroi de l'entoblaste en localisation extra-embryonnaire : c'est l'allantoïde.</p> <p>Il se développe en regard de la portion caudale du disque embryonnaire et est un élément constitutif du pédicule embryonnaire (= pédicule vasculaire qui relie l'embryon à sa coque trophoblastique).</p>	 <p>À J18, les gonocytes primordiaux, d'origine épiblastiques apparaissent en localisation extra-embryonnaire (au niveau de la paroi caudale de la VII).</p> <p>Ces cellules germinales migreront en intra-embryonnaire à la 4^{ème} semaine de DE avant de donner plus tard les spermatogonies et ovogonies.</p>	 <p>À la 3^{ème} semaine, le système vasculaire extra-embryonnaire se met en place avec la formation des ilots angioformateurs de Wolf et Pander.</p> <p>Ils apparaissent au sein du mésenchyme extra-embryonnaire, soit au niveau de +++:</p> <ul style="list-style-type: none"> -la lame choriale -le pédicule embryonnaire - la lame vitelline <p><u>Attention :</u> il n'y en a PAS au niveau de la lame amniotique. +++</p>

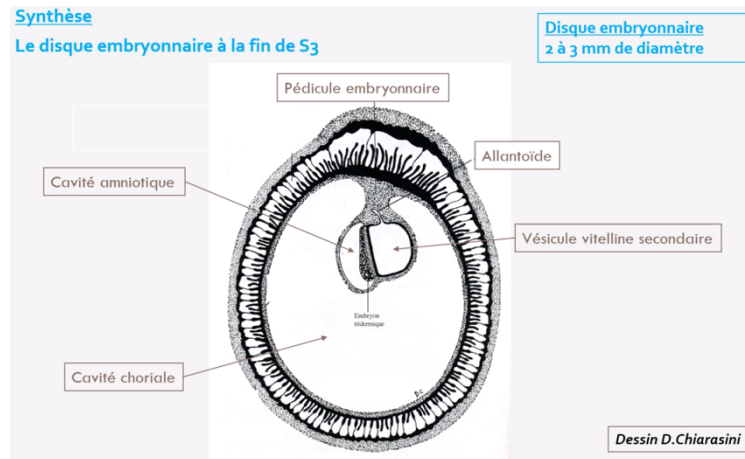


IV. ANOMALIES DU DÉVELOPPEMENT DE LA 3^{ÈME} SEMAINE

<i>Anomalies liées à la chorde</i>	<i>Anomalies liées au tube neural</i>	<i>Anomalies liées à la ligne primitive</i>
<p>▽ Des anomalies sur le processus d'évolution de la chorde sont à l'origine d'anomalies de la formation du SNC.</p> <p>Ce qui s'explique par le rôle d'induction que possède la chorde sur la formation de la plaque et de la gouttière neurale.</p>	<p>Des défauts de fermeture neural sont à l'origine de deux types d'anomalies selon la localisation de l'atteinte :</p> <p>▽ Anencéphalie → à l'extrémité céphalique.</p> <p>▽ Spina Bifida → à l'extrémité caudale.</p>	<p>La ligne primitive va régresser et ne persistera que sous la forme de reliquats embryologiques.</p> <p>Ceux-ci sont à l'origine des tératomes sacro-coccygiens : tumeurs le plus souvent bégnines, survenant majoritairement chez le fœtus de sexe féminin (pouvant contenir des tissus des 3 feuillets embryonnaires).</p>



LE RÉCAP QUI FAIT ZIZIR



Au cours de la 3^{ème} semaine :

- o La **révélation de l'aménorrhée maternelle** avec les **diagnostics cliniques** et **biologiques** de grossesse qui deviennent possibles.
- o Le passage d'un **DED** (0,2mm de diamètre) à un **DET** (de 2-3mm de diamètre).
- o La mise en place des **3 feuillets primitifs** : **ectoblaste**, **MIE** et **entoblaste** qui sont bien d'origine épiblastique avec :
 - La **cavité amniotique** en regard de l'**épiblaste secondaire**
 - La **vésicule vitelline secondaire** en regard de l'**entoblaste**
 - l'**allantoïde** en regard de la **VVII**.
- o La **mise en place de la chorde** d'origine **épiblastique**.
- o L'organisation du MIE de part et d'autre de la chorde en **mésoblaste para-axial, intermédiaire et latéral**.
- o La chorde est **inductrice** de la formation de la plaque neurale et donc de la **neurulation primaire**.
- o Les cellules des crêtes neurales sont à la jonction entre les bords de la gouttière neural (neurectoblaste) et l'épiblaste II.



QCM 1 : Parmi les propositions suivantes concernant la 3^{ème} semaine de DE, la(les)quelle(s) est(sont) exacte(s) ?

- A) L'épiblaste se met en place
- B) Le mésenchyme extra-embryonnaire se met en place
- C) L'entoblaste se met en place
- D) La chorde se met en place
- E) La neurulation débute

QCM 2 : Parmi les propositions suivantes concernant la ligne primitive, la(les)quelle(s) est(sont) exacte(s) ?

- A) Elle se met en place au début de la 3^{ème} semaine de développement
- B) Elle forme un sillon linéaire à la surface de l'entoblaste
- C) elle se situe dans la région céphalique du disque embryonnaire
- D) Le nœud primitif est situé à son extrémité caudale
- E) Elle donnera le nucléus pulposus des disques intervertébraux

QCM 3 : Parmi les propositions suivantes concernant le processus chordal, la(les)quelle(s) est(sont) exacte(s) ?

- A) Il apparaît à la surface épiblastique du disque embryonnaire
- B) Il est à l'origine de la formation du mésoblaste intra-embryonnaire
- C) Il est délimité à son extrémité céphalique par la membrane pharyngienne et à son extrémité caudale par la membrane cloacale
- D) Il établit une communication entre la cavité amniotique et la vésicule vitelline secondaire
- E) Il donnera le nucléus pulposus des disques intervertébraux

QCM 4 : Parmi les propositions suivantes concernant la formation du mésoblaste intra-embryonnaire, la(les)quelle(s) est(sont) exacte(s) ?

- A) Il se forme à partir de cellules qui migrent depuis la ligne primitive
- B) Les cellules qui le constituent migrent entre épiblaste et ectoblaste
- C) Il dérive de cellules épiblastiques
- D) Il sera en contact au cours de son développement avec le mésenchyme extra-embryonnaire
- E) Il est le siège du développement des îlots angioformateurs de Wolff et de Pander

QCM 5 : Parmi les propositions suivantes concernant l'ectoblaste, la(les)quelle(s) est(sont) exacte(s) ?

- A) Il est d'origine épiblastique
- B) Il est à l'origine de l'hypoblaste
- C) Il est à l'origine du neurectoblaste
- D) Il est à l'origine de l'épiblaste secondaire
- E) Il est à l'origine des crêtes neurales



QCM 6 : Parmi les propositions suivantes concernant la neurulation primaire, la(les)quelle(s) est(sont) exacte(s) ?

- A) La plaque neurale correspond à un épaississement entoblastique
- B) La plaque neurale se met en place en avant du nœud primitif
- C) Les bords latéraux de la plaque neurale se relèvent pour former la gouttière neurale
- D) La plaque neurale est fermée en avant par la membrane pharyngienne
- E) La plaque neurale est fermée en arrière par le nœud primitif

QCM 7 : Parmi les propositions suivantes concernant la 3^{ème} semaine, la(les)quelle(s) est(sont) exacte(s) ?

- A) Elle correspond à la cinquième semaine d'aménorrhée
- B) Elle est marquée par la révélation de l'aménorrhée maternelle
- C) Les taux d'hCG sanguins diminuent
- D) Le corps jaune entre en involution
- E) Le corps jaune produit la progestérone

QCM 8 : Parmi les propositions suivantes concernant l'évolution de l'embryon à la 3^{ème} semaine, la(les)quelle(s) est(sont) exacte(s) ?

- A) La chorde est à l'origine de la neurulation
- B) La gastrulation débute avant la neurulation
- C) La ligne primitive apparaît avant la plaque neurale
- D) le processus chordal se développe à partir du nœud primitif
- E) Le processus chordal se développe en direction de la partie caudale de l'embryon

QCM 9 : Parmi les propositions suivantes concernant les crêtes neurales, la(les)quelle(s) est(sont) exacte(s) ?

- A) Elles sont d'origine entoblastique
- B) Elles sont d'origine ectoblastique
- C) Elles sont d'origine mésoblastique
- D) Elles entrent dans la constitution de l'épiblaste secondaire
- E) Elles forment le bord supérieur du tube neural

QCM 10 : Quelle succession d'étapes correspond à l'évolution du processus chordal ?

- A) Chorde > canal chordal > plaque chordale > processus chordal
- B) Processus chordal > canal chordal > plaque chordale > chorde
- C) Processus chordal > canal chordal > plaque neurale > chorde
- D) Processus chordal > canal chordal > chorde > plaque chordale
- E) Plaque chordale > canal chordal > processus chordal > chorde

**Correction ☺ : QCM 1 : CDE**

- A) Faux : Il se met en place à la 2^{ème} semaine de DE
B) Faux : Il se met en place à la 2^{ème} semaine de DE. C'est le mésoblaste intra-embryonnaire qui se met en place à la 3^{ème} semaine de DE

QCM 2 : A

- A) Vrai
B) Faux : à la surface de l'épiblaste
C) Faux : dans la région caudale
D) Faux : à son extrémité céphalique
E) Faux : c'est la chorde qui en sera à l'origine

QCM 3 : E

- A) Faux : sous la surface de l'ectoblaste
B) Faux : c'est la ligne primitive qui en est à l'origine
C) Faux : pas de rapport avec le processus chordal
D) Faux : c'est le canal neurentérique qui établit cette communication mais pas le processus chordal
E) Vrai

QCM 4 : ACD

- A) Vrai
B) Faux : entre épiblaste et entoblaste
C) Vrai
D) Vrai
E) Faux : ceux-ci se développent au sein du mésenchyme extra-embryonnaire

QCM 5 : ACDE**QCM 6 : B**

- A) Faux : épaississement ectoblastique
B) Vrai
C) Faux : bords latéraux de la plaque neurale
D) Faux
E) Faux

QCM 7 : ABE

- A) Vrai
B) Vrai
C) Faux : ils augmentent
D) Faux : il se développe
E) Vrai

QCM 8 : ABCD

- A) Vrai
B) Vrai
C) Vrai
D) Vrai
E) Faux : en direction de la partie céphalique

QCM 9 : B

- A) Faux
B) Vrai
C) Faux
D) Faux : elles sont à la jonction entre l'épiblaste secondaire et le neurentoblaste
E) Faux : elles n'entrent pas dans la constitution du tube neural

QCM 10 : B