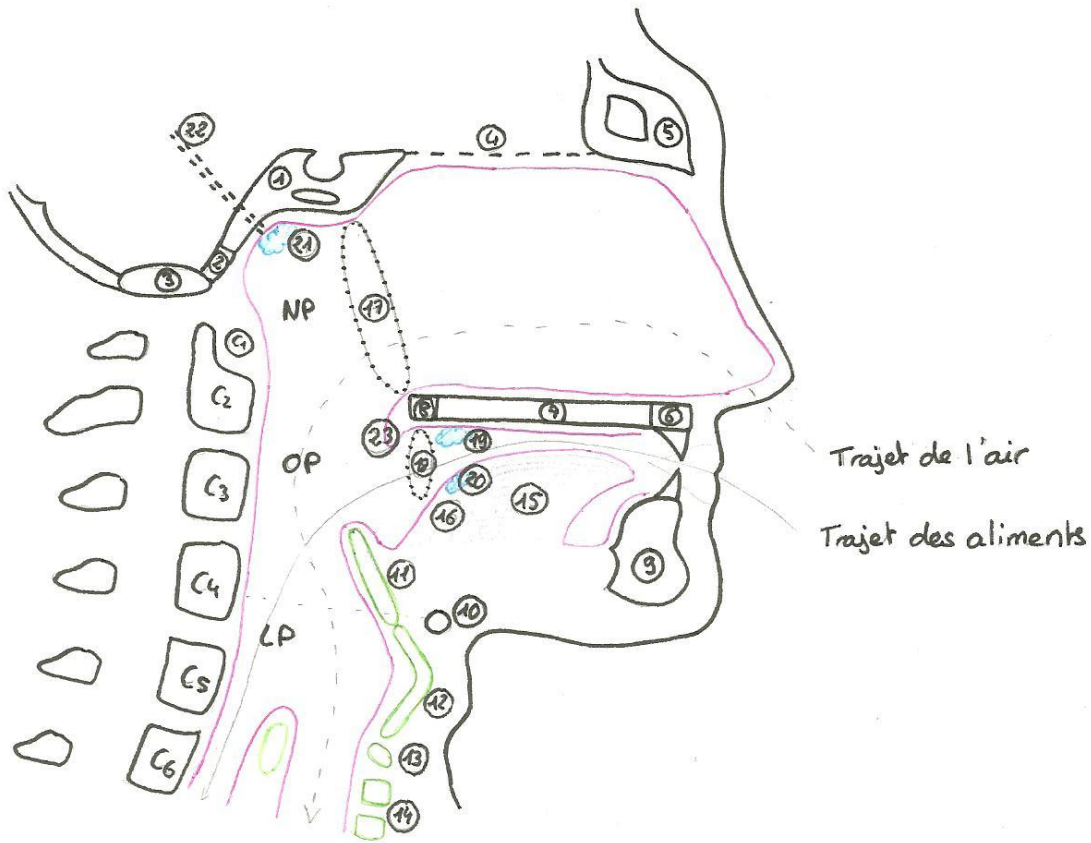


Coupe sagittale de l'extrémité supérieure des VAD :

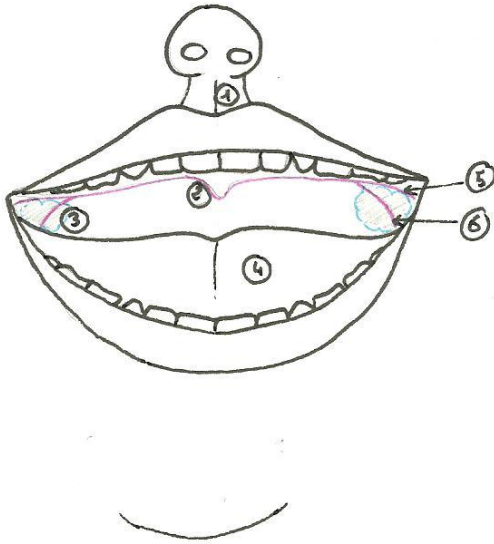


Trajet de l'air

Trajet des aliments

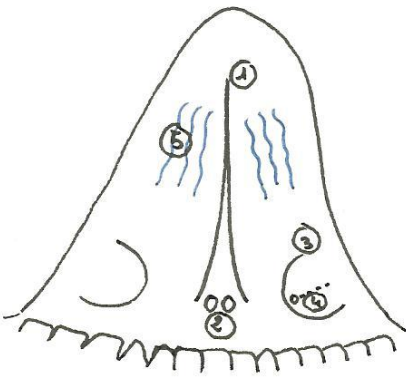
- | | |
|--------------------------------------|-------------------------------------------|
| ① Sphénoïde avec le sinus sphénoïdal | ⑥ Processus alvéolaire de l'os maxillaire |
| ② Partie basilaire de l'os occipital | ⑦ Processus palatin de l'os maxillaire |
| ③ Foramen magnum | ⑧ Os palatin |
| ④ lame criblée de l'ethmoïde | ⑨ Corps de la mandibule |
| ⑤ Os frontal | ⑩ Os hyoïde |
| ⑪ Cartilage épiglotique | |
| ⑫ Cartilage thyroïde | |
| ⑬ Cartilage cricoïde | |
| ⑭ Cartilage de la trachée | |
| ⑮ Langue bucale = horizontale | |
| ⑯ Langue pharyngienne = verticale | |
| ⑰ Choanes | |
| ⑱ Isthme du gosier | |
| ⑲ Toncytes palatines = amygdales | ⑳ Trompe d'Eustache |
| ㉑ Toncytes linguales | ㉒ Luette = uvule palatine |
| ㉓ Toncytes pharyngiennes | |

Cavité orale :



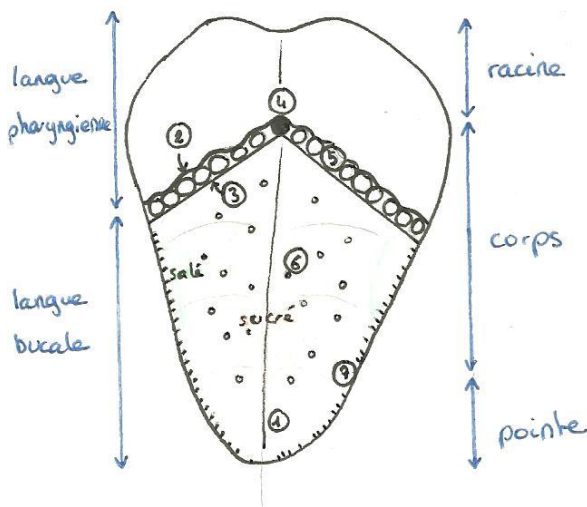
- ① Arc de Cupidon
 - ② Uvule palatine
 - ③ Tonsilles palatines (amygdales)
 - ④ Langue
 - ⑤ Arc palatoglosse = α
 - ⑥ Arc pharyngoglosse = π
- } limitent la fosse tonsillaire

Face inférieure de la langue :



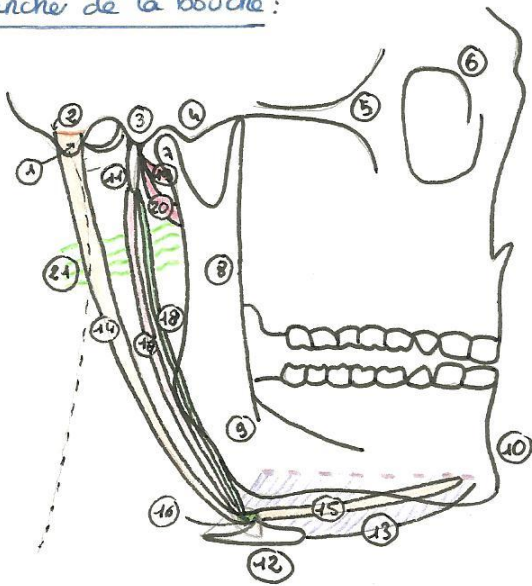
- ① Frein de la langue
- ② Orifices d'abouchement des canaux submandibulaires = canaux de Wharton
- ③ Replis sublingual des glandes sublinguales
- ④ Canal de Wharton

Face antérieure de la langue :



- ① Sillon médian
- ② Sillon terminal
- ③ V lingual
- ④ Foramen caecum
- ⑤ Papilles circumvallées = caliciformes
- ⑥ Papilles filiformes = fongiformes
- ⑦ Papilles foliées

Plancher de la bouche:

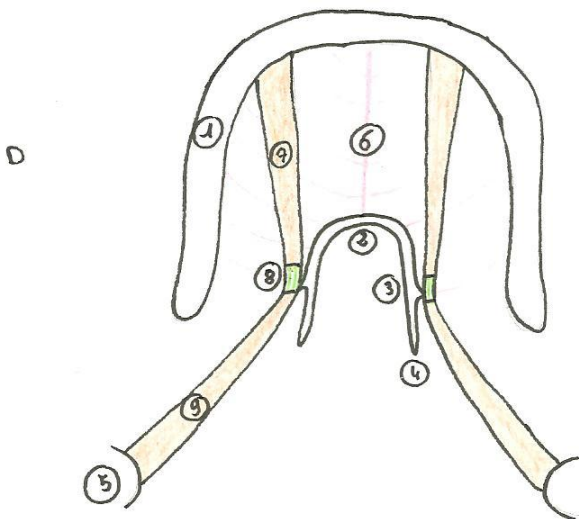


- ① Processus mastoïde du temporal
- ② Rainure du digastrique
- ③ Processus zygomatique β } délimitent la
- ④ Processus zygomatique α } fosse condylienne
- ⑤ Arcade zygomatique
- ⑥ Orbite en anneau de clé
- ⑦ Condyle de la mandibule
- ⑧ Branche de la mandibule
- ⑨ Gonion
- ⑩ Menton
- ⑪ Processus styloïde du temporal
- ⑫ Os hyoïde avec les petites et grandes cornes

- ⑬ Muscle mylo-hyoïdien
- ⑭ entre π du muscle digastrique
- ⑮ Ventre α du muscle digastrique
- ⑯ Tendon intermédiaire du muscle digastrique
- ⑰ Muscle stylo-hyoïdien
- ⑱ Ligament stylo-hyoïdien
- ⑲ Muscle styloglosse
- ⑳ Muscle stylo-pharyngien
- ㉑ Rideau stylien

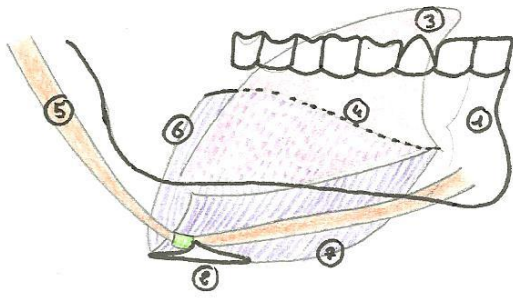
Vue inférieure du plancher de la bouche:

AV



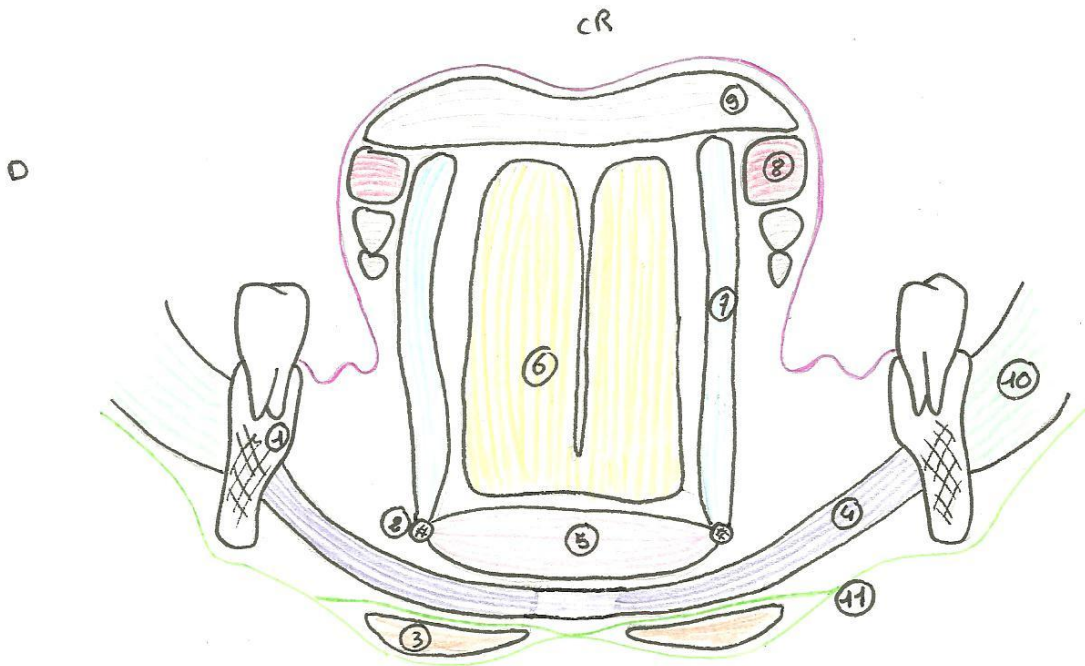
- ① Mandibule
- ② Os hyoïde → ③ petites cornes
- ④ grandes cornes
- ⑤ Processus mastoïde
- ⑥ Raphé médian
- ⑦ Ventre α du digastrique
- ⑧ Tendon intermédiaire du digastrique
- ⑨ Ventre π du digastrique

Vue latérale du plancher de la bouche :



- ① Mandibule
- ② Os hyoïde
- ③ Langue
- ④ Sillon mylo-hyoïdien
- ⑤ Muscle digastrique
- ⑥ Muscle mylo-hyoïdien G
- ⑦ Muscle mylo-hyoïdien D

Coupe frontale du plancher de la bouche et de la langue :



- ① Corps de la mandibule
- ② Grande corne de l'os hyoïde
- ③ Muscle digastrique
- ④ Muscle mylo-hyoïdien
- ⑤ Muscle génio-hyoïdien
- ⑥ Muscle génioglosse
- ⑦ Muscle hyoglosse
- ⑧ Muscle styloglosse
- ⑨ (Muscle longitudinal supérieur)
- ⑩ Muscle Masséter
- ⑪ Fascia cervical superficiel