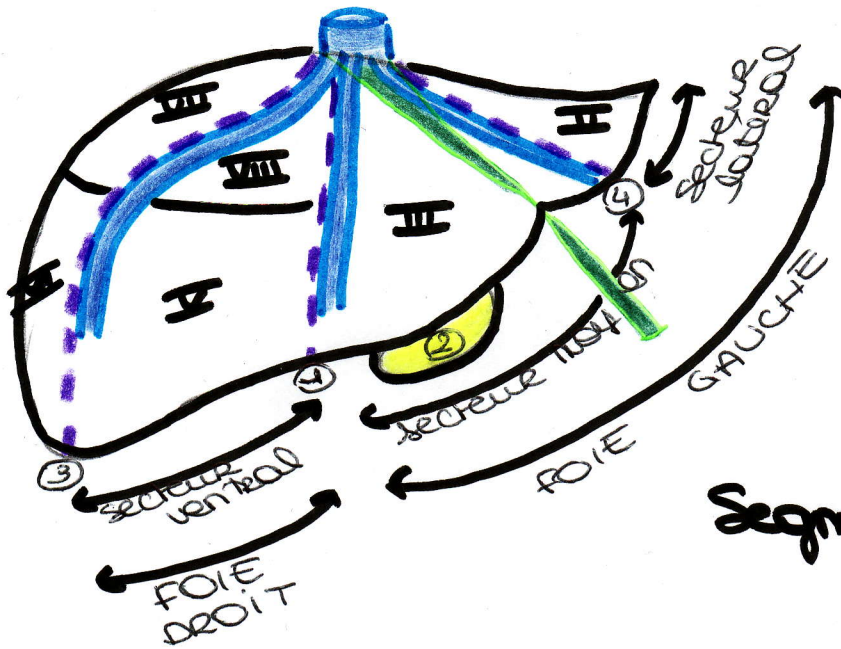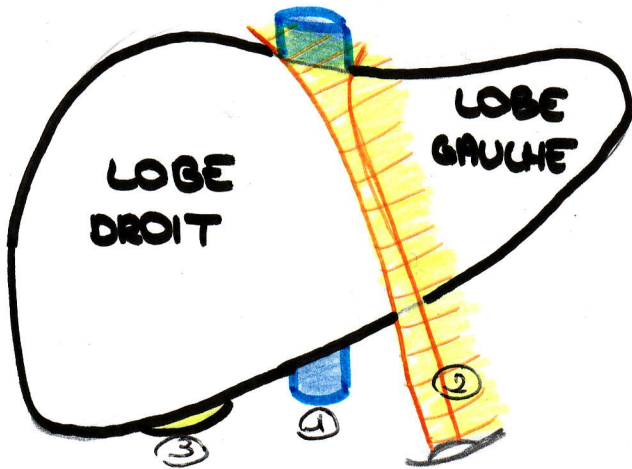


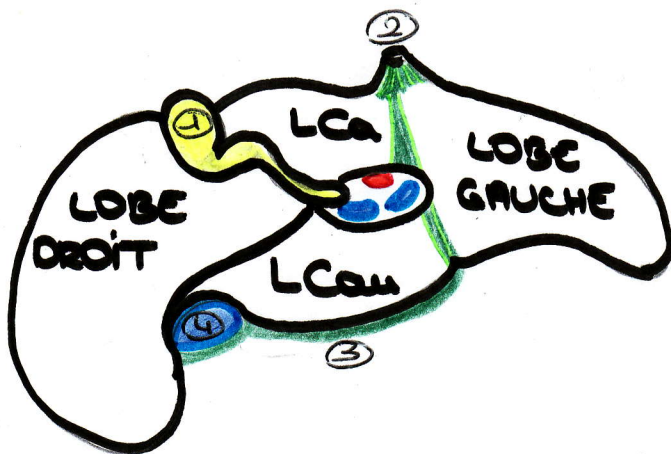
- ① fissure porte principale
- ② vésicule biliaire
- ③ fissure portale droite
- ④ fissure portale gauche

Segmentation hépatique - vue antérieure



- ① veine porte
- ② ligament rond
- ③ vésicule biliaire

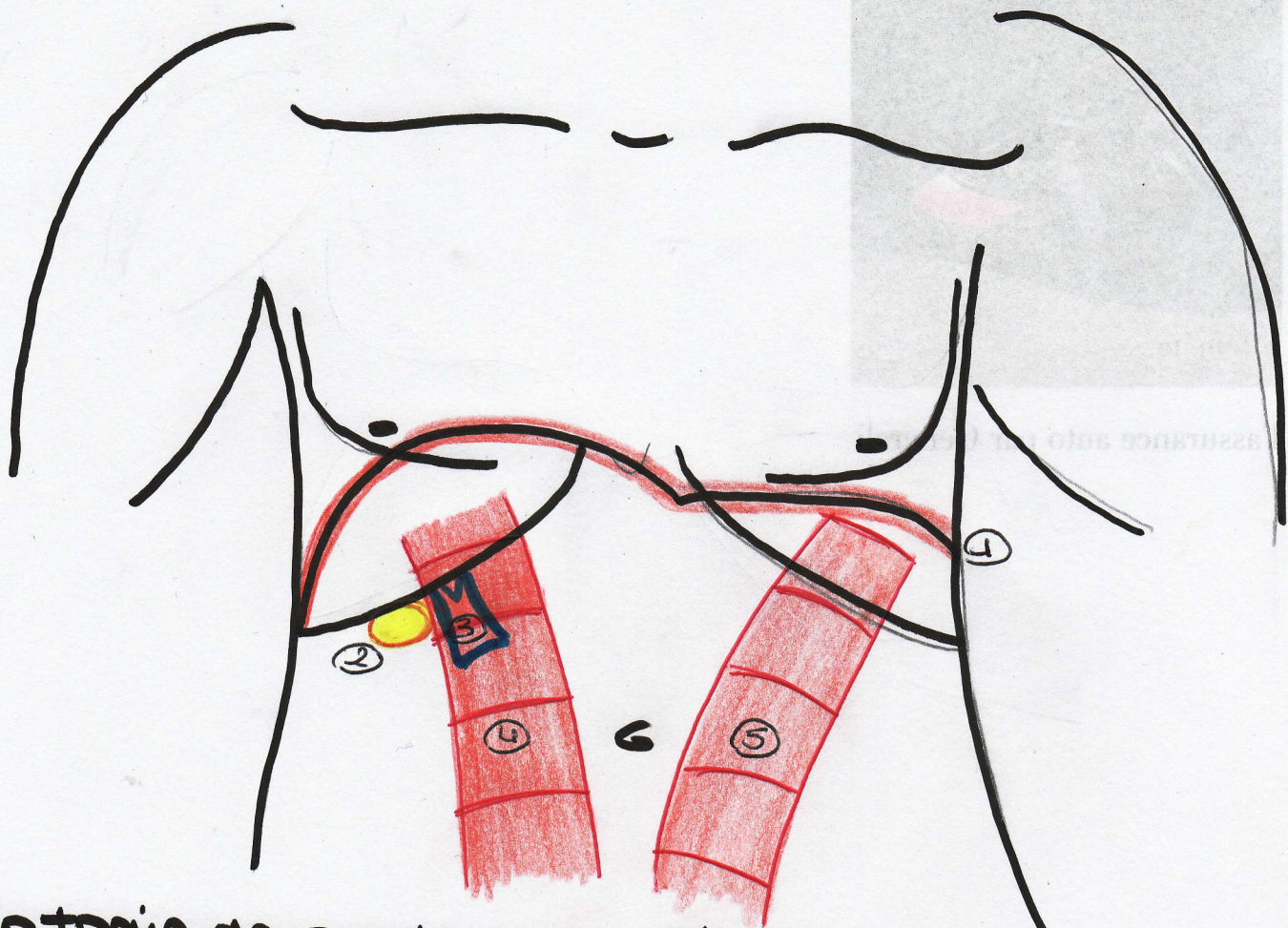
Vue supérieure du foie



- ① vésicule biliaire
- ② ligament rond
- ③ ligament de la VCI =
part fibreuse entre les 2
bords du sillon cave
- ④ veine cave inférieure

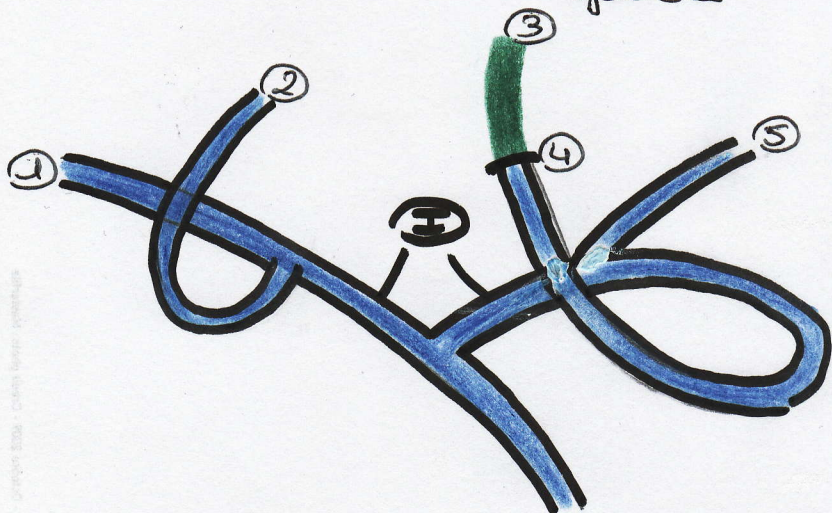
L Ca = lobe caudé
L Ca u = lobe caudé

Vue inférieure du foie



Anatomie de surface de l'abdomen et muscles droits

- ① diaphragme
- ② point de Murphy = perçection de la vésicule biliaire
- ③aine porte avec l'artère hépatique
- ④ muscle grand droit droit
- ⑤ " " " gauche



- ① branche portale distale II
- ② " " " α
- ③ ligament ardens
- ④ recessus de Rex
- ⑤ partie horizontale
- ⑥ partie ombilicale

Système veineux hépatique