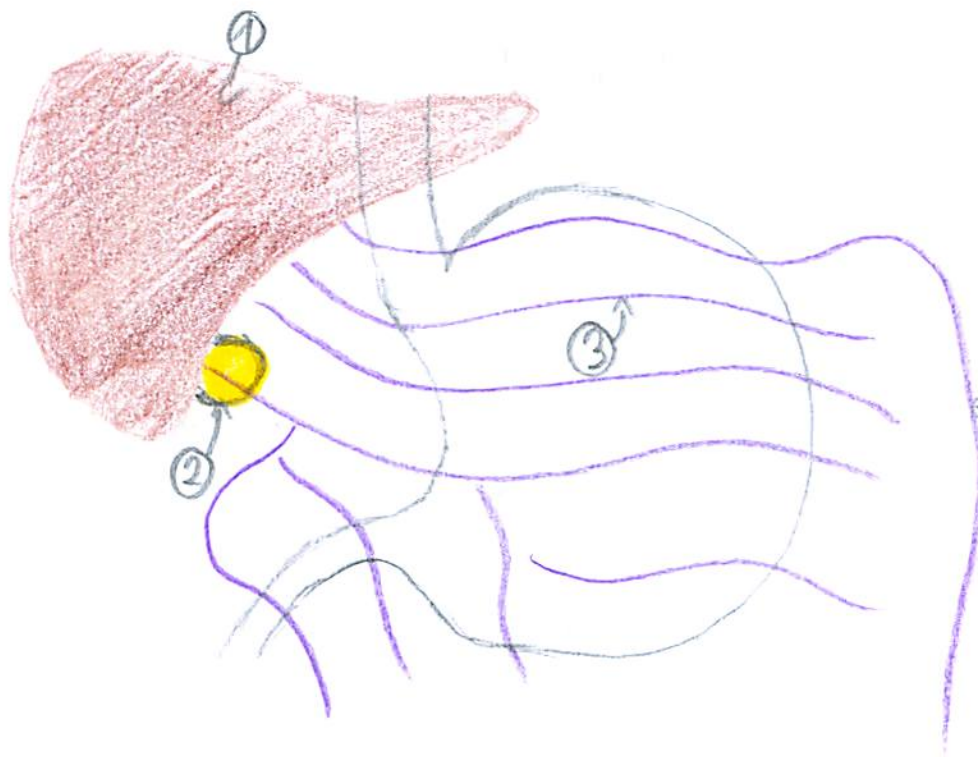


- ① foie
- ② vesicule biliaire
- ③ petit épiploon
- ④ grand épiploon

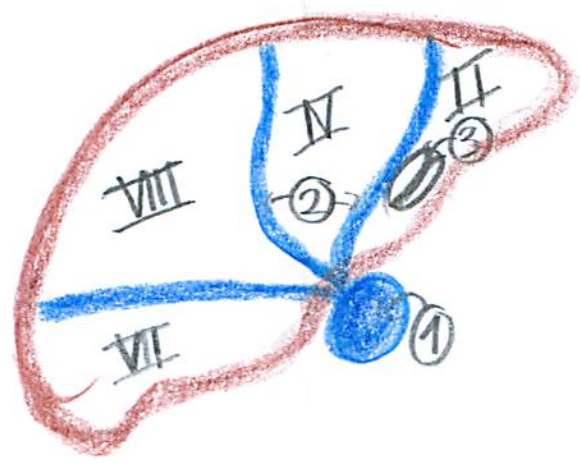
! Coupe scanner au niveau de la bifurcation portale!
(T12)

AV ↑
D ←



- ① veine porte
- ② branche portale droite et gauche
- ③ vesicule biliaire

! Coupe scanner au niveau de la convergence cavo-hépatique!
(T10)



- ① veine cave inf
- ② veine hépatique
- ③ abcès dans le segment II