

L2

Date : 09/01/2012

2011-2012

Professeur : Pr. Baqué

Nombre de pages : 9

APPAREIL DIGESTIF

Ronéo n° : 13

Intitulé du cours : Estomac et carrefour duodéno-pancréatique

Chef Ronéo: Gabriel Al Khansa

*Binôme : Alistair Baber
Marion Ast*



Corporation des Carabins

Niçois

UFR Médecine
28, av. de Valombrose
06107 Nice Cedex 2
www.carabinsnicois.com
vproneo@gmail.com

Partenaires



Anatomie : Estomac et carrefour duodéno-pancréatique

Lun 09/10/2012

On va continuer le cours sur le digestif haut intra-abdominal. On a eu des bonnes notes en anatomie au partiels. Il est agréablement surpris. *On va décrire l'ensemble « estomac et carrefour duodéno-pancréatique » pour une raison de contraction de cours (avant c'était séparé).*

I) Anatomie topographique

Le diaphragme est asymétrique. Sur le schéma, on voit le mamelon, le grand pectoral, la coupole droite qui remonte jusqu'au mamelon droit. L'estomac est un organe **thoraco abdominal**. La région thoraco abdominale est entre la ligne bi-mamelonnaire et la ligne bi sous costale. On ne peut pas palper l'estomac. Les tumeurs de l'estomac ne se détectent pas par la palpation sauf pour les grosses tumeurs de l'antrum. L'estomac est masqué en grande partie par les côtes. Au sein du cadre du duodénum il y a le pancréas. C'est un organe sus ombilical (dans la région épigastrique). L'Hypochondre droit est occupé par le foie (on verra une autre fois =). Horizontalement s'insère du péritoine qui donne des expansions viscérales pour entourer les viscères et transversalement s'insère le mésocolon transverse qui retient le colon transverse à la paroi postérieure. Le méso segmente la cavité abdominale en 2 étages :

- un **étage supra-mésocolique**
- un **étage infra-mésocolique**.

L'Œsophage et l'estomac sont des organes supra mésocoliques. On peut avoir des péritonites dans l'étage supra-mésocolique (cholécystites aiguës...) ou dans l'étage infra-mésocoliques.

II) Anatomie descriptive

On observe l'antrum de l'estomac. Après l'antrum il y a le duodénum qui forme un cadre, comme un pneu, avec le pylore (= le sphincter qui régule le passage du bol gastrique vers le duodénum). Le duodénum comprend plusieurs portions : **D1**, **D2** (vertical), **D3** (horizontal) et **D4** (ascendant) jusqu'à l'**angle de Treitz** (angle duodéno-jéjunal). Le pancréas est une glande allongée transversalement qui se trouve en arrière de la partie distale de l'estomac, qui a une forme de feuille de chêne et qui présente 4 portions :

- la portion droite : **tête**
- portion intermédiaire : **isthme**
- le **corps** (en arrière de l'estomac)
- la **queue** (dans hypochondre G)

Il comprend 2 prolongements accessoires :

- en arrière de D1 = **processus omental ou tubercule omental**
- Entre D2 et D3 : **crochet du pancréas** ou **processus insinatus** ou **processus caudet** ou **petit pancréas de Winslow** (qui est là pour des raisons embryologiques)

La couleur du pancréas est *jaune/orangée*.

1. Voies Biliaires

La **voie biliaire gauche** rejoint la **voie biliaire droite** (qui viennent du foie) pour former la **confluence biliaire supérieure**, puis la **voie biliaire principale** et qui reçoit la **voie biliaire accessoire** (ou vésicule biliaire) au niveau de la **confluence biliaire inférieure**. Cette dernière s'abouche dans la voie biliaire principale par le **conduit cystique**. L'union du conduit cystique et de la voie biliaire principale donne un canal : le **canal cholédoque** (il passe en arrière de D1, traverse la tête du pancréas et se déverse en D2).

La sécrétion de bile est d'**1,5L / 24h**.

Un mot sur l'anatomie descriptive de la vésicule : il y a un corps, qui est collé à la face inf du foie, avec le fond vésiculaire, un collet et un canal ou conduit cystique.

2. Voies Pancréatiques

Les voies pancréatiques drainent le suc pancréatique.

NB : le pancréas sécrète l'insuline et le glucagon (*fonction endocrine*) et le suc pancréatique qui contient des grains de zymogène (*fonction exocrine*).

On voit une cassure au niveau de l'isthme puis il y a l'abouchement du conduit pancréatique principal ou **canal de Wirsung** au même endroit que l'abouchement de la voie biliaire principale. Le **canal pancréatique accessoire** ou **canal de Santorini** qui se draine directement au niveau de D2. L'union du conduit cholédoque et du conduit de Wirsung forme une dilatation angulaire avant l'abouchement en D2. Cela s'appelle l'**ampoule Hépatopancréatique de Vater**. Elle est régulée par un sphincter : le **sphincter d'Oddi** (commandé par SNV).

La bile active le suc pancréatique. Elle active les grains de zymogène. Il y a alors dissolution des aliments : transformation du chyme en chyle. Toute pathologie du pancréas peut entraîner une pathologie biliaire et vice versa. En effet, pour une maladie du pancréas il peut y avoir une rétention de bile.

Pathologies:

- Le **cancer de la tête du pancréas** entraîne un *ictère nu*. Pourquoi nu ? Car il n'y a pas d'autre signe que l'ictère. La tumeur comprime l'issue de bile ; celle-ci est alors contenue dans le sang : on devient jaune. Il n'y a ni fièvre, ni douleur, ni vomissement.
- Alors que le **cancer du corps ou de la queue du pancréas** ne donne *pas d'ictère* (car pas d'obstruction des voies biliaires). Le cancer du corps du pancréas donne souvent des *douleurs dorsales*.
- Un calcul vésiculaire qui bloque l'issue de la bile entraîne une activation des grains de zymogène par la bile au niveau du pancréas. On a alors une auto digestion du pancréas. Cela correspond à une **pancréatite aiguë biliaire**. Elle donne des douleurs épigastriques horribles souvent associées à des vomissements (les malades ont mal en sus ombilical). On pose la question suivante aux patients : est-ce que cette douleur donne l'impression de traverser le corps ? Il faut faire un diagnostic rapidement sinon on ne peut plus opérer les tumeurs du pancréas (et c'est la seule thérapie possible).

NB : Attention les douleurs pancréatiques ne sont pas abdominales mais **DORSALES** (c'est super important !).

Grace à l'endoscopie, on peut voir les papilles duodénales (il y en a 2) sur la paroi médiale de D2. On trouve une **papille mineure** et une **papille majeure**. La papille mineure reçoit la voie biliaire accessoire (canal de Santorini) et la papille majeure reçoit l'ampoule de Vater et donc le canal hépato-pancréatique. Il existe un pli muqueux (qui est reconnaissable en endoscopie) et qui permet d'identifier l'ostium. Ensuite, c'est le début des plis muqueux du grêle. En effet, tout l'intestin grêle est plissé pour augmenter la surface d'absorption.

Si on enlève la muqueuse, il existe une fenêtre musculaire qui laisse le passage de l'ampoule de Vater. Il existe un point de faiblesse en arrière de la papille qui est responsable de ce que l'on appelle les **diverticules du duodénum**. Ceux-ci sont liés à des troubles de pression ou encore des discordances de la fonction gastro duodénale. Cette maladie est rare et entraîne des troubles de la compression biliaire. C'est une des étiologies rares de l'angiocholite aiguë. Cela peut donner une infection de la voie biliaire qui s'explique par la présence de calculs. Les diverticules du duodénum peuvent donner des perforations postérieures ou saigner (hémorragies diverticulaires).

III) Vascularisation

I) Artères

L'aorte donne le **Tronc Cœliaque** qui donne la **gastrique gauche ou coronaire stomacique**, la **splénique (sinueuse)** et l'**hépatique commune**. La 2^e branche viscérale est la **mésentérique supérieure** qui est issue de L1 et qui a un trajet vers le bas. L'angle gastrique est au niveau du tronc cœliaque. L'estomac est vascularisé par des cercles artériels : il existe un cercle de la petite courbure et un cercle artériel de la grande courbure.

- **Cercle artériel de la petite courbure** : L'**artère gastrique gauche** longe la petite courbure et vient, à partir de l'artère hépatique commune, pour donner l'**artère gastrique droite**. Donc l'artère gastrique gauche (qui vient du tronc cœliaque) et l'artère gastrique droite (qui vient de l'hépatique) forment un cercle : le **cercle vasculaire de la petite courbure**. L'**artère hépatique commune** donne une branche qui passe en arrière de D1 : l'**artère gastro duodénale**. L'artère hépatique commune prend ensuite le nom d'**artère hépatique propre** qui va se diviser en 2 pour vasculariser les 2 parties du foie que nous verrons ultérieurement.
- **Cercle artériel de la grande courbure** : L'**artère gastro omentale gauche** (ou épiploïque gauche) se détache de la splénique avant que celle-ci atteignent la rate. Elle chemine le long de la grande courbure pour s'anastomoser avec l'**artère gastro omentale droite** qui elle, vient de l'artère gastro duodénale. La **gastrique postérieure** vient de la splénique et irrigue la grosse tubérosité gastrique.

Pathologie : Les **ulcères postérieurs de D1**, lorsqu'ils sont creusants, peuvent donner des *hémorragies* (parfois gravissimes !). Ils sont souvent provoqués par le stress. L'artère gastro duodénale permet de sous segmenter D1 entre une partie mobile et une partie fixe.

Caractéristiques des différentes portions du duodénum :

- D1 :
 - en arrière passe la gastro duodénale, d'où les hémorragies
 - le côté gauche est mobile et le côté droit est fixe
- D2 : est caractérisé par ses papilles et ses plis
- D3 est surcroisé par l'**artère mésentérique supérieure**. Elle passe en avt de D3. La chirurgie du 3^e duodénum est donc compliquée.
- D4 est ascendant et fixe.

La **gastroduodénale** va irriguer la *tête du pancréas et le duodénum*. Il y a deux branches (on se passe de détail). Ces deux branches reviennent vers l'artère mésentérique supérieure. Il y a un système anastomotique entre tronc cœliaque et l'artère mésentérique sup. Ce qu'il faut retenir c'est qu'il existe une anastomose artérielle entre les branches de la gastro duodénale et la mésentérique supérieure. Ces anastomoses expliquent les anévrismes digestifs en cas de syndrome du ligament arqué.

Syndrome du ligament arqué : Il peut y avoir des malpositions du ligament arqué médian par rapport aux artères. Ce Ligament appuie sur le tronc cœliaque et donne des troubles du débit. Le réseau artériel va alors compenser en dilatant les artères qui permettent les anastomoses entre les 2 systèmes. S'il y a compression du tronc cœliaque, le débit va augmenter via la mésentérique sup qui elle, n'est pas sténosée. Il y aura des anévrismes. **Les ruptures des anévrismes digestif** sont le plus souvent liée à un *syndrome du ligament arqué* ou à de *l'athérosclérose sur les ostiums des artères*.

2) Veines

« C'est simple les veines ! =) »

Toutes les veines du TD se drainent dans la **veine porte** qui naît en arrière de l'isthme du pancréas. La veine porte prolonge la **veine mésentérique supérieure** qui va ramener le sang depuis l'intestin grêle. La veine porte reçoit la **veine splénique** qui court en arrière du pancréas. La veine splénique est en arrière du pancréas et se jette au bord gauche de la **veine mésentérique supérieure** et c'est à ce moment-là que cette veine devient la veine porte.

Les **veines de la petite courbure** vont se jeter dans la veine porte. **Celles de la grande courbure** se drainent également dans la veine porte (c'est à dire les **veines gastro omentales D et G**). Certaines fois, l'irrigation veineuse peut aller directement dans la veine cave.

Pathologie : Dans la couche sous muqueuse, quand il y a une hypertension portale (cirrhose du foie par exemple, foie fibreux, débit sanguin ne passe plus aussi facilement) cela va se répercuter au niveau de la couche sous-muqueuse. Le sang veineux a du mal à atteindre la veine porte. Le sang va alors s'échapper. Mais où ? (suspens...) vers la veine cave ! Il y aura dans la sous muqueuse une zone d'anastomose porto cave. Il peut alors y avoir des **varices œsophagiennes** : il apparaît des gros lacis veineux en endoscopie. Dans la cirrhose, il y a donc des grosses veines dans la partie inférieure de l'œsophage. Ces veines sont des veines qui court-circuitent l'hypertension portale liée à la fibrose hépatique. Le risque est que cela lâche et que cela donne des hémorragies catastrophiques. Les personnes atteintes vomissent des litres de sang.

NB : Au niveau de l'anus il y a également un système d'anastomose porto cave. (Nous en reparlerons)

Tout le sang veineux digestif se draine dans la veine porte sauf à ses extrémités à la jonction oeso-gastrique (tendance au drainage dans la veine cave inférieure) c'est donc dans le réseau sous muqueux que vont se faire les anastomoses. En cas d'hyperpression liée à une cirrhose, il y aura hypertension portale, une gastrite d'hypertension portale et il y a une turgescence veineuse de la muqueuse avec des hémorragies chroniques. Quand l'hypertension portale est chronique il y a formation de *VO (varices œsophagiennes)*.

Le **tronc veineux gastro colique** est la jonction entre la **veine gastro omentale droite** et la **veine colique supérieure droite**.

IV) Innervation

Le **ganglion lunaire** représente les formations nerveuses, en forme de semi lune, qui sont unies par leur bord médial (c'est au-dessus du tronc coeliaque). Les bords médiaux reçoivent le tronc **postérieur du X** et donc des **fibres parasympathiques** et les cornes latérales reçoivent les **nerfs grand splanchniques, orthosympathique** (« revoyez votre cours de l'an dernier » ...) : il y a donc un mélange des fibres para et ortho sympathique. Il y a formation d'un plexus. Il y a un plexus destiné au foie qui va suivre l'artère hépatique. Il y a également un plexus nerveux qui va aller jusqu'à la rate permettant sa dilatation, sa contraction...

Il y a deux nerfs pneumogastriques. Les deux nerfs vont donner des branches qui vont se diviser au niveau de la face ant et de la face post de l'estomac. *L'innervation de la sécrétion acide* est régulée **par le SNV**.

→ Avant on pensait qu'en coupant les nerfs on stoppait les ulcères. Cela entraînait des diarrhées. On a alors fait des vagotomies sélectives (on ne coupait que les branche du X qui allaient a l'estomac), puis hyper sélectives. Mais il y avait tout de meme des récides. Il y a ensuite les antihistaminiques, le tagamet puis les inhibiteurs de la pompe à proton (mopral). Dans les années 80-90, on a arrêté d'opérer les patients qui avaient des ulcères gastriques. En effet, la régulation n'est pas seulement nerveuse mais aussi chimique (l'acidité est également causée par des bactéries).

Historique : Autrefois, on pensait qu'il n'y avait pas de bactérie dans l'estomac car le pH est trop bas. Un scientifique avait la conviction que le micro-organisme hélicobacter pylori était la bactérie responsable des acidités. Il aurait donc fallu traiter les patients par antibiotiques pour décontaminer l'estomac. Cependant, personne ne le croyait. Il a alors démontré sa théorie en faisant des tests sur lui-même (il avait lui-même une gastrite). La recherche a ensuite démontré que hélicobacter pylori était effectivement responsable des gastrites. Ce monsieur a obtenu le prix Nobel.

De nos jours, il y a une diminution de l'incidence des ulcères et donc des cancers. Les ulcères peuvent être traités par antibiotiques et par les inhibiteurs de la pompe à proton.

« Maintenant faisons une coupe ! » Nous allons voir *la notion de lame rétro-portale*. Il y en a deux :

- **une lame rétro-pancréatique droite**, qui est dans un plan frontal, et qui unit l'artère mésentérique supérieure au crochet du pancréas.
- **Une lame rétro pancréatique gauche**, sagittale

Ces lames représentent la réunion des éléments vasculaire, lymphatiques et nerveux du pancréas. Les plexus s'engagent le long de la mésentérique sup et vont innerver le grêle et le pancréas. Si on considère les ganglions lunaires, on comprend pourquoi les douleurs pancréatiques donnent des douleurs lombaires.

Le long des artères il y a des ganglions de partout. La principale aggravation du cancer de l'estomac est la *diffusion métastatique* par atteinte des ganglions. Les cancers du pancréas sont graves. En effet, l'évolution métastatique se fait de façon très rapide car le pancréas est situé au niveau des centres lymphatiques de recueil (juste avant la citerne de Pecquet). 80% des cancers du pancréas ne sont pas réséquables au moment du diagnostic car il y a déjà un envahissement lymphatique. Et même en opérant, on ne peut en guérir que 10% de ces cancers.

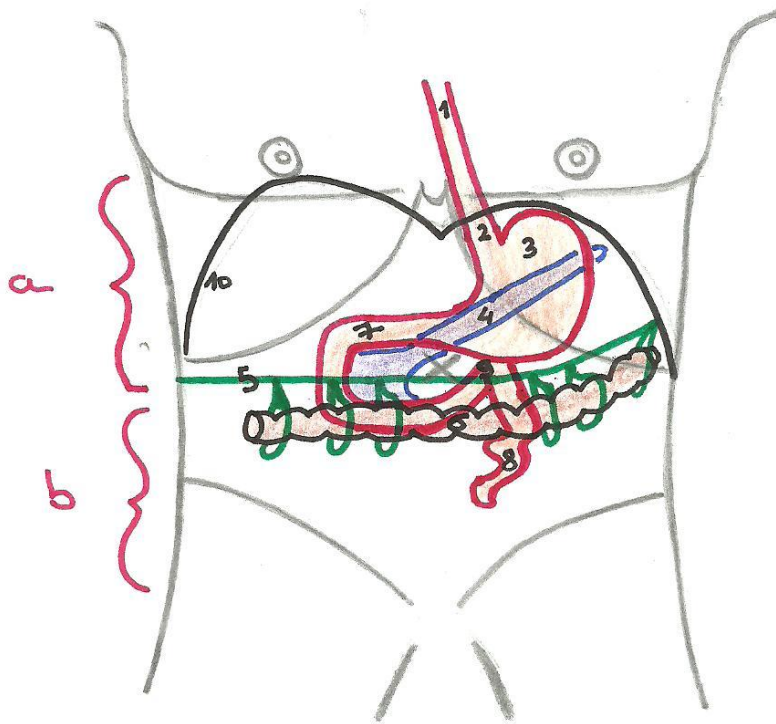
Ndlr (Alistair) : Difficile de prévoir comment les schémas sortiront à la repro... Ils sont faits pour être vue en couleur donc je pense que la ronéo sera mise sur le forum avec les vraies couleurs et ce sera surement bcp bcp

bcp mieux !

(Et puis la fiche FAR, que j'ai finie, sera encore plus claire)

Schémas

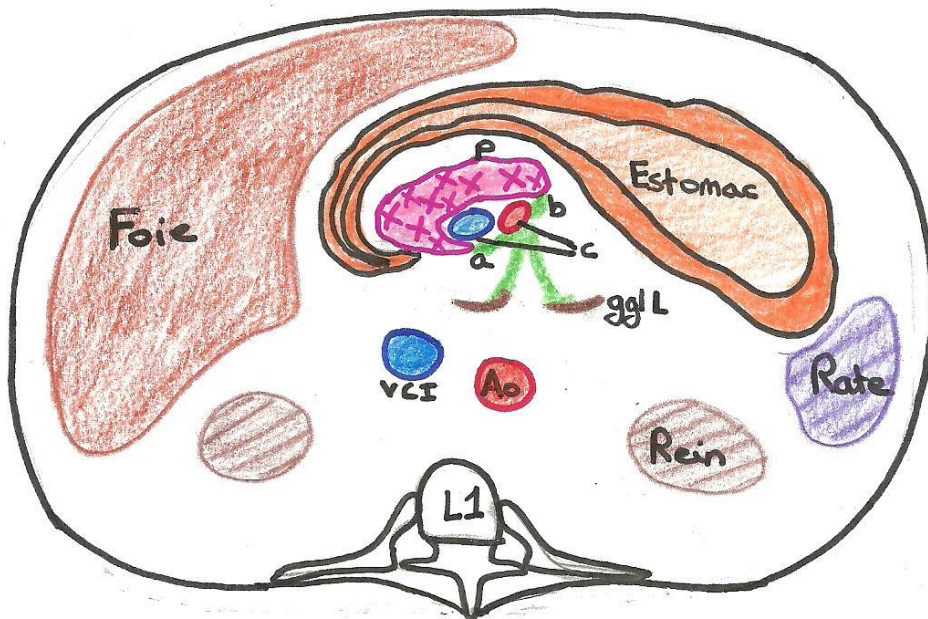
I/ Anatomie Topographique



1. Oesophage Th.
2. Oesophage Abd.
3. Estomac
4. Pancréas
5. Mesocolon Transverse
6. Colon Transverse
7. Duodenum
8. Intestin Grêle
9. Angle Duodeno-
-Jejunal
10. Diaphragme

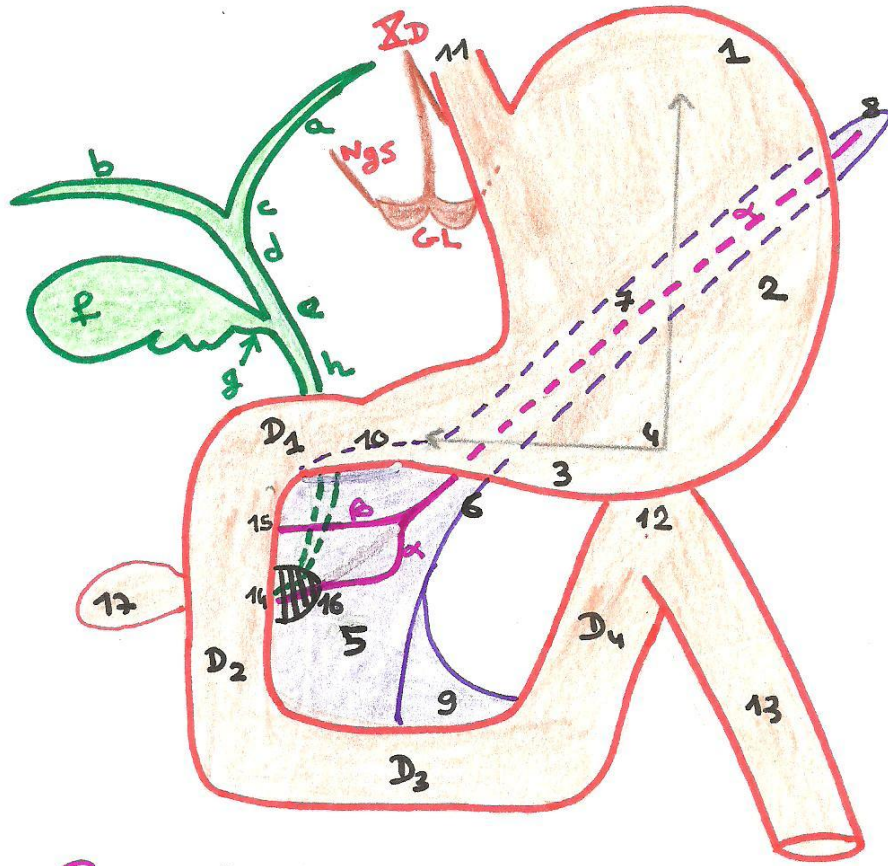
a. Etage Supramésocolique b. Etage Infra-mésocolique
 => Séparés par le Mésocolon Transverse

coupe en L1



- P: Pancréas
- Ao: Aorte
- vci: Veine Cave Inf
- ggl: ganglions
lucifères
- a: Lamina Retro Pancrea-
-tique Droite
- b: // // Gauche
- c: Artère et Veine
Mésentérique Sup

II/Anatomie Descriptive



→ Estomac:

- 1) Fundus
- 2) Corps
- 3) Antrum Pylorique
- 4) Angulus

→ Duodenum:

D1, D2, D3, D4

→ Pancréas:

- 5) Tête
- 6) Isthme
- 7) Corps
- 8) Queue

Proussus Accessoires:

- 9) Proussus Caudé
- 10) Processus Omental

→ Autre:

- 11) Oesophage Abd
- 12) Angle de Treitz
- 13) Jejunum
- 14) Papille Majeure
- 15) Papille Mineure
- 16) Ampoule de Vater
(Ampoule Hépatopancréatique)
+ Sphincter d'Oddi

→ Patho:

- 17) Diverticule du Duodénum
- 18) Replis Muqueux

□ Zone de Faiblesse

Voies Pancréatiques:

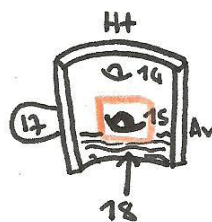
- a) Canal P_{pal} de Wirsung
- β) Canal Accessoire de Santorini

Voies Biliaires:

- a) Voie Biliaire Gauche (Conduit Hépatique G)
- b) = = Droite (= = D)
- c) Confluent/Convergence biliaire Sup
- d) Voie Biliaire P_{pal}
- e) Confluent/Convergence biliaire Inf
- f) Vésicule Biliaire
- g) Voie Biliaire Accessoire = Canal Cystique
- h) Canal Cholédoque

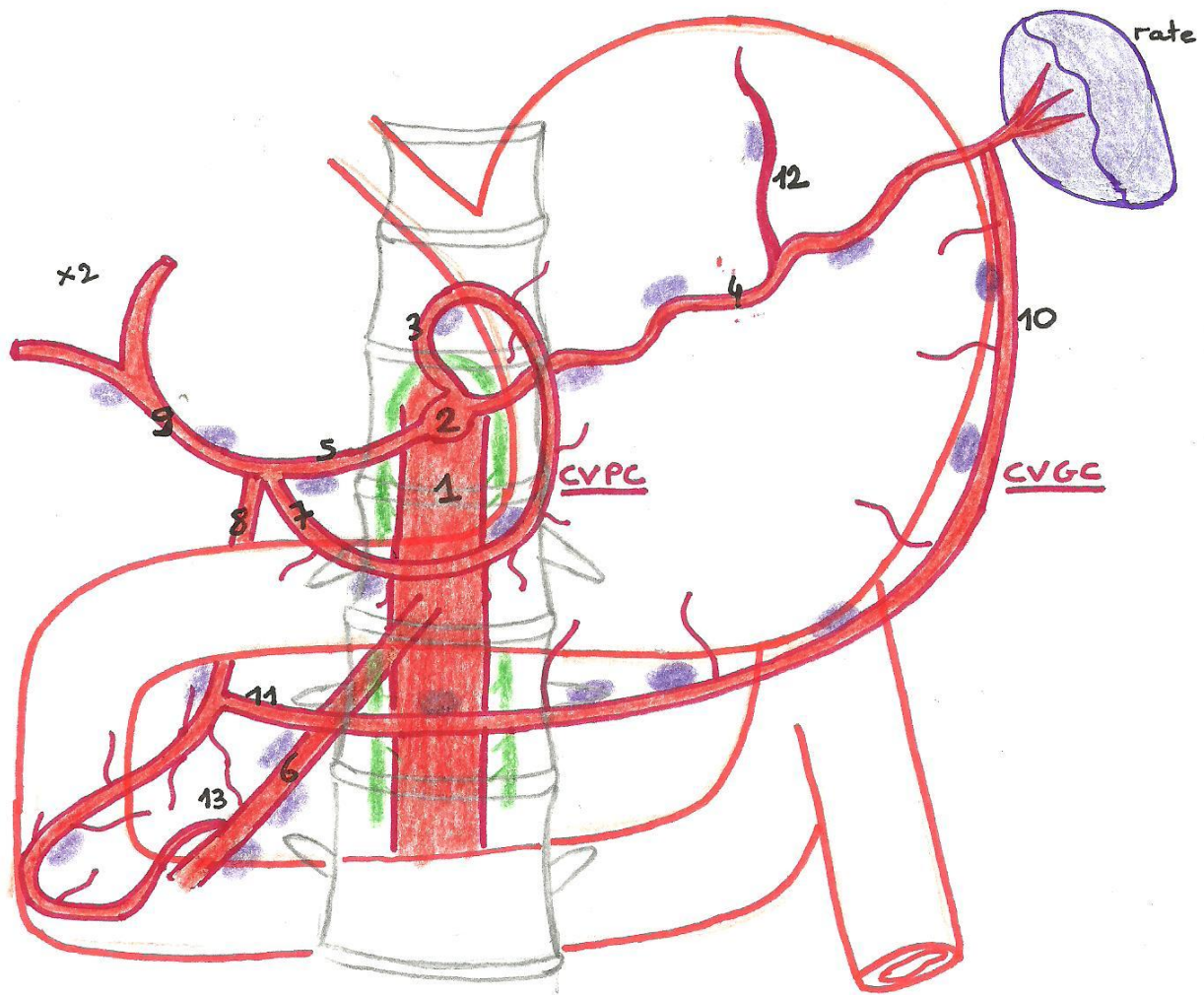
Eléments Nerveux:

- Σ_D: Nerf Vague Droit PΣ
 GL: Ganglion Lunaire (ou 1/2 lunaire)
 Ngs: Nerf Grand Splanchnique OΣ



III / Vascolarisation

① Artérielle et lymphatique



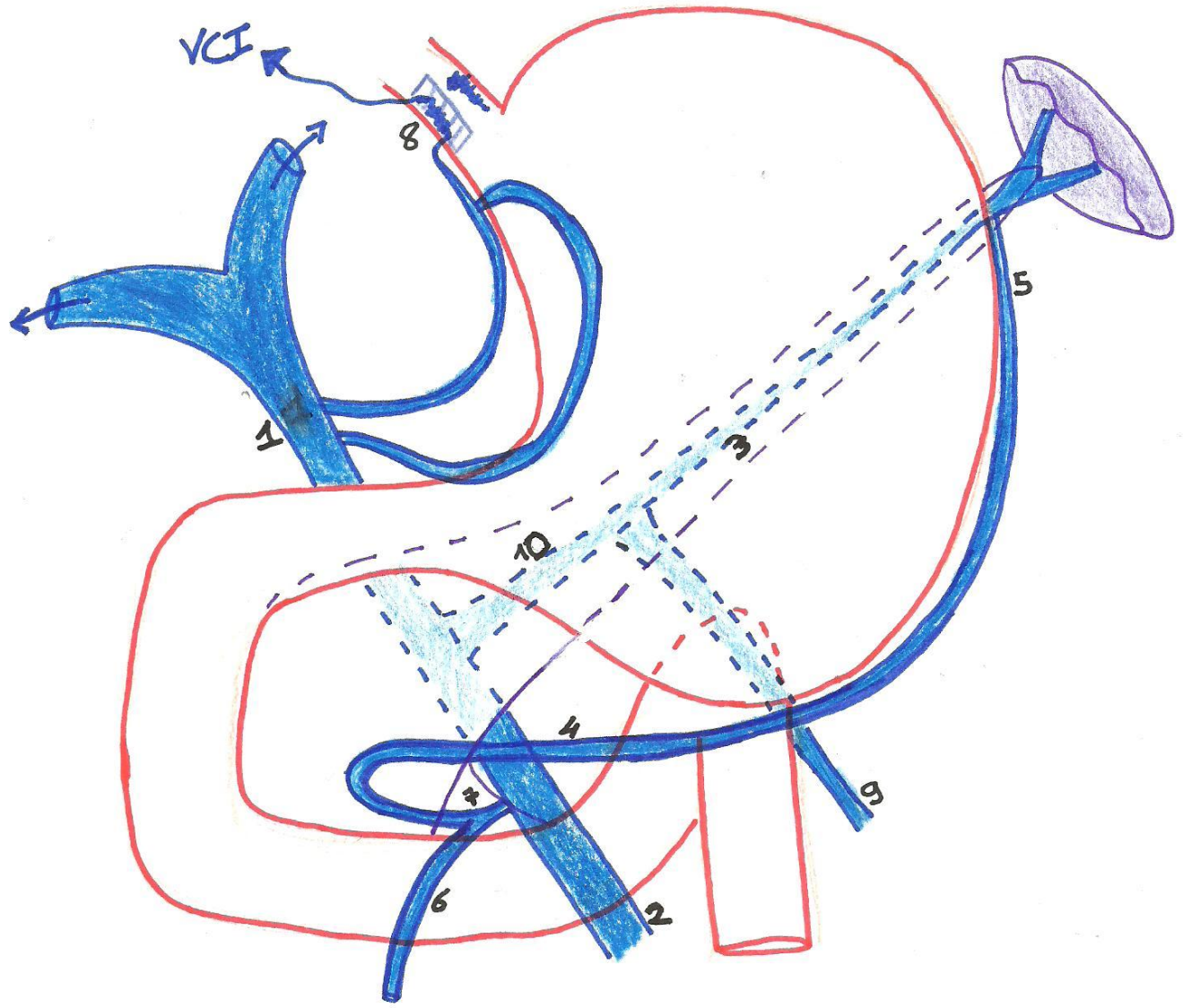
Cerclé Artériel de la Petite Courbure:

1. Aorte Abdominale
2. Tronc Coeliaque
3. Artère Gastrique Gauche
4. Artère Splénique
5. Artère Hépatique Commune
6. Artère Mésentérique Sup
7. Artère Gastrique Droite
8. Artère Gastro Duodénale
9. Artère Hépatique Propre

Cerclé Artériel de la Gde Courbure:

10. Artère Gastro | omentale D
| Epiploïque
 11. // // Gauche
 12. Artère Gastrique Postérieure
-
13. Anastomose entre vascul
Coeliaque et Mésentérique
Sup
- Lymphonœuds (ggl Lyn)

② Veineuse



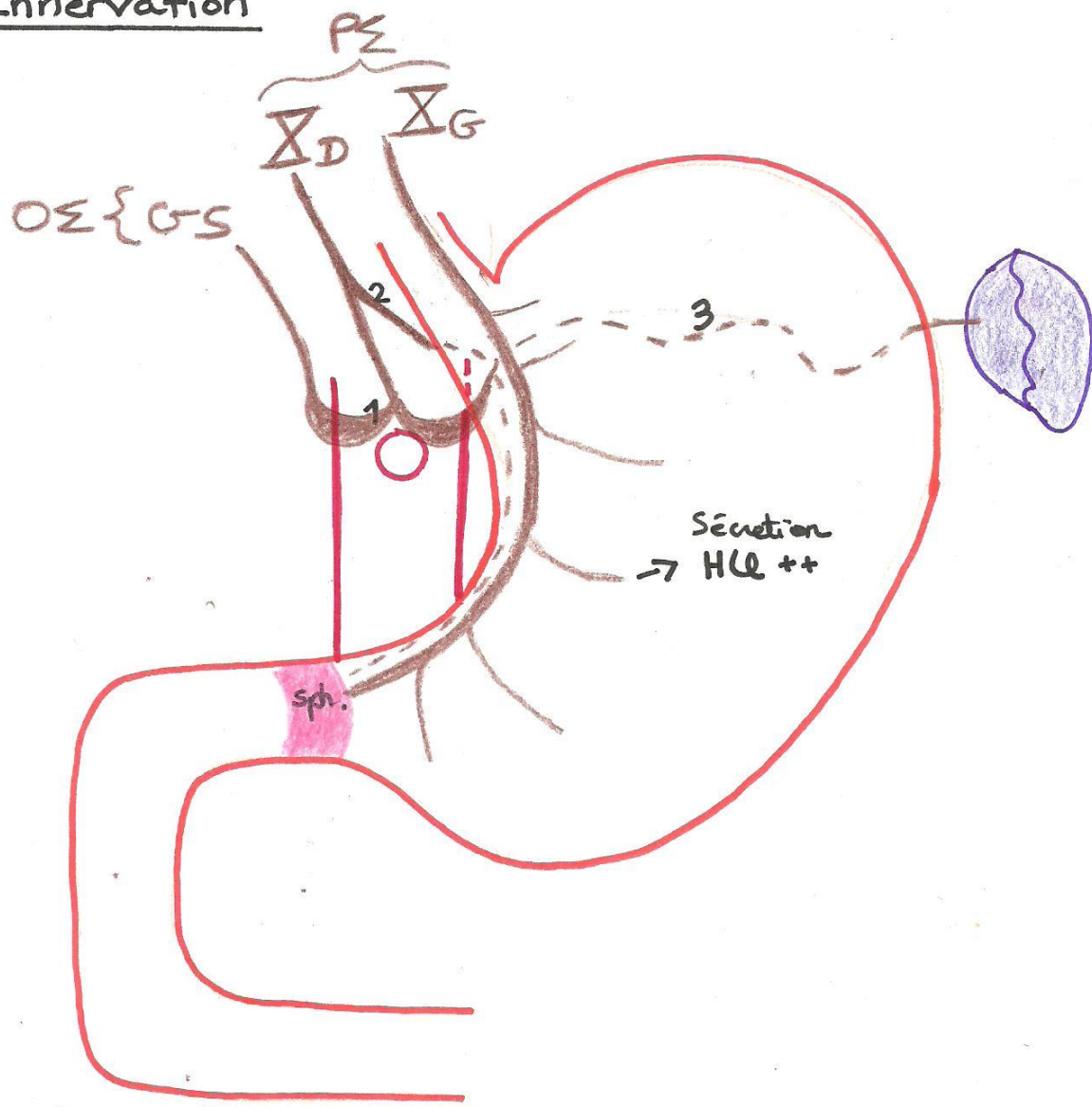
- 1. Veine Porte
- 2. Veine Mésenterique Sup
- 3. Veine Splénique
- 4. Veine Gastro Omentale Droite
- 5. " " " Gauche
- 6. Veine Colique Sup
- 7. Tronc Veineux Gastro Colique
- 8. Exemple d'Anastomose Porte Cave
niveau jonction Gastro-Oesophagienne
+ Veines Gastriques Droite et Gauche

Varice Oesophagienne

Bonus :) :

- 9. Veine Mésenterique Inférieure
- 10. Tronc Spléno-Mésentérique ou Spléno-Mésaraïque
= V. Splénique + V. Mésentérique Inf !

IV / Innervation



- GS Nef Grand Splanchnique
- Δ_G Nef Vague Gauche ANTERIEUR
- Δ_D Nef Vague Droit POSTERIEUR

1. Ggl Lunaire ou Semi-lunaire
2. Division du Nef Vague D $\begin{cases} \rightarrow$ Plexus Lunaire \\ \rightarrow Estomac, T.D, ... \end{cases}
3. Plexus de la Rate

