

Appareil Digestif Histologie

Dr Damien AMBROSETTI – 17.01.2012
(Pr Balas)

Appareil Digestif

- structure très complexe
- vocation fonctionnelle
 - contrôle entrées métaboliques
- premier maillon anabolique
 - Apport divers nutriments (macro et micro nutriments)
 - Eau
 - électrolytes

Appareil Digestif

- Fonctions purement digestives :
 - hydrolyse alimentaire, chimique et enzymatique, grâce à différentes sécrétions,
 - absorption des produits d'hydrolyse et des micro nutriments, etc.
- Fonctions associées :
 - fonctions mécaniques : mastication, motricité et péristaltisme, permettant la progression des ingesta dans le sens oral-aboral
 - fonctions de défense, car le tube digestif est largement ouvert vers le monde environnant

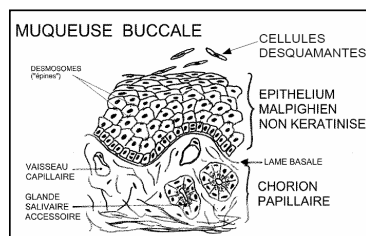
Cavité Buccale

- Structure fondamentale qui tapisse la cavité buccale la muqueuse buccale
- Différenciations de la muqueuse buccale :
 - 1 : les lèvres
 - versant interne de type muqueuse buccale (= épithélium malpighien pavimenteux stratifié non kératinisé)
 - versant externe : la peau (= épithélium malpighien pavimenteux stratifié kératinisé)
 - 2 : palais et gencives
 - 3 : langue (face supérieure)
 - 4 : les dents
 - 5 : les amygdales

MUQUEUSE BUCCALE

Epithélium

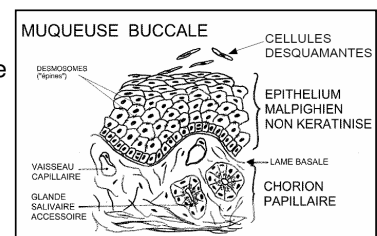
- malpighien pluristratifié non kératinisé
- reposant sur un chorion papillaire
- par l'intermédiaire d'une lame basale.



MUQUEUSE BUCCALE

Epithélium

- assise génératrice (mitoses)
 - couche des cellules spineuses (desmosomes)
 - couche desquamante
- La lame basale



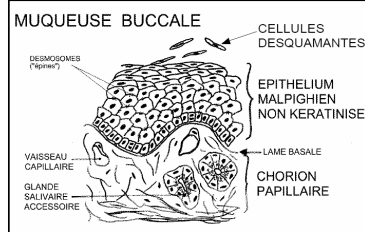
MUQUEUSE BUCCALE

Le chorion papillaire

- tissu conjonctif lâche vasculaire
- contenant des glandes salivaires accessoires (muqueuses)

Sous-jacents

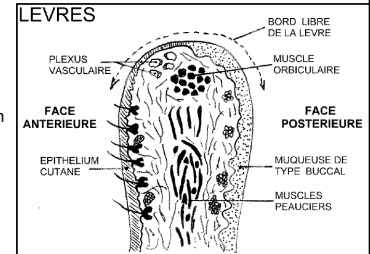
- muscles peauciers



DIFFERENCIATIONS BUCCALES

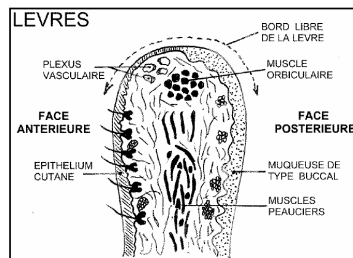
LÈVRES - Zone de transition brutale entre

- Postérieur
 - muqueuse de type buccal sur la face postérieure
 - épithélium malpighien pavimenteux stratifié non kératinisé,
- Antérieur
 - épithélium malpighien pavimenteux stratifié kératinisé sur le versant antérieur
 - la peau



DIFFERENCIATIONS BUCCALES

- Bord libre
 - peau glabre
 - dépourvue de structures annexes.
- Au delà on retrouve une peau contenant les annexes cutanées
 - glandes sébacées et sudoripares
 - structures pileuses



DIFFERENCIATIONS BUCCALES

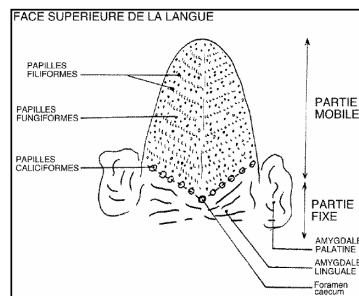
PALAIS ET GENCVES

- particularité de la muqueuse buccale dans ces 2 zones
 - le chorion possède une grande richesse en fibres conjonctives
 - Ancrées solidement sur le plan osseux sous jacent

DIFFERENCIATIONS BUCCALES

LA LANGUE

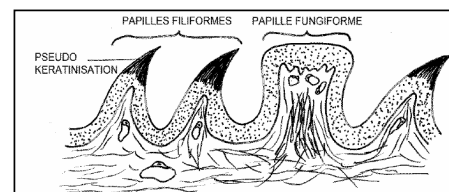
- plusieurs zones anatomiques de la langue
- face supérieure de la partie mobile
 - caractéristiques histologiques particulières
 - muqueuse buccale qui forme les papilles linguales
- 3 types
 - papilles filiforme
 - papilles fungiformes
 - papilles caliciformes

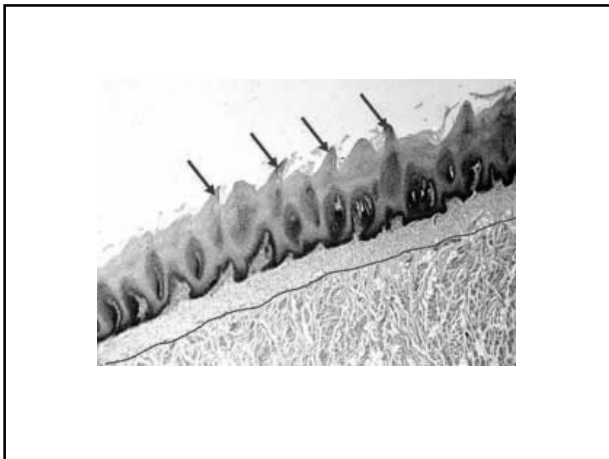


LA LANGUE

papilles filiformes

- Longues minces et rectilignes
- supportées par un axe papillaire conjonctif unique
- L'extrémité subit une pseudokératinisation





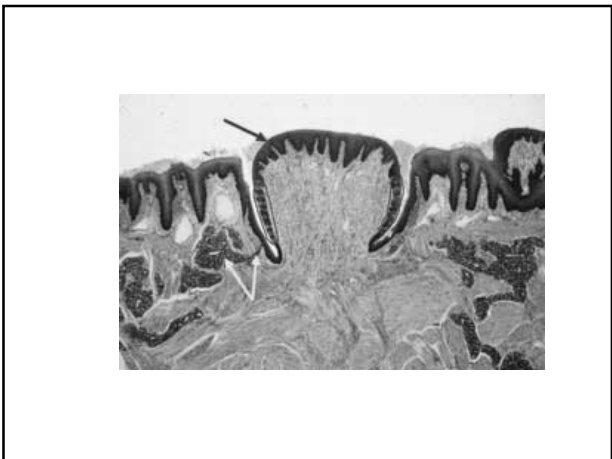LA LANGUE

papilles fungiformes

- En forme de champignon
- axe papillaire conjonctif plus développé et plus massif
- plexus vasculaire présent sous l'épithélium

LA LANGUE

- expliquant l'aspect macroscopique de ces papilles
- points plus rouges sur la surface de la langue.
- Présentent des bourgeons du goût
- analogues à ceux observés au sein de l'épithélium des papilles calciformes



LA LANGUE

papilles calciformes

- Morphologie
 - Volumineuses
 - réparties de part et d'autre du foramen caecum sur la ligne du V lingual.

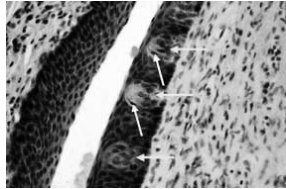
LA LANGUE

- Epithélium de type buccal
- parois latérales du vallum
 - petites structures, ovoïdes ou en tonnelet
 - incluses dans l'épaisseur de l'épithélium malpighien
 - bourgeons du goût.

Bourgeons du goût

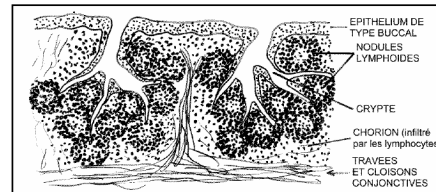
Plusieurs types de cellules.

- cellules fusiformes et claires qui ont valeur de cellules de soutien
- cellules fusiformes plus sombres sont les cellules sensorielles
 - font synapse avec des afférences nerveuses à leur pôle basal
 - pôle apical des cellules sensorielles
 - pinceau de longues microvillosités
 - portent les récepteurs membranaires du goût.

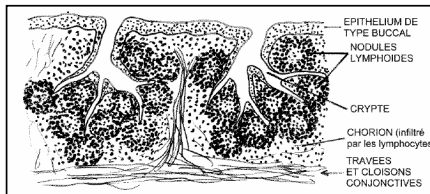


Les amygdales

- forment plusieurs entités constituant le cercle amygdalien de Waldeyer
- amygdales palatines sont les plus volumineuses



- nombreux follicules lymphoïdes encastrés dans le chorion
- tissu lymphoïde majeure partie / chorion peu visible
- épithélium sus-jacent
 - souvent atrophique / cryptes plus ou moins profondes
 - source de pullulation microbienne et abcédation



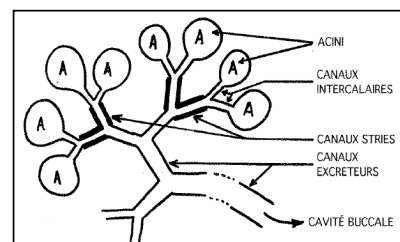
LES GLANDES SALIVAIRES

- réparties en 3 groupes
 - glandes parotides
 - glandes sous-maxillaires
 - glandes sub-linguales
- drainées par de volumineux canaux débouchant dans la cavité buccale.
- glandes salivaires accessoires
 - disséminées dans l'ensemble de la muqueuse buccale
 - canaux de drainage mal individualisés et de petite taille

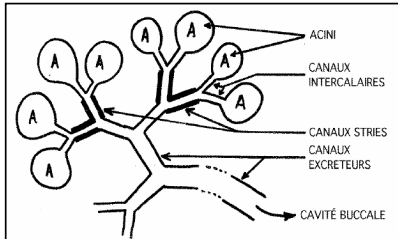
Acinis

- glandes tubulo acineuses ramifiées et lobulées
- acinis de nature séreuse, muqueuse ou mixte
- acinis
 - regroupés en lobules et / ou microlobules
 - séparés par des espaces conjonctifs qui apportent la vascularisation et l'innervation
- structures épithéliales glandulaires (acini comme canaux)
 - séparés du tissu conjonctif lache environnant
 - par une lame basale

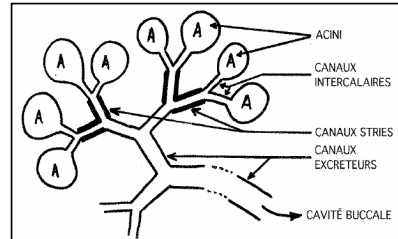
- acinis drainés par
 - canaux intercalaires.
 - canaux intralobulaires de petite taille



- canaux intercalaires se déversent dans
 - canaux de 2e ordre spécifiques des gldes salivaires
 - les canaux striés

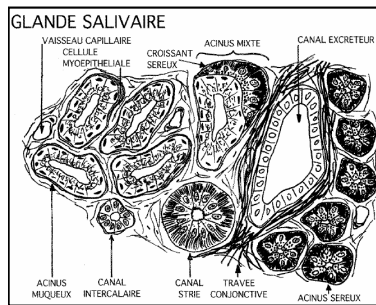


- canaux striés sont eux mêmes drainés par
 - volumineux canaux collecteurs
 - aboutissent au canal excréteur principal de la glande.



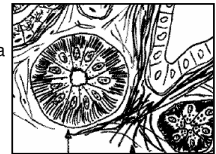
Canaux

- revêtus par un épithélium unistratié.
- Les canaux de 1er ordre (intercalaires)
 - bordés par des cellules cubiques basses peu différenciées .
- Les canaux de 3e ordre
 - bordés par un épithélium unistratié
 - fait de cellules peu différenciées
 - rôle purement de drainage de la salive

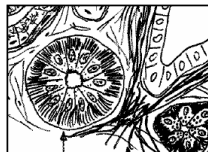


- Les canaux striés de 2e ordre sont bordés par

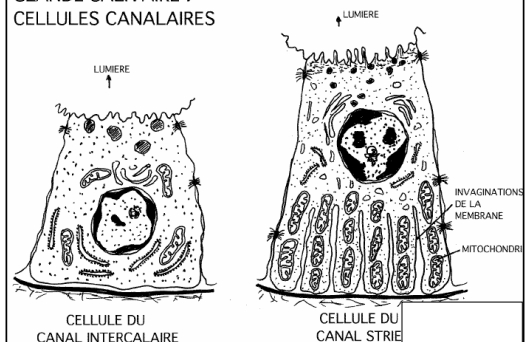
- cellules prismatiques hautes où le noyau sphérique est généralement au 1/3 médian de la cellule.
- pôle basal nombreuses interdigitations de la membrane plasmique parallèles les unes aux autres et contenant de très nombreuses mitochondries.
- appareil de Golgi bien développé et quelques granules sécrétoires apexiens. Cette cellule participe à la fonctionnalité sécrétoire de la glande salivaire en effectuant de nombreux transferts actifs (ce qui explique la structure du pôle basal).



- Les cellules striées peuvent aussi avoir un rôle sécrétoire, variable selon les espèces, participant à la formation de la salive au même titre que les acini.

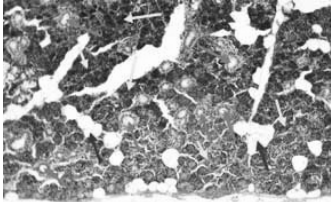


GLANDE SALIVAIRE : CELLULES CANALAIRES



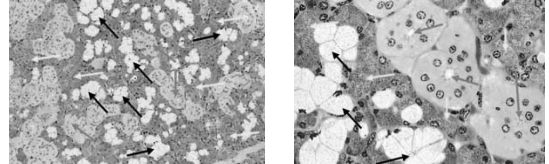
DIFFÉRENCES ENTRE LES TROIS TYPES DE GLANDES :

- La glande parotide
 - strictement séreuse.



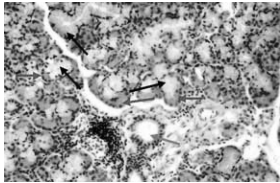
DIFFÉRENCES ENTRE LES TROIS TYPES DE GLANDES :

- La glande sous maxillaire
 - mixte séro-muqueuse
 - avec quelques acinis mixtes dans les lobules muqueux

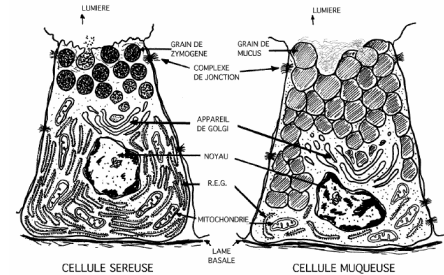


DIFFÉRENCES ENTRE LES TROIS TYPES DE GLANDES :

- La glande sub-linguale
 - presque exclusivement muqueuse
 - avec quelques acinis séro-muqueux.



GLANDE SALIVAIRE : ACINUS

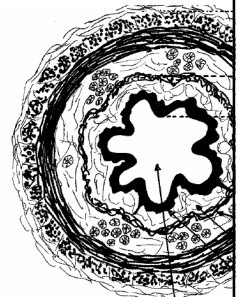


FONCTIONNALITÉ DES GLANDES SALIVAIRES

- Contrôle
 - essentiellement par le système nerveux autonome
 - certains peptides régulateurs du tube digestif
- sécrétion
 - amylase
 - sécrétion majoritaire parotidienne
 - digestion des glucides
 - lysozyme (bactériostatique), immunoglobulines...


TUBE DIGESTIF

- schéma général du tube digestif
- 4 couches
- se retrouvent à tous les étages.
- De l'extérieur vers la lumière :
 - Adventice
 - Musculaire
 - Sous-muqueuse
 - Muqueuse



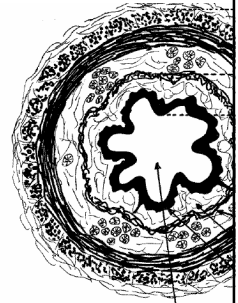
1 - L'adventice

- tissu conjonctif lâche
- contenant les nerfs et les gros vaisseaux
- assurant la trophicité à la paroi digestive




1 - L'adventice

- Œsophage
 - l'adventice va se confondre avec tissu du médiastin
 - au sein de la cavité thoracique
- Tube digestif hors oeso.
 - majorité de l'estomac et intestins
 - l'adventice est recouverte par la séreuse péritonéale



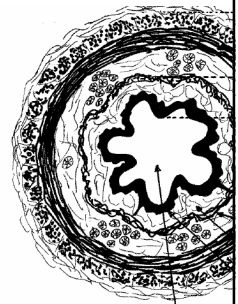
2 - La musculieuse

- Fibres musculaires lisses
- Couche longitudinale externe
 - parallèles
- Couche circulaire interne
 - concentriques



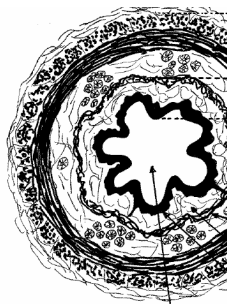
3 - La sous-muqueuse

- couche de tissu conjonctif vasculaire lâche
- glandes muqueuses
 - oesophage
 - drainées dans la lumière par des canaux excréteurs
- amas ganglionnaires
 - innervation intrinsèque
 - préférentiellement plaqué contre la CI
 - plexus de Meissner.



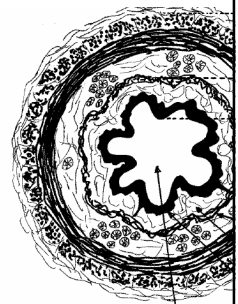
4 - La muqueuse

- l'épithélium de recouvrement
 - borde la lumière
 - structure la plus variable du tube digestif
 - fournit les propriétés fonctionnelles de chaque étage
 - repose sur un chorion conjonctif lâche
 - micro circulation est très riche : la lamina propria

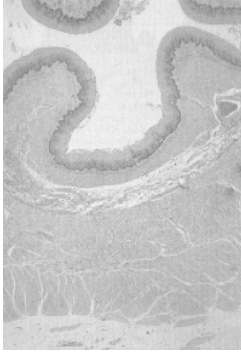


4 - La muqueuse

- la lamina propria
 - séparée de la sous muqueuse
 - par une mince couche de cellules musculaires lisses circulaires
 - la muscularis mucosae

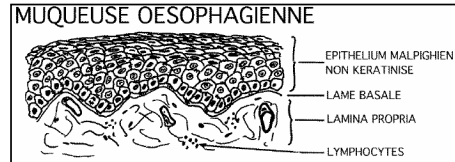


OESOPHAGE particularités



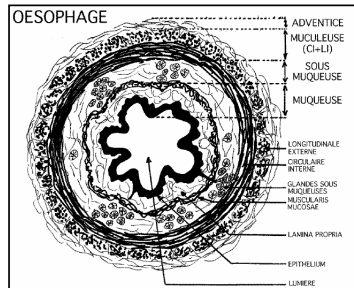
OESOPHAGE particularités

- Epithélium
 - pavimenteux stratifié non kératinisé
 - reposant sur le chorion lache papillaire de la lamina propria



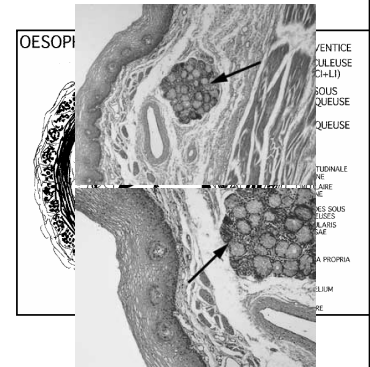
OESOPHAGE particularités

- Sous muqueuse
 - nombreuses glandes muqueuses
 - regroupées en îlots
 - collectés par des canaux recouverts d'un épithélium pluristratifié.



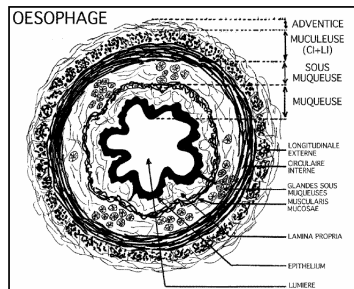
OESOPHAGE particularités

- Sous muqueuse
 - nombreuses glandes muqueuses
 - regroupées en îlots
 - collectés par des canaux recouverts d'un épithélium pluristratifié.



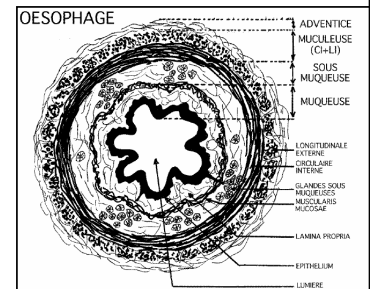
OESOPHAGE particularités

- Musculeuse
 - fibres musculaires de type lisse
 - fibres musculaires striées
 - tiers supérieur
 - diminution progressive jusqu'au tiers médian



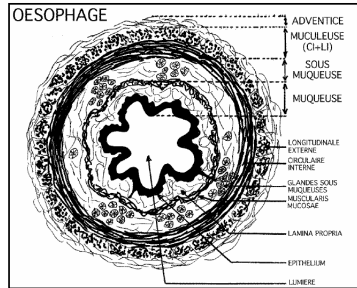
OESOPHAGE particularités

- Adventice
 - se confond avec le tissu médiastinal
 - au sein de la cavité thoracique



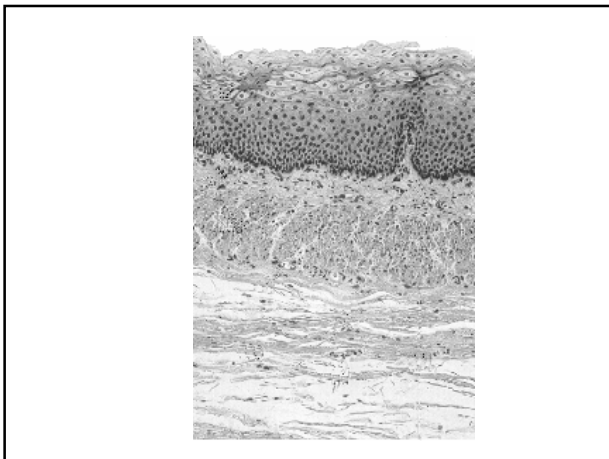
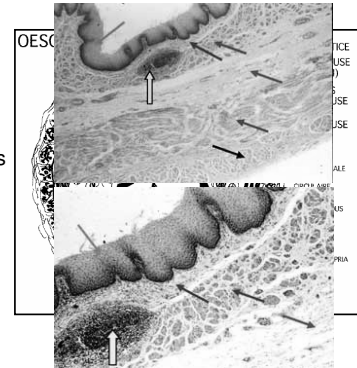
OESOPHAGE particularités

- Tissu lymphoïde
 - infiltrats lymphoïdes importants à proximité des lobules glandulaires
 - îlots lymphoïdes très développés à proximité de la jonction avec l'estomac



OESOPHAGE particularités

- Tissu lymphoïde
 - infiltrats lymphoïdes importants à proximité des lobules glandulaires
 - îlots lymphoïdes très développés à proximité de la jonction avec l'estomac

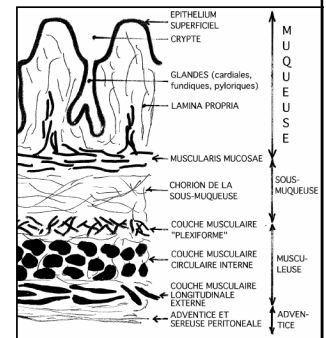


ESTOMAC

- Loge phrénique gauche de la cavité abdominale
- 2 parties
 - partie verticale (fundus)
 - partie horizontale (l'antre)

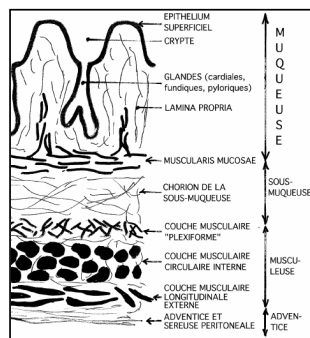
4 couches tissulaires :

- Adventice
- Musculeuse
- Sous-muqueuse
- Muqueuse



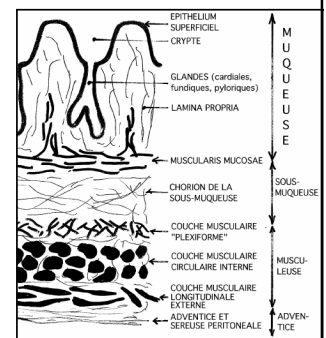
ESTOMAC

- Adventice
 - recouvert par la séreuse péritonéale sur sa plus grande surface
 - séreuse mésothélium du péritoine viscéral reposant sur la mince couche de tissu conjonctivo-vasculaire adventiciel



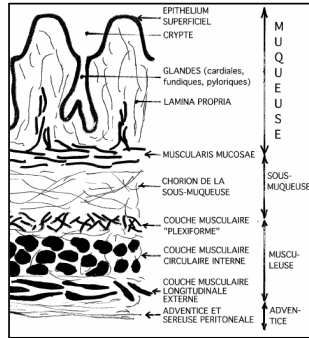
ESTOMAC

- Musculeuse
 - brassage du bol alimentaire
 - 3 couches
 - couche plexiforme profonde versant luminal
 - longitudinale externe
 - circulaire interne
 - renforcée au niveau du pylore par un véritable sphincter

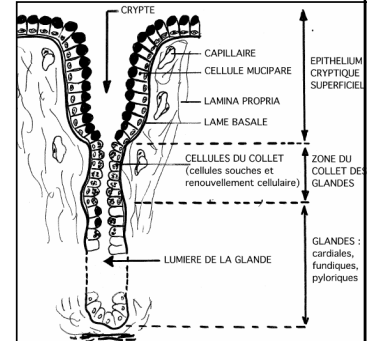


ESTOMAC

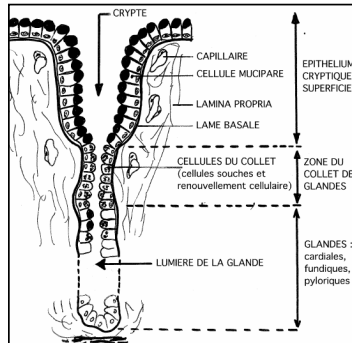
- **Sous-muqueuse**
 - conjonctif fibrocellulaire
 - contenant quelques fibres élastique
 - important réseau artérioveineux plexiforme profond connecté avec le réseau vasculaire muqueux
- **Muqueuse**
 - séparée de la sous-muqueuse
 - fibres musculaires lisses / muscularis mucosae



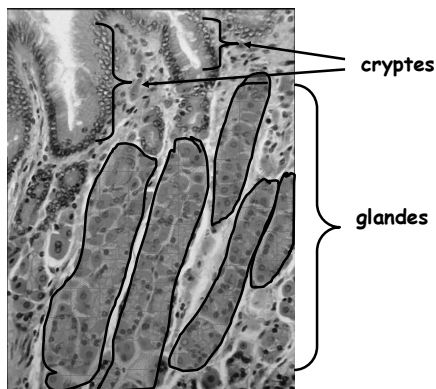
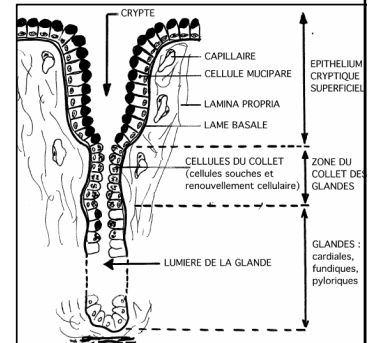
- **Epithélium**
 - cylindrique unistratifié
 - repose sur le chorion vasculaire de la lamina propria



- **surface / cryptes**
- **glandes**
 - Invagination de la base des cryptes dans la lamina propria

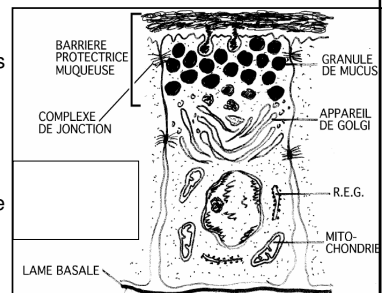


- **collet**
 - fond des cryptes
 - zone rétrécie
 - prolifération mitotique
 - zone de régénération



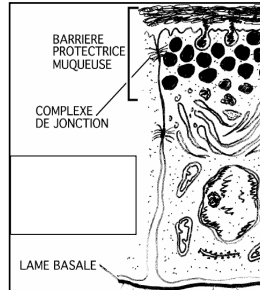
Epithélium cryptique superficiel

- **cellules mucipares.**
 - cellules muqueuses juxtaposées
 - complexes de jonction apexiens
- **propriété**
 - protection gastrique
 - barrière muqueuse



Barrière muqueuse - sécrétion gastrique

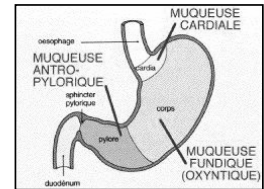
- complexes de jonction
 - interdit la rétrodiffusion du Proton H⁺ vers la paroi
- mécanismes permanents de réparation cellulaire
- Mucus
 - sécrété par exocytose
 - film cytoprotecteur
- sécrétion bicarbonatée
 - zone antrale
 - pouvoir tampon



différences morphofonctionnelles

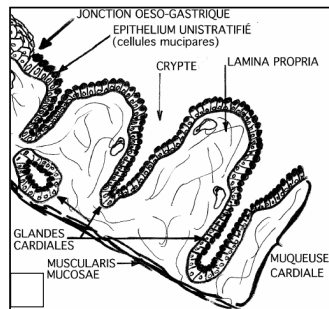
3 zones histologiques

- muqueuse cardiale
- muqueuse fundique
- muqueuse antropylorique



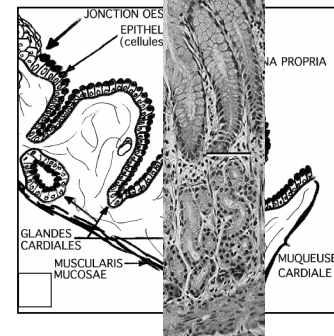
MUQUEUSE CARDIALE :

- épithélium glandulaire
 - unistratifié de type gastrique.
- cryptes cardiales
 - largement ouvertes
- Cellules
 - toutes du type mucipare
- Glandes
 - peu profondes
 - souvent obliques

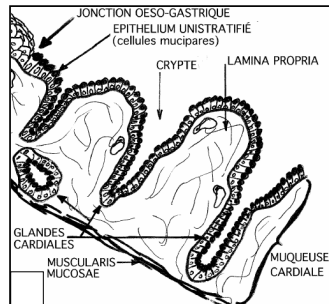


MUQUEUSE CARDIALE :

- épithélium glandulaire
 - unistratifié de type gastrique.
- cryptes cardiales
 - largement ouvertes
- Cellules
 - toutes du type mucipare
- Glandes
 - peu profondes
 - souvent obliques

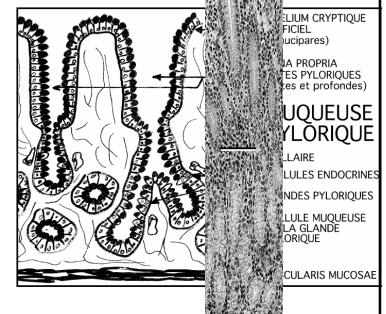


- cellules glandulaires
 - toutes de type muqueux.
- riche plexus veineux
 - dans le chorion de la muqueuse et de la sous-muqueuse
 - veines peuvent devenir turgescentes
 - au cours des hypertensions portales
 - Rupture/ hémorragies graves
- jonction-oesogastrique
 - amas lymphoïdes.

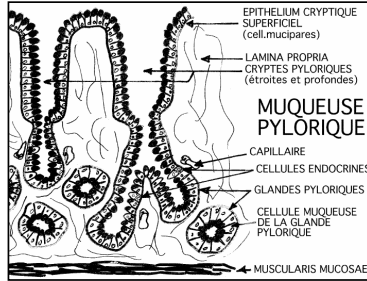


MUQUEUSE ANTROPYLORIQUE :

- cryptes
 - hautes et étroites
 - épithélium unistratifié de surface
 - constitué de cellules mucipares.
- glandes antrales
 - prolongent la zone du collet
 - comblent la lamina propria.
 - de type tubulo-ramifié
 - cellules de type muqueux

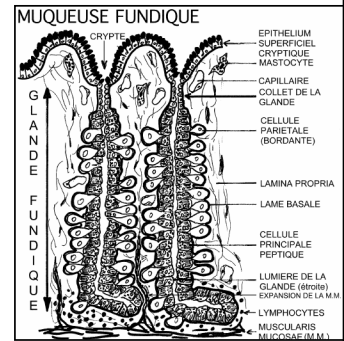


- cellules endocrines
 - Nombreuses
 - Isolées
 - Disséminées
 - rôle cytophysiologique majeur
 - très nombreux types de cellules endocrines
 - cellules à gastrine, cellules "G", sont les plus nombreuses



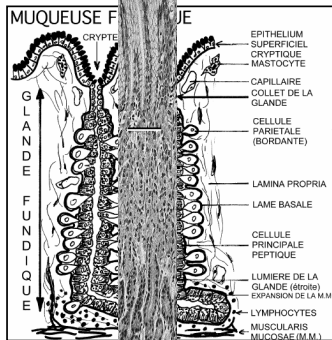
MUQUEUSE FUNDIQUE :

- Cryptes
 - sont nombreuses
 - peu profondes
 - Étroites
- L'épithélium unistratifié de surface
 - cellules mucipares.

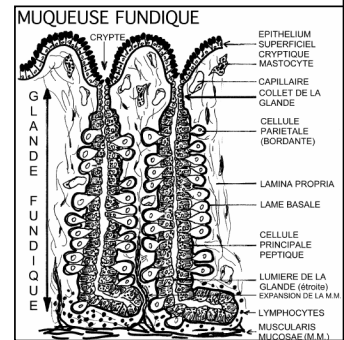


MUQUEUSE FUNDIQUE :

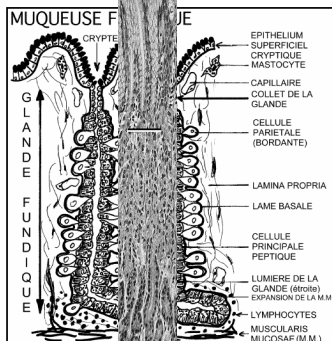
- Cryptes
 - sont nombreuses
 - peu profondes
 - Étroites
- L'épithélium unistratifié de surface
 - cellules mucipares.



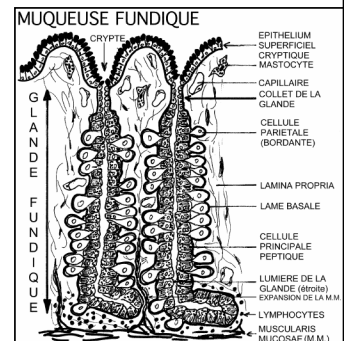
- glandes fundiques
 - Tubulaires
 - non ramifiées
 - rectilignes
 - très longues
 - occupent la totalité de la lamina propria
 - s'incurver dans la zone profonde, au contact de la muscularis mucosae



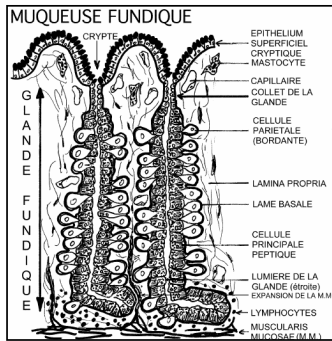
- glandes fundiques
 - Tubulaires
 - non ramifiées
 - rectilignes
 - très longues
 - occupent la totalité de la lamina propria
 - s'incurver dans la zone profonde, au contact de la muscularis mucosae



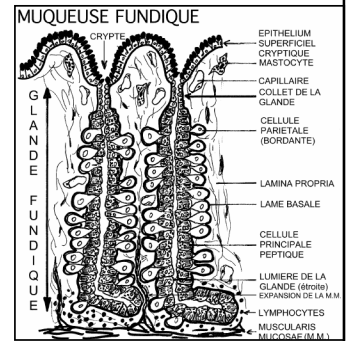
- lamina propria
 - petits infiltrats de lymphocytes
 - nombreux mastocytes.



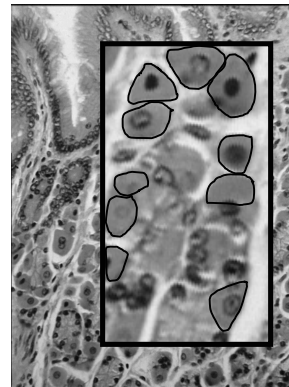
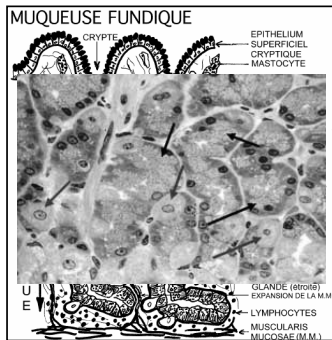
- épithélium glandulaire / 2 types cellulaires principaux
 - les cellules pariétales (ou bordantes)
 - les cellules principales peptiques
- cellules endocrines diffusées également présentes



- épithélium glandulaire / 2 types cellulaires principaux
 - les cellules pariétales (ou bordantes)
 - volumineuses, arrondies et claires
 - font hernie sur le mur latéral de la glande
 - sont majoritaires au 1/3 médian
 - mince prolongement cytoplasmique rejoint la lumière.

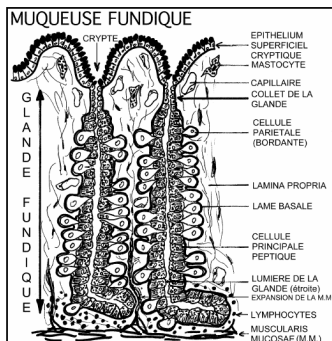


- épithélium glandulaire / 2 types cellulaires principaux
 - les cellules pariétales (ou bordantes)
 - volumineuses, arrondies et claires
 - font hernie sur le mur latéral de la glande
 - sont majoritaires au 1/3 médian
 - mince prolongement cytoplasmique rejoint la lumière.

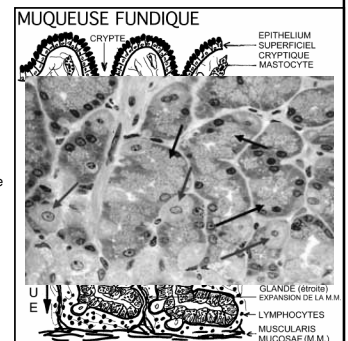


cellules pariétales

- épithélium glandulaire / 2 types cellulaires principaux
 - les cellules principales peptiques
 - plus abondantes au fond des glandes
 - caractéristiques d'une cellule séreuse
 - nombreux grains de zymogène apexiens.



- épithélium glandulaire / 2 types cellulaires principaux
 - les cellules principales peptiques
 - plus abondantes au fond des glandes
 - caractéristiques d'une cellule séreuse
 - nombreux grains de zymogène apexiens.



4 types cellulaires principaux épithéliaux caractéristiques

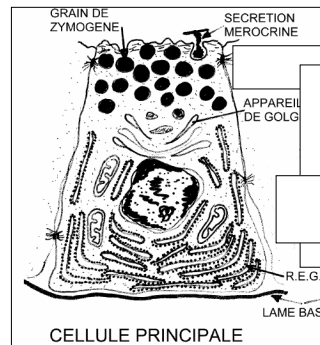
- cellules mucipares de recouvrement des cryptes
 - toute la surface de l'estomac
- cellules principales peptiques / cellules pariétales
 - spécifiques de la muqueuse fundique
- cellules endocrines
 - majoritairement glandes antropyloriques
 - fundus

LES CELLULES MUQUEUSES SUPERFICIELLES

- Rôle:
 - maintenance d'une barrière muqueuse cytoprotectrice
 - mucus / couche mucoïde

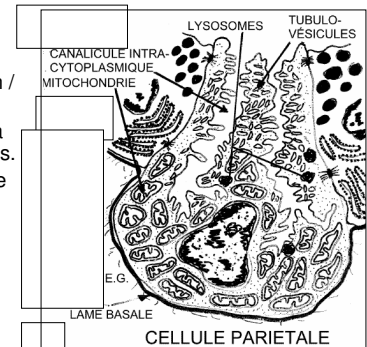
LES CELLULES PRINCIPALES

- sécrète des hydrolases
- digestion enzymatique gastrique
- Pepsine / lipase
- cellule séreuse



LES CELLULES PARIÉTALES :

- transfert actif du proton / ion chlore
- nombreux lysosomes à type d'autophagosomes.
- complexe membranaire apexien
 - tubulovésicules intracytoplasmiques
 - canalicules intracytoplasmiques
 - Mitochondries



CELLULES ENDOCRINES

- RÔLE DE RÉGULATION LOCAL
- disséminées au sein même de l'épithélium glandulaire.
- Majoritaires dans l'antra, très abondantes dans le fundus.
- facteurs de signalisation multiples (hormones, facteurs de croissance, etc)
- régulation fine de l'appareil digestif
 - régulation à court terme (digestion)
 - long terme (trophicité de la muqueuse).
- grains de sécrétion au pôle basal / reconnaissance cyto-immunologique