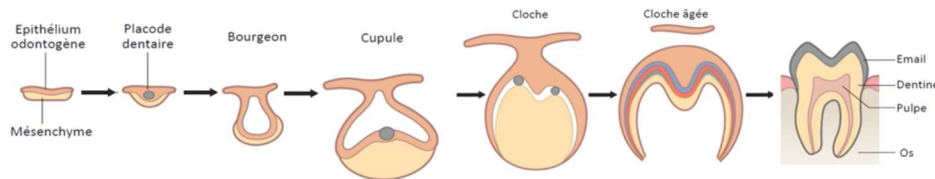


# Odontogenèse

## I) Mise en place de l'épithélium odontogène

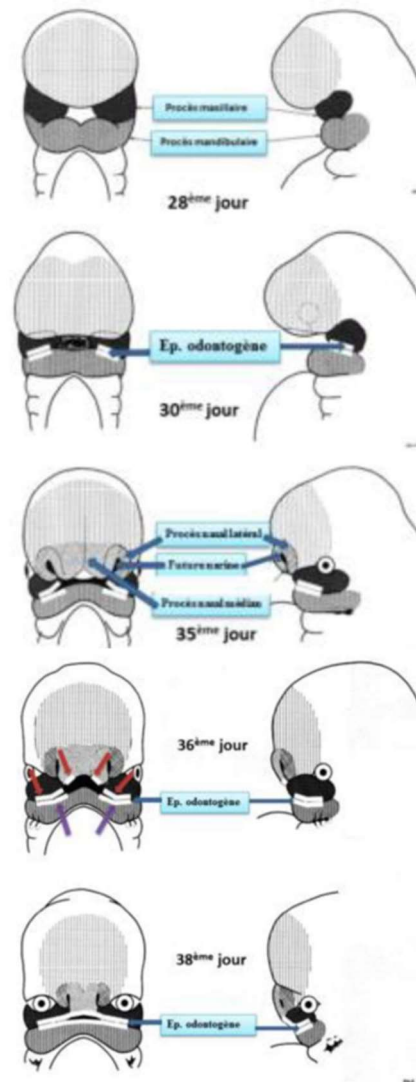
Le développement dentaire est un processus dépendant de la cinétique médiée par des interactions épithéliales mésenchymateuses : entre les cellules ectomésenchymateuses provenant des cellules de la crête neurale céphalique et de l'ectoderme du 1<sup>er</sup> arc pharyngé.



La morphogénèse dentaire est soumise à un contrôle génétique strict.

A la fin du stade de neurulation, on observe un mouvement antéro-postérieur -> La partie antérieure (céphalique) est ramenée sur la partie cardiaque -> Création du stomodeum (=future cavité buccale) -> plicatures à arcs pharyngés.

C'est à partir du **premier arc pharyngé** que se développent les procès maxillaires et mandibulaires.



**J28 :**

1. **Proliférations** des masses cellulaires latérales du 1<sup>er</sup> arc dans la zone distale (antérieure)

2. **Dédoulement**

**Procès maxillaires et mandibulaire.**

**J30 :**

Sur parties mandibulaire (md) sup & maxillaire (mx) inf

**Epithélium odontogène** (≠ oral).

**J35 :**

**Bourgeons (bg) céphalique**

antérieur devient **bourgeon nasal**.

**J36 :**

Sur **Bg nasal inférieur** →

**2 épithélia odontogènes.**

**J38 :**

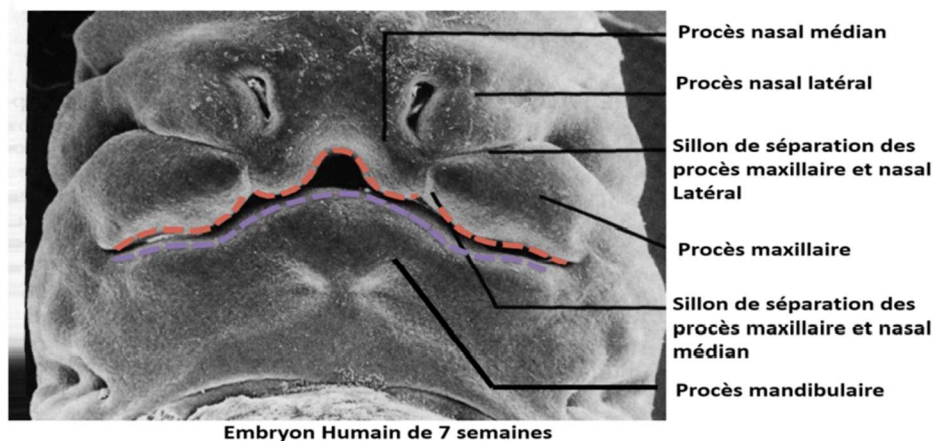
Formation d'un **épithélium odontogène continu** par fusion des épithélia :

- **EO Max** : Fusion de 4 épithélia : 2 du procès maxillaire + 2 du bg nasal

- **EO Md** : jonction 2 EO de la partie sup du procès mandibulaire.

Voici un embryon de 7 semaine où on peut apercevoir les procès maxillaire, mandibulaire et nasaux. L'épithélium odontogène **maxillaire est formé par la fusion de 4 épithélia**. Au niveau **mandibulaire, c'est la fusion des 2 épithélia** qui donne l'épithélium odontogène mandibulaire.

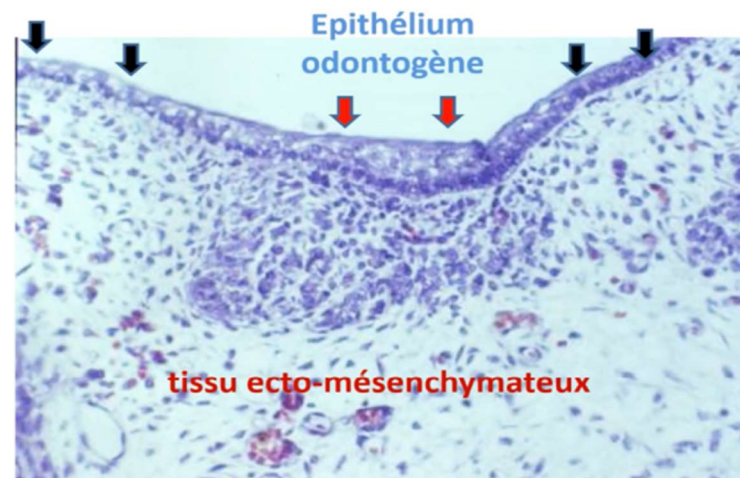
#### Procès maxillaire et mandibulaire



## II) Evolution de l'EO et du mésenchyme

Nous allons voir qu'à partir de l'épithélium odontogène et du mésenchyme vont se développer une lame dentaire et une placode dentaire qui vont donner différents stades :

- Bourgeon
- Cupule (jeune puis âgée)
- Cloche



Sur cette coupe nous pouvons distinguer latéralement par les flèches noires l'**épithélium buccal constitué par 2 à 3 strates cellulaires**. Plus au centre, au niveau des flèches rouge : l'épithélium odontogène (EO) qui se distingue histologiquement de cet épithélium buccal par une augmentation de strates cellulaires. L'EO apparaît alors comme un épaississement de l'épithélium buccal.

Il existe face à l'épithélium odontogène une **densification cellulaire** au niveau du tissu ectomésenchymateux.

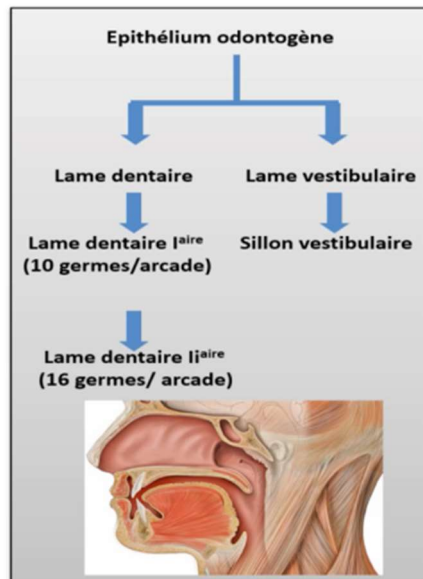
L'épithélium odontogène donne naissance à deux émergences :

- **Lame dentaire** -> Futures arcades max et md ainsi que les placodes (lames laire et llaire)
- **Lame vestibulaire** -> vestibule

-En coupe horizontale : c'est une lame continue en forme de fer à cheval au sein de la cavité orale. Il préfigure la future arcade dentaire. La cavité orale est tapissée par l'épithélium oral.

-En coupe frontale : l'EO est un épaissement de l'épithélium oral, il s'enfonce dans l'ectomésenchyme sous-jacent. Son dédoublement donne deux lames continues : lame vestibulaire et lame dentaire.

**Situation anatomique et évolution de l'épithélium odontogène**



- Lame vestibulaire : **s'apoptose** pour donner le vestibule buccal (espace entre la joue et l'arcade dentaire).

- Lame dentaire : est continue et préfigure les futures arcades dentaires maxillaire et mandibulaire. Elle se régionalise puis se segmente pour donner les placodes dentaires à l'origine des germes dentaires ⇒ dents temporaires (déci-duales ou lactéales)

Il y a 10 placodes par arcade qui apparaissent comme des petits renflements appendus à la lame dentaire par un cordon épithélial appelé lame dentaire laire et qui donneront les 10 dents temporaires.

A partir de la lame dentaire laire se développe la lame dentaire laire qui donnera 16 dents définitives par arcade.

Chaque placode **évoluera de façon similaire** jusqu'au stade de **cloche** en subissant différentes transformations morphologiques décrites sous 3 stades : bourgeon, cupule puis cloche.

**Même composition tissulaire au niveau de chaque placode** mais agencement différent des tissus pour donner des formes différentes (I, C, PM, M).

### III) Stades d'évolution des placodes

#### A- Bourgeon

**Partie épithéliale** : cylindre qui s'enfonce dans l'ectomésenchyme sous-jacent.

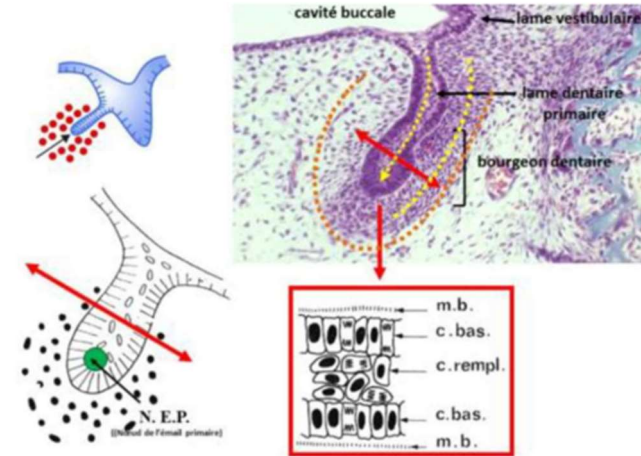
De l'extérieur vers l'intérieur :

- Membrane basale
- Cellule basale
- Cellule de remplissage

A la fin du stade apparaît dans la partie apicale de ce cylindre épithélial le **NEP** (nœud de l'émail primaire) constitué d'un petit nombre de cellules ne présentant aucune différence morphologique mais il exprime des molécules de signalisation et des facteurs de transcription qui ne sont pas exprimés par les autres cellules épithéliales.

**Partie ecto-mésenchymateuse** : Pas de réelles caractéristiques. Les cellules ecto-mésenchymateuse sont en périphérie des cellules épithéliales. On note une faible MEC (matrice extracellulaire) et une forte densité cellulaire ectomésenchymateuse.

**Partie périphérique** : elle ne se distingue pas vraiment de la partie ecto-mésenchymateuse.



#### B- Cupule jeune

**Partie épithéliale** : elle prend le nom d'**organe de l'émail**. Elle va donner naissance à l'émail.

Elle est constituée de différentes strates cellulaires, de l'extérieur vers l'intérieur :

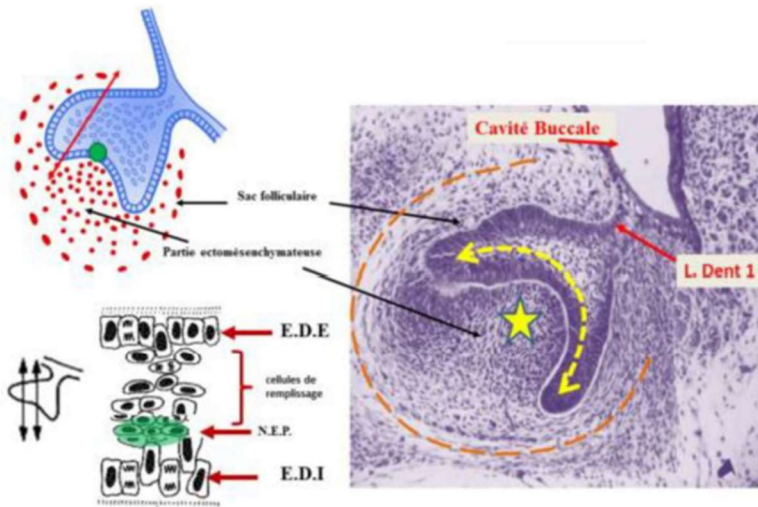
- **Epithélium dentaire externe** (EDE), 1 seule couche qui tapisse la partie épithéliale de la cupule vers l'extérieur
- Cellule de remplissage
- **Epithélium dentaire interne** (EDI), 1 seule couche qui tapisse la partie épithéliale de la cupule sur sa surface interne

L'EDE et l'EDI sont séparés des cellules ecto-mésenchymateuse par une membrane basale (MB). Le NEP est toujours présent ++



**Partie ecto-mésenchymateuse** : au sein de la densité cellulaire regardant l'EDI, il y a **apparition d'une vascularisation** sans organisation particulière.

**Partie périphérique** : **apparition du sac folliculaire** (SF). Il commence à s'organiser sous forme de strates cellulaires relativement inorganisées.



### C- Cupule âgée

**Partie épithéliale** : **disparition du nœud de l'émail primaire** (NEP).

**Les cellules de remplissage** subissent une modification morphologique. Ces cellules expriment des glycosaminoglycanes

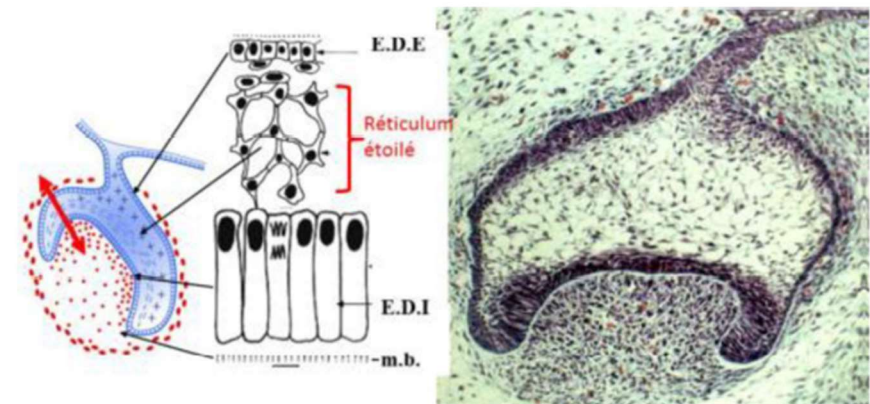
fortement hydrophiles provoquant une entrée hydrique et la dissociation des cellules qui vont prendre une forme étoilée unies simplement par des desmosomes. Ces cellules prennent le nom de **réticulum étoilé** (RE). On note aussi que les cellules de l'EDI s'allongent.

De l'extérieur vers l'intérieur on retrouve donc :

- EDE
- **Réticulum étoilé**
- EDI

**Partie ecto-mésenchymateuse** : elle **prend le nom de papille ecto-mésenchymateuse**. La vascularisation est beaucoup plus organisée et il y a un **début d'innervation**.

**Partie périphérique** : le SF s'organise en strates cellulaires.



## D- Cloche

**Partie épithéliale :** une nouvelle couche cellulaire, le **striatum intermedium** (SI), s'intercale entre le RE et l'EDI.

Des **nœuds d'email secondaire** (NES) apparaissent dans les zones des futures cuspides.

Les cellules de l'EDI dans la zone centrale s'allongent encore plus pour donner les futurs améloblastes (à l'origine de l'émail).

L'EDE et l'EDI en périphérie de la cloche se juxtaposent pour donner **la gaine de Hertwig** qui va s'enfoncer dans l'ectomésenchyme et sera à l'origine de la formation des racines.

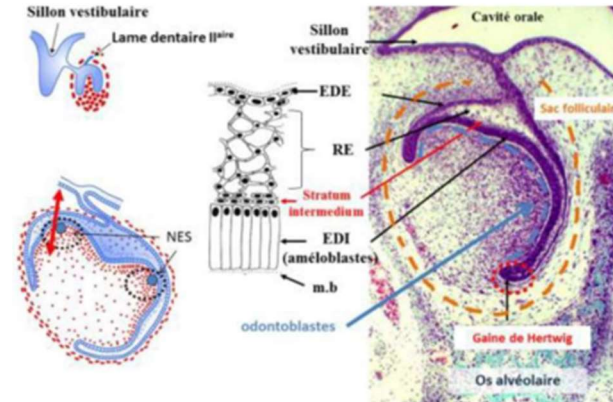
### Partie ecto-mésenchymateuse :

Une innervation se développe et un véritable axe vasculaire se forme.

A la périphérie, les cellules ecto-mésenchymateuse (en face de l'EDI séparées de ce dernier par une membrane basale) **se différencient en odontoblastes** à l'origine du tissu dentinaire coronaire.

La gouttière osseuse qui contenait les germes va se cloisonner et devenir **une crypte osseuse**, chaque germe sera individualisé par rapport au germe adjacent. La morphologie dentaire se met en place permettant de distinguer les différents germes.

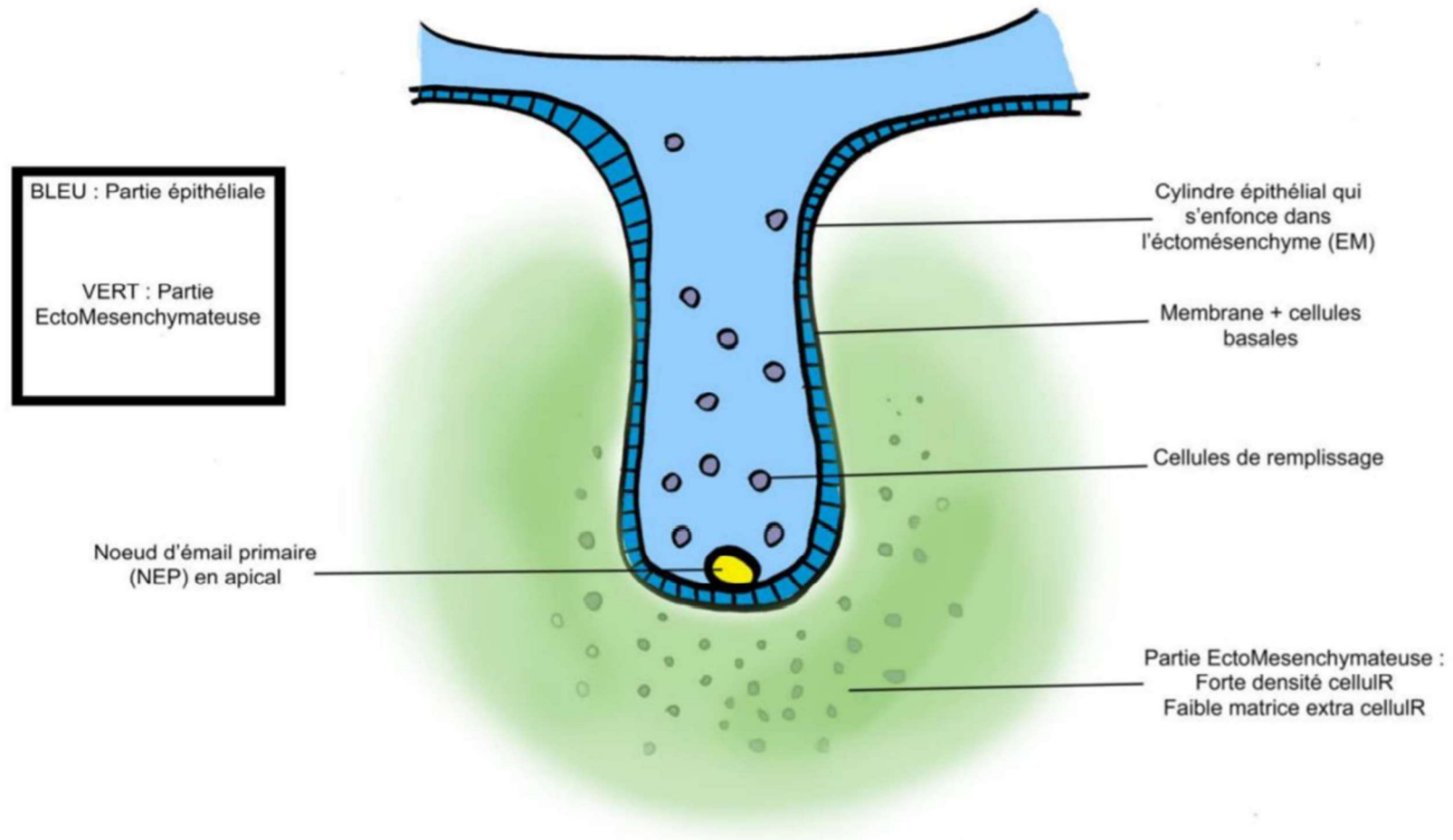
**Partie périphérique :** le sac folliculaire est à l'origine du ligament dento-alvéolaire = desmodonte



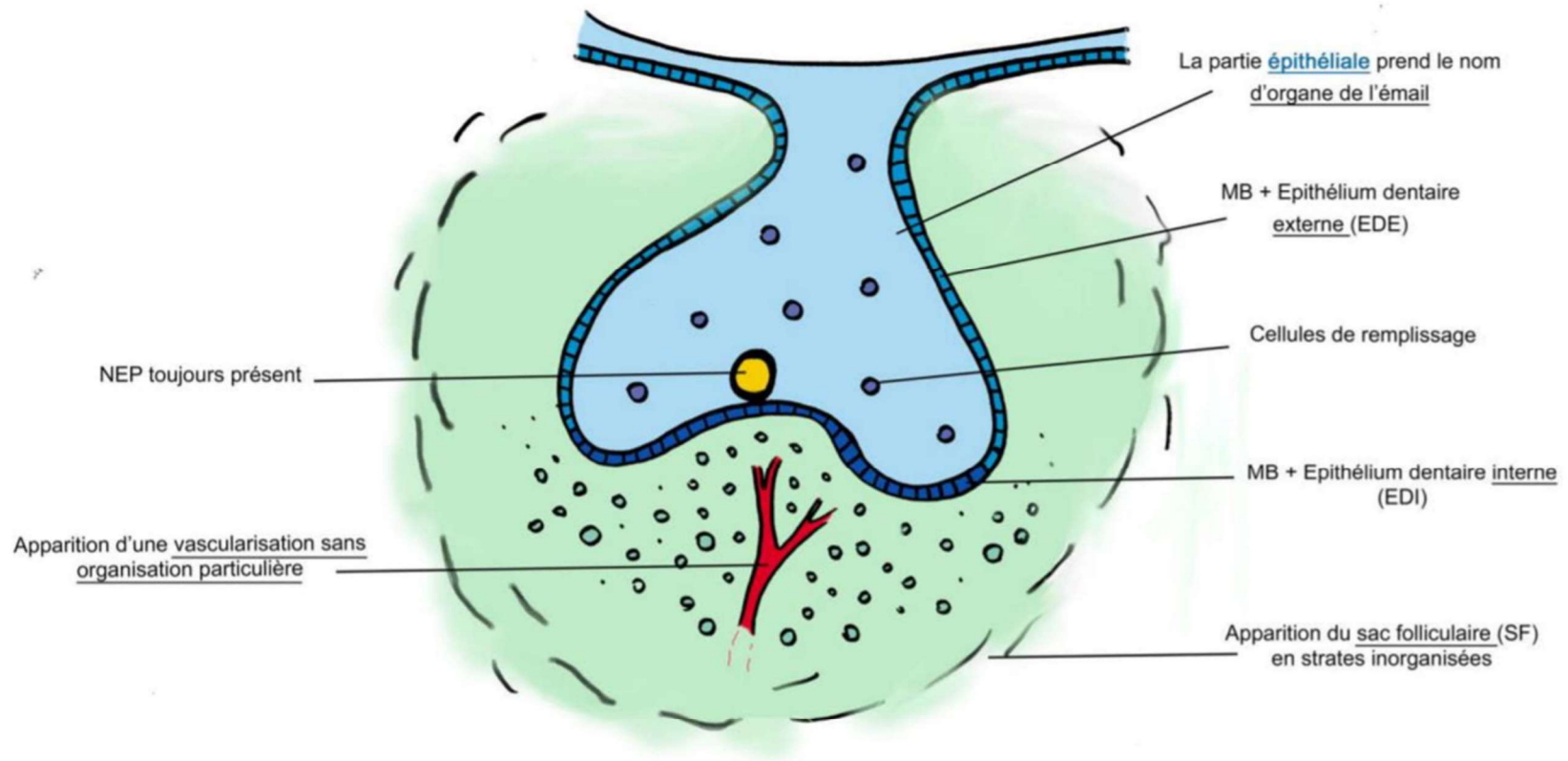
Il se forme au stade de cloche la lame dentaire secondaire responsable des dents permanentes.

*Et voilà c'est fini pour cette fiche, vous pouvez voir qu'il n'y a rien de compliqué (normal l'odonto c'est la meilleure matière < 3), si vous avez des remarques vous pouvez m'envoyer un mp sur facebook !*

## STADE DE BOURGEON

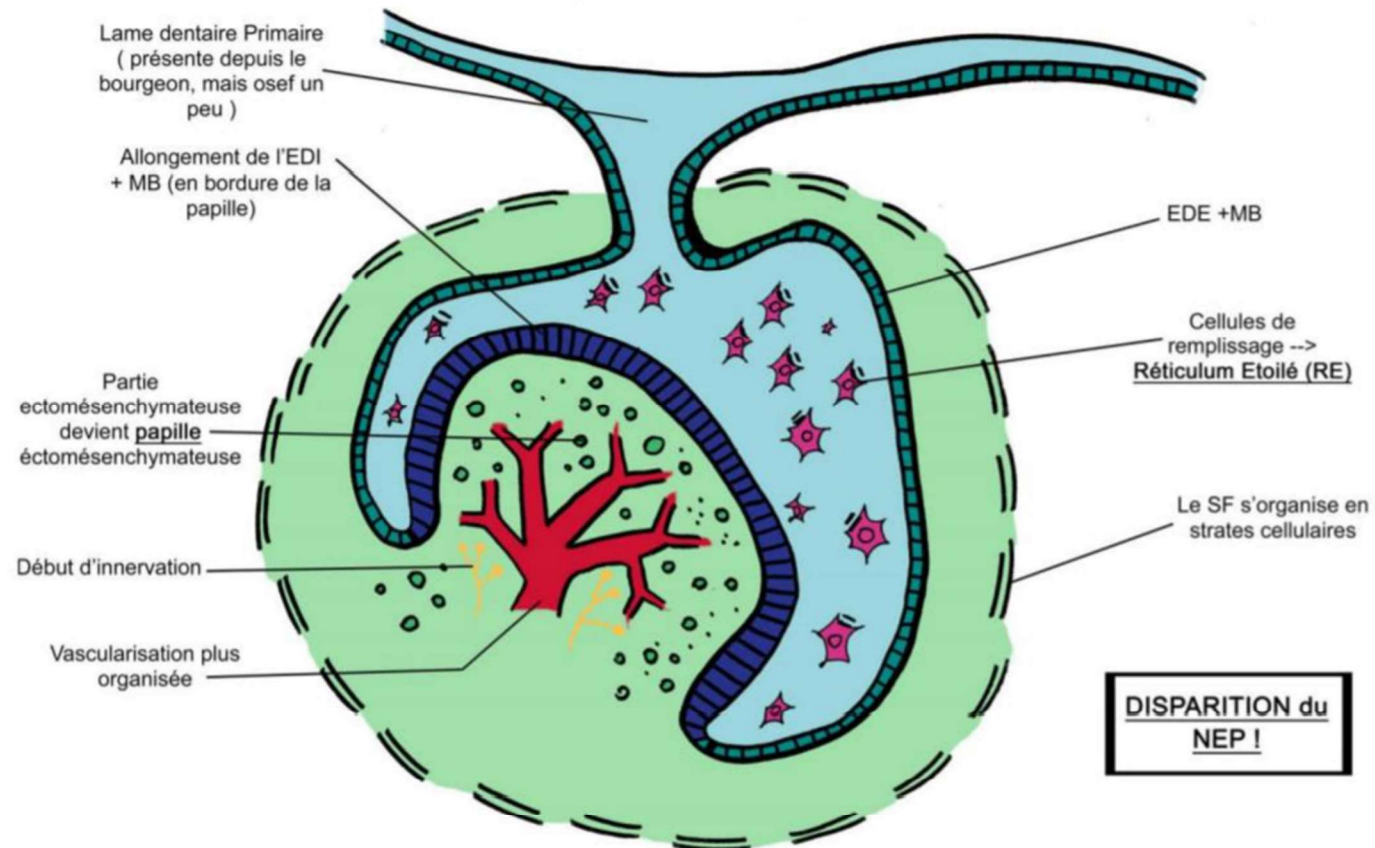


## STADE DE CUPULE JEUNE





## STADE DE CUPULE AGE



## STADE DE CLOCHE

