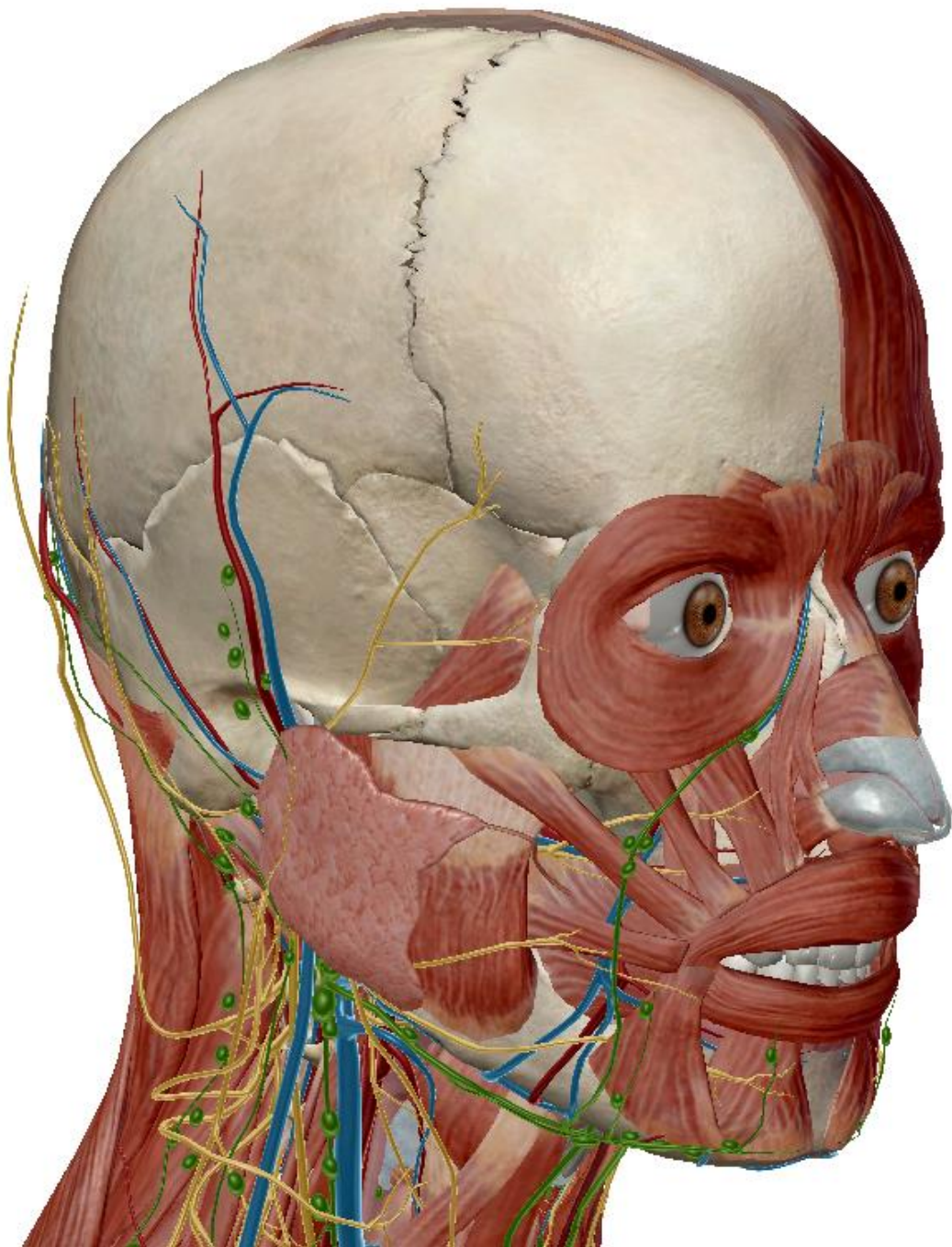


Anatomie de la Tête et du Cou :



La tête et le cou sont une région anatomique majeure notamment dû à **l'entrée** des voies **aérienne** et **digestive**, de la **présence** de 4 des 5 **sens** ainsi que celle de **l'encéphale**.

I - Présentation de l'anatomie de la face et du cou :

A) Limites de la région :

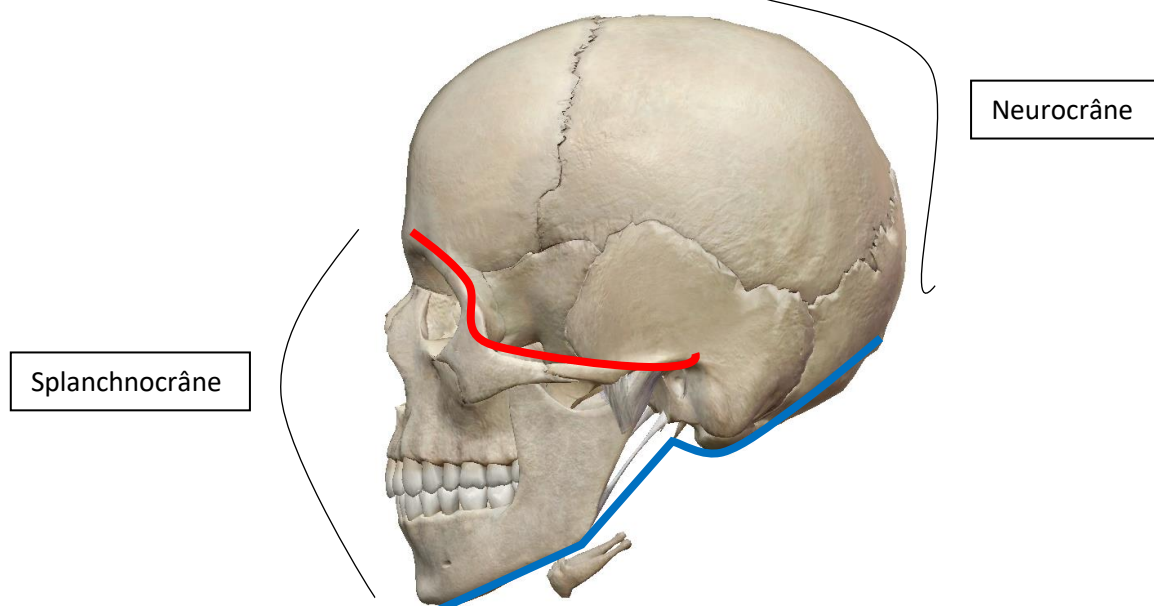
La région est délimitée en trois parties séparées par des lignes imaginaires (d'avant en arrière) :

<u>Limite supérieure de la face :</u>	<ul style="list-style-type: none">→ Bord supérieure puis latéral de l'orbite→ Processus zygomatique→ Méat auditif externe
<u>Limite Inférieure de la face :</u>	<ul style="list-style-type: none">→ Muscle digastrique→ Processus styloïde→ Mastoïde→ Ligne nucale supérieure
<u>Limite inférieure du cou :</u>	<ul style="list-style-type: none">→ Incisure jugulaire du sternum→ Articulation sterno-claviculaire→ Première côte

Le **cou** se situe entre la limite **inférieure** du **cou** et la limite **inférieure** de la **face**.

La **face** se situe entre la limite **inférieure** de la **face** et la limite **supérieure** de la **face**, elle est formée du splanchnocrâne.

Le **crâne** se situe au-dessus de la limite **supérieure** de la **face** et est formé du neurocrâne.

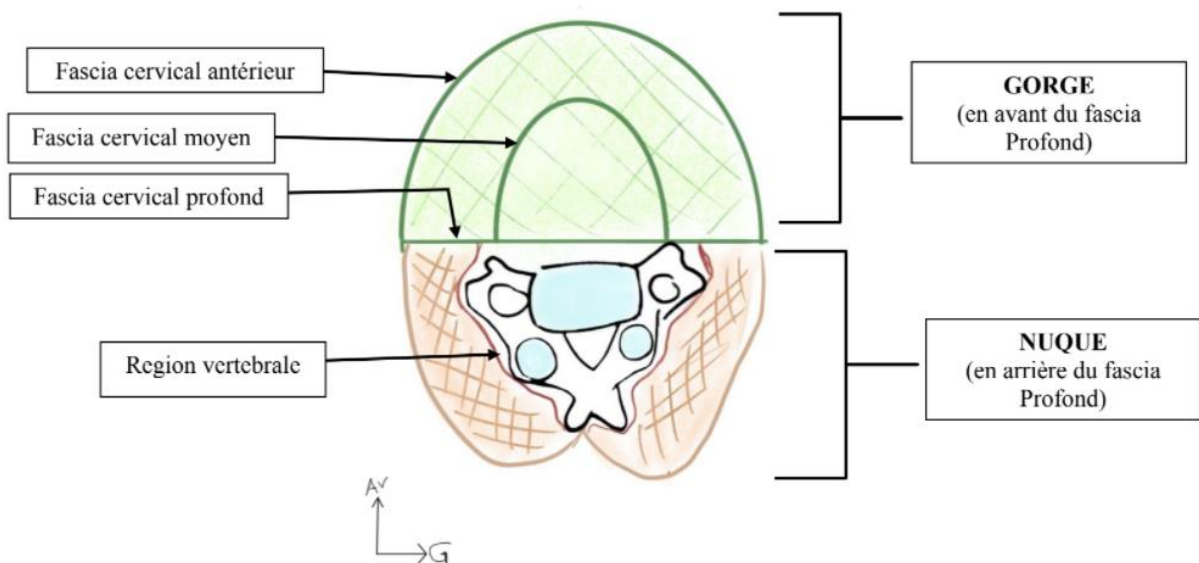


B) Coupe du cou (en C6):

Le cou est délimité en plusieurs parties par différents fascias :

- Fascia cervical antérieur (FCA)
- Fascia cervical moyen (FCM)
- Fascia cervical profond (FCP)

Le **gorge** se situe en avant du FCP, la **nuque** se situe en arrière du FCP. Entre le FCM et le FCP se situe la **loge viscérale**. La **région vertébrale** se retrouve entre la nuque (musculaire) et le FCP.



C) Les régions de la tête et du cou :

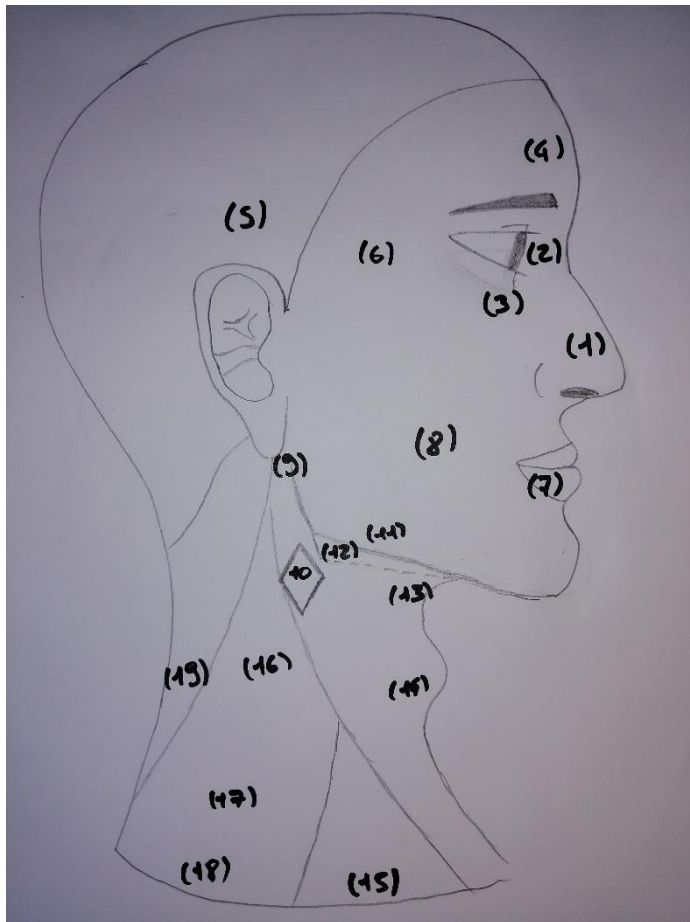
- L'anatomie de surface de la tête et du cou se représente par plusieurs régions qui ne sont pas délimitées au couteau, elles se recouvrent les unes les autres !



La règle du pouce de Léonard de Vinci :

Elle stipule qu'il y a un pouce entre :

- La **racine des cheveux** et la **pointe du nez**
- La **racine du nez** et les **narines**
- Les **narines** et le **menton**
- Le **coin de l'œil** et l'**oreille**



- 1) Région nasale
- 2) Région orbitaire
- 3) Région sous-orbitaire
- 4) Région frontale
- 5) Région temporale
- 6) Région zygomatique
- 7) Région orale
- 8) Région buccale
- 9) Région massétérine
- 10) Région du trigone carotidien
- 11) Région mandibulaire
- 12) Région sous-mandibulaire
- 13) Région sus-hyoïdienne
- 14) Région infra-hyoïdienne
- 15) Petit creux sub-claviculaire
- 16) Espace omo-trapézien
- 17) Région supra-claviculaire
- 18) Région sub-claviculaire
- 19) Trapèze

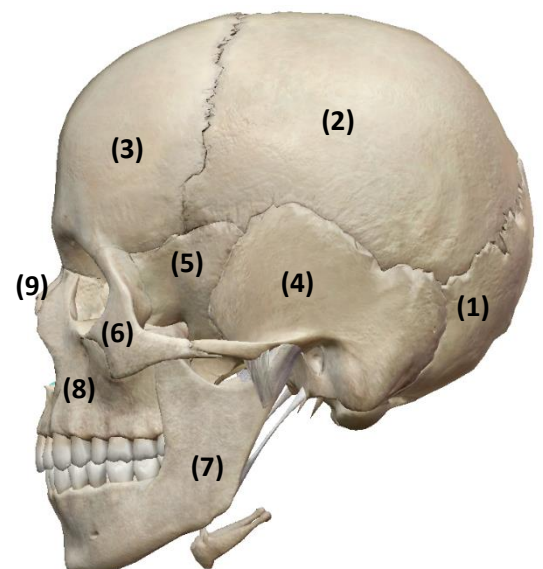
II - Le squelette de la tête et du cou :

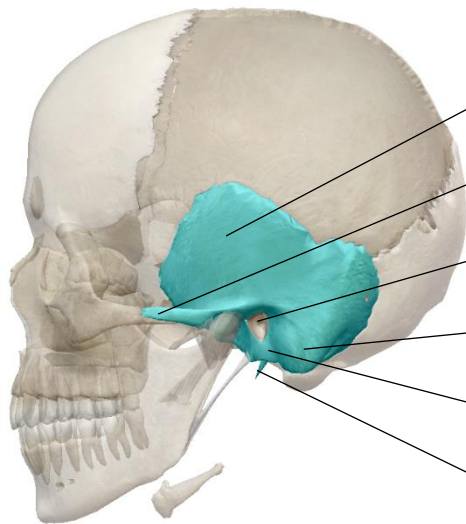
Nous allons voir les différents os du crâne sur différentes vues. Le squelette de la tête et du cou est composé des **7 vertèbres cervicales** ainsi que des **os du crâne**.

Les vertèbres cervicales forment ce qu'on appelle une **lordose**, le rachis cervical est **concave** en arrière.

A) Vue latérale :

- L'**occipital** (1) est l'os le plus en arrière du crâne. C'est au niveau du foramen occipital que s'insère le rachis.
- Les **os pariétaux** (2)
- L'**os frontal** (3)

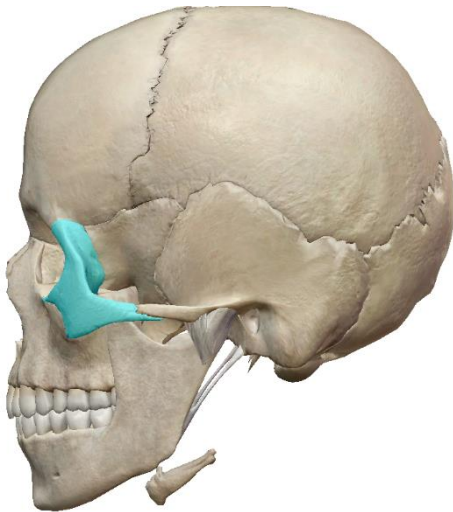




- L'**os temporal** (4) présente plusieurs parties :

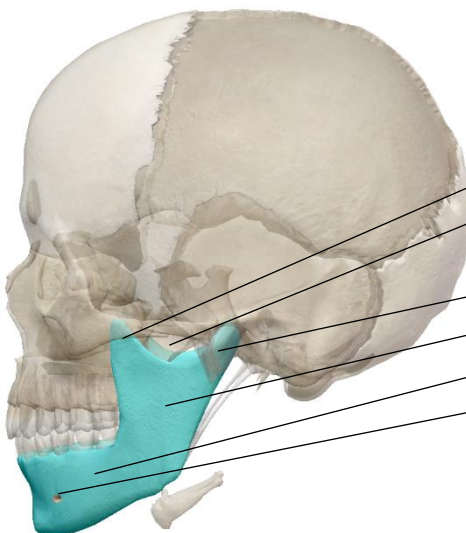
L'écaille
Le processus zygomatique
Le méat auditif externe
La mastoïde
Le tympanal
Le processus styloïde

- La grande aile de l'**os sphénoïde** (5)



L'**os Zygomatique** (6) est relié aux autres os par ses **3 pieds** : maxillaire, temporal et frontal.
C'est le véritable **pare-chocs** de l'œil.

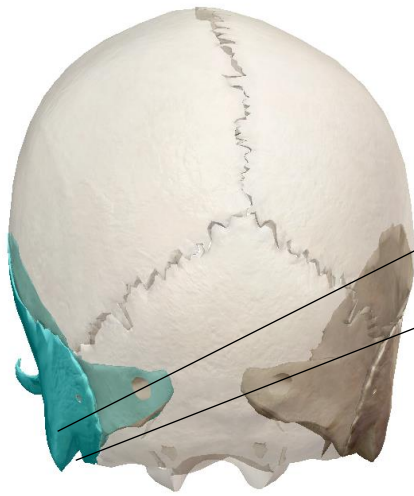- L'**os maxillaire** (8) est l'os supérieur de la mâchoire.
- L'**os nasal** (9) est assez peu visible sur une vue antérieure



- Enfin, la **mandibule** (7) est l'os inférieur de la mâchoire. Elle est composée, à l'instar du temporal, de plusieurs parties :

Un processus coronoïde
Une échancrure
Un col
Une branche
Le corps
L'orifice sous mentonnier

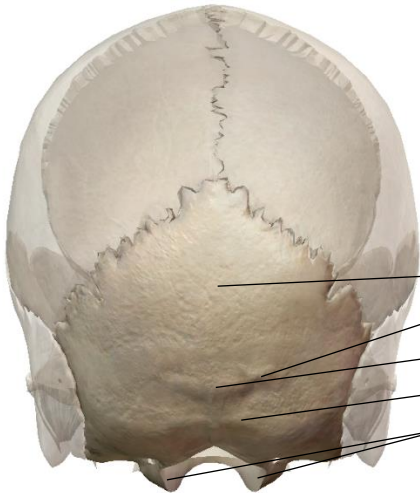B) Vue postérieure :



Sur une vue postérieure, on peut observer le **temporal** avec :

Le processus mastoïde

La rainure du muscle digastrique



On peut aussi voir les **deux os pariétaux** ainsi que **l'occipital** composé de :

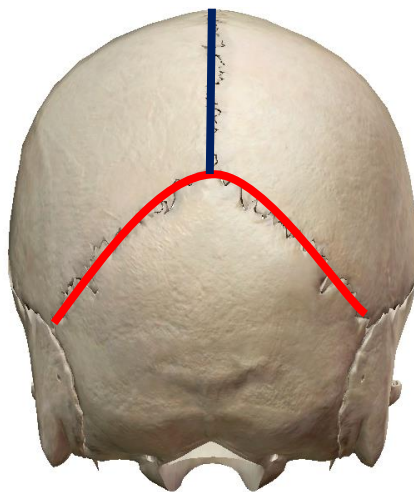
L'écaille de l'occipital

La ligne nuchal supérieure

La protubérance occipital externe

La ligne nuchal inférieure

Les condyles occipitaux (encroûté de cartilage articulaire)

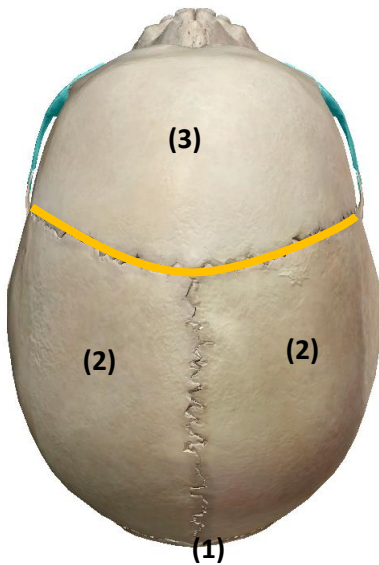


On peut aussi remarquer deux principales sutures :

La **suture lambdatique**

La **suture sagittale**

C) Vue supérieure :



En vue supérieure du crâne, on peut observer une nouvelle fois les 2 **os pariétaux** (2) (toujours séparés par la suture sagittale) ainsi que **l'occipital** (1).

On remarque ici l'**os frontal** séparé des os pariétaux par la **suture coronale**.

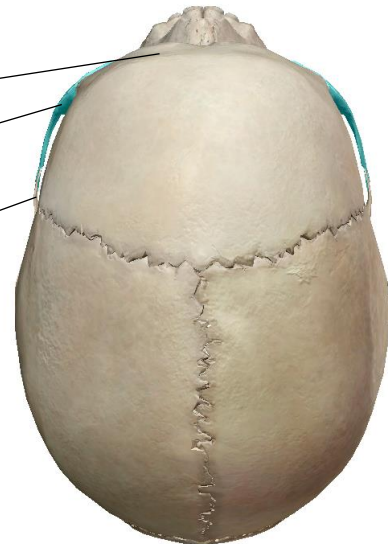
Le **point bregma** est l'intersection des sutures **coronale** et **sagittale**

Le **point lambda** est l'intersection des sutures **sagittale** et **lambdatique**

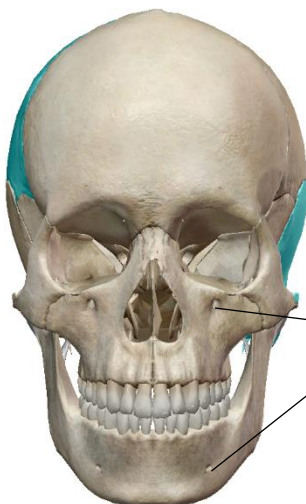On peut aussi remarquer :

- La saillie des sinus frontaux
- L'os zygomatique ou os malaire
- Le processus zygomatique du temporal

(Malgré ce qu'on peut voir sur visible body, le prof ne prend pas en compte qu'on puisse voir les maxillaires et nasaux sur une vue supérieure dans le cours et son cours fait référence pour l'examen, il en sera donc de même pour les tutorats et EB)



D) Vue antérieure :



Sur une vue antérieure, on remarque notamment les cavités orbitaires et nasales.

On voit en plus le **frontal**, les deux **pariétaux** et les deux **temporaux** et les **sphénoïdaux** (en fuite, ces os ne font pas partis de la vue antérieure), les **os maxillaires**, la **mandibule**, les **os nasaux**, les **zygomatiques**.

On peut observer :

- Les orifices sous orbitaires
- Les orifices mentonniers

III - La cavité orbitaire :

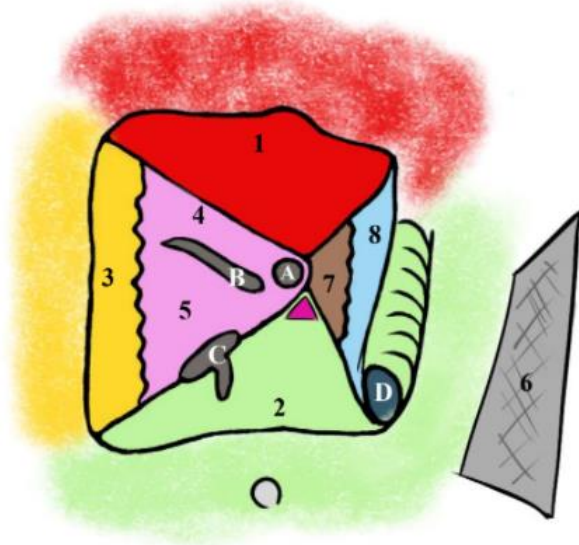
La **cavité orbitaire** contient l'œil, les glandes lacrymales ainsi que les muscles extrinsèques de l'œil. Les parois de la cavité possèdent des foramens qui permettent le passage des éléments fonctionnels et nourriciers.

A) Parois de la cavité :

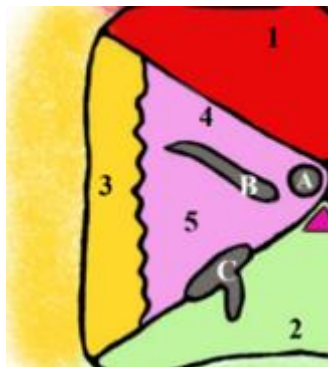
La cavité orbitaire peut être représentée comme une pyramide à base rectangulaire et antérieure. Le sommet de la pyramide est l'orifice du trou orbitaire. Le grand axe de la cavité orbitaire est donc d'arrière en avant et de dehors en dedans.

La bordure externe de la cavité est délimité :

- En latéral par le **zygomatique** (3)
- En haut par le **frontal** (1)
- En bas par le **maxillaire** (2)
- En médial par le **maxillaire** (2)



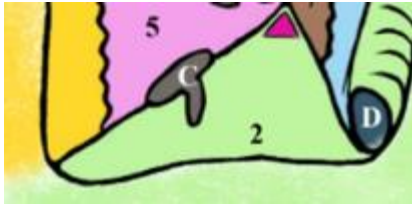
En latéral, on observe :



- L'**os zygomatique** (3) en externe
- L'**os sphénoïde** en interne avec la **petite aile** (4) en arrière et la **grande aile** (5) en avant.
- Au niveau de la racine de la petite aile, l'orifice du canal optique = **foramen optique** (A) (passage du nerf optique I et de l'artère ophtalmique de Willis)
- Entre la petite aile du sphénoïde et la grande aile du sphénoïde, on voit la **Fissure orbitaire supérieure** (FOS) (B). Ici passe le III, IV, VI (motricité extrinsèque de l'œil) et V1 (ophtalmique) avec ses 3 branches : frontal, lacrymal et nasal.

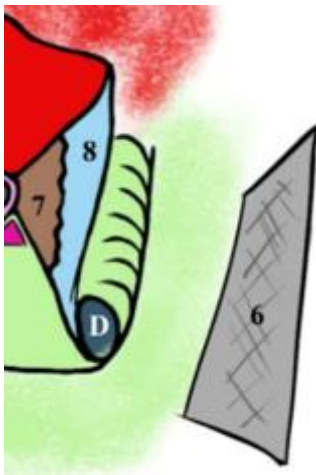
On retrouve en externe de la cavité orbitaire la **fosse temporale**.

Entre la paroi latérale et inférieure se trouve la **fissure orbitaire inférieure** (FOI) qui laisse passer le V2 (maxillaire).



En inférieur, on observe essentiellement que cette paroi est formée par le **maxillaire**.
Plus en dessous de la cavité orbitaire, on retrouve les **sinus maxillaires**.

Même remarque pour la paroi supérieure qui elle est essentiellement formé de l'**os frontal**
Au-dessus de de la cavité orbitaire se trouve le **sinus frontal**.



En ce qui concerne la partie médiale, On retrouve :

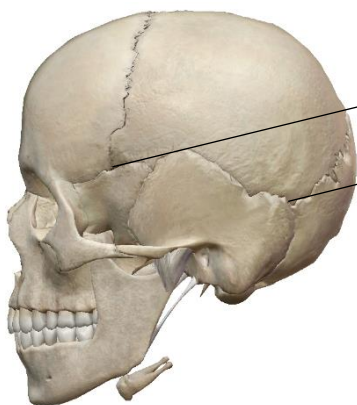
- Au fond de la paroi, la partie latérale du **labyrinthe éthmoïdale** ou **os planum de l'éthmoïde** (7).
- En avant de ce dernier, on retrouve l'**os lacrymal** (8)
- Et enfin la **gouttière lacrymo-nasal** (taillée dans le maxillaire) qui s'ouvre sur le canal lacrymo-nasal qui se finit dans les cavités nasales.

Et enfin, médialement par rapport à la cavité orbitaire, on retrouve les **fosses nasales**.

IV - Le crâne du nouveau-né:

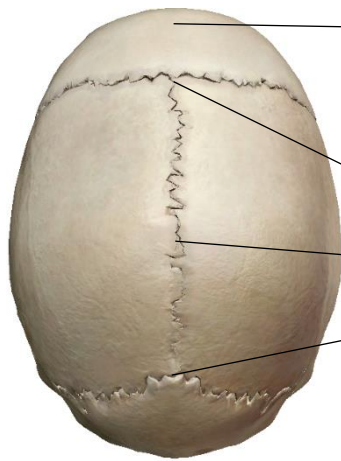On peut observer sur le crâne du nouveau-né de nombreuses fontanelles car les os ne sont pas encore complètement formés, il reste de la membrane ostéoïde (rappel locomoteur).
On retrouve donc entre les os en formation :

Fontanelle métopique : entre les deux os frontaux (avant qu'il ne fusionne et ne donne l'unique os frontal vu précédemment)



• Fontanelle Ptérique : entre frontal, sphénoïde et pariétal

• Fontanelle astérique : entre occiput, temporal et pariétal



- **Fontanelle métopique** : entre les deux os frontaux (lors du développement du crâne, les deux os frontaux vont venir s'unir sur la ligne médiane pour ne former plus qu'un os définitif, la fontanelle métopique disparaît à ce moment-là).
- **Fontanelle bregmatique** : entre les os frontaux et pariétaux
- **Fontanelle oblique** : entre les deux os pariétaux,
- **Fontanelle Lambdatique** : entre l'occiput et les deux os pariétaux

(Les traits pointent la position où se trouve la fontanelle sur un crâne de nouveau-né).

Les différentes fontanelles permettent de garder un minimum syndical de mouvement afin de pouvoir s'adapter aux différentes positions prises par la tête de l'enfant lors de l'accouchement.

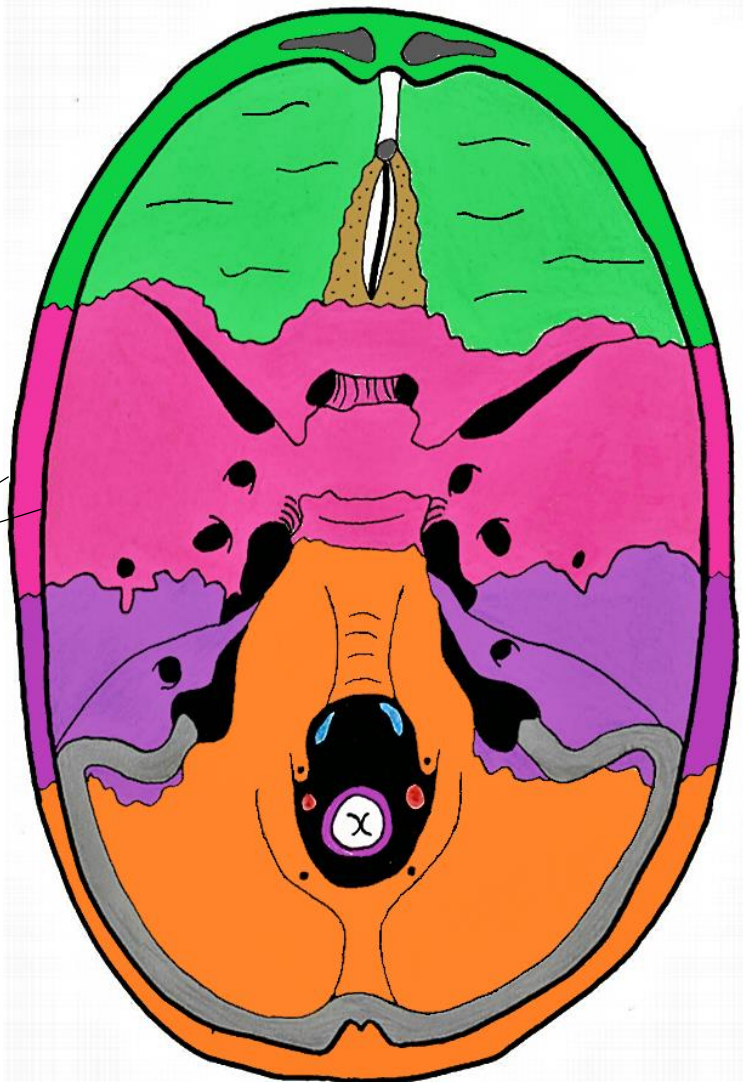
V – Le crâne en vue endocrânienne:

Nous allons maintenant passer à la vue endocrânienne.
Nous prenons le crâne et réséquons la voûte, on a donc une vue **supérieure** de la base du crâne.

La vue endocrânienne est séparée en 3 parties : **antérieure**, **moyenne** et **postérieure**.

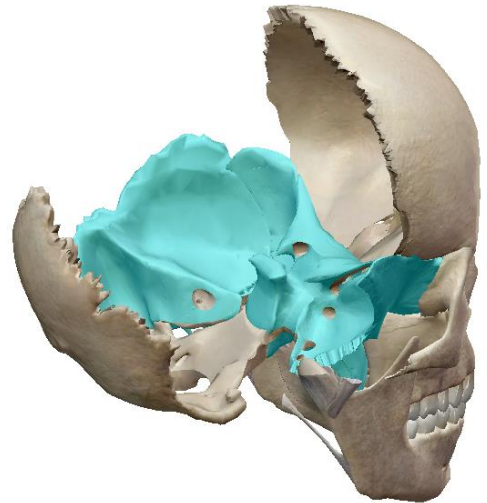
En périphérie, on peut observer la section des os du crâne avec les tables externes et internes et au milieu le tissu spongieux nommé diploé.

Le principal orifice présent est le foramen magnum, taillé dans l'occipital, c'est par cet orifice que passe la **moelle allongée**.



La base du crâne n'est **pas** parfaitement **plate**.
En effet l'étage antérieur est aussi supérieur, et l'étage postérieur est aussi inférieur.

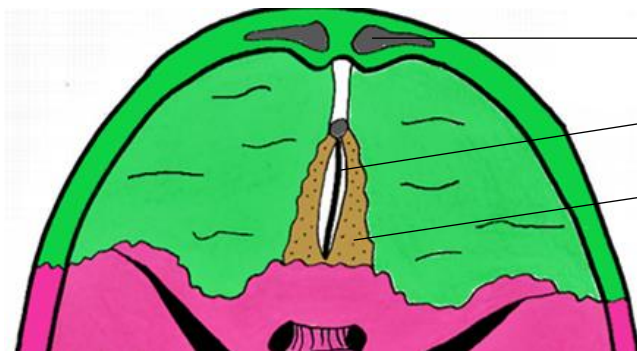
Ici, le sphénoïde et le temporal gauche sont en surbrillance, la majeure partie de ces os forme l'étage moyen, on voit donc bien en avant au niveau de l'os frontal qu'il est surélevé tandis que pour l'occipital et la partie postérieure du rocher on est bien en arrière et en inférieur.




A) Partie antérieure :

La limite postérieure de l'étage antérieur est la **petite aile du sphénoïde**

On observe donc au niveau de cet étage :



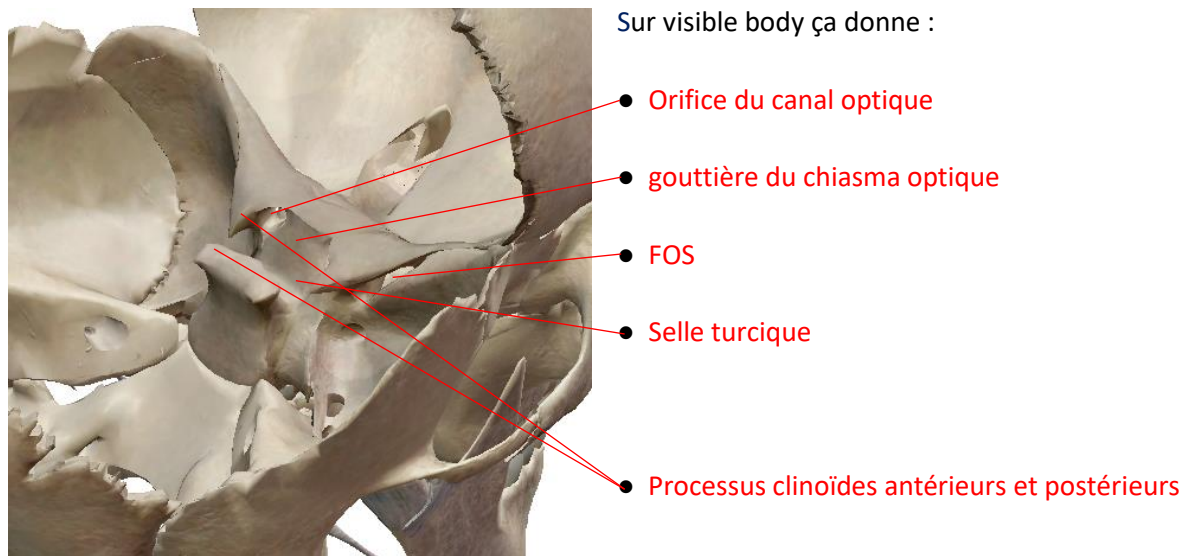
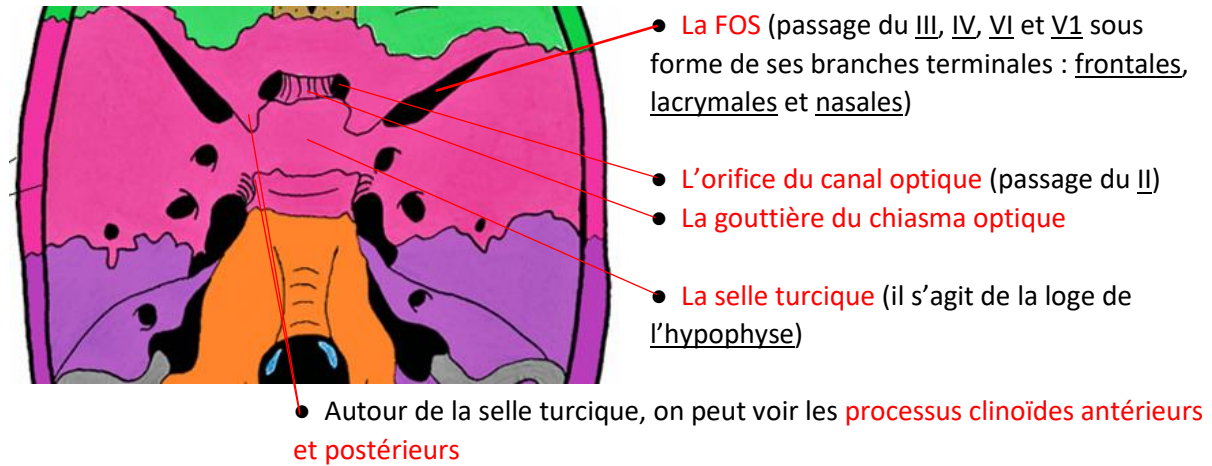
- La saillie des sinus frontaux
- Le processus Crista galli de l'éthmoïde
- La lame criblée de l'éthmoïde (passage des filets du nerf I (olfactif))



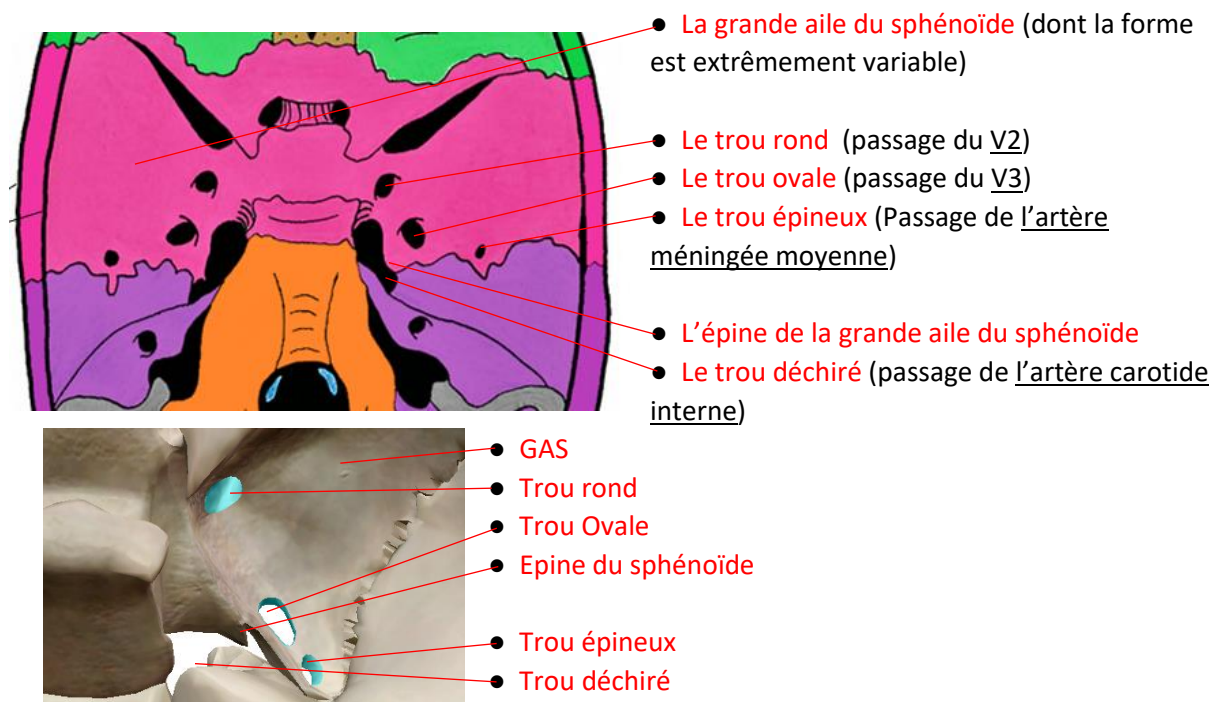
B) Partie moyenne :

L'étage moyen se situe entre la PAS et le bord postérieur du rocher du temporal.
Cet étage possède beaucoup de fosses et foramens important pour le passage des éléments nerveux et vasculaires.

La partie moyenne est principalement composé du sphénoïde et du temporal. On retrouve donc :

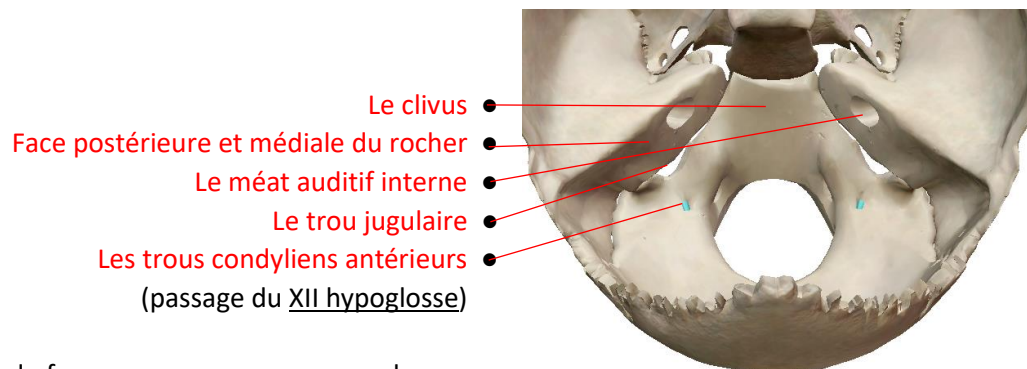
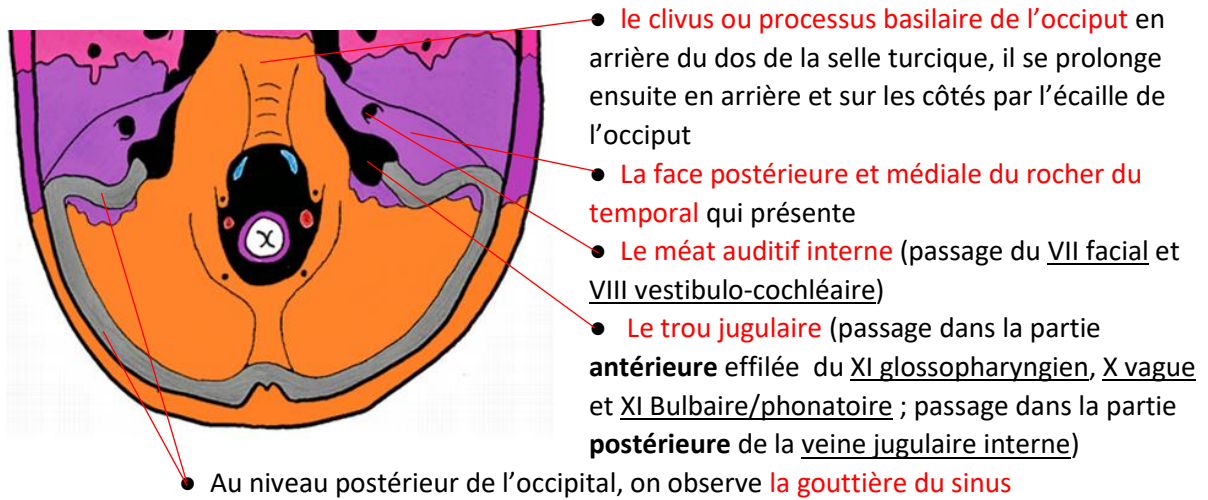


On peut aussi voir :



C) Partie postérieure :

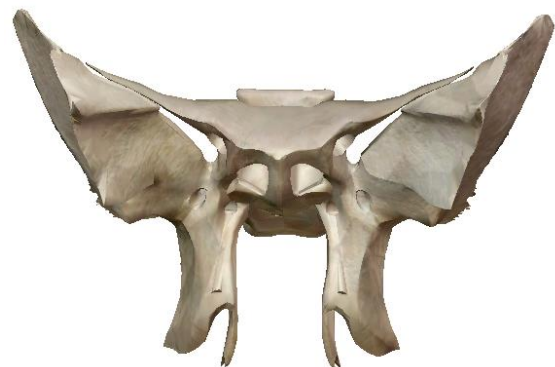La partie postérieure du crâne en vue endocrânienne est formé essentiellement par le temporal et l'occipital. On observe donc :



C'est au niveau du foramen magnum que passe la moelle allongée mais aussi les méninges, les 2 artères vertébrales, les veines vertébrales et le rameau spinal/céphalogyre du XI.

Petit point sur le sphénoïde vu que le prof s'y attarde :

L'os ressemble à un oiseau à 4 ailes (2 petites et 2 grandes), 4 pattes (processus ptérygoïdes médial et latéral) et 2 yeux.



VI - Le rachis cervical :

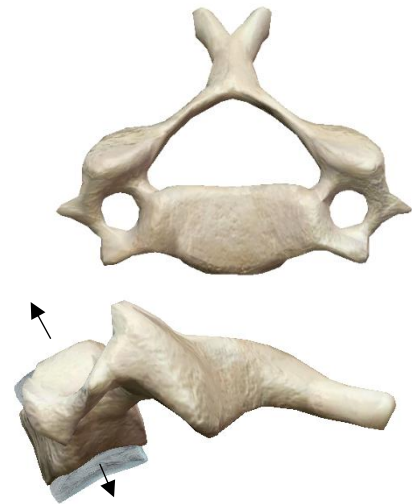
A) La vertèbre cervical type :

Les vertèbres cervicales types sont les vertèbres C3, C4, C5. En comparaison aux autres vertèbres, les cervicales sont plutôt petites.

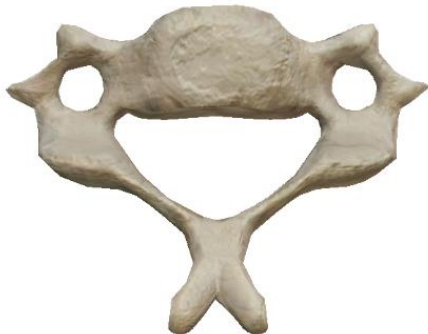On observe donc le **corps vertébral rectangulaire** avec une face supérieure et une face inférieure encroûtées de cartilage. On peut observer sur une vue latérale le petit bec en avant et en inférieur nommé **rostrum**.

Le plateau supérieur est concave en vue antérieure mais convexe en vue latérale. Il regarde en haut et en avant.

On peut observer en postéro-latéral le **processus unciforme, semi-lunaire** ou **uncus**, encroûté dans sa partie médiale de cartilage et structuré de manière à ce que le plateau inférieur de la vertèbre sus-jacente s'emboîte en tuile de toit.



Le plateau inférieur regarde en bas et en arrière, il possède une remontée de cartilage dans la partie médiale pour s'imbriquer comme il faut avec l'uncus.



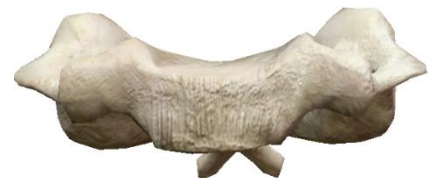Le **foramen vertebrale** est **triangulaire** à base antérieure. Les **pedicules** s'insèrent au niveau du tiers moyen du corps vertébral, ils se dirigent vers l'arrière et le dehors. On observe aussi les **lames** insérées en arrière des pédicules et qui se prolongent par le **processus épineux** qui est bifide, horizontal et bi-tuberculeux pour les vertèbres cervicales types.

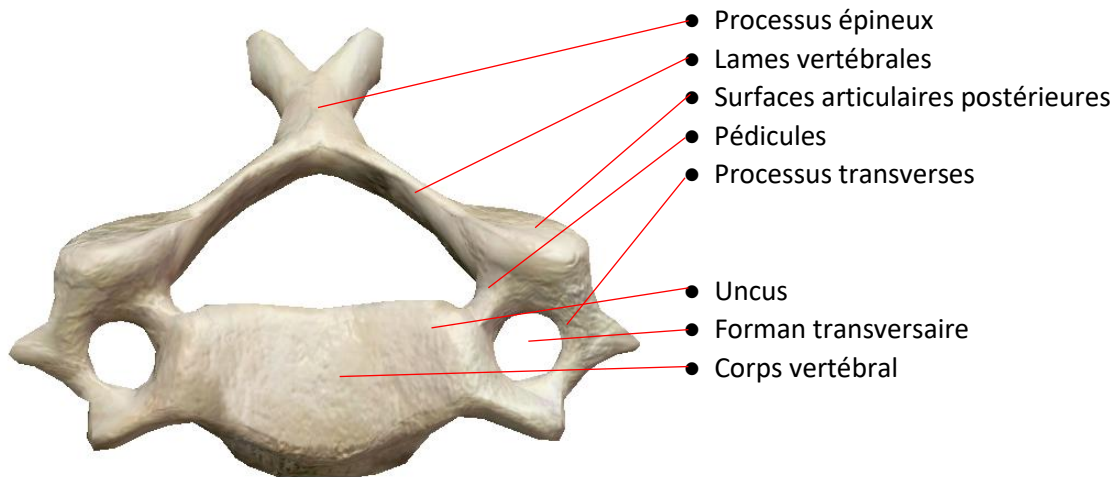
Les **processus transverses** sont dirigées en dehors et en avant. Ils sont concaves vers le haut.

Ils possèdent **2 racines**, une qui s'insère au niveau du corps vertébral (corporéale) et une qui s'insère au niveau du pédicule (pédiculaire). Ils délimitent le **foramen transversaire**.

A l'intérieur de celui-ci passe l'**artère vertébrale de C6 à C1** (elle monte) et la **veine vertébrale de C1 à C7** (elle descend donc dans le sens inverse). L'ensemble de ces foramens forment le **canal transversaire** qui contient donc le pédicule vertébral.

En arrière du foramen et dans la gouttière passe le nerf spinal éponyme de la vertèbre, il passe donc en arrière des vaisseaux. Les processus sont **bi-tuberculeux** (un antérieur et un postérieur).

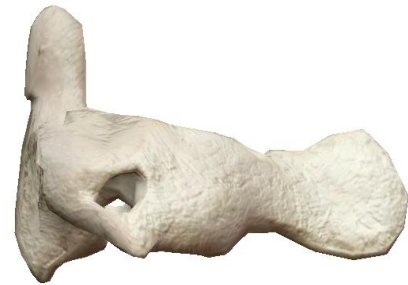



B) Les vertèbres cervicales particulières :

1) L'axis C2:

La principale particularité de l'axis est d'avoir au niveau du corps vertébral un **processus très développé** vers le haut un peu vers l'arrière (c'est pas flagrant sur visible body) -> C'est la **dent de l'axis** ou **processus odontoïde**. Elle est encroutée de cartilage sur l'avant pour s'articuler avec l'arrière de l'arc antérieur de l'atlas.



Patho 1 : Les fractures de la dent de l'axis est fréquente chez le sujet âgé.

Les **processus transverses** ont une forme variable mais toujours avec le **foramen transversaire**. Le **processus épineux** est **très développé**, **très massif** et **bifide** mais ne saille pas sous la peau. Le corps vertébral possède tout de même en supérieur d'autres surface articulaires sur les bases latérales de l'axis.

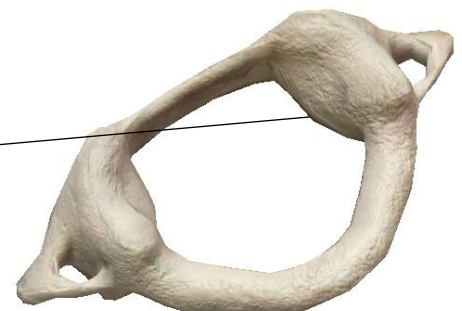
Patho 2 : Fracture de l'isthme

Lors des pendoisons, la corde entraîne une hyperextension du cou ce qui peut provoquer une **fracture de l'isthme** de C2 (partie entre le corps et le processus articulaire inférieur) ce qui entraîne une section de la moelle et la mor immédiate.

2) L'atlas C1 :

L'atlas est grosso-modo un anneau avec deux masses latérales encroutées de cartilage en supérieur (s'articule avec les condyles occipitaux) et inférieur (surfaces articulaires supérieures de l'axis).

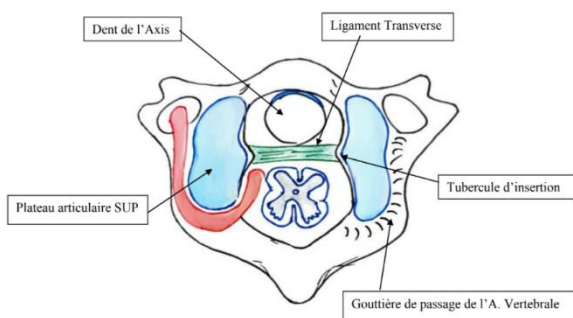
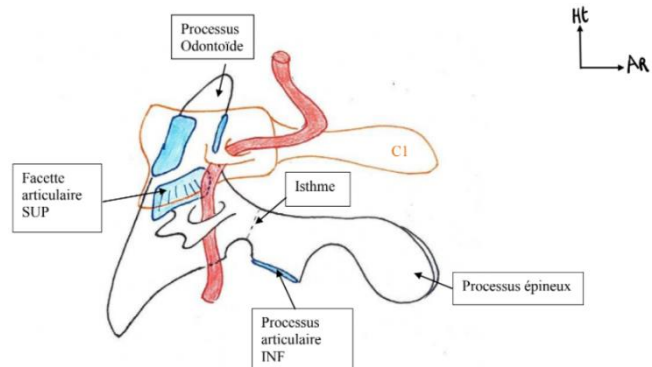
On peut voir le tubercule d'insertion du **ligament transverse**. Le **processus transverse** est aussi variable mais perforé. Juste en arrière des masse vertébrales, sur l'arc postérieur se trouve la **gouttière de l'artère vertébrale**.



Patho : Eclatement de C1

Un éclatement de C2 est possible, les masses latérales seraient séparées à cause d'un traumatisme entraînant la fracture de l'arc antérieur et postérieur. Du à l'obliquité des masses latérales.

L'artère vertébrale passe dans les trous transversaires de C6 à C1, une fois C1 passée, elle fait un virage vers l'arrière, elle longe la gouttière sur C1 pour ensuite refaire un virage vers l'avant et le haut et rentrer dans le crâne où les deux artères vertébrales formeront le tronc basilaire (rappel SN)



3) C7 :

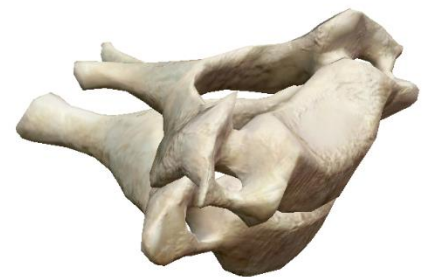Les particularités de cette vertèbre sont tout d'abord des surfaces articulaires supplémentaires sur la partie inférieure et latérale des du corps vertébral pour accueillir les premières côtes K1.

Ensuite les processus transverses sont très réduits tandis que le processus épineux est très long, tellement qu'il est saillant sous la peau. Il est aussi monofide car C7 est la vertèbre transitionnelle.

++ C7 est la première vertèbre saillante à l'examen de la nuque ++

4) C6 :

La particularité de C6 est son tubercule antérieur dépassant le plan du corps vertébral.



(C6 sur C7)

VII - Cavités et glandes de la tête et du cou :

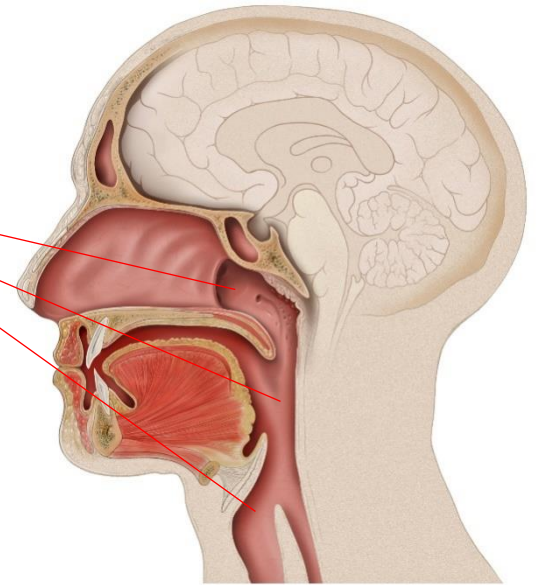
Au niveau du crâne, on peut voir la cavité cérébrale qui contient l'encéphale.
Plus en dessous on a les cavités nécessaires à l'ingestion et la digestion ainsi qu'à la respiration.

A) Cavités aériennes :

L'air que l'on respire peut passer à la fois par le nez comme par la bouche.

En passant par le nez, l'air entre par les narines, passe au niveau des **fosses nasales** puis dans le **nasopharynx (NP)** •
passe par l'**oropharynx (OP)** •
puis par le **larynx (L)** •
qui contient les cordes vocales et enfin la **trachée**.

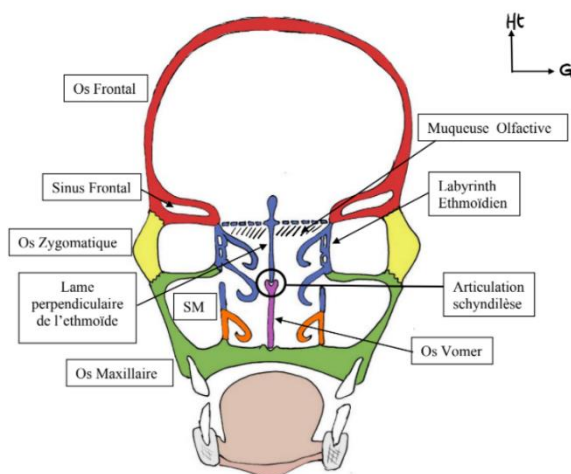
Oropharynx + nasopharynx = pharynx



B) Cavités digestives :

En ce qui concerne notre bol alimentaire, Il rentre par la bouche, passe dans la **cavité buccale** puis dans l'**oropharynx** et pour éviter les fausses routes, lors de sa descente, une petite porte (l'**épiglote**) va fermer l'entrée du larynx pour que le bol alimentaire passe directement dans l'**œsophage**.

++ C'est en C6 qu'on retrouve la bouche de l'œsophage et la partie basse du larynx ++



On peut voir sur coupe frontale la cavité céphalienne, les cavités orbitaires principalement.
On observe aussi les **sinus frontaux et maxillaires** taillés dans les os éponymes.

On peut aussi remarquer les **sinus éthmoïdiens** creusés dans l'éthmoïde par des cellules aériennes. Cette partie labyrinthique a donc été nommé **labyrinthe éthmoïdien**.

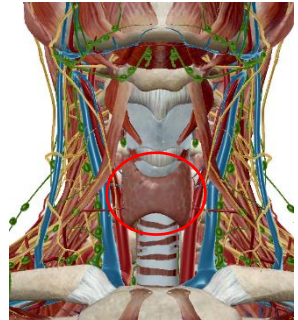
Entre le labyrinthe et les sinus maxillaires se trouve les **fosses nasales**.

Entre elles, la lame perpendiculaire de l'éthmoïde et l'os vomer ainsi que le processus crista galli qui pénètre la cavité céphalique.

C) Les glandes :

Il existe différentes glandes au niveau de la tête et du cou :

- Les **glandes salivaires** : **parotidienne** (dans la région massétérine), **sous-mandibulaire** (sous la mandibule logik) et **sub-linguale** (en latéral de la base de la langue).
- La **glande thyroïde**, en région infra-hyoïdienne, a la forme d'un H avec 2 lobes droit et gauche réunis par un isthme. Cette glande va sécréter la calcitonine (qui jouera sur le métabolisme calcique) ainsi que les hormones thyroïdiennes.
- Les **glandes parathyroïdiennes** en arrière de la thyroïde, elles sécrètent la parathormone (pour le métabolisme calcique aussi)



Petit instant dédié :

Dédi à tous les vaillants qui se battent pour réaliser leur rêve

Dédi à l'hélicoptère, au nain et à l'arabe beaucoup trop gentils

Dédi aux tuts qui sont tous incroyables

Dédi encore aux fillots, j'attends de goûter le miel et les pizzas avec impatience

Et enfin dédié à toi qui finit cette fiche, sache que tout tes efforts ne seront pas vains et que la P2 mérite tous les sacrifices.