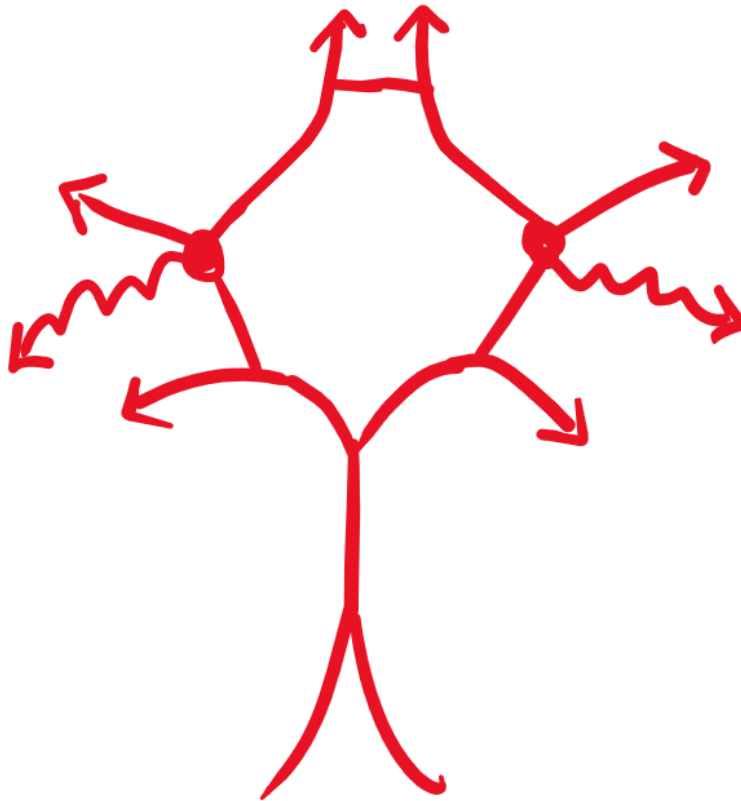


DM - Schémas Système Nerveux - Anatomie

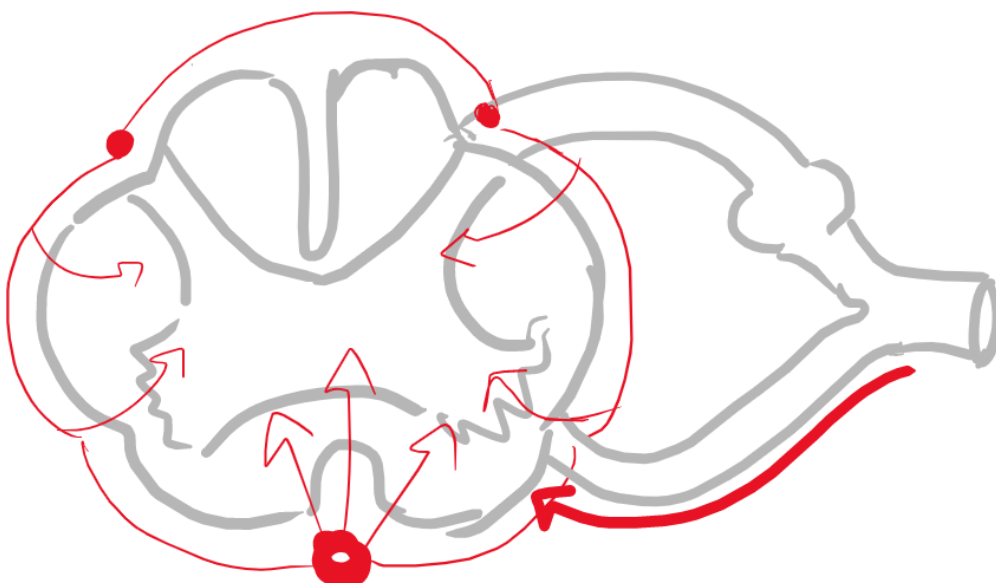
Tutorat 2021-2022 : 4 Schémas



1. Complétez ce schéma récapitulatif du polygone de Willis :



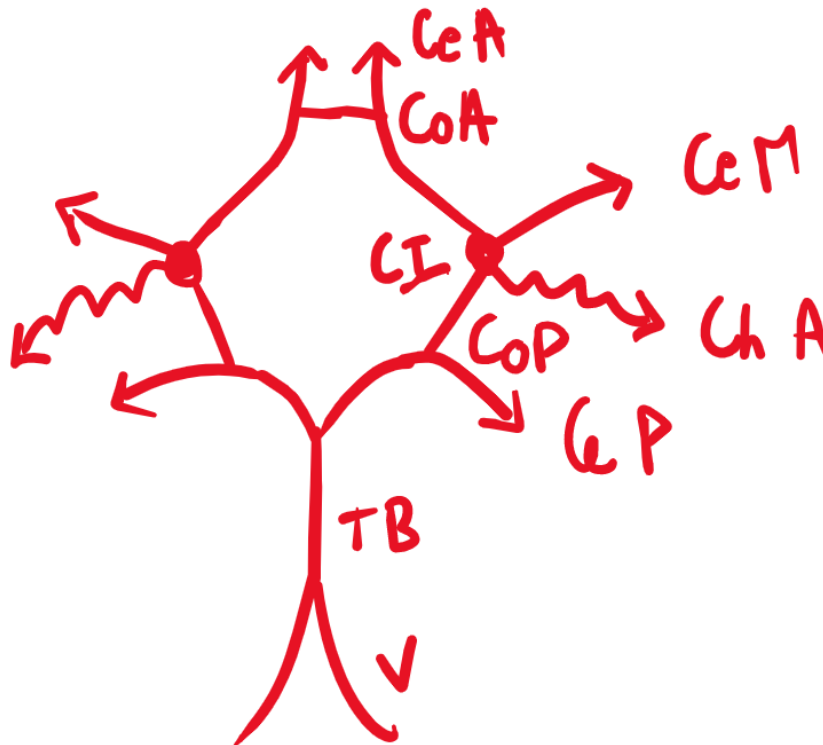
2. Complétez ce schéma récapitulatif :



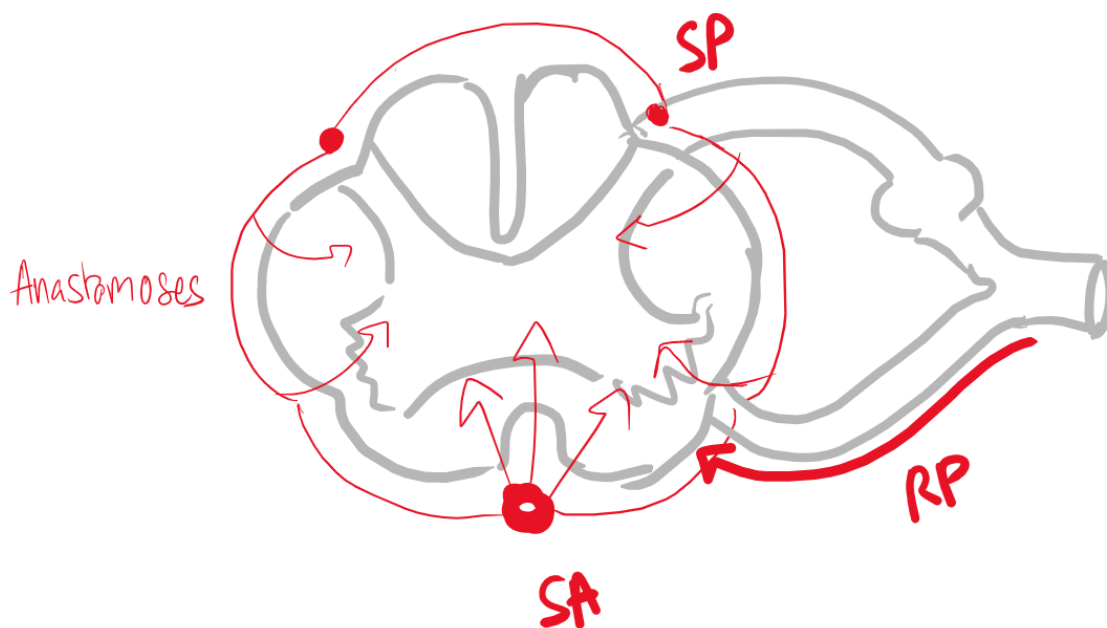
Correction


1. **CeA** = Cérébrale Ant
CoA = Communicante Ant
CeM = Cérébrale Moy
CI = Carotide Interne

- CoP** = Communicante Post
ChA = Choroïdienne Ant
CeP = Cérébrale Post
TB = Tronc Basilaire

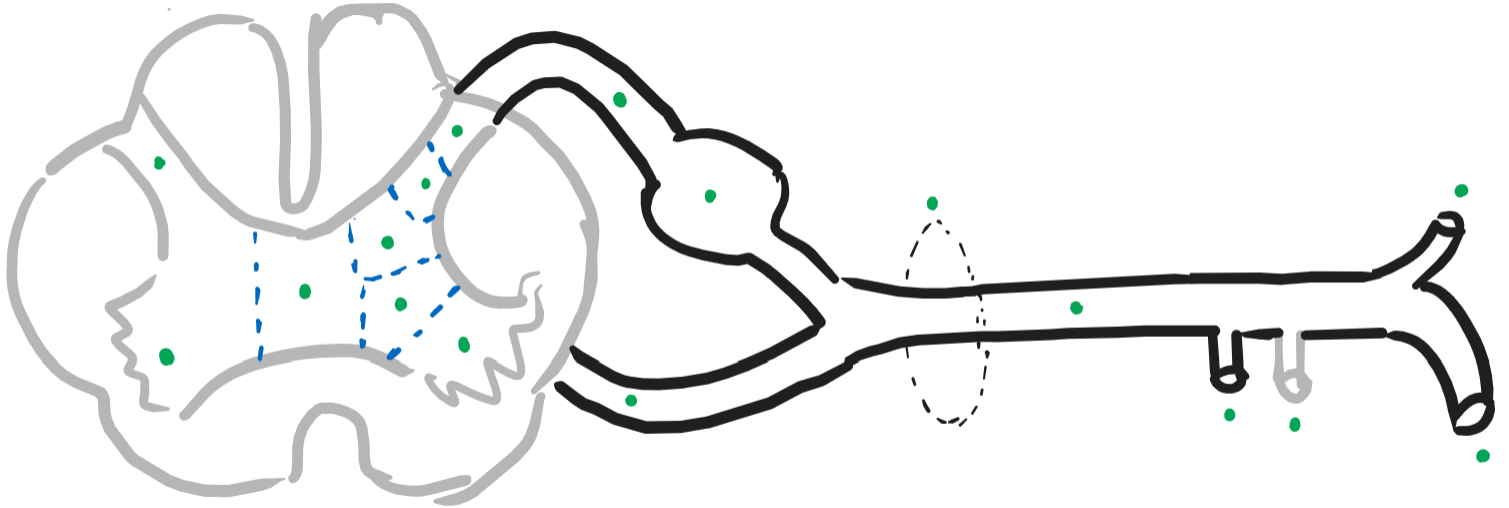


2. **SP** = Spinale Post, **SA** = Spinale Ant, **RP** = Radiculo-Piemérienne

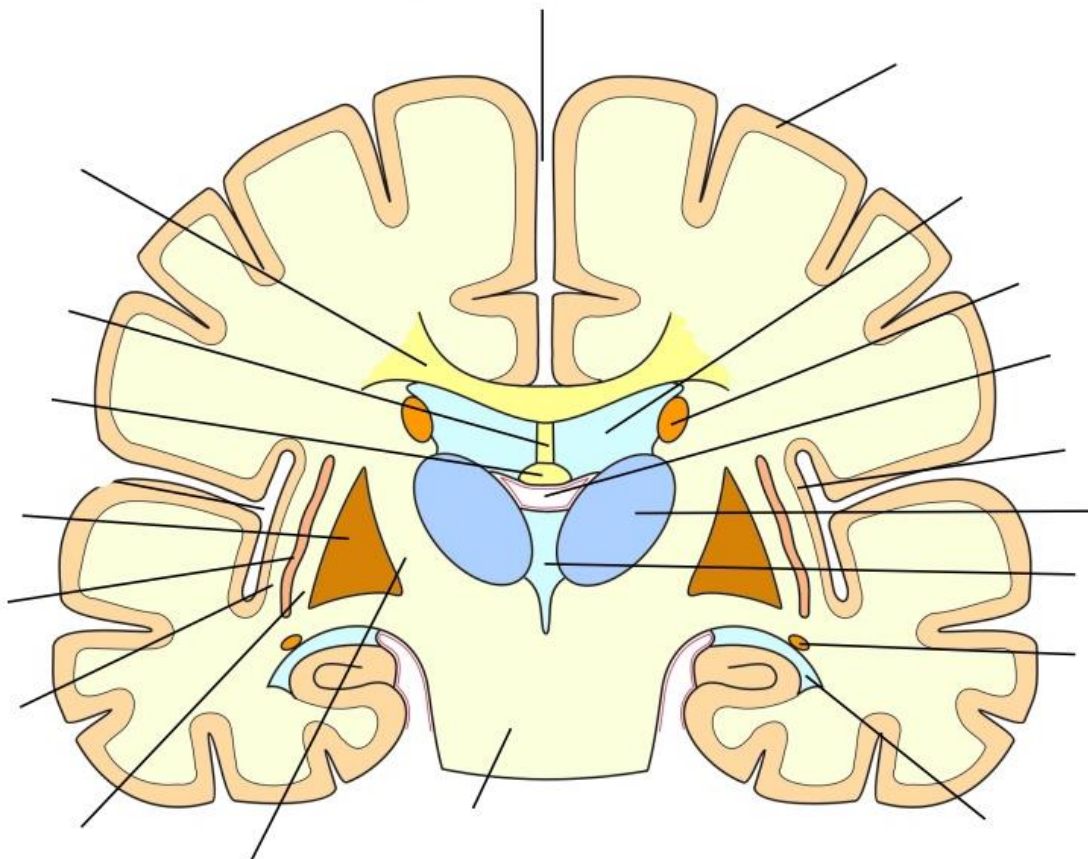


 **Remarque** : je vous recommande de **refaire par vous-même** ce genre de schémas plusieurs fois afin de bien apprendre.

3. Complétez ce schéma de la moelle, des racines et du nerf spinal, chaque point vert correspondant à une structure :



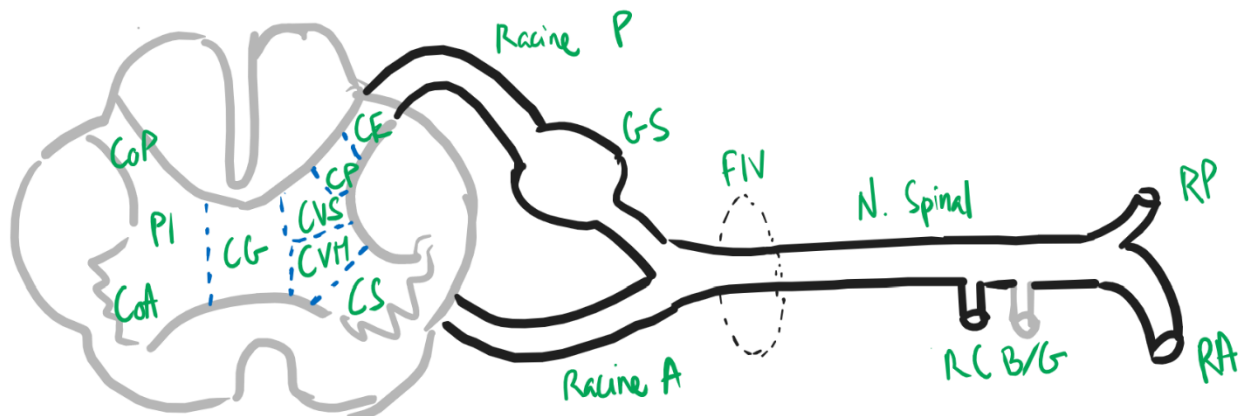
4. Ce schéma représente la coupe de Charcot, rajoutez les légendes :



Correction

3. **CoP** = Corne Post
PI = Partie Intermédiaire
CoA = Corne Ant
CG = Commissure Grise
CE = Colonne Exteroceptive
CP = Colonne Proprioceptive
CVS = Colonne ViscéroSensive
CVM = Colonne ViscéroMotrice

- CS** = Colonne Somatomotrice
GS = Ganglion Sensitif (de la racine post)
FIV = Foramen Inter Vertébral
RCB/G = Rameau Communicant Blanc / Gris
RP = Rameau Post
RA = Rameau Ant



4.

